

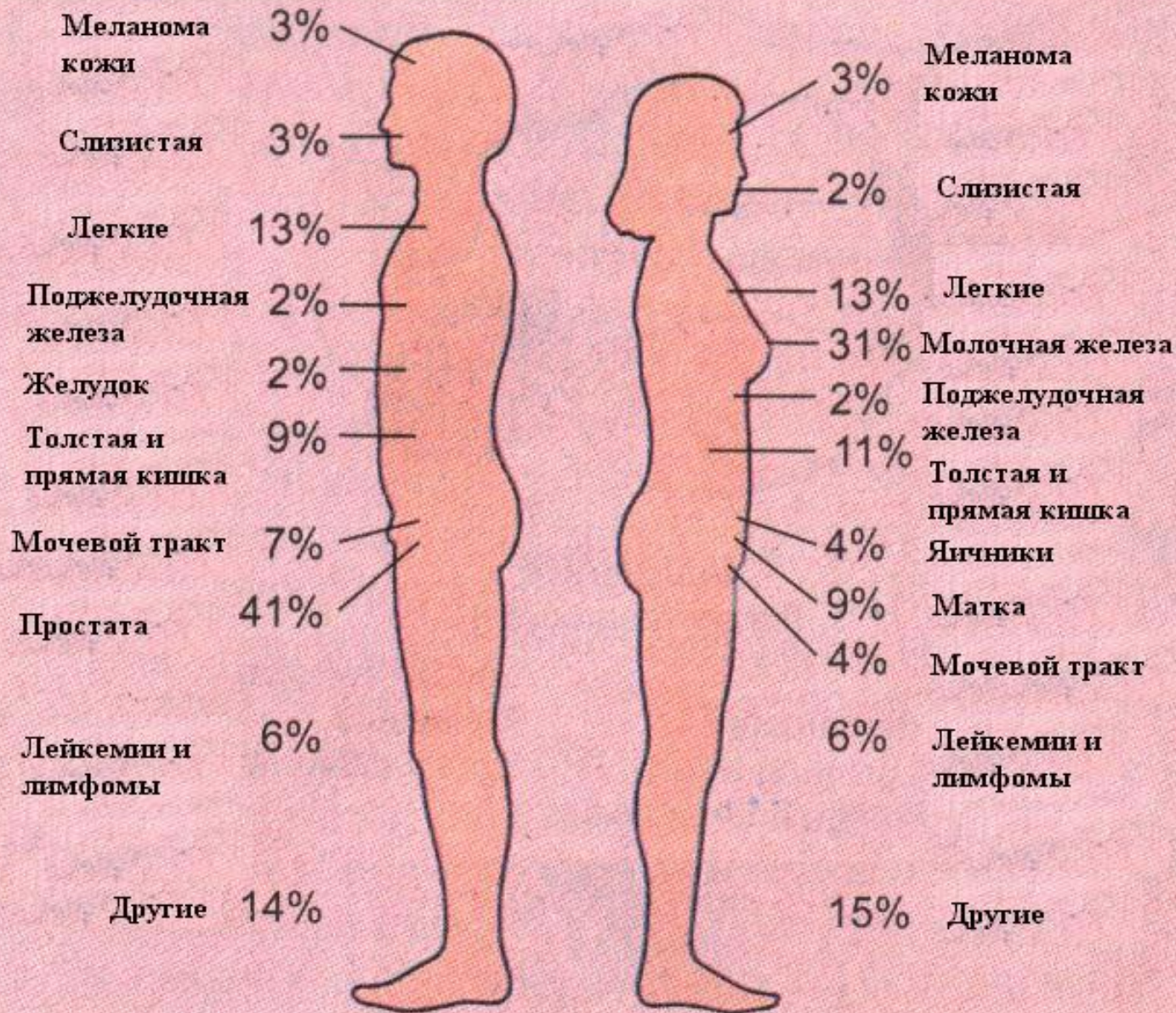
Введение в онкопатологию

- Принципы классификации опухолей. Морфологические характеристики доброкачественных и злокачественных опухолей из эпителиальных и мезенхимальных тканей

Номенклатура и классификации

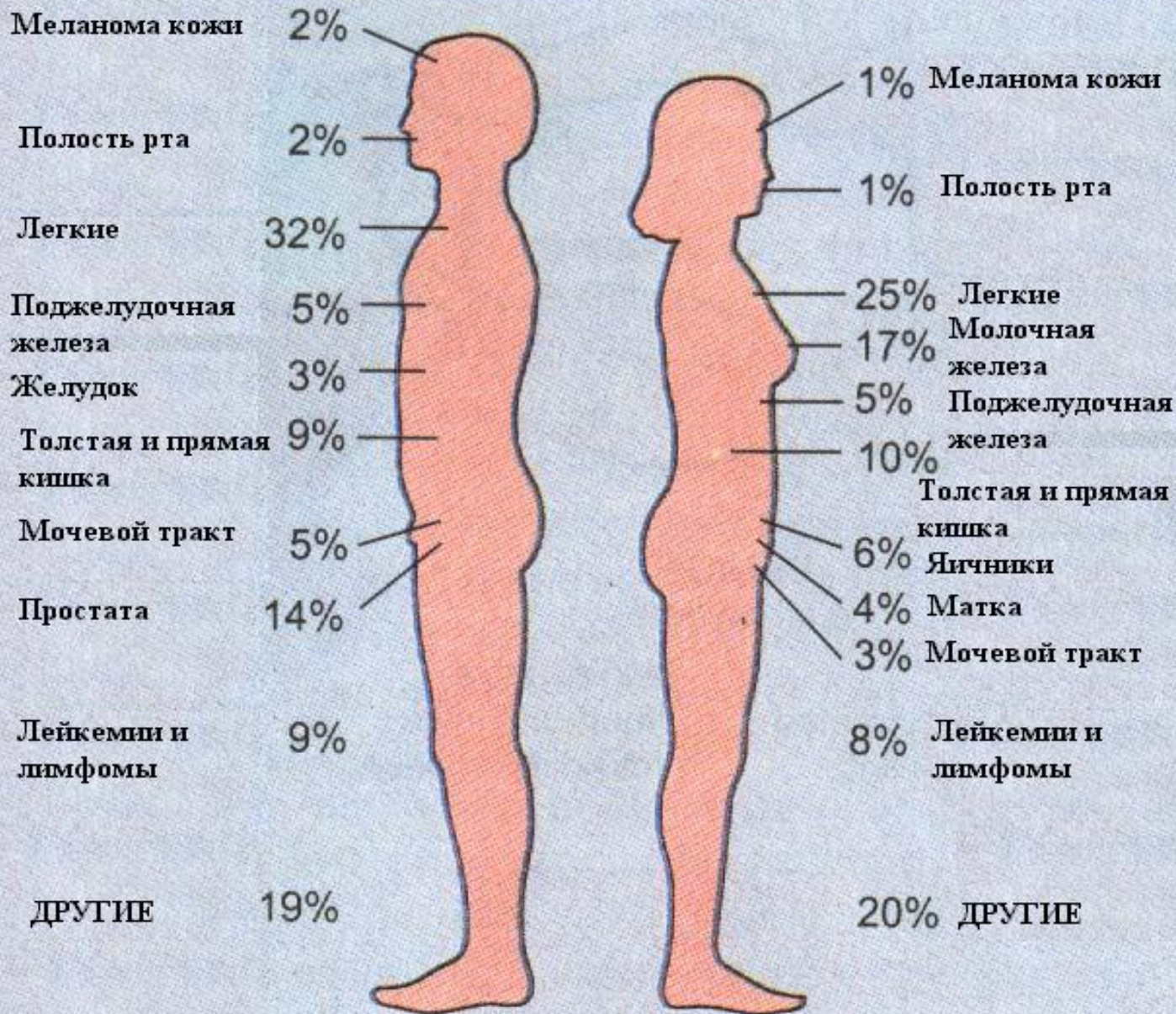- В большинстве названий опухолей в качестве корня слова фигурирует **название органа или ткани**, к которому добавляется суффикс «**ома**». Примеры: **гепатома**, **менингиома**, **невринома**, **липома** **фиброма** и т.д. Но есть исключения, касающиеся злокачественных новообразований: **карцинома** - злокачественная опухоль из эпителиальной ткани, **саркома** - злокачественная опухоль из неэпителиальной ткани.

ЧАСТОТА ОПУХОЛЕЙ В ЗАВИСИМОСТИ ОТ ЛОКАЛИЗАЦИИ И ПОЛА



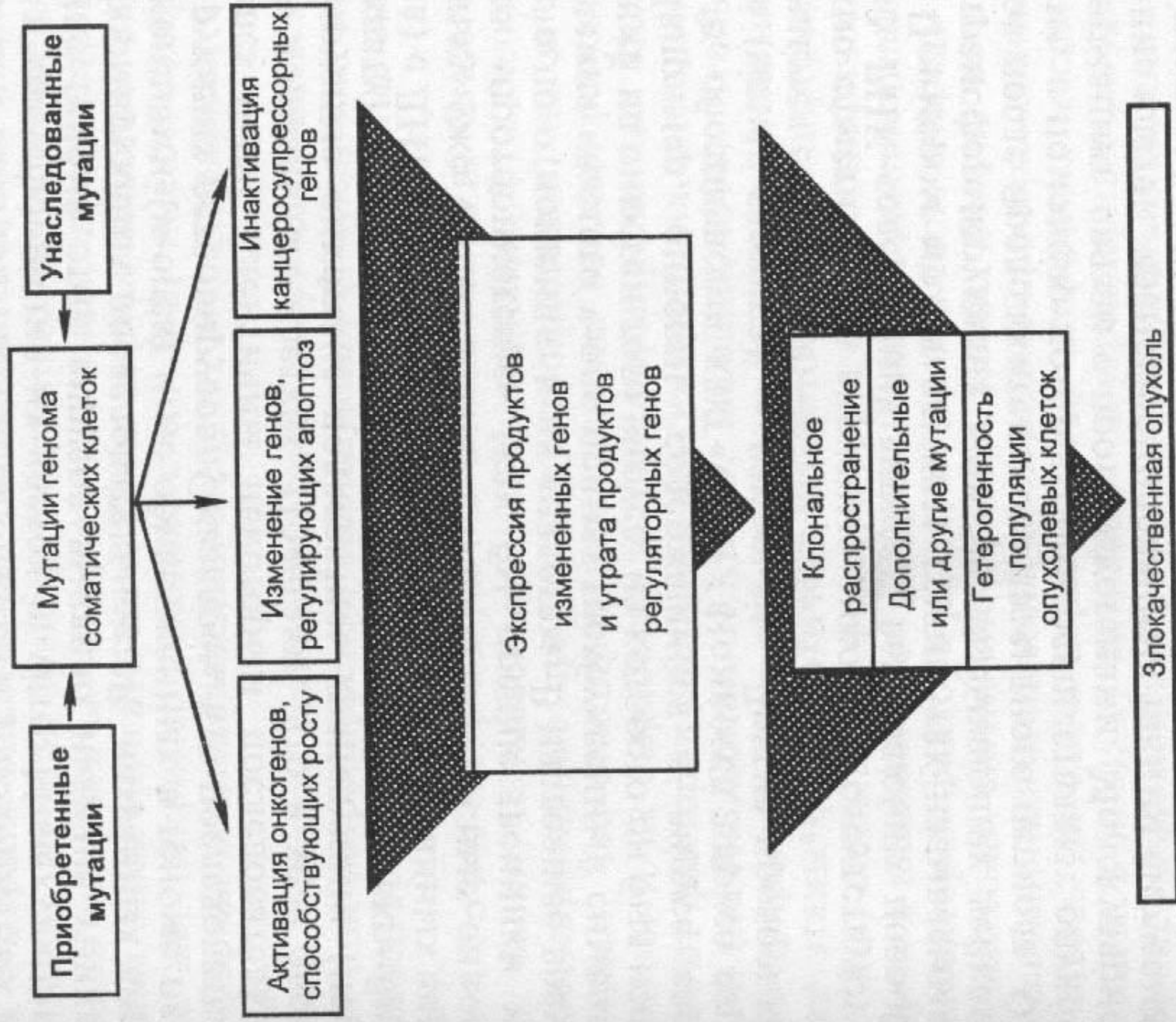
Исключая рак кожи и carcinoma in situ

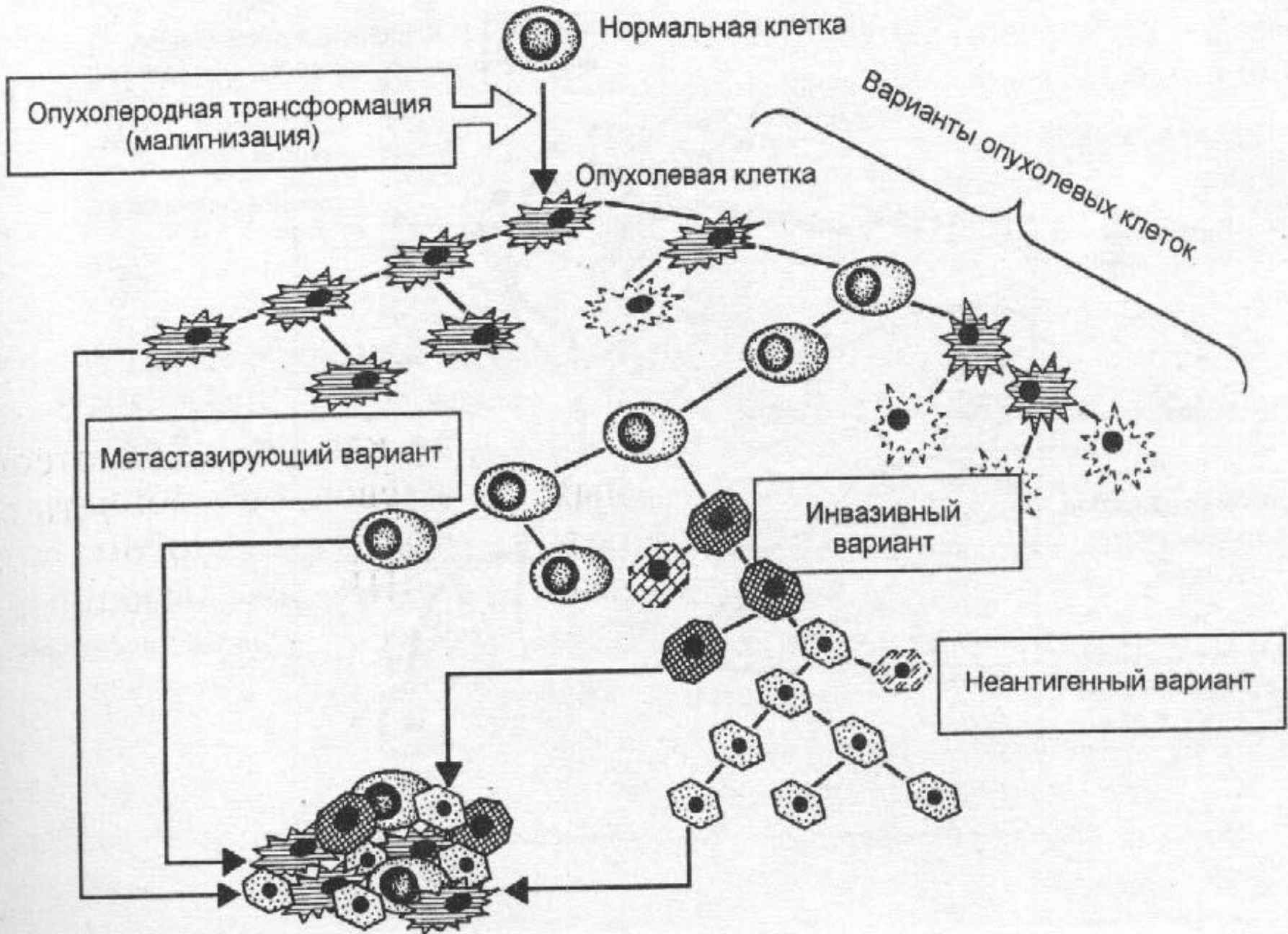
СМЕРТНОСТЬ ОТ РАЗЛИЧНЫХ ФОРМ РАКА В ЗАВИСИМОСТИ ОТ ПОЛА

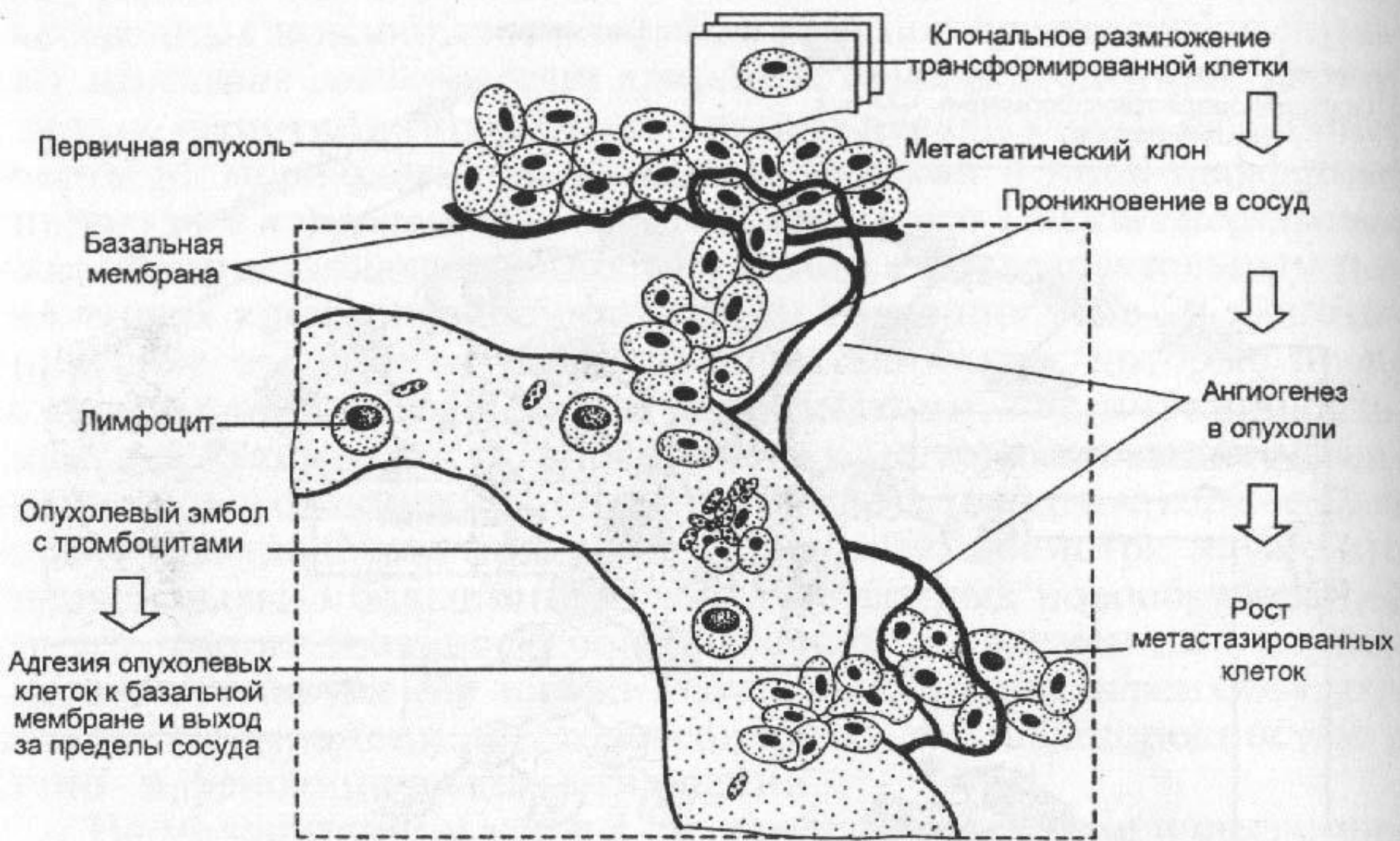


Отличия доброкачественных и злокачественных опухолей

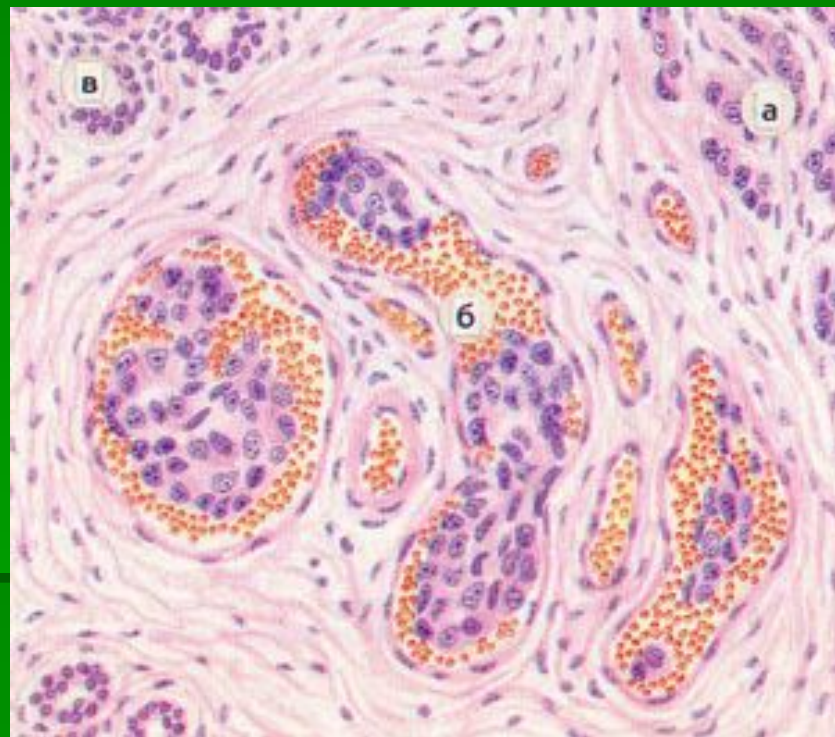
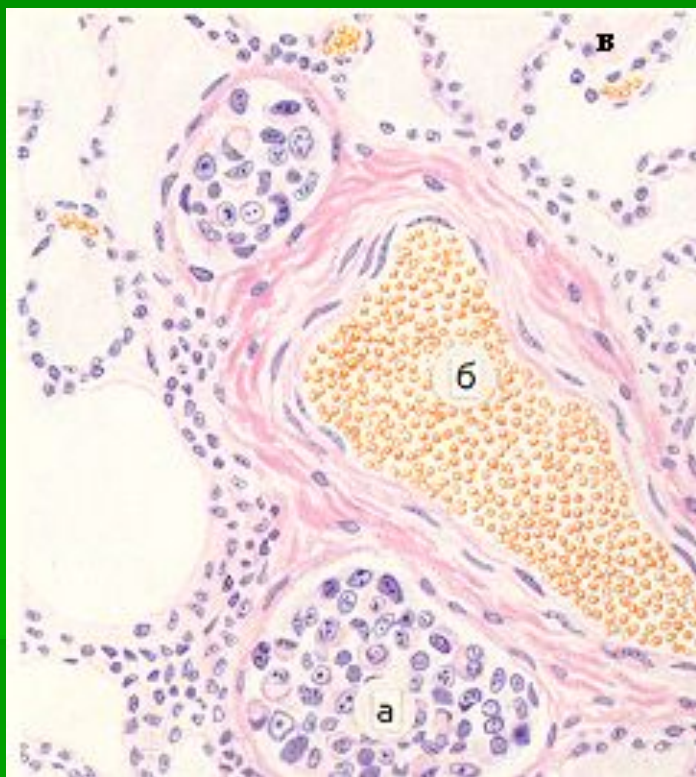
Признаки опухоли	Доброкачественные опухоли	Злокачественные опухоли
<p>Характер роста: в плотных тканях</p> <p>В трубчатых и полых органах.</p>	<p>Экспансивный. Граница с неизменной тканью четкая; окружающая ткань может быть сдавлена.</p> <p>Экзофитный (направленный в просвет органа)</p>	<p>Инвазивный (инфильтрирующий). Граница с неизменной тканью неопределенная, ткань может быть разрушена</p> <p>Эндофитный (направленный в толщу стенки органа и за пределы стенки). Часто встречается язвенно-инфильтративный рост.</p>
Темп роста	Медленный	Быстрый
<p>Метастазы</p> <p>Гистологические признаки:</p> <ul style="list-style-type: none"> - тканевая атипия - степень гистологической дифференцировки - клеточный атипизм и полиморфизм - повышенная митотическая активность клеток - наличие зон некроза 	<p>Отсутствуют</p> <p>Имеется</p> <p>Высокая, часто соответствует норме</p> <p>Отсутствует</p> <p>Обычно отсутствует</p> <p>Как правило отсутствует</p>	<p>Часто развиваются</p> <p>Имеется</p> <p>Различная</p> <p>Имеется</p> <p>Часто имеется</p> <p>Нередко встречаются</p>



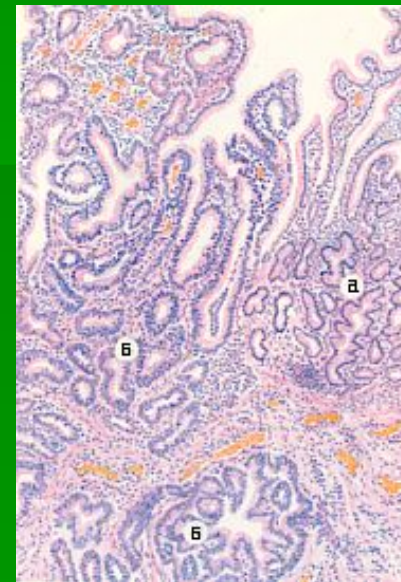
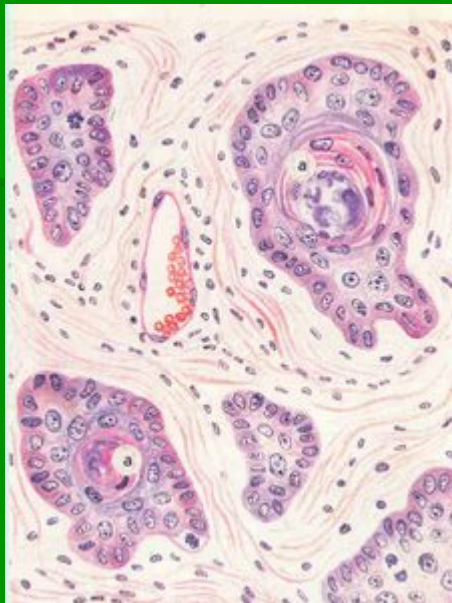




ЛИМФОГЕННЫЕ И ГЕМАТОГЕННЫЕ МЕТАСТАЗЫ

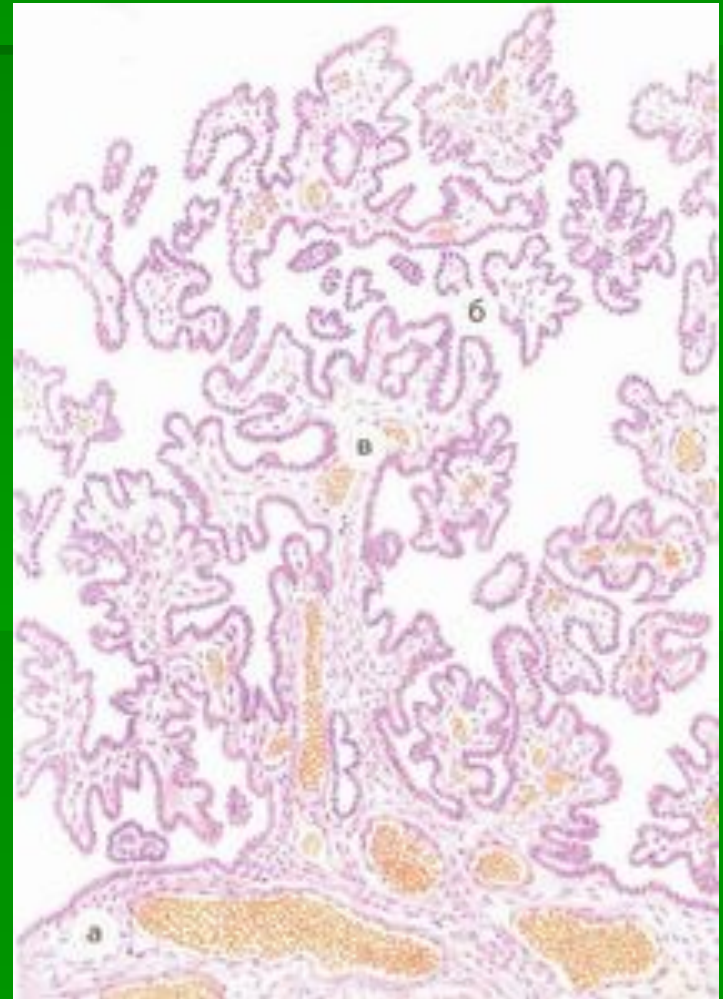


Доброкачественные и злокачественные опухоли



Доброкачественные опухоли

- Цистоаденома. Отмечается рост сосочков опухоли в просвет кисты.



Доброкачественные опухоли



