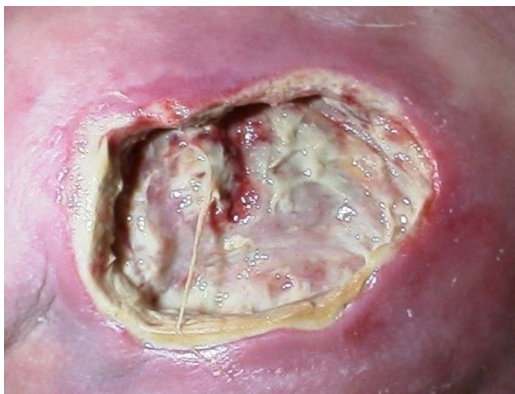

V.A.C. ТЕРАПИЯ В ЛЕЧЕНИИ РАН

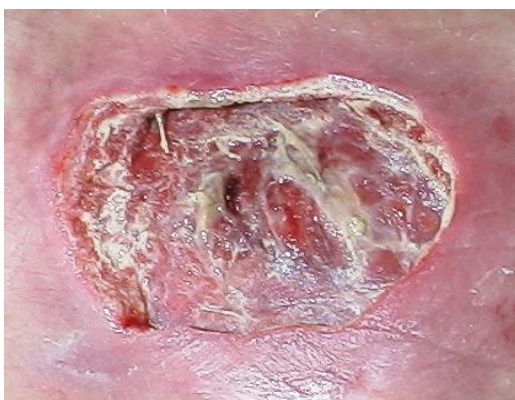

Показания

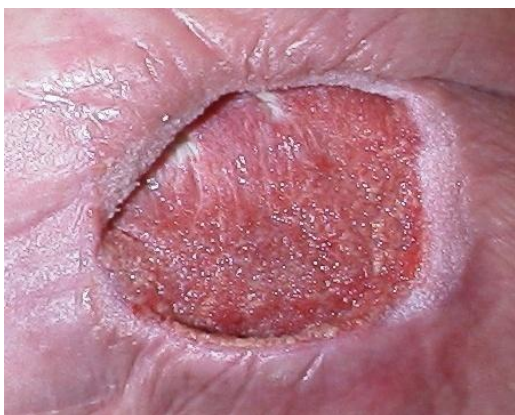- **Пролежни**
- **Ulcus cruris**
- **Диабетическая стопа**
- **Нагноение п/о раны**
- **Лапаростома**
- **Раны при травме**
- **Стернотомические инфицированные раны**
- **Ожоги**
- **Фиксация кожных лоскутов**



Начало V.A.C.
терапии



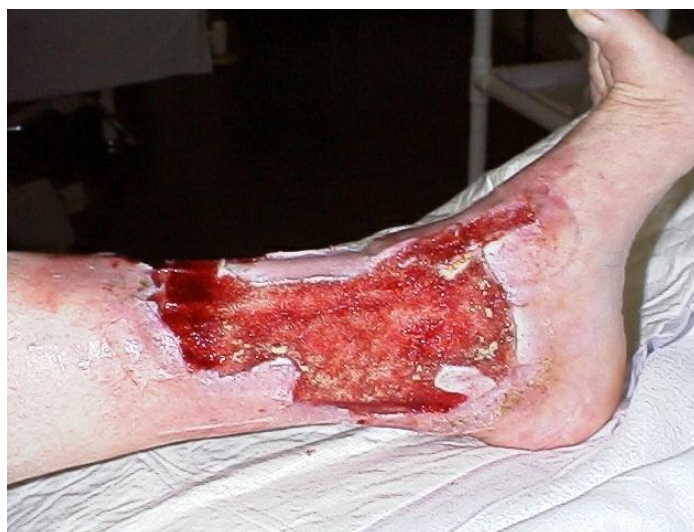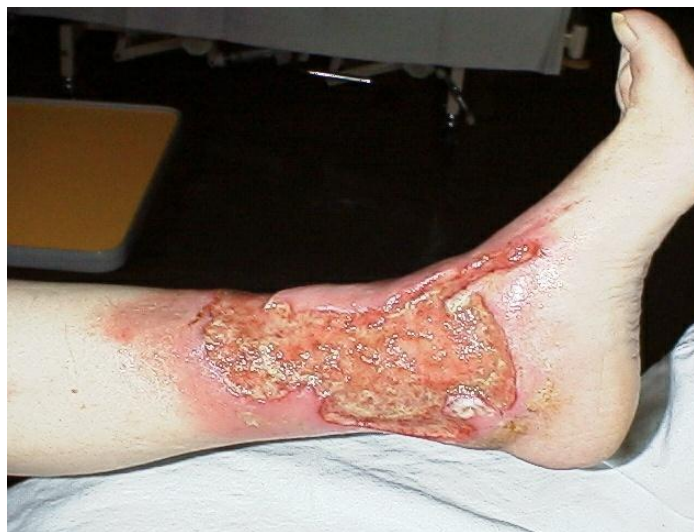через 2 дня
уменьшение отека



через 23 дня от
начала V.A.C.
терапии

Показания

- Пролежни
- **Ulcus cruris**
- Диабетическая стопа
- Нагноение п/о раны
- Лапаростома
- Раны при травме
- Стернотомические инфицированные раны
- Ожоги
- Фиксация кожных лоскутов

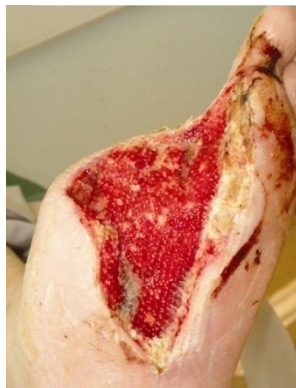

На 5 день V.A.C. терапии
значительно улучшается местная
перфузия тканей

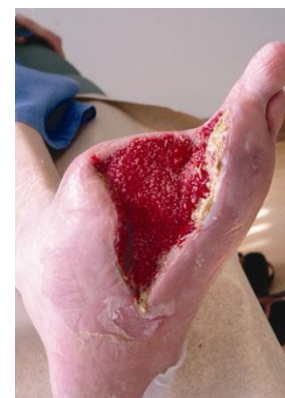Показания

- Пролежни
- Ulcus cruris
- **Диабетическая стопа**
- Нагноение п/о раны
- Лапаростома
- Раны при травме
- Стернотомические инфицированные раны
- Ожоги
- Фиксация кожных лоскутов

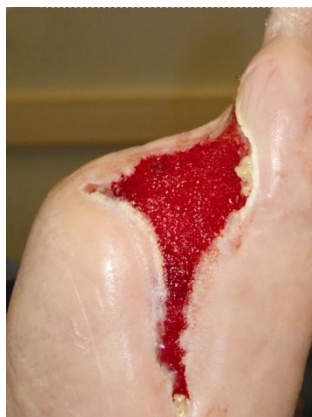Диабетическая стопа 64 летнего мужчины после частичной ампутации



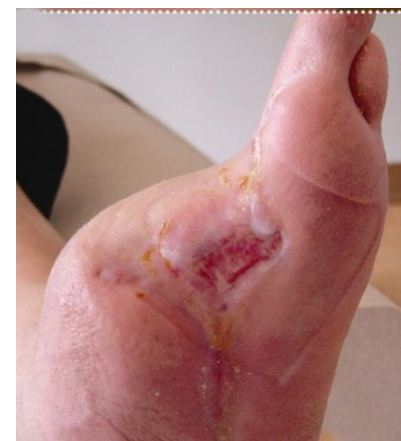2-ой ДЕНЬ



10-ый ДЕНЬ



34-ый ДЕНЬ

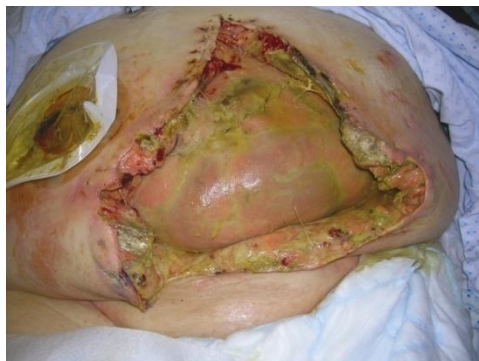

ПОСЛЕ V.A.C.

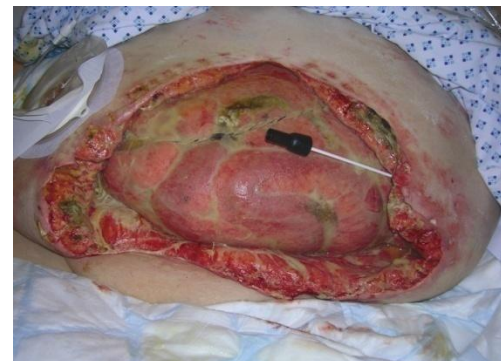Показания

- Пролежни
- Ulcus cruris
- Диабетическая стопа
- Нагноение п/о раны
- **Лапаростома**
- Раны при травме
- Стернотомические инфицированные раны
- Ожоги
- Фиксация кожных лоскутов

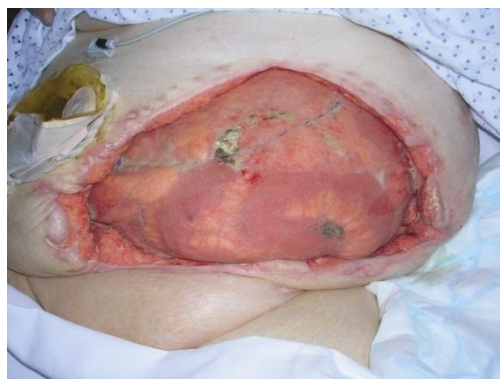Эвентерация у 66-летней женщины



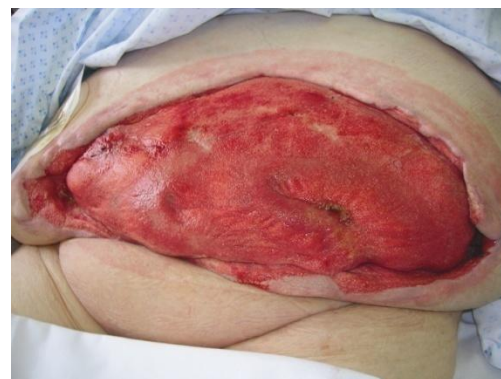ИНИЦИАЛЬНАЯ РАНА



5-ый ДЕНЬ



21-ый ДЕНЬ

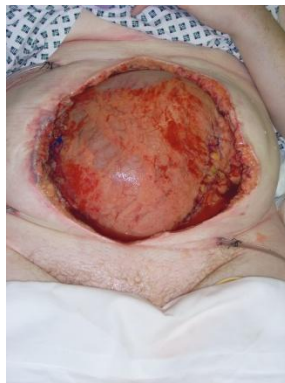

43-ий ДЕНЬ: ПОКАЗАНА
ПЕРЕСАДКА КОЖИ

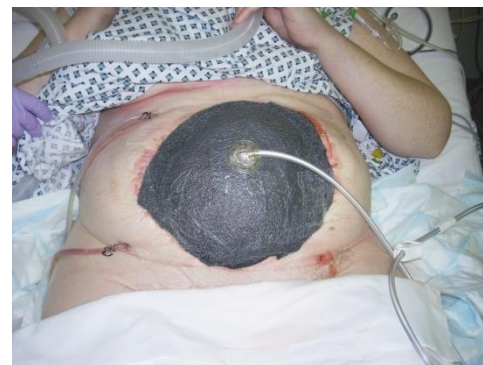Показания

- Пролежни
- Ulcus cruris
- Диабетическая стопа
- Нагноение п/о раны
- **Лапаростома**
- Раны при травме
- Стернотомические инфицированные раны
- Ожоги
- Фиксация кожных лоскутов

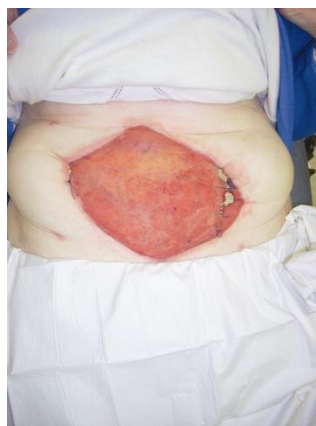Некротизирующий фасцит у 55-летней женщины



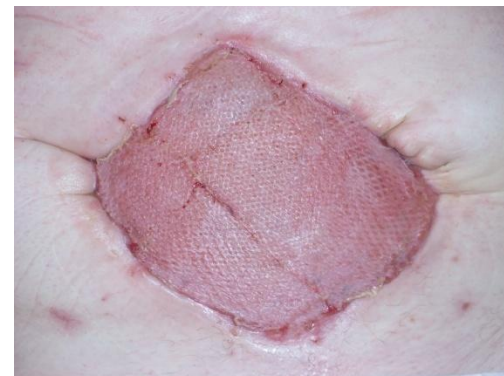РАНА ПОСЛЕ
ХИРУРГИЧЕСКОЙ
ОБРАБОТКИ



1-ый
ДЕНЬ



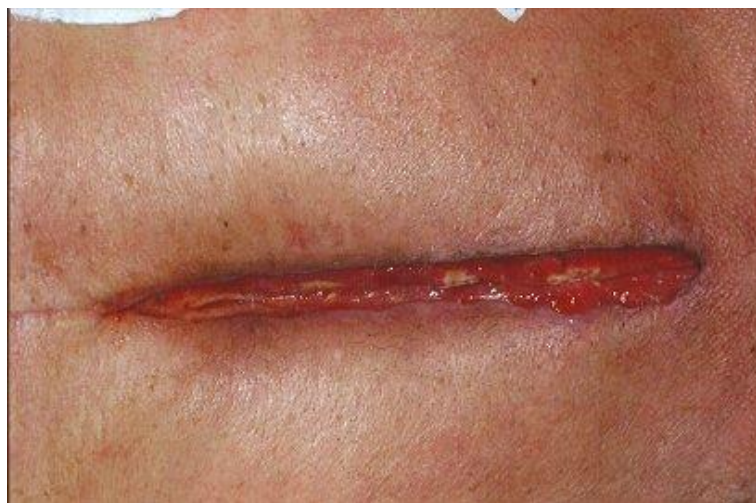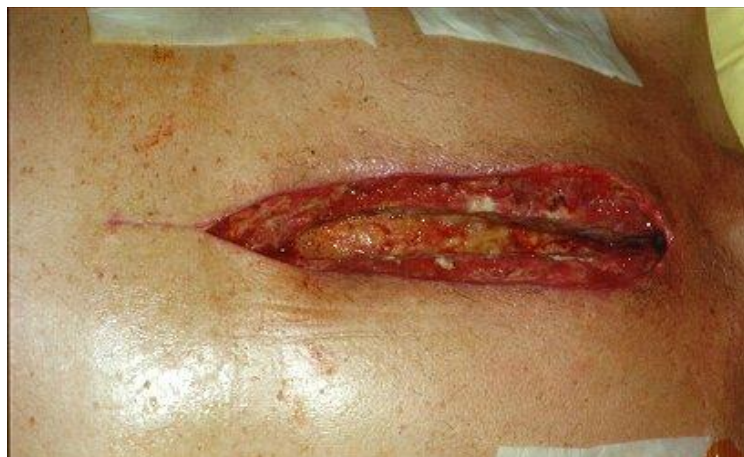24-ый
ДЕНЬ



60-ый ДЕНЬ:
ПЕРЕСАДКА КОЖИ

Показания

- Пролежни
- Ulcus cruris
- Диабетическая стопа
- Нагноение п/о раны
- Лапаростома
- Раны при травме
- **Стернотомические инфицированные раны**
- Ожоги
- Фиксация кожных лоскутов

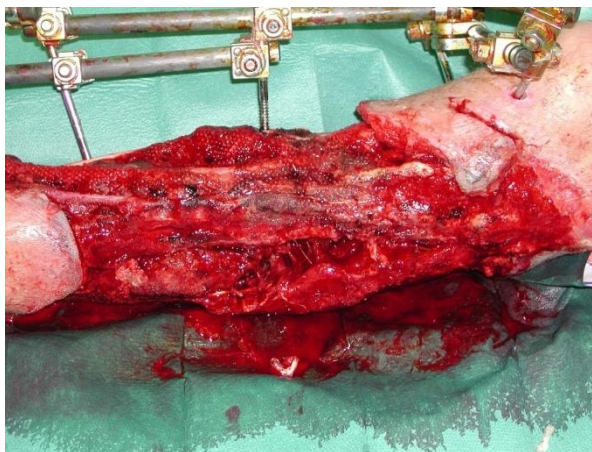


7-ой день V.A.C. терапии

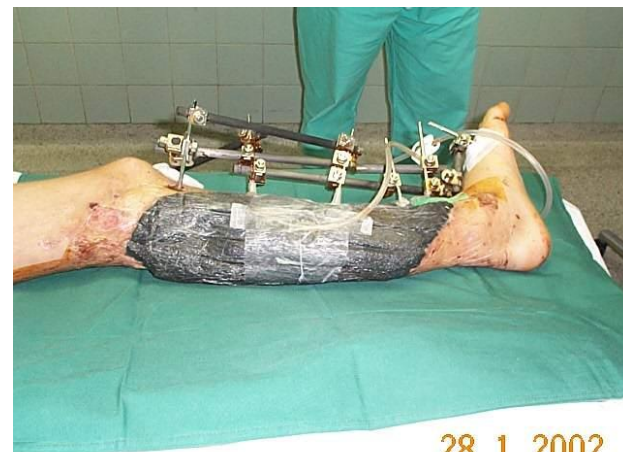Показания

- Пролежни
- Ulcus cruris
- Диабетическая стопа
- Нагноение п/о раны
- Лапаростома
- **Раны при травме**
- Стернотомические инфицированные раны
- Ожоги
- Фиксация кожных лоскутов

Производственная травма у 26-летнего мужчины

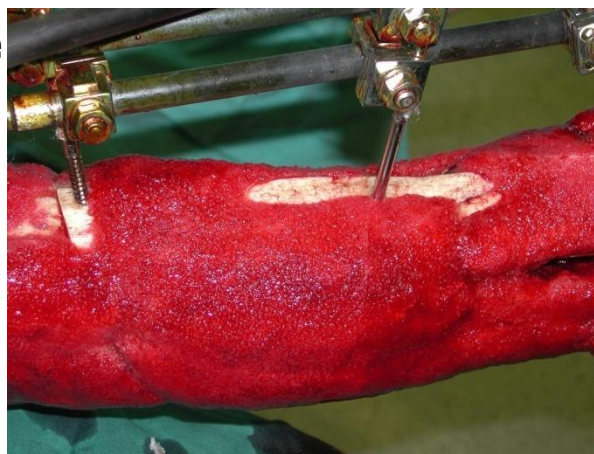


1-ый
ДЕНЬ

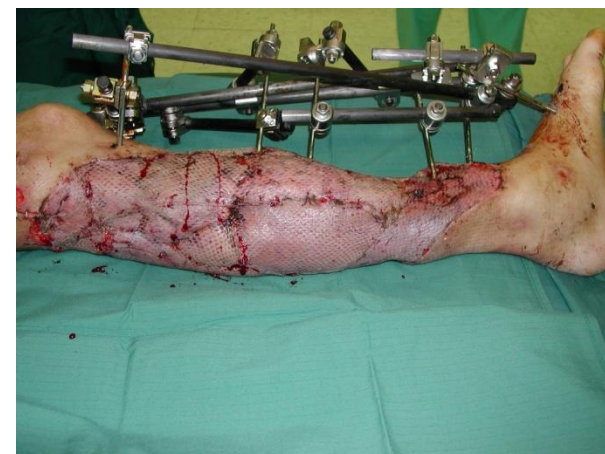

28. 1. 2002

ПРИМЕНЕНИЕ
V.A.C.



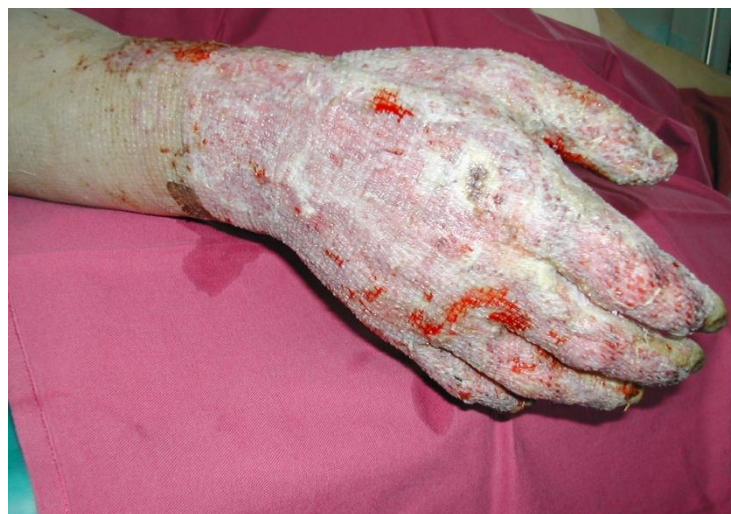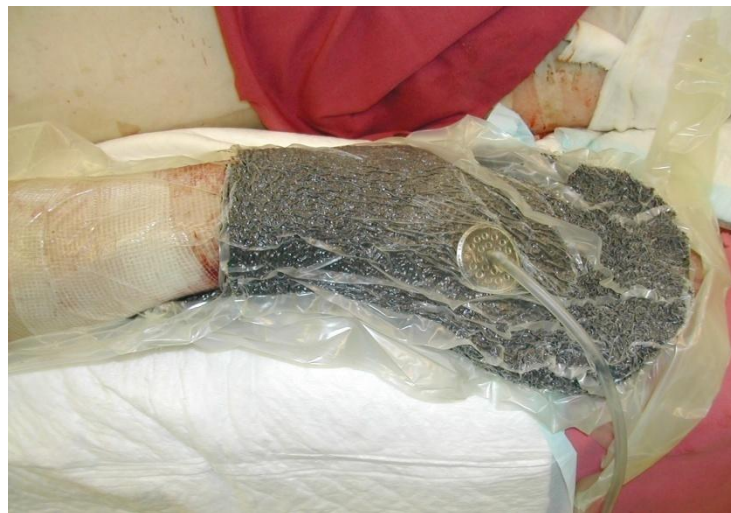21-ый
ДЕНЬ



29-ый
ДЕНЬ

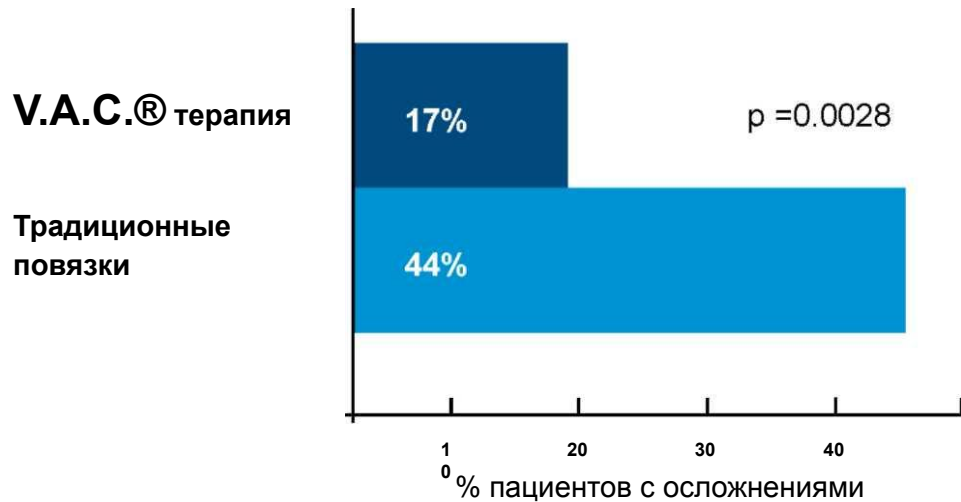
Показания

- Пролежни
- Ulcus cruris
- Диабетическая стопа
- Нагноение п/о раны
- Лапаростома
- Раны при травме
- Стернотомические
- инфицированные раны
- **Ожоги**
- **Фиксация кожных лоскутов**



Снижение осложнений в лечении ран

Данные получены из рандомизированного исследования Joseph et al., 2000.

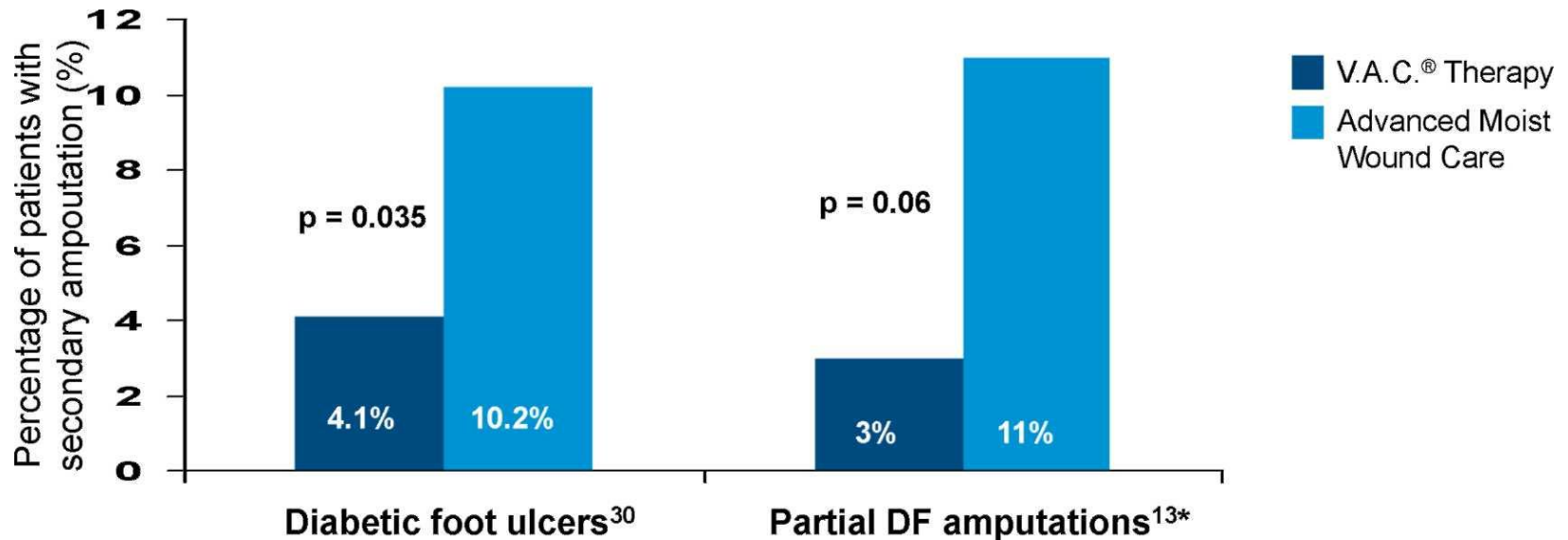


Количество осложнений при лечении V.A.C.® терапией было достоверно ниже чем в контрольной группе.

Процент полного выздоровления среди пациентов на V.A.C.® терапии был значительно выше, чем в контрольной группе.

Снижение частоты реампутаций нижних конечностей

(Armstrong et al, 2005; 30. Blume et al, 2008)



В группе V.A.C.® терапии не было ни одной высокой ампутации в отличие от 6% в контроле

Аппараты и расходные материалы V.A.C.



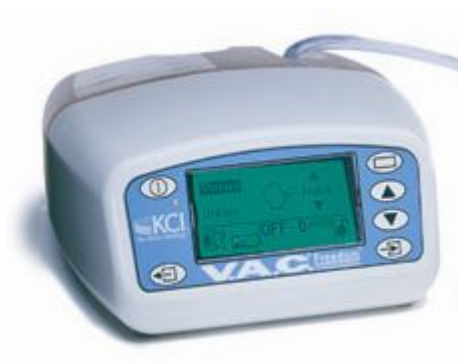Линейка V.A.C. аппаратов



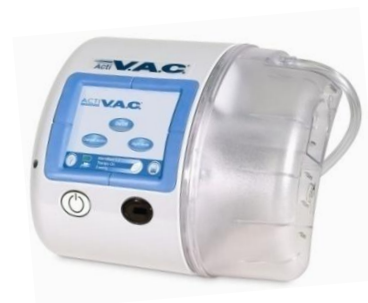V.A.C. ATS®



Info V.A.C.®

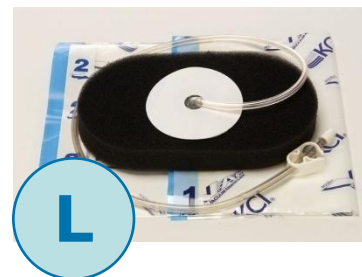
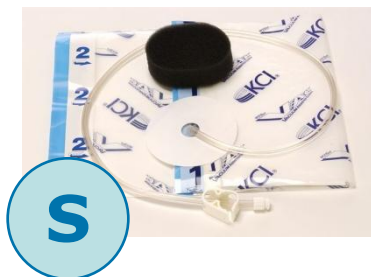


V.A.C. Freedom®



Acti V.A.C.®

Перевязочные наборы для V.A.C.[®]



thin GranuFoam[®]
perforated



round GranuFoam[®]
perforated

Наборы повязок




Самый современный и эффективный метод лечения ран различной этиологии


Виды повязок



V.A.C.® WhiteFoam®- белая губка
Применима при туннельных ранах и ранах с подрывными краями
Способствует приживлению лоскута

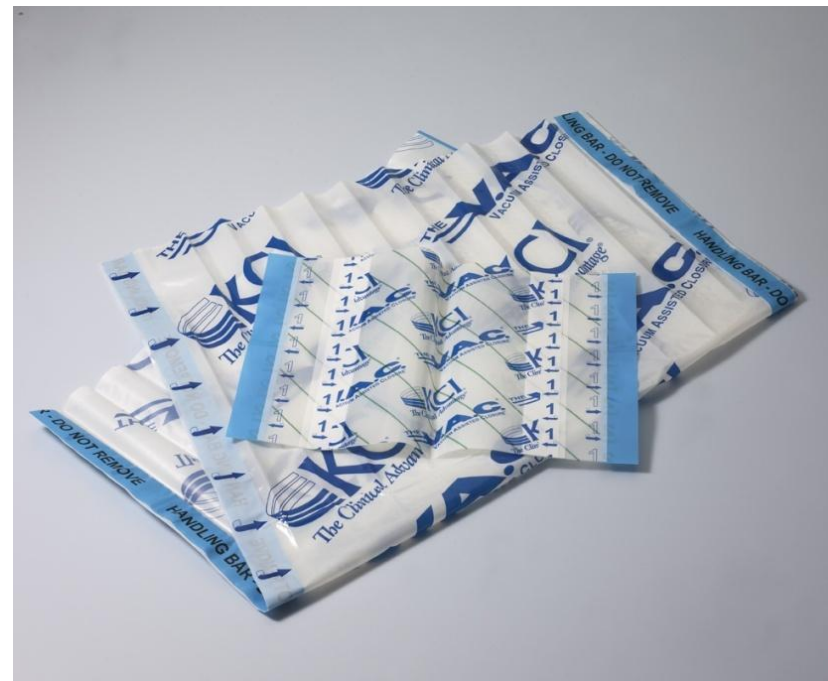

V.A.C.® GranuFoam®
Усовершенствованная губка
стимулирует грануляции и улучшает
устранение экссудата



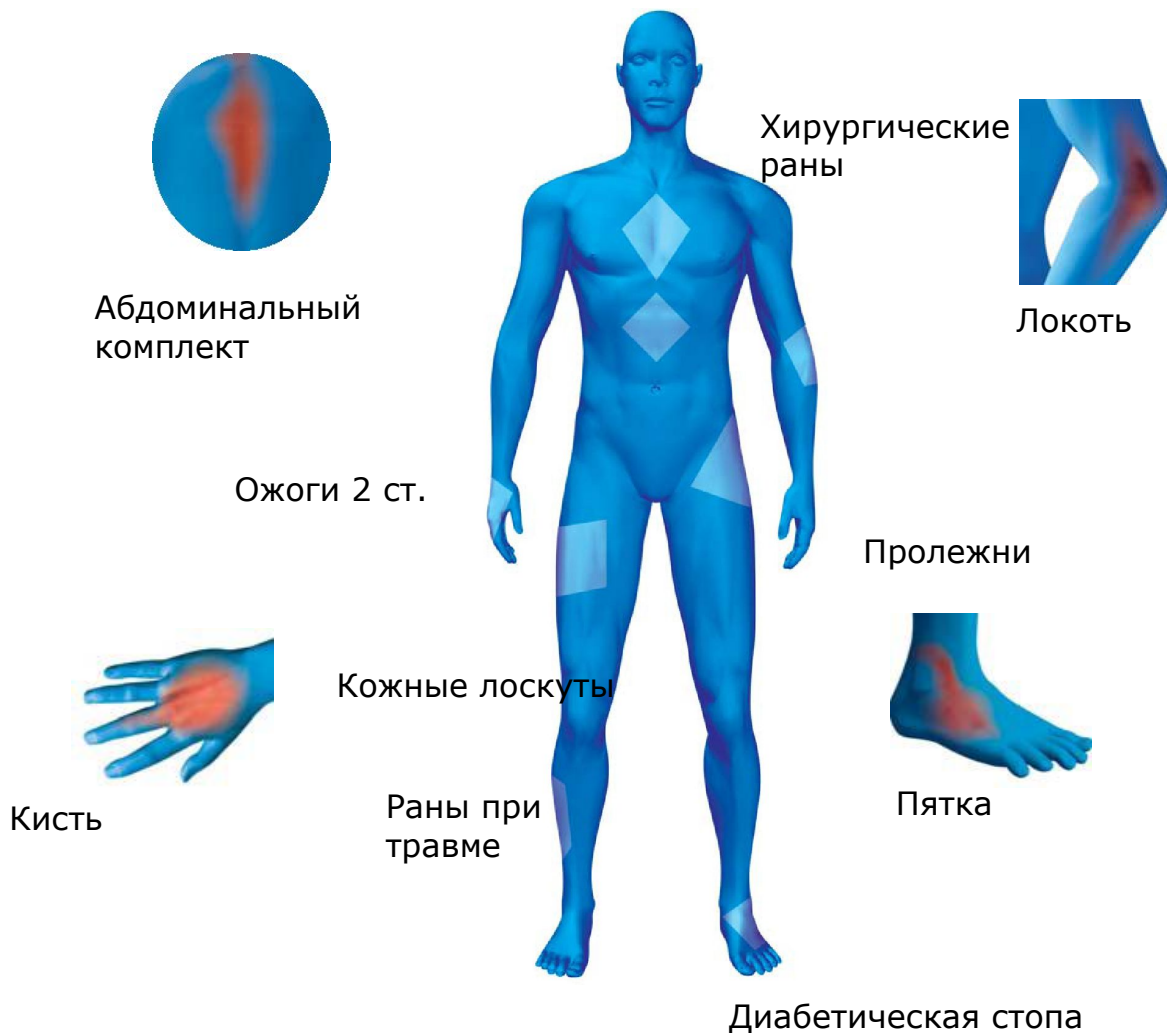V.A.C. GranuFoam Silver® с серебром
обладает всеми стандартными
свойствами плюс быстрый
бактерицидный эффект.

Пленка



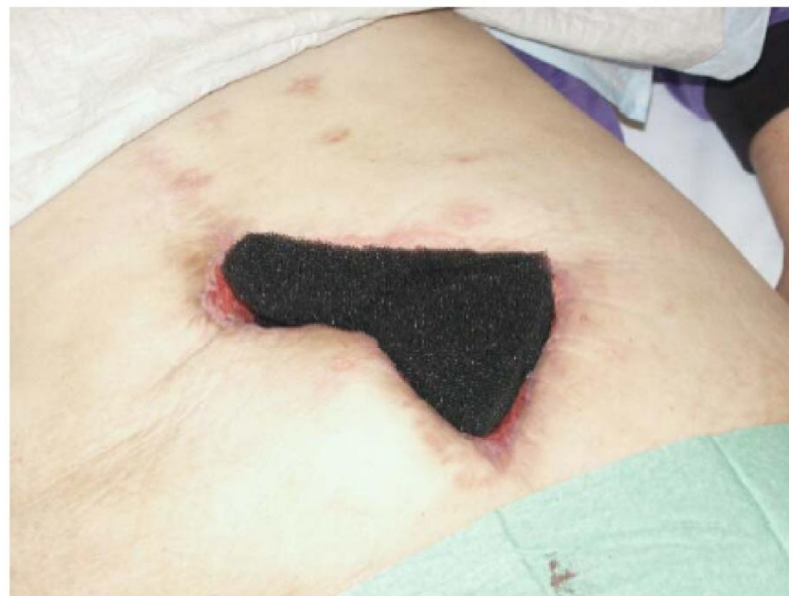Самый современный и эффективный метод лечения ран различной этиологии

Перевязочные комплекты для любой локализации раневого процесса.



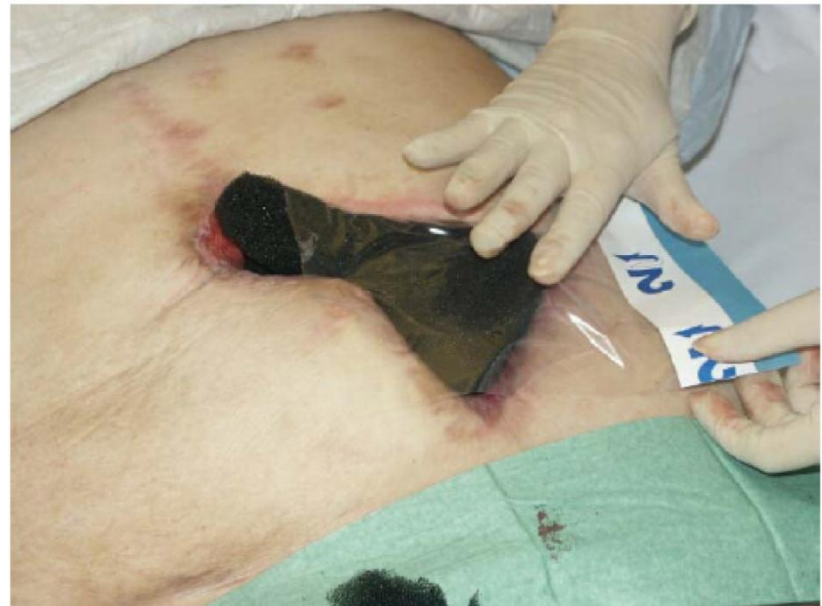Техника наложения перевязочных наборов V.A.C.® терапии

- После первичной обработки раневой поверхности по контуру раны вырезают повязку и накладывают непосредственно на рану любой стороной, так чтобы края повязки не заходили на кожу и были на границе здоровых тканей
- При наличии «карманов», свищей, туннелей, отдельной отрезанной повязкой, можно рыхло заполнить данные дефекты (с обязательным учетом поставленных фрагментов повязки)



Техника наложения перевязочных наборов V.A.C.® терапии

- После полного закрытия раневого дефекта, на повязку накладывается односторонняя липкая пленка
- Накладывание липкой пленки происходит таким образом: сначала снимается защитная пленка, которая укрывает липкую поверхность на стороне «1», она указана производителем, после этого она приклеивается на кожу и на повязку таким образом, чтобы рана была герметично заклеена и на здоровую кожу заходила не менее чем на 5-7см.
- После наклеивания, снимается верхний защитный слой «2», и отрываются боковые голубые вставки



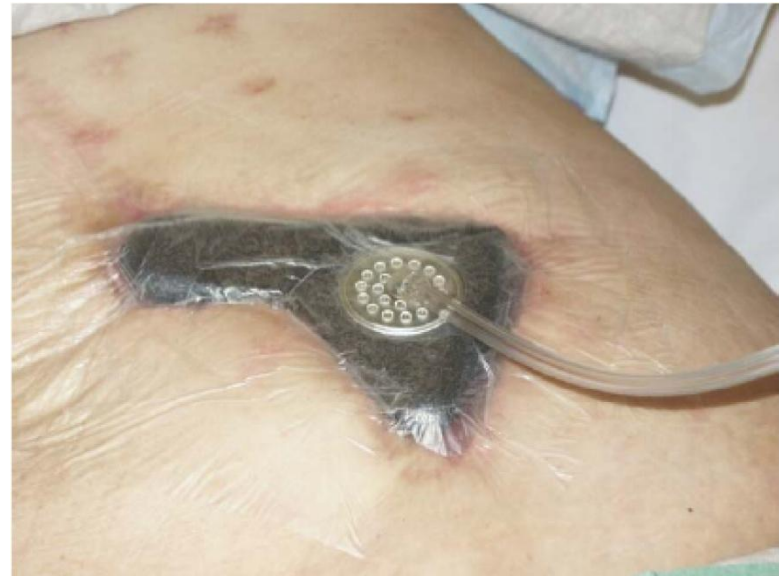Техника наложения перевязочных наборов V.A.C.® терапии

- После полного герметичного закрытия поверхности пленкой в центре над повязкой необходимо сделать любым предметом отверстие в пленке, диаметром до 2 см
- После этого необходимо присоединить точно над отверстием трубку с липкой площадкой, предварительно сняв предохранительную пленку, которая наклеена на эту площадку, чтобы отверстия в пленке и площадке совпадали

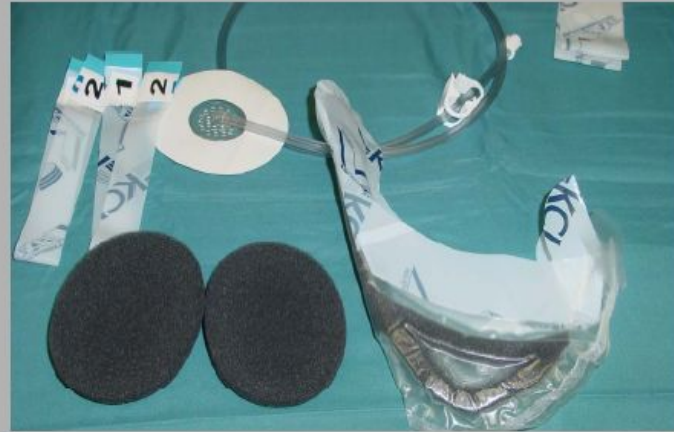
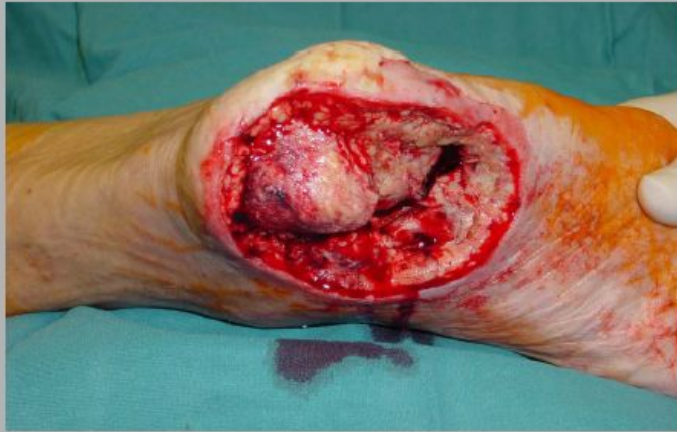
Техника наложения перевязочных наборов V.A.C.® терапии

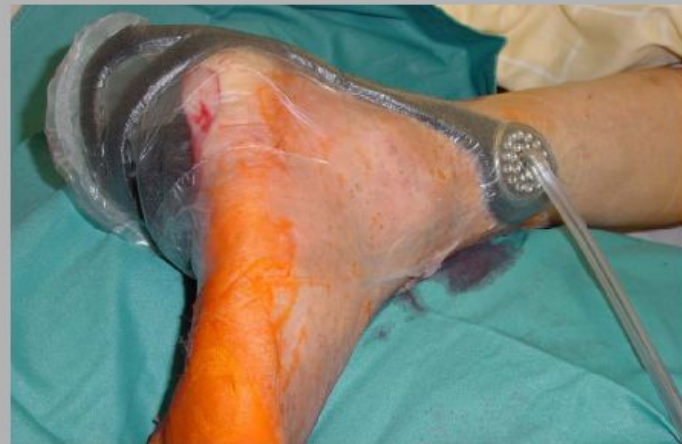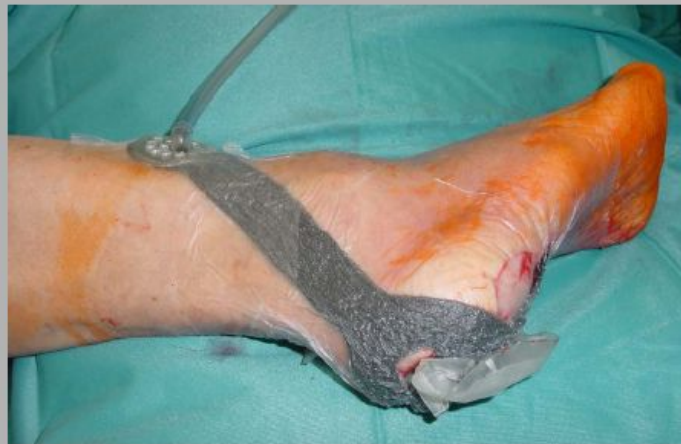- После присоединения площадки с трубкой вставляем в аппарат одноразовую канистру для сбора экссудата со вторым концом трубки
- Соединяем концы трубок и закрываем в «замок» поворотом двух конекторов по часовой стрелке
- Включаем аппарат на режим отсоса и смотрим за герметичностью наложенной повязки, графический уровень на контрольной панели прибора при правильном наложении повязки должен находиться только в зеленой зоне, если по каким то причинам отсутствует полная герметичность, подклейте повязку дополнительной пленкой



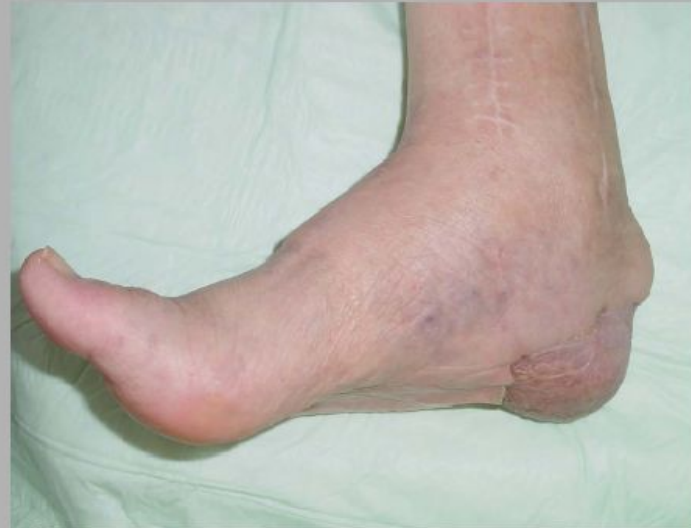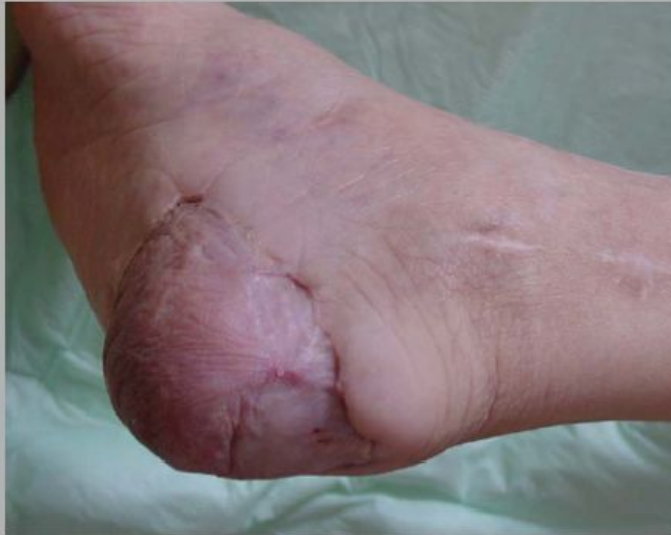(диабетическая стопа)



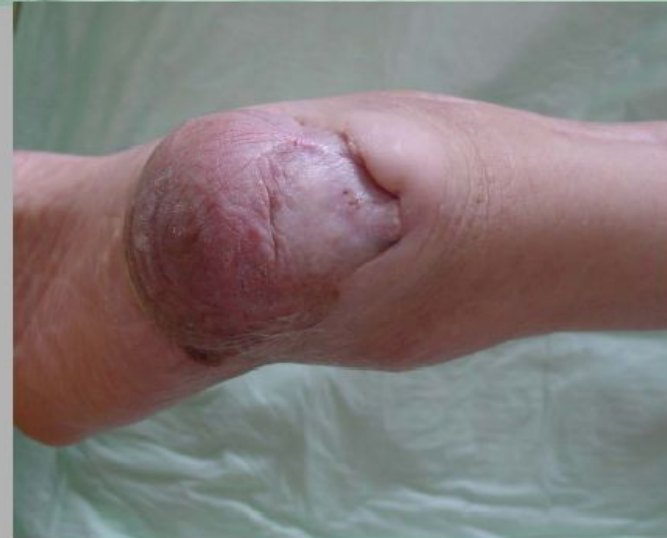VAC - heel dressing



(диабетическая стопа)



**16 month
postoperatively
following microvascular
flap surgery**



Штаб-квартира компании KCI –
производителя V.A.C. расположена в
Сан Антонио, Техас, США.

Здесь работает более 6500 сотрудников,
обслуживающих пациентов по всем
МИРЕ.



KCI Tower, San Antonio