

# Хирургическое лечение ахалазии пищевода и кардиоспазма


Кафедра общей хирургии Волгоградского  
Государственного медицинского университета

# Распространенность нейромышечных заболеваний пищевода

Заболеваемость – 0,001 – 0,002

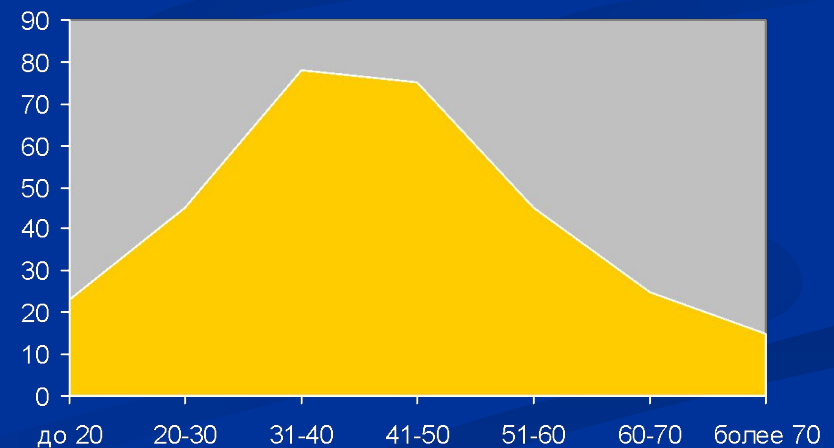
Являются причиной до 20% всех случаев дисфагии

Распределение больных  
по полу:



■ женщины ■ мужчины

Распределение больных  
по возрасту:



# Осложнения ахалазии пищевода и кардиоспазма:

- Бezoары
- Дивертикул
- Иноpoдные тела
- Пищевод Баррета
- Плoскoклеточный рак
- Варикозное расширение вен
- Пищеводные свищи
- Перикардит
- Объемное образование шеи
- Пневмоперикард
- Аспирационные поражения легких
- Стридор, бронхообструкция
- Отслаивание подслизистого слоя пищевода

# Причины нейромышечных заболеваний пищевода

## Этиология

- Врожденный дефицит нейронов ауэрбаховского сплетения
- Уоллеровская дегенерация ауэрбаховского сплетения
- Неврогенная дискоординация моторики пищевода
- Рефлекторная дисфункция пищевода
- Инфекционно-токсические поражения нервных сплетений пищевода и НПС
- Стресс, длительное эмоциональное напряжение

## Патогенез

- Отсутствие или недостаточное расслабление НПС после акта глотания.
- Изменение тонуса и перистальтики вышележащих отделов пищевода. Появление непропульсивных перистальтических волн. Некоординированные сегментарные сокращения стенки пищевода.
- Механическое раскрытие НПС под влиянием гидростатического давления столба жидкости над ним.

# Основные методы лечения ахалазии пищевода и кардиоспазма

## Лекарственная терапия

- Атропин
- Местные анестетики
- Нитраты
- Ганглиоблокаторы
- Седативные средства
- Витамины группы В

## Внутрисфинктерное введение ботокса

## Балонная кардиодилатация

## Хирургические методы

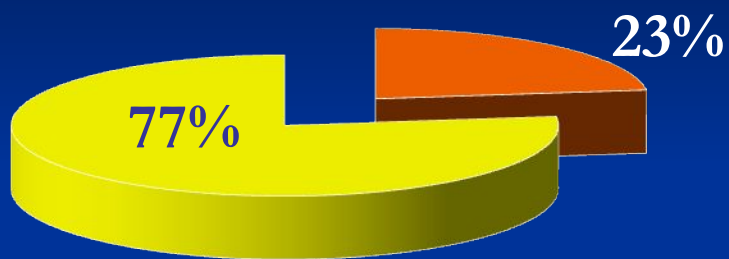(Более 60 видов вмешательств)

- Модификации операции Геллера
- Резекционные методы
- Эзофагофундостомии
- Пластика пищевода

# Структура больных ахалазией пищевода и кардиоспазмом (311 чел.)

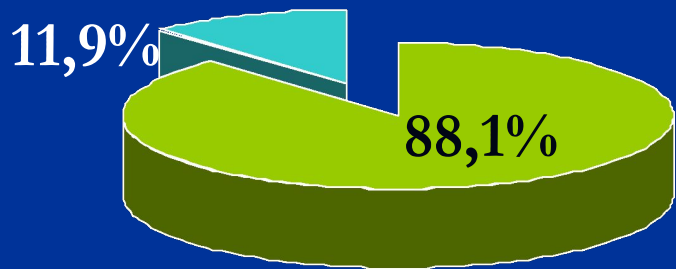
(торакальное отделение ОКБ№1 г.Волгоград 1976 – 2008гг)

## Распределение по полу



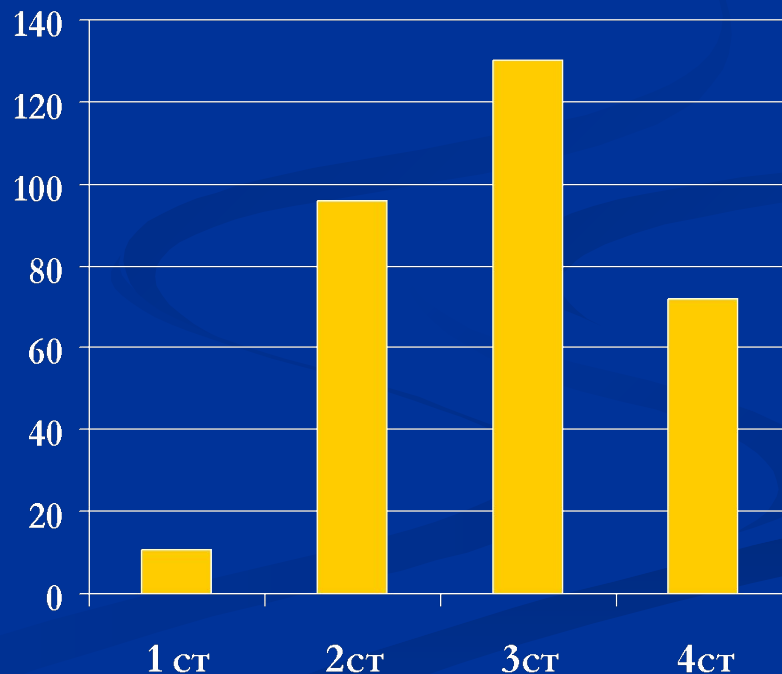
■ Мужчины ■ Женщины

## Распределение по возрасту

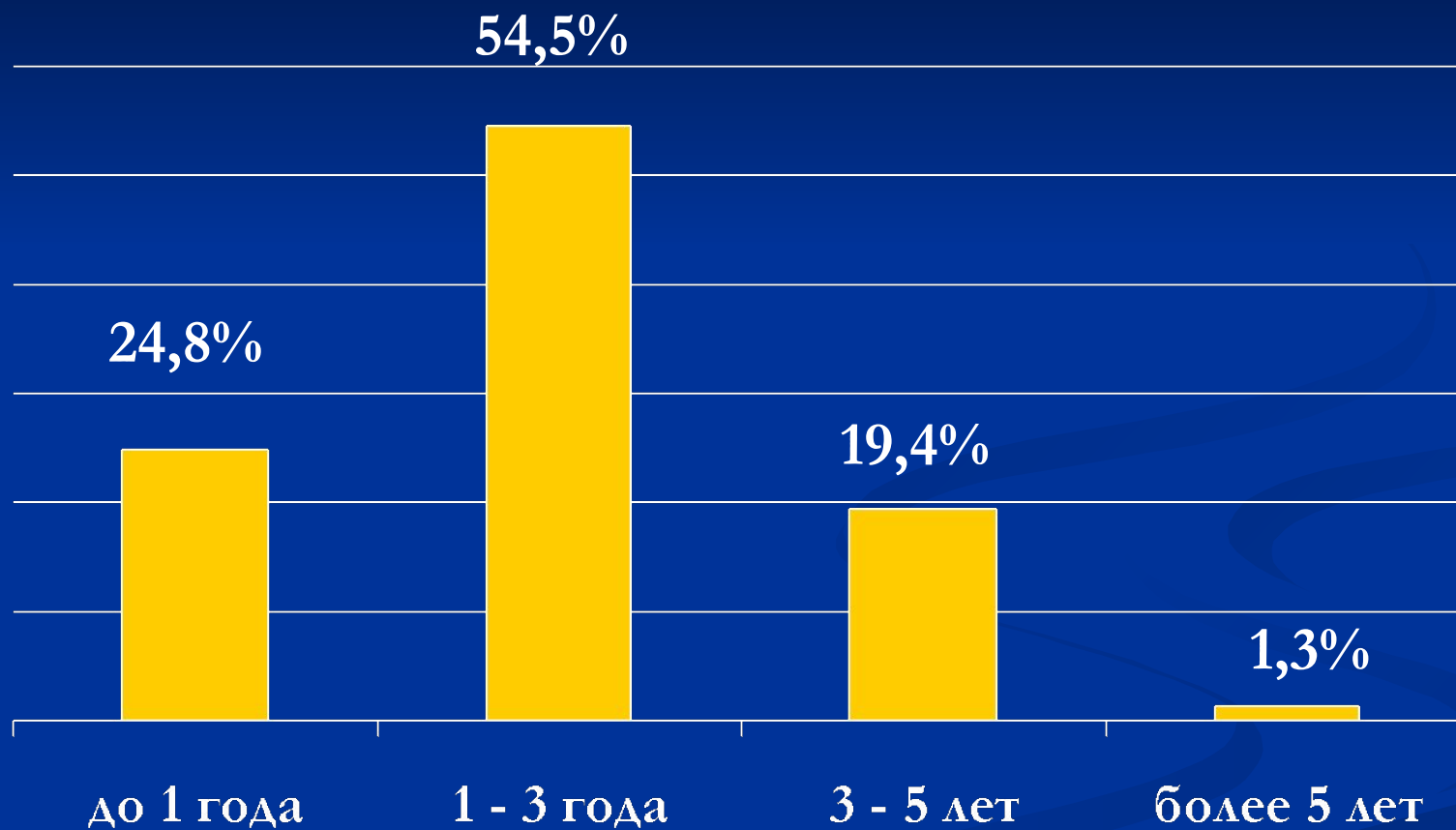


■ до 50 лет ■ более 50 лет

## Распределение больных по стадии заболевания



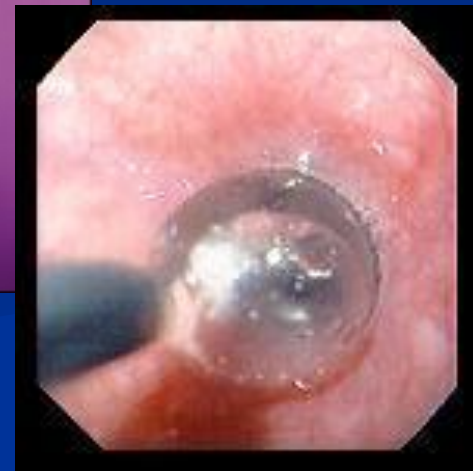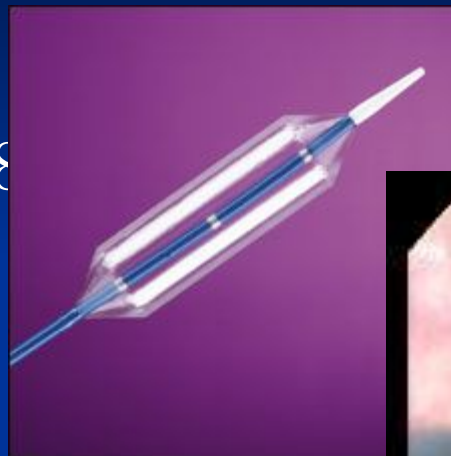
# Длительность анамнеза заболевания до обращения в клинику



# Первая группа

155 пациентов (1976 – 1989гг)

- Пневмокардиодилатация  
2 больных (53%).  
в среднем 7 процедур/курс  
отдаленные результаты  
прослежены у 76 (92,6%)  
больных.
- Оперировано  
73 больных (47%)





# Оценка эффективности лечения кардиоспазма.

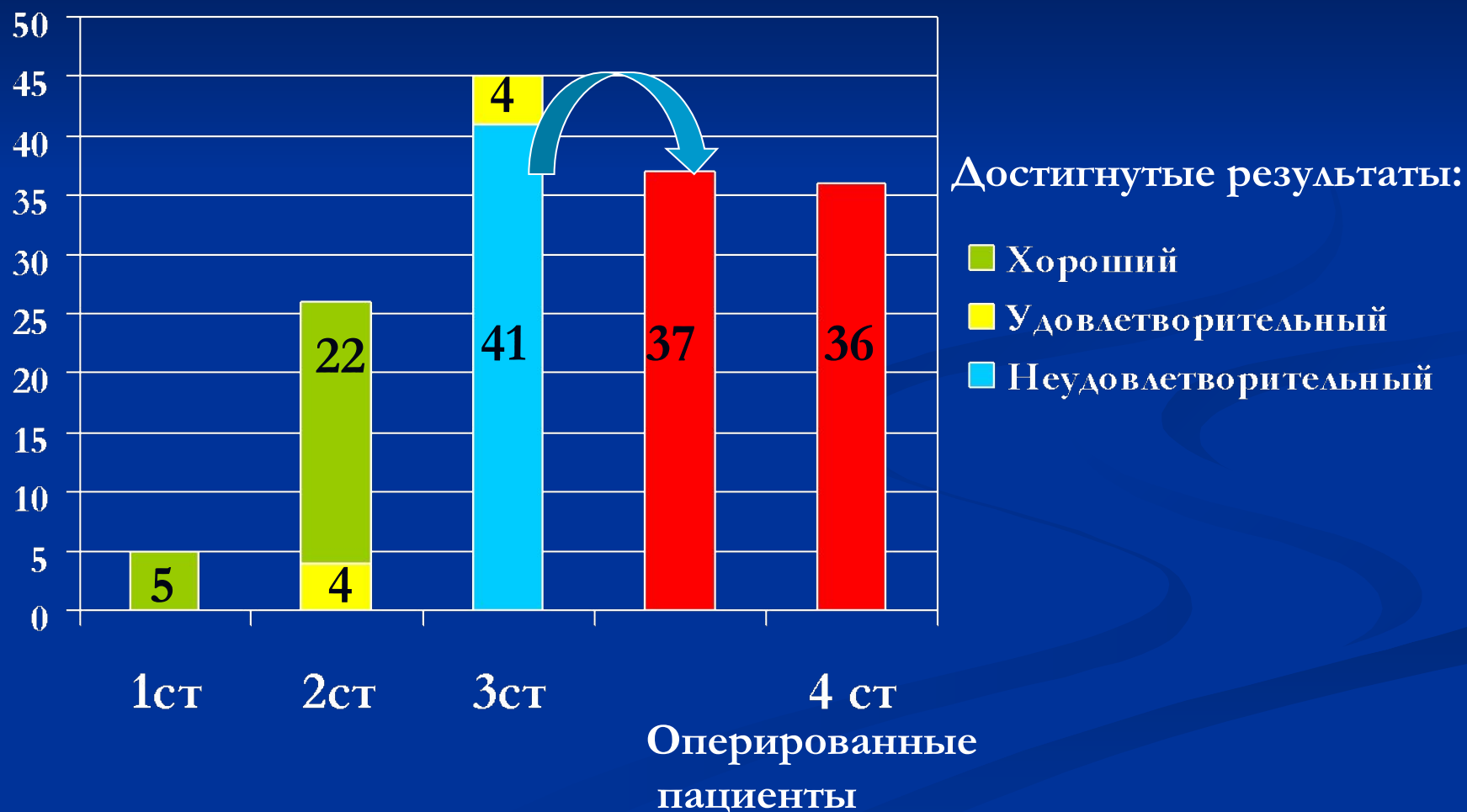
## Клиническая шкала Алабама:

Учитываются 3 основных симптома – дисфагия, эпизоды регургитации, загрудинная боль.

### Результаты:

- **Хороший** - стойкое снижение выраженности 3-х симптомов
- **Удовлетворительный** – снижение выраженности симптомов с развитием рецидива в течении 3-х мес.
- **Неудовлетворительный** – отсутствие снижения выраженности симптомов

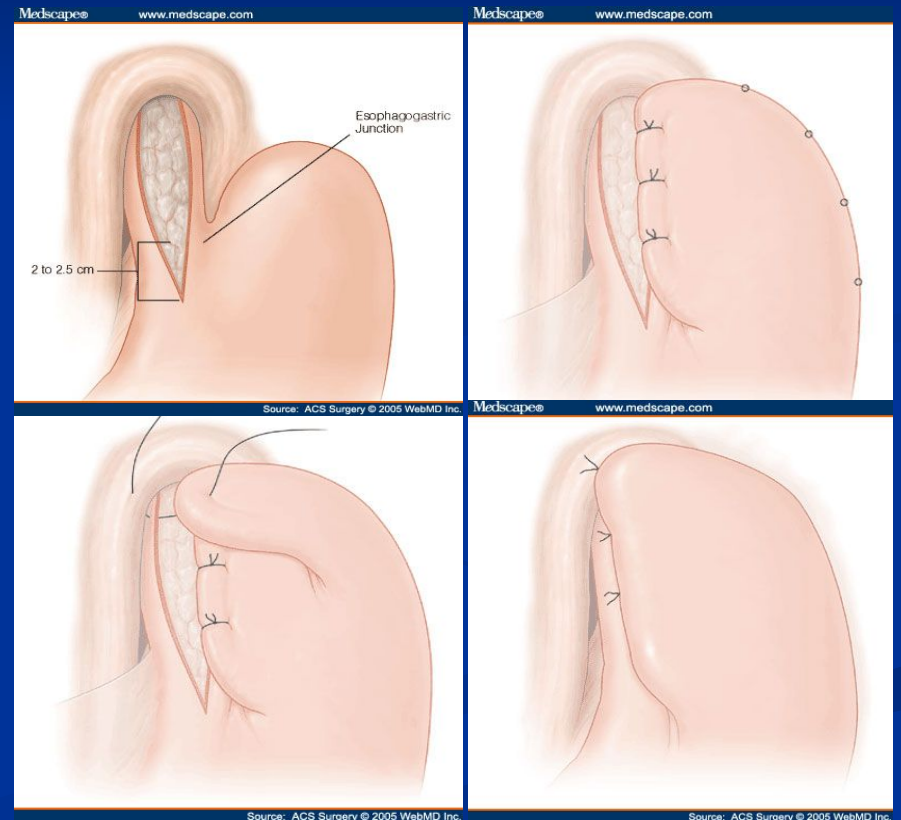
# Результаты консервативного лечения ахалазии пищевода и кардиоспазма



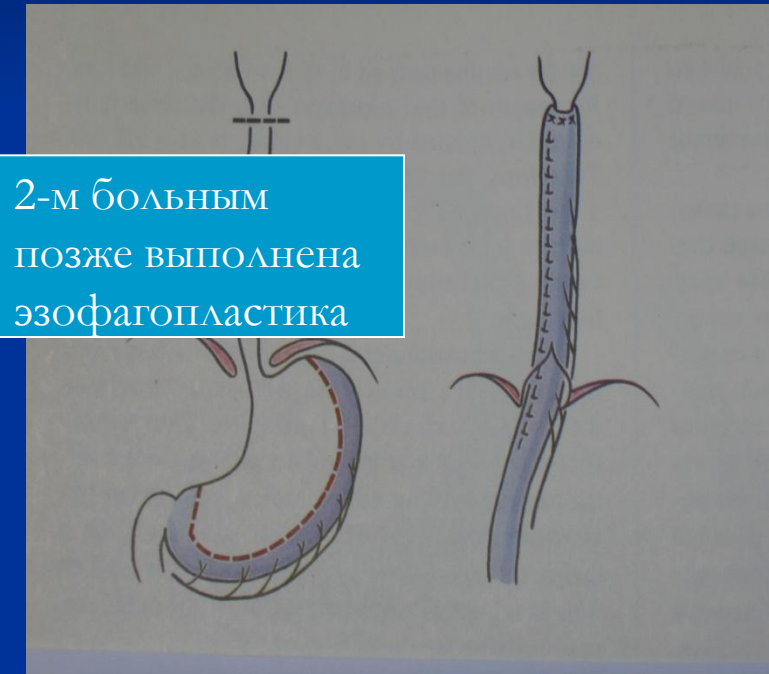
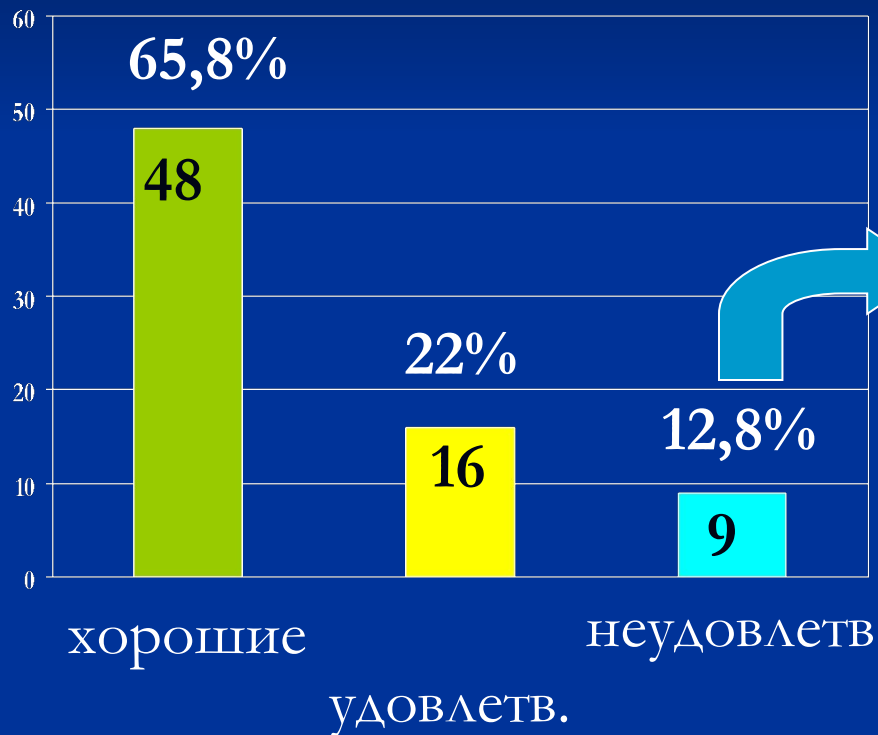
# Вторая группа

## 156 пациентов (1990 – 2008 гг)

- Пневмокардиодилатация не применялась
- Консервативное лечение – 38 чел.
- Операция Геллера в модификации РНЦХ РАМН – 118 чел (II – IV ст).
- Экстирпация пищевода с одномоментной пластикой желудочной трубкой – 4 чел.
- Отдаленные результаты изучены у 73 пациентов.




# Результаты хирургического лечения ахалазии пищевода и кардиоспазма




# Результаты различных способов лечения ахалазии пищевода и кардиоспазма

кардиодилатация



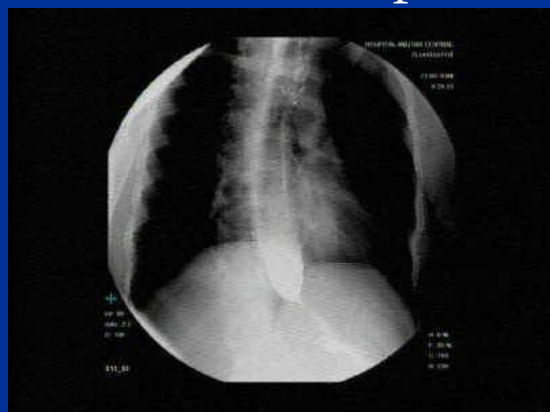
Операция



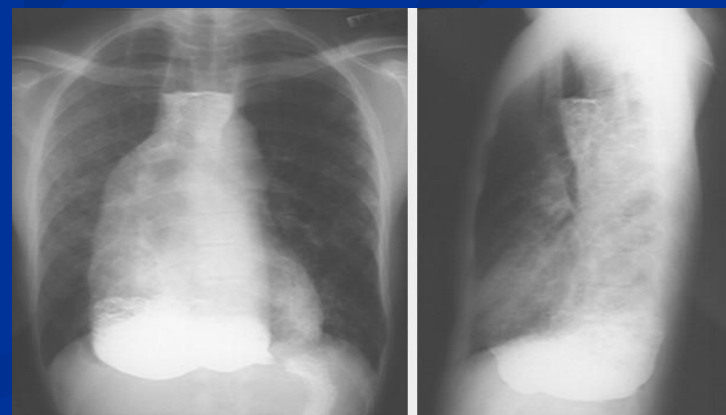■ неудовлетв

■ хорошие и удовл.

При консервативном лечении



более 50%  
пациентов  
за 10 лет  
переходят  
в следующую  
стадию



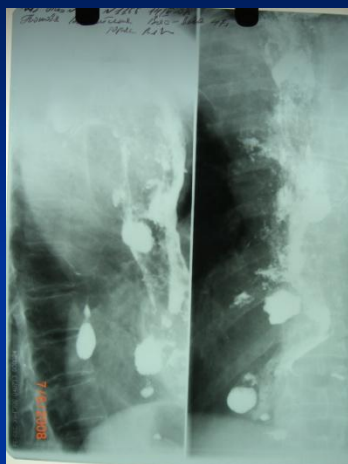
## Выводы:

- Применение баллонной пневмокардиолятации показано при I стадии заболевания.
- Показаниями к эзофагокардиомиотомии являются: ближайший рецидив или неэффективность кардиодилатации при I стадии, все случаи II – IV стадии заболевания.

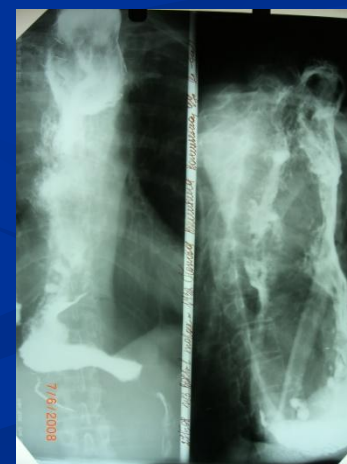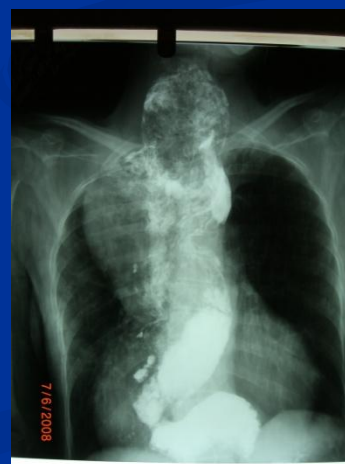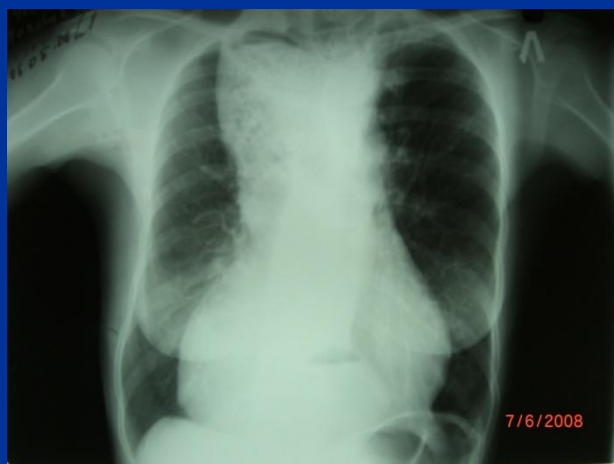# Клинический пример

## Больная П. 47 лет

Поступила из ЦРБ с ДЗ: «Доброкачественное новообразование средостения»



При обследовании в клинике ДЗ:  
«Кардиоспазм IV ст. Мегаэзофагус»



# Клинический пример

## Больная П. 47 лет

