

ГОУ ВПО СОГМА Росздрава



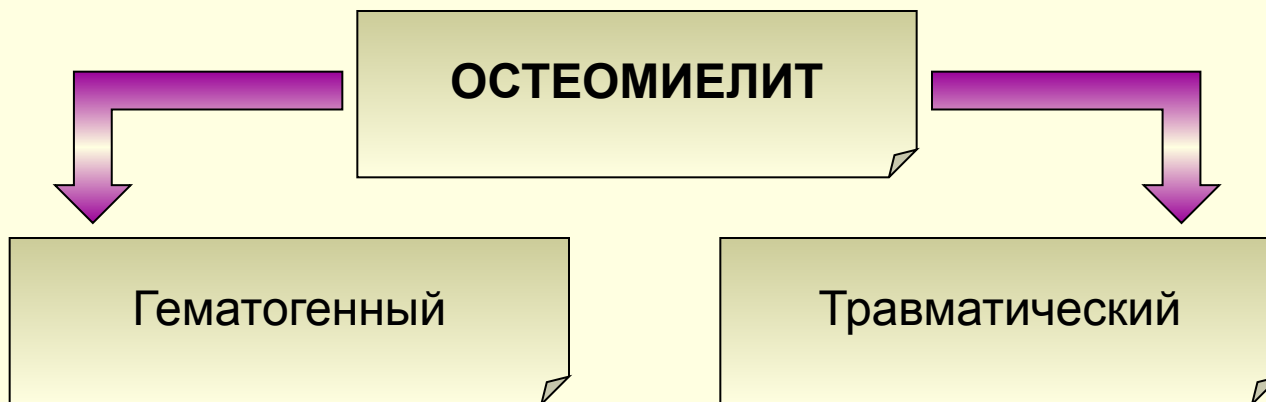Кафедра общей хирургии

Лекция №26

Гнойные заболевания костей и суставов.

Остеомиелит

- - гнойно-воспалительное заболевание, поражающее все элементы кости как органа: костный мозг, собственно кость и надкостницу.

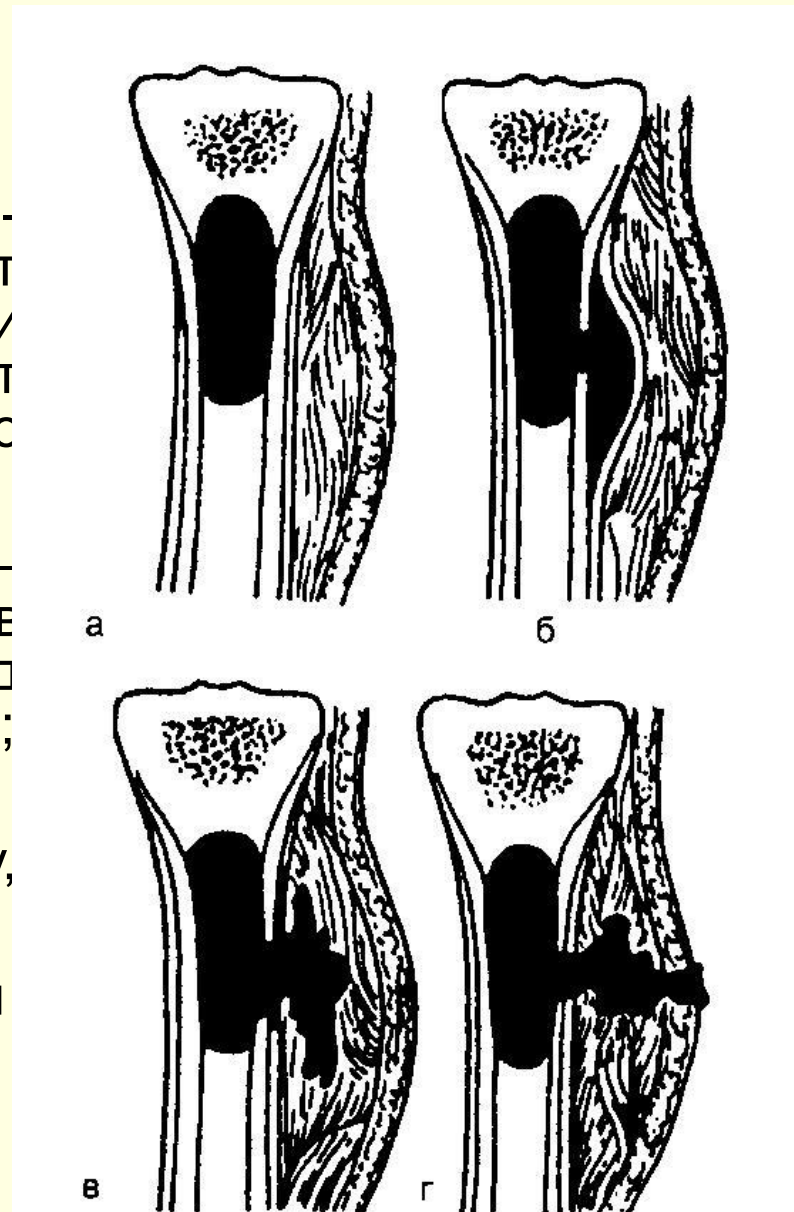


ГЕМАТОГЕННЫЙ ОСТЕОМИЕЛИТ

- **Этиология** – золотистый стафилококк, реже – стрептококк, пневмококк и кишечная палочка.
- Характерна моноинфекция
- Чаще поражаются метафизы длинных трубчатых костей, наиболее часто – метафизы, прилежащие к коленному суставу.
 - Диафизные поражения наблюдаются втрое реже.
 - Из плоских костей чаще поражаются кости таза.

Стадии развития:

- а) **абсцесс костного мозга** — небольшой гнойник, образовавшийся в метафизе, вызывает омертвление костных балок и тромбоз сосудов, происходит гнойное расплавление костного мозга;
- б) **субпериостальный гнойник** — через систему гаверсовых каналов гной распространяется под надкостницу, отслаивая ее от кости;
- в) **межмышечная флегмона** — гной, расплавляя надкостницу, прорывается в мягкие ткани;
- г) **образование свища** — гной прорывается наружу



Клиника:

- Заболеванию нередко предшествует ангина, местный гнойный процесс или ушиб конечности.
- Болезнь начинается внезапно с подъема температуры до 39-40⁰С, озноба, резкого ухудшения самочувствия.
- Местно – сильные распирающие боли в конечности, усиливающиеся при движении. Внешний вид конечности не изменен. Характерны мышечная контрактура в близлежащих суставах, локальная болезненность, боли при нагрузке конечности по оси.
- После прорыва гной в мягкие ткани боль ослабевает, появляются симптомы флегмоны. В дальнейшем гной может прорваться наружу с образованием свища.
- Лабораторные данные: лейкоцитоз, сдвиг лейкоцитарной формулы влево, повышенное СОЭ)
- R – данные: первые 2 недели патологические изменения отсутствуют. Затем появляются признаки периостита, зоны разрежения и смазывания структуры губчатой кости.

Хронический гематогенный остеомиелит

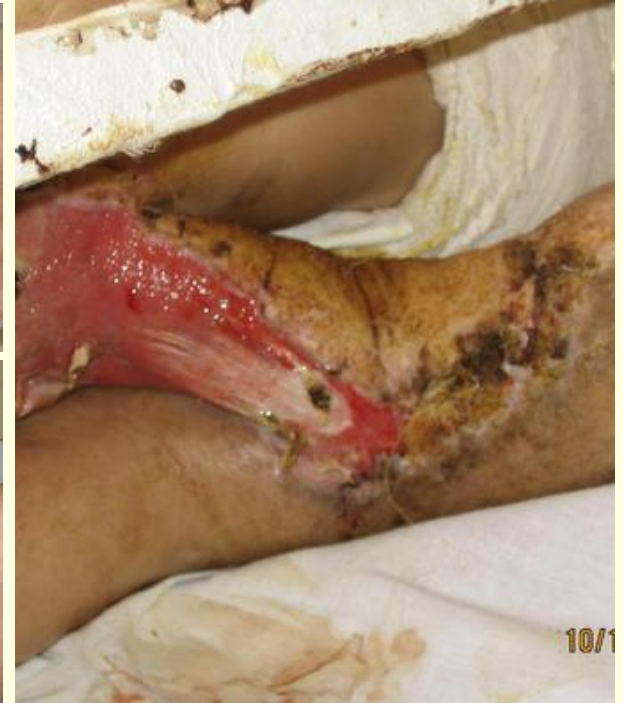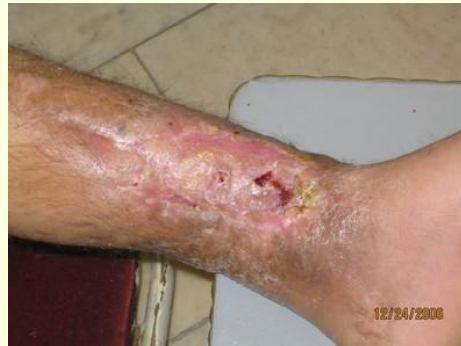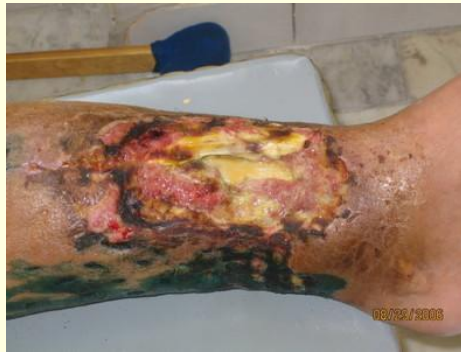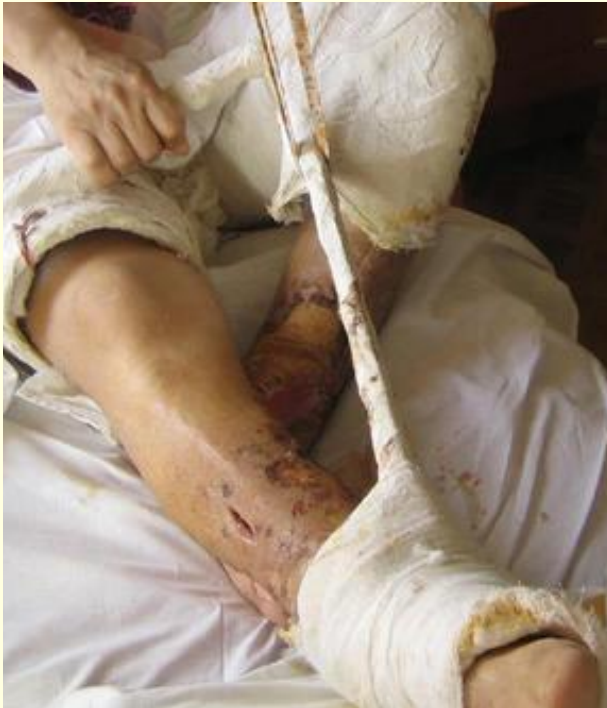- - заболевание, характеризующееся наличием длительно существующего гнойно-некротического очага в кости, не склонного к саможизвлению.
- Хроническому остеомиелиту предшествует острая стадия.
- Характеризуется образованием секвестров (за счет деятельности эндоста и надкостницы, вокруг некротических тканей, формируется капсула из новообразованной кости с грануляционной выстилкой внутри).
- Гной выделяется через свищи, способные периодически закрываться, что приводит к задержке гноя и новой вспышке активности процесса.
- Длится годами, ведет к тяжелым изменениям паренхиматозных органов.
- Характеризуется скудной симптоматикой: ноющие боли в области очага, наличие гнойных свищей.
- R-данные: утолщение кости, секвестры, остеосклероз, сужение костномозгового канала, утолщение надкостницы.
- Для диагностики используются фистулография, сцинтиграфия, томография.

Осложнения хронического остеомиелита:

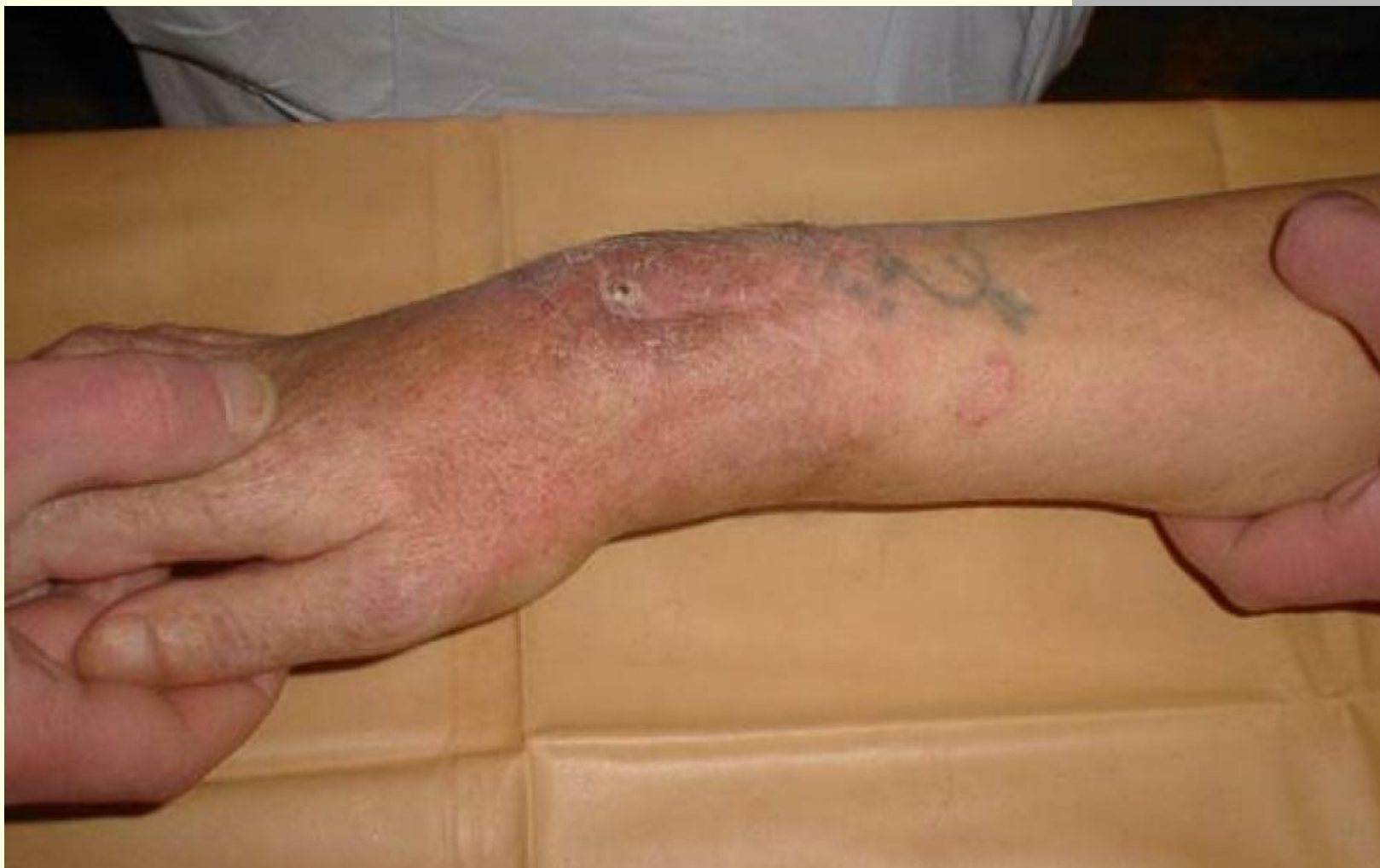- Деформация длинных трубчатых костей
- Анкилозы суставов
- Патологические переломы, ложные суставы, несросшиеся переломы, дефекты костей
- Малигнизация стенок остеомиелических свищей
- Амилоидоз внутренних органов

Посттравматический остеомиелит

- Собственно посттравматический остеомиелит
- Огнестрельный остеомиелит
- Послеоперационный остеомиелит



Хронический остеомиелит костей предплечья



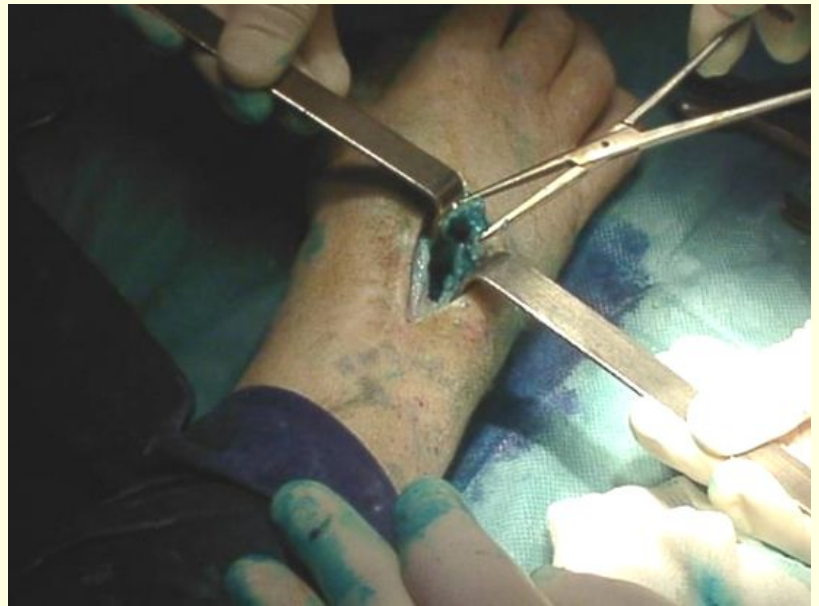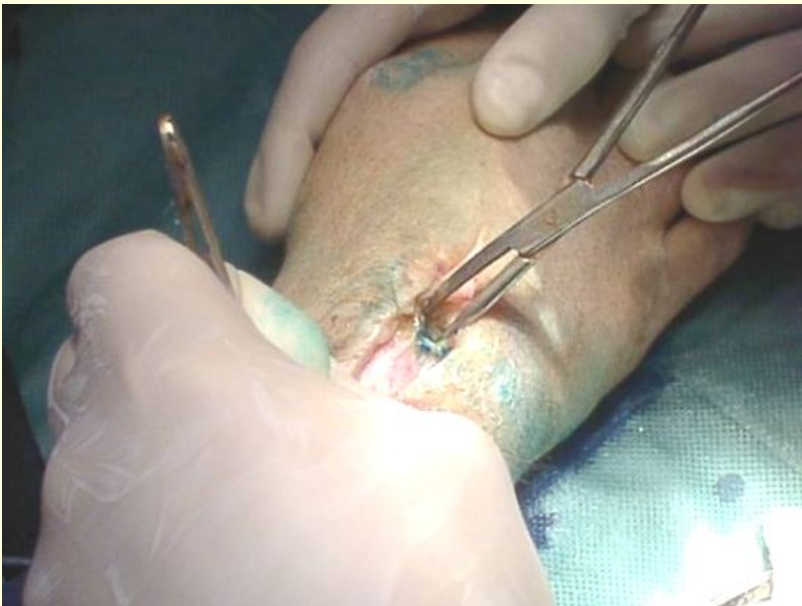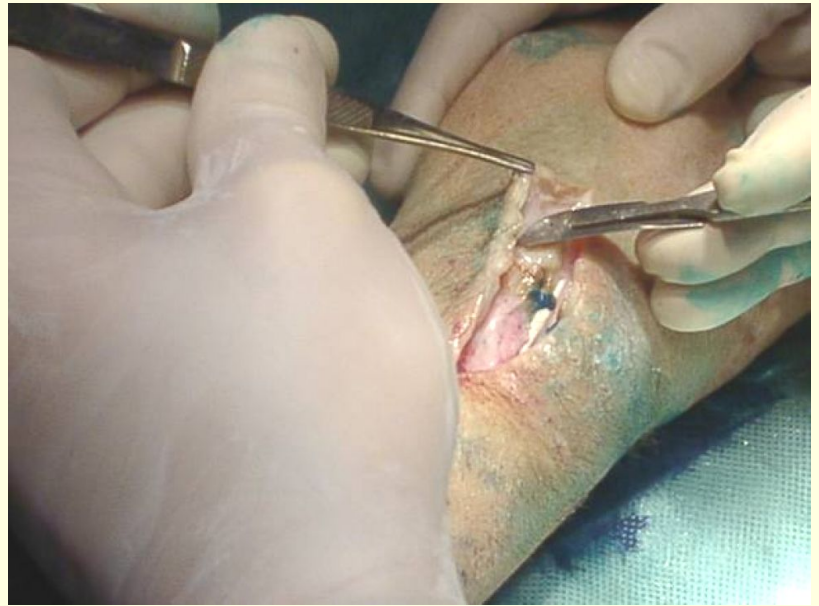
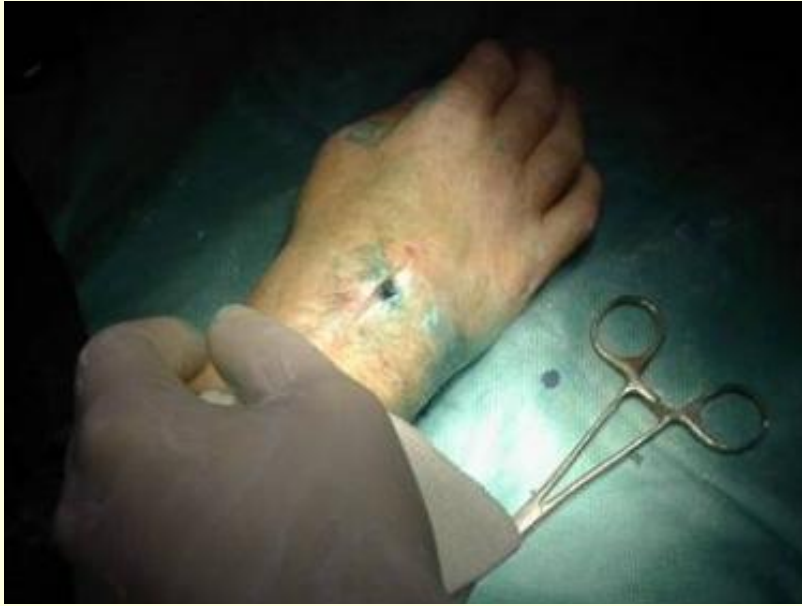Лечение

- **Общее:**
 - Антибиотикотерапия
 - Дезинтоксикационная терапия
 - Иммунокоррекция и симптоматическая терапия

- **Местное:**
 - Иммобилизация больной конечности
 - При запущенный процессах с развитием межмышечной флегмоны, а также при неэффективности консервативной терапии в течение нескольких суток – хирургическое лечение

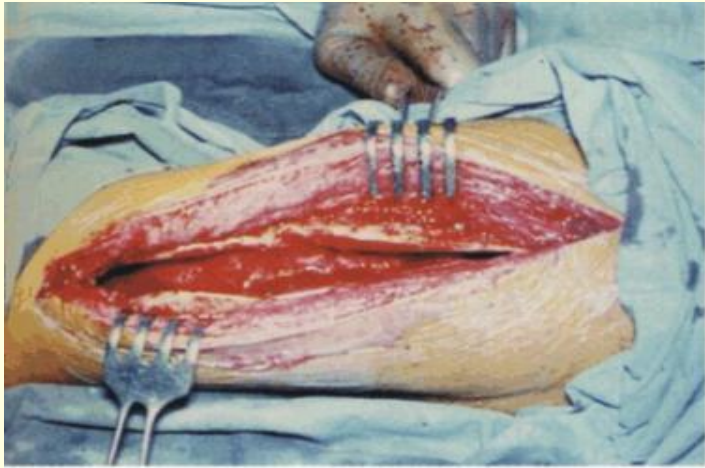
Хирургическое лечение

- На ранних стадиях (до прорыва гной в мягкие ткани) – формирование фрезевых отверстий через кость к полости абсцесса, установка дренажей для проточно-промывного дренирования.

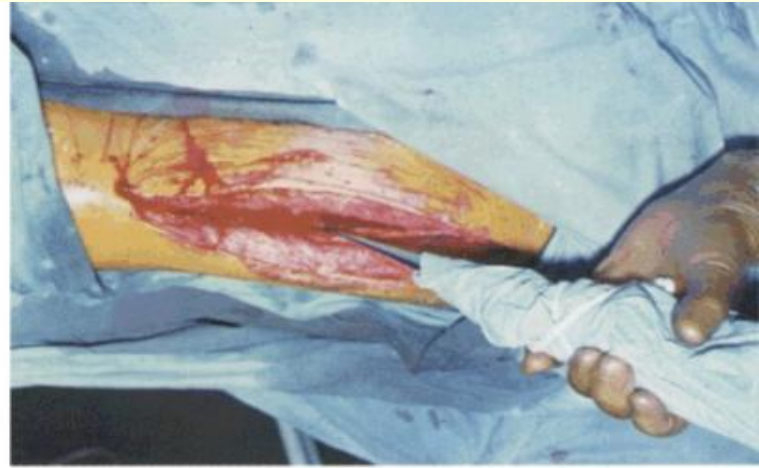


Хирургическое лечение

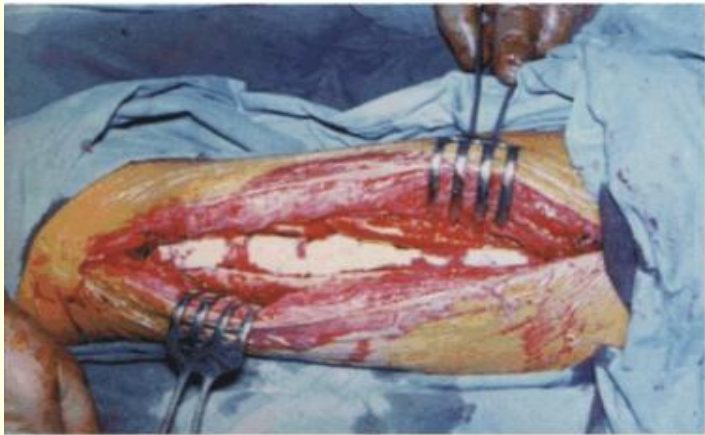- При развитии межмышечной флегмоны – вскрытие широким разрезом, рассечение надкостницы, тщательная ревизия подлежащей кости.
- При наличии костной полости – трепанация кости и наложение постоянного проточно-промывного дренирования



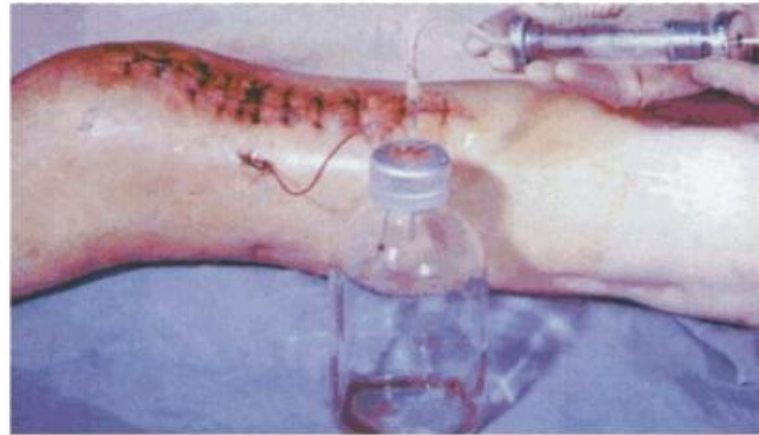а



б



в



г

а — полость в кости после некрэктомии; б — УЗ-кавитация костной полости; в — костная полость, заполненная коллагеновой губкой с антисептиками; г — вакуумное дренирование через микроиригатор.

Собственно посттравматический остеомиелит

- **Причины:** микробное загрязнение раны, неадекватность оперативного вмешательства и последующего лечения.
- **Клиника:** кратковременное повышение температуры тела, лейкоцитоз, свищи, патологическая подвижность конечности, укорочение ее, угловая деформация.
- **R-данные:** остеопороз в области перелома, «изъеденность» концов кости, мелкие очаги деструкции с секвестрами.
- **Лечение:** тщательная санация и адекватное дренирование раны с обязательной антибиотикотерапией и дополнительной иммобилизацией. При формировании несросшегося перелома – санация тканей + внеочаговый остеосинтез. При хронизации процесса – иссечение свищей, трепанация костной полости, удаление секвестров и проведение проточно-промывного дренирования.

Огнестрельный остеомиелит

- - следствие инфицирования кости при огнестрельном ранении
- **Патогенетические факторы:** наличие омертвевших тканей, микробной флоры и костной полости.
- **Клиника:** вялое течение, свищи с оmozолелыми стенками, рубцовые и трофические изменения окружающих тканей. Отделяемое скудное, зловонное, мышцы конечности атрофичны.
- **R-данные:** более выраженный остеосклероз, значительные периостальные наслоения, сужение костномозгового канала, наличие костных полостей.
- **Лечение:** аналогично другим формам.

Послеоперационный остеомиелит

- - гнойно-некротический процесс в месте бывшей операции.
- **Клиника:** при ограниченном остеонекрозе – течение вялое, без выраженной общей реакции. В области послеоперационной раны образуется свищ с умеренным гнойным отделяемым. При обширном поражении – острое начало с выраженным болевым синдромом, повышение температуры тела до 39°C , значительным лейкоцитозом. В области раны – нагноение с обильным гнойным отделяемым.
- **R-данные:** вокруг металлических конструкций остеопороз, очаги деструкции, секвестры.
- **Лечение:** местная санация гнойной раны на фоне антибиотикотерапии. При развитии хронического остеомиелита – удаление свищей, металлоконструкций, санация кости, дренирование.

Острый гнойный артрит

- - острое гнойное воспаление сустава.
- Патогенез: при первичном артрите инфекция проникает в сустав при ранении, при вторичном – гемтогенным или лимфогенным путем из очага воспаления.
- Начинается с воспаления синовиальных оболочек – острый синовит. В суставе накапливается сначала серозный, затем серозно-фибринозный и гнойный экссудат. Когда гнойный процесс распространяется на капсулу сустава, начинается артрит. При поражении суставных поверхностей – остеоартрит. При вовлечении окружающих тканей – параартикулярная флегмона.
- Чаще поражается коленный сустав (гонит), реже – тазобедренный (коксит) и плечевой (омартрит).

Клиника

- Интоксикационный синдром.
- Боли, усиливающиеся при движении.
- Активные движения в суставе прекращаются, конечность приобретает вынужденное положение.
- Сустав увеличен в объеме, контуры сглажены, кожа гиперемирована.
- Пальпация сустава болезненна, при гоните – баллотирование надколенника.
- R-данные: расширение суставной щели, при остеоартрите – очаги деструкции в костях.
- Большое диагностическое значение имеет пункция сустава и бактериологическое исследование полученного экссудата.

Лечение

- Консервативное:
 - Пункция сустава с промыванием его полости антисептиками и введением антибиотиков;
 - Иммобилизация конечности;
 - Физиотерапия (кварцевание, УВЧ, электрофорез с антибиотиками, ферментами);
 - Общая антибактериальная терапия.
- Оперативное:
 - Артротомия
 - Ревизия суставных поверхностей, санация и дренирование полости сустава с налаживанием проточно-промывного дренирования.

Параартикулярная флегмона

