

Презентация на тему:

«1736: Клаудиус Айманд
провёл первую успешную
аппендэктомию.»»

Дисциплина: история медицинской
техники.

Выполнила студентка 2-ого курса
Гр. 10-ЛК2: Овсянникова Ирина
Федоровна.

Принял: Геращенко Сергей
Иванович.

Определе ние:

Аппендэктомия (от аппендикс и греч. ektome — вырез), операция удаления червеобразного отростка слепой кишки при его воспалении — аппендиците.

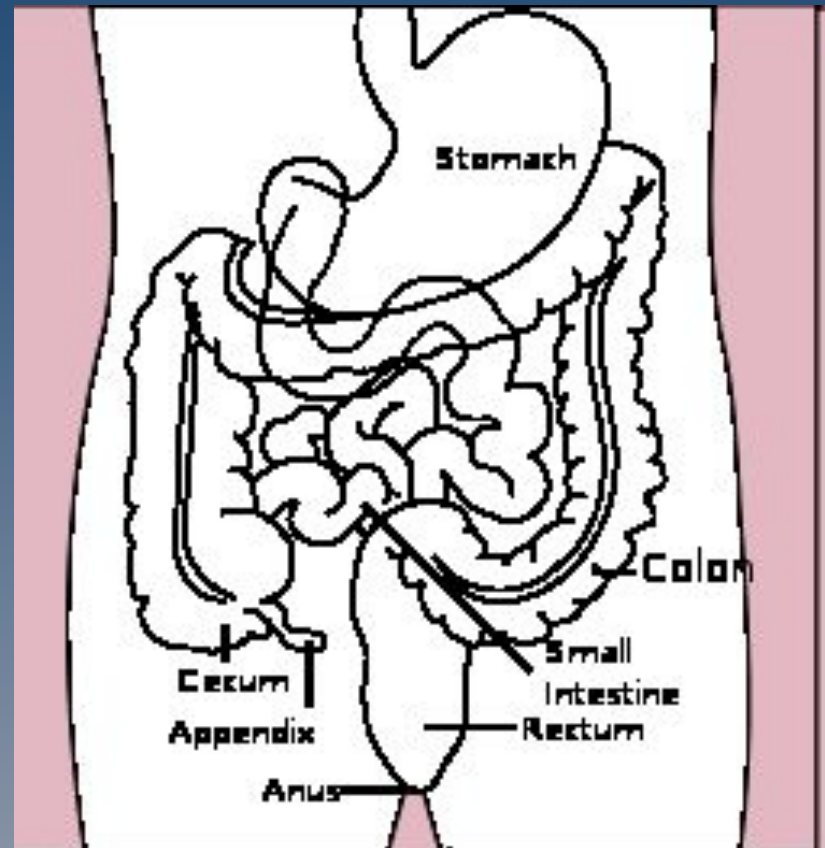


Рис. 1 Место расположения аппендикса.

История



1. XVI век. Описание червеобразного отростка встречается в трудах Леонардо да Винчи, а также Андреаса Везалия.
2. В XIX веке британские хирурги Брайт и Аддисон подробно описали клинику острого аппендицита и привели доказательства существования данного заболевания и его первичности по отношению к воспалению кишки.
3. 1736 г. Клаудиус Айманд провёл первую достоверную и успешную аппендэктомию.
4. В 1886 г. Фитц (1843—1913 гг.) ввёл термин «аппендицит» и пришёл к выводу, что лучшее лечение аппендицита это удаление червеобразного отростка.
5. В 1888 г. Были проведены первые операции удаления червеобразного отростка в Англии и в Германии.
6. В 1889 г. А.МакБурней описал клиническую картину заболевания.

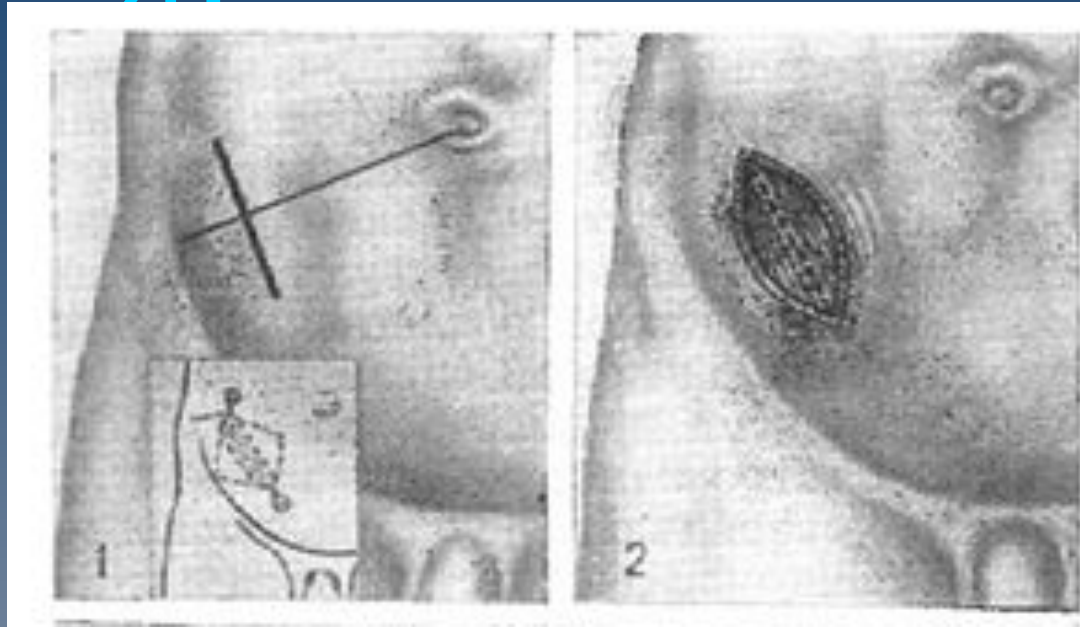
Частота и распространение:

- ◆ Аппендицит проявляется в любом возрасте, однако чаще в возрасте 10—30 лет,
- ◆ частота встречаемости у детей не более 1-3 %; болеют и мужчины, и женщины.
- ◆ Заболеваемость острым аппендицитом составляет 4—5 случаев на 1000 человек в год.
- ◆ Среди острых хирургических заболеваний органов брюшной полости острый аппендицит составляет 89,1 %, занимая среди них первое место.

Классификация:

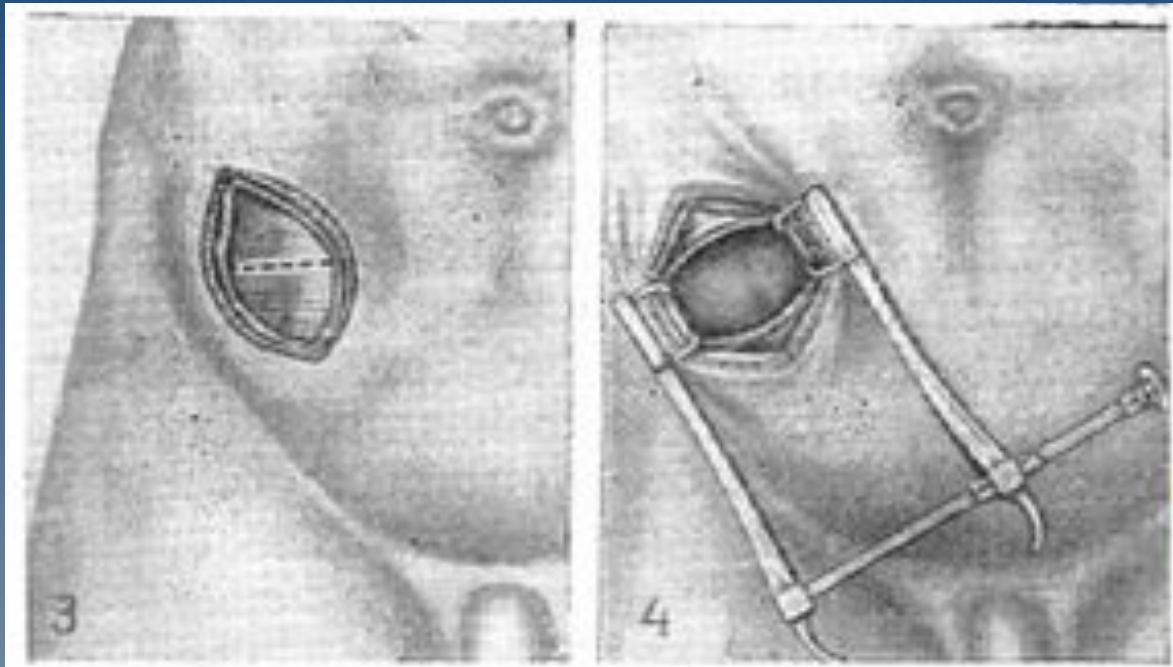
- ◆ **Острый аппендицит** — острое воспалительно-некротическое заболевание червеобразного отростка слепой кишки, как правило, вызванное обтурацией просвета червеобразного отростка, и протекающее при участии микрофлоры, обитающей в просвете червеобразного отростка (факультативных и облигатных анаэробов).
- ◆ **Хронический аппендицит** — редкая форма аппендицита, развивающаяся после перенесённого острого аппендицита, характеризующаяся склеротическими и атрофическими изменениями в стенке червеобразного отростка. Некоторыми исследователями допускается возможность развития первично-хронического аппендицита (без ранее перенесённого острого), но в то же время, многими авторами исключается наличие хронического аппендицита.

Аппендэктомия:



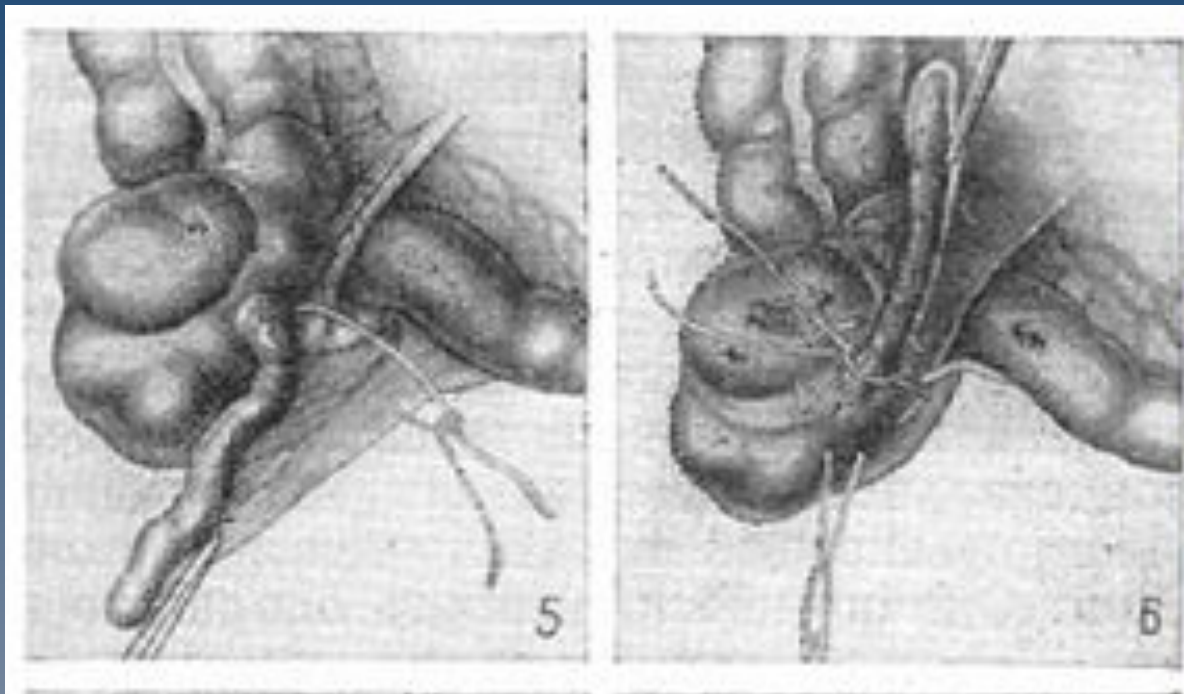
- 1 — линия кожного разреза, слева внизу — схема анестезии;
- 2 — направление разреза наружной косой мышцы;

Аппендэктомия:



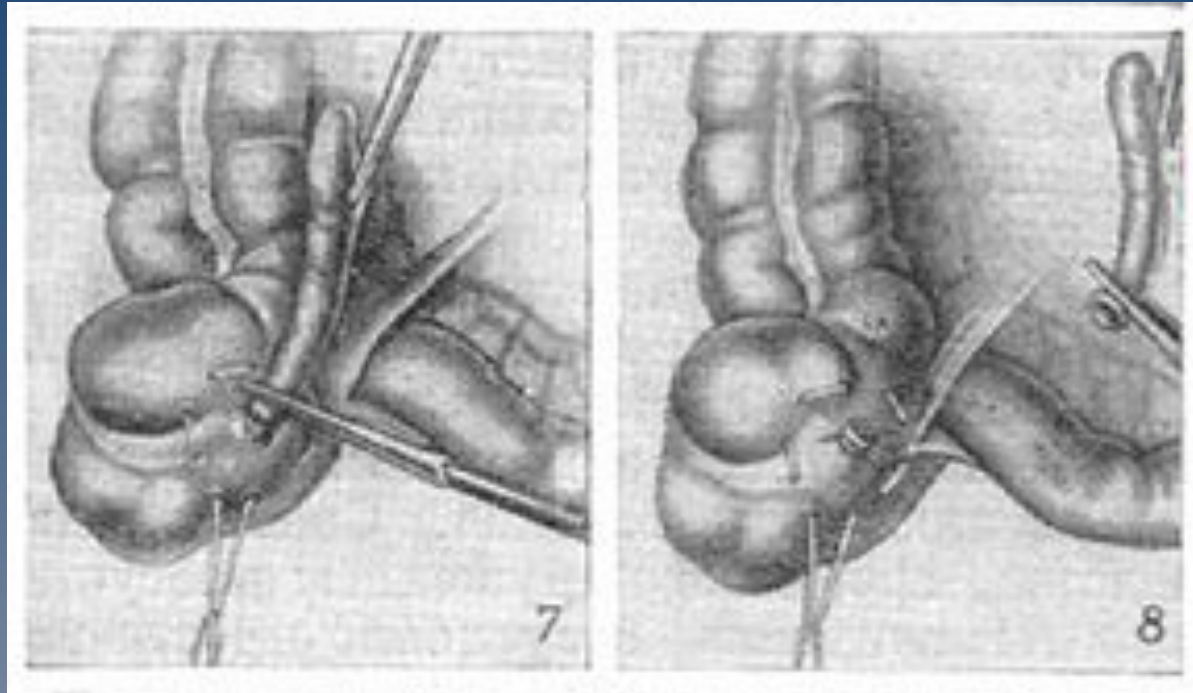
3 — обнажение внутренней косой мышцы;
4 — волокна внутренней косой мышцы
раздвинуты тупо, обнажена брюшина;

Аппендэктомия:



5 — лигатура брыжеечки отростка;
6 — подготовка кисетного шва; наложение лигатуры у основания отростка;

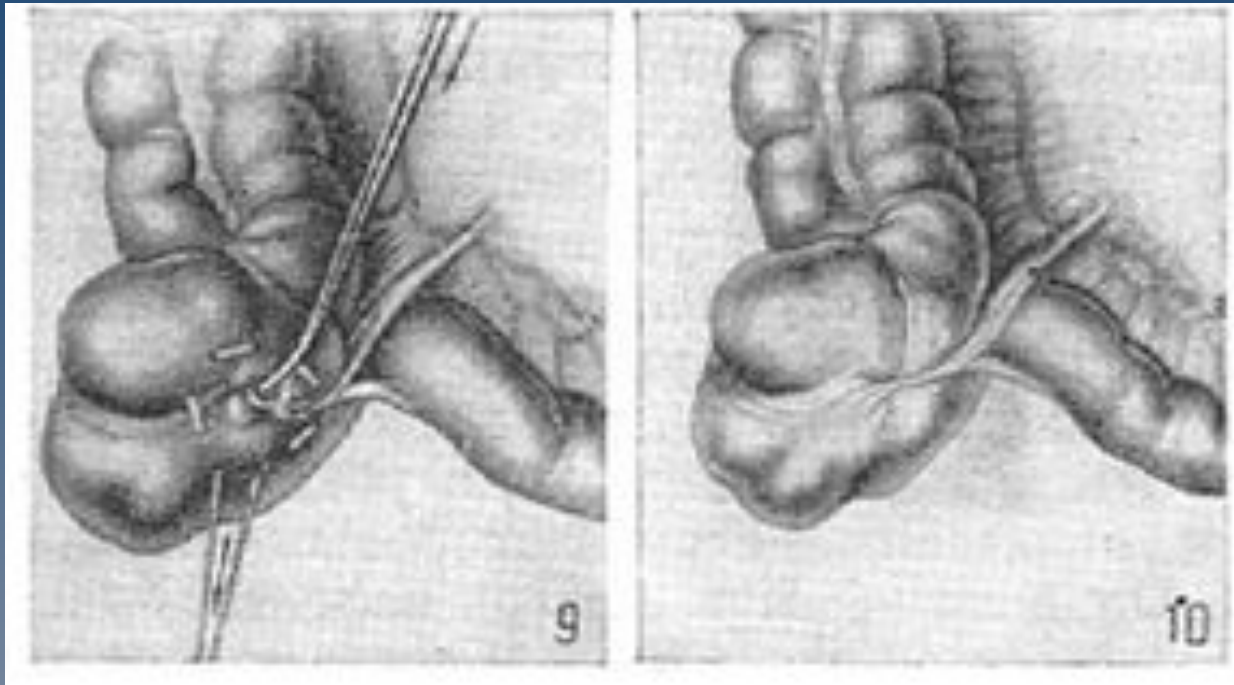
Аппендэктомия:



7 — наложение зажима на отросток перед его
отсечением;

8 — отсечение отростка;

Аппендэктомия:



9 — погружение культи отростка в кисет;
10 — операция закончена.

Вывод:

благодаря многочисленным открытиям и достижениям в области медицины, в настоящее время операция по удалению аппендикса является одной из наиболее простых. Хирурги спасли множество человеческих жизней.