

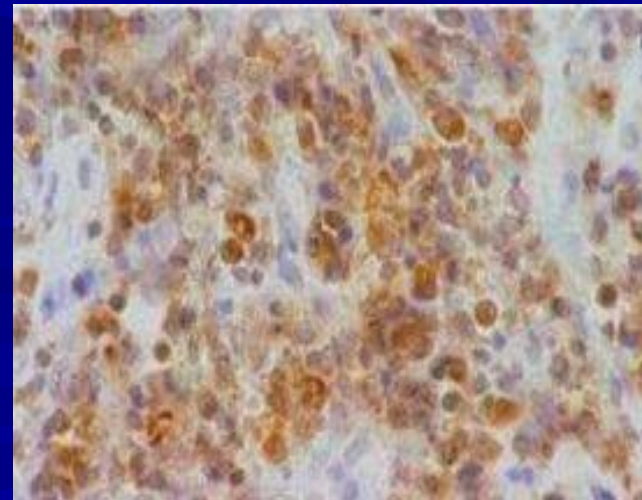
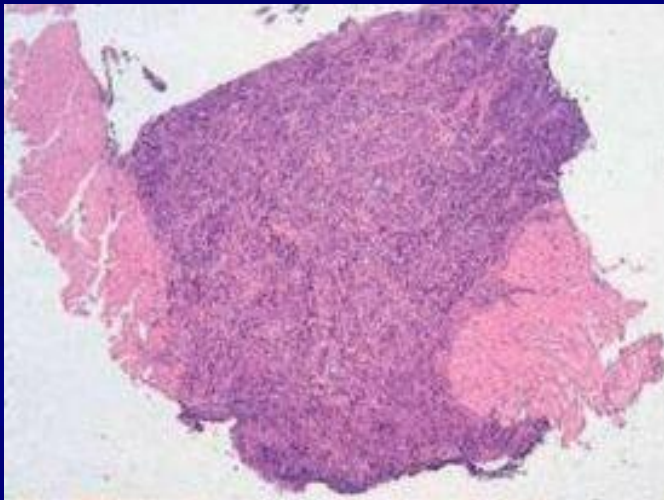
Опухоли сердца

редкие заболевания, часто обнаруживаются при аутопсии (<1% вскрытий).

- Первичные, развиваются в миокарде и перикарде (0,001-0,03%), доброкачественные и злокачественные (3:1).
- Вторичные - метастазы опухолей внесердечного происхождения, всегда злокачественные (встречаются в 25-40 раз чаще).

Первичная лимфома сердца (ПЛС)

- Опухоли, изолированно поражающие только миокард и перикард и не имеющие признаков экстракардиального распространения.
- 0,5 % всех экстранодулярных лимфом, 1,3-2 % среди первичных опухолей сердца.
- Подавляющая часть лимфом сердца имеет В-клеточный фенотип, хотя описаны Т-клеточные варианты и лимфома Беркитта.
- Мужчины болеют чаще, возраст заболевших варьирует от 18 до 77 лет.
- Преобладает поражение правых камер сердца.
- Лимфома может имитировать миксому, тромбы, вегетации, пороки сердца.



Клиническая картина

- Сердечная недостаточность
- Нарушение ритма
- Гидроперикард, реже тампонада сердца
- Сдавление верхней полой вены
- ТЭЛА
- Внезапная смерть
- Лихорадка
- Потливость
- Снижение массы тела

Пациент К., 24 лет

- **октябрь 2009г.** – слабость, головокружение, тяжесть в эпигастральной области, лечился самостоятельно.
- **28.11.2009г** – при нарушении диеты возникла резкая боль в верхних отделах живота. С диагнозом острый панкреатит больной госпитализирован в ГБ №3 г.Томска.
За время лечения у пациента развились явления механической желтухи, анемии.
- **10.12.2009г** – появление стула с темной кровью, и снижение АД до 80/50 мм рт ст.
- Для дальнейшего лечения переведен в КБ №119 в реанимационное отделение.

Инструментальное обследование

- **УЗИ брюшной полости**

Образование в головке поджелудочной железы, эктазия вне- и внутриспеченочных протоков. Билиарная гипертензия, гиперплазия парааортальных л/у.

- **ЭГДС**

В луковице двенадцатиперстной кишки обнаружено плотное экзофитное образование протяженностью 5-6см, закрывающее 2/3 просвета кишки.

- **МРТ брюшной полости**





Новообразование в проекции головки, перешейка и тела ПЖ. Выявленные изменения более соответствуют эндокринным новообразованиям с мультицентричным ростом. Билиарная и панкреатическая гипертензия. Лимфаденопатия.

При рецидивирующем ЖКК, пациенту проводят неоднократные оперативные вмешательства:

- 11.12.09г – чрескожная чреспеченочная холангиостомия под УЗ- и РТ-контролем
- 15.12.09г – целиако-, мезентерикография с последующей эмболизацией гастродуоденальных артерий и проксимальных третей панкреатодуоденальных артерий;
- 17.12.09г – пилоруссохраняющая панкреатодуоденальная резекция, холицистэктомия.

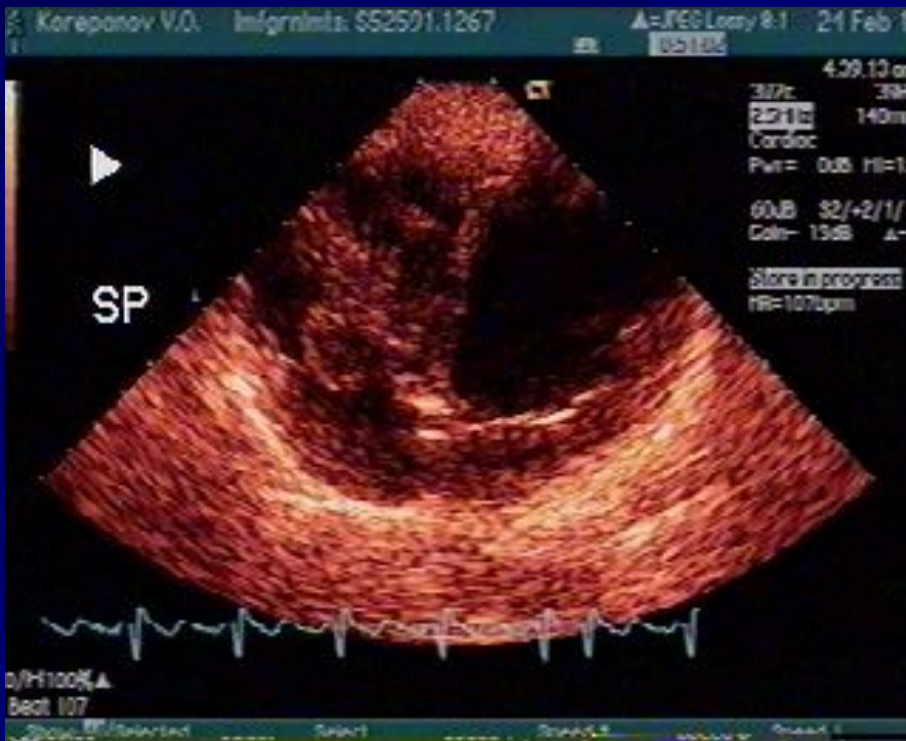Гистологическое исследование – **лимфома двенадцатиперстной кишки из мелких мономорфных опухолевых лимфоцитов с обширными краями некроза.**

При поступлении в отделение химиотерапии
гемобластозов РОНЦ РАМН им.Н.Н.Блохина

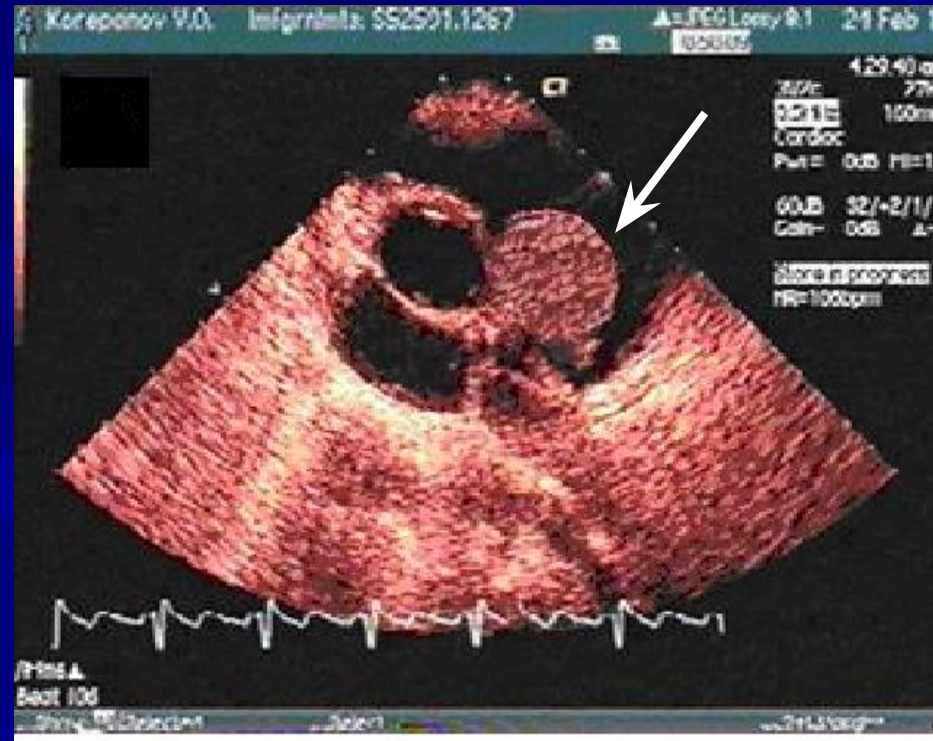
-  состояние средней тяжести
-  лихорадка до 38,5 *С
-  анемия до 77 г/л
-  кахексия

ДИАГНОЗ: анапластическая крупноклеточная
лимфома, ALK-позитивная

ЭХО-КГ больного К. исходно

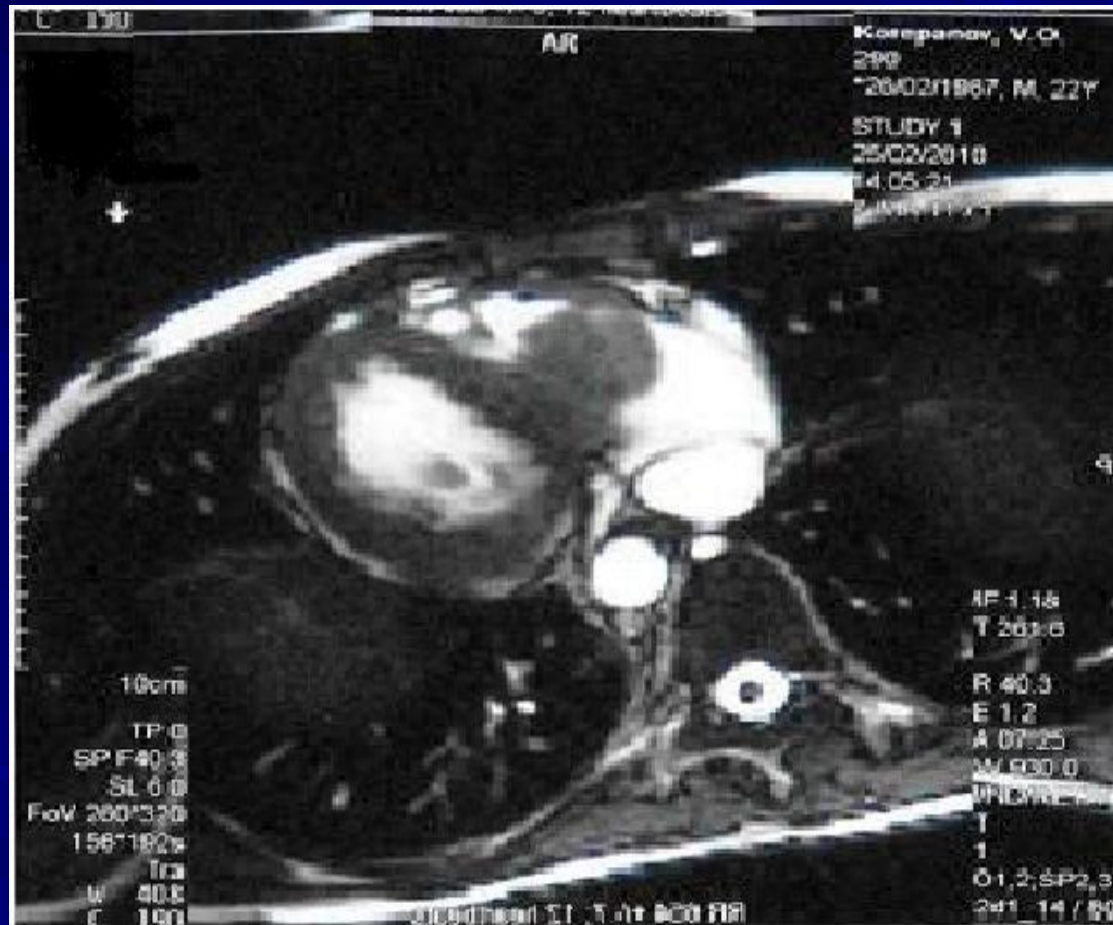

4-камерная позиция от верхушки



Парастеральная позиция по короткой оси

КТ сердца с контрастированием

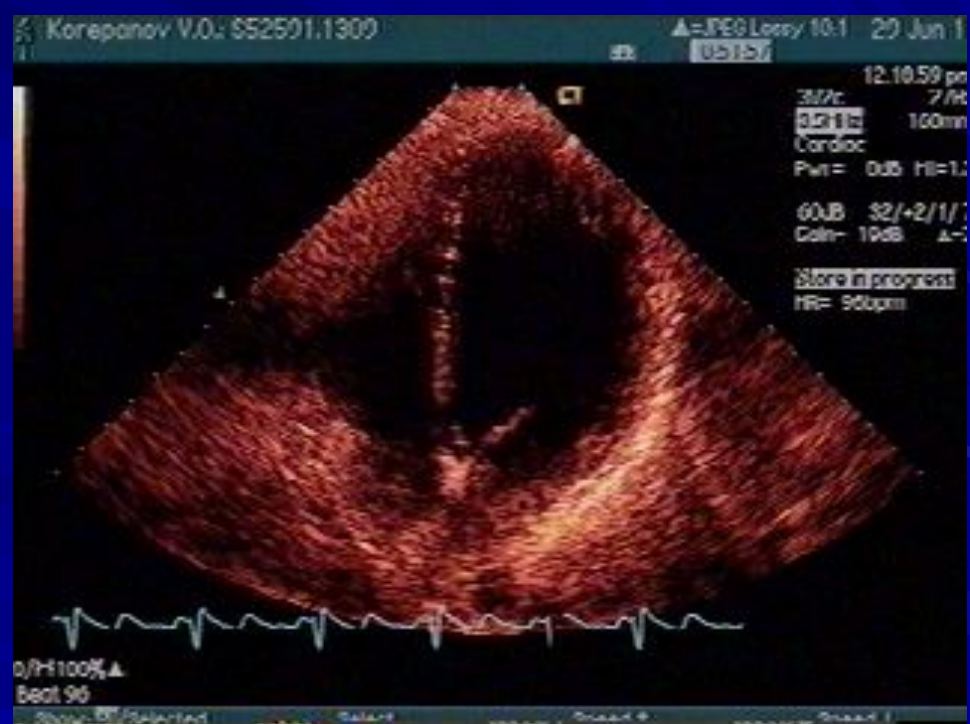
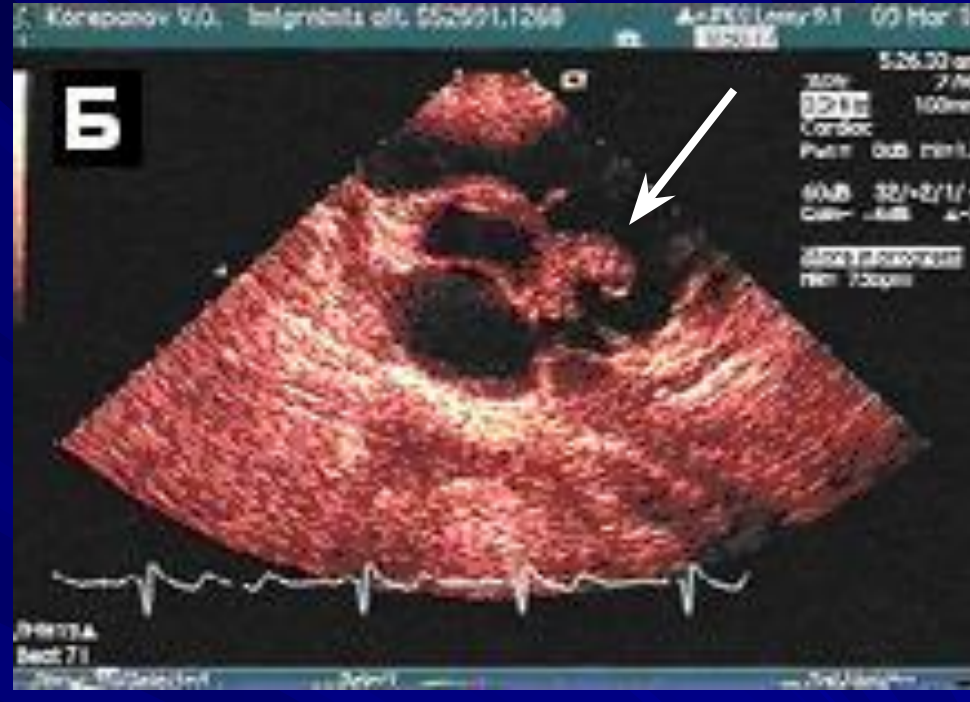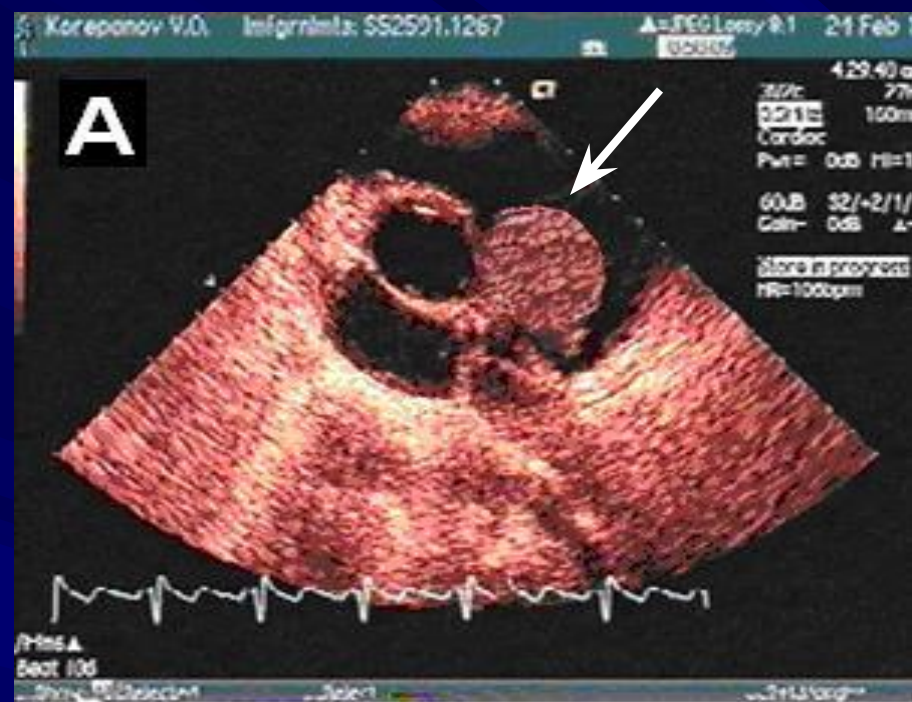


Окончательный диагноз

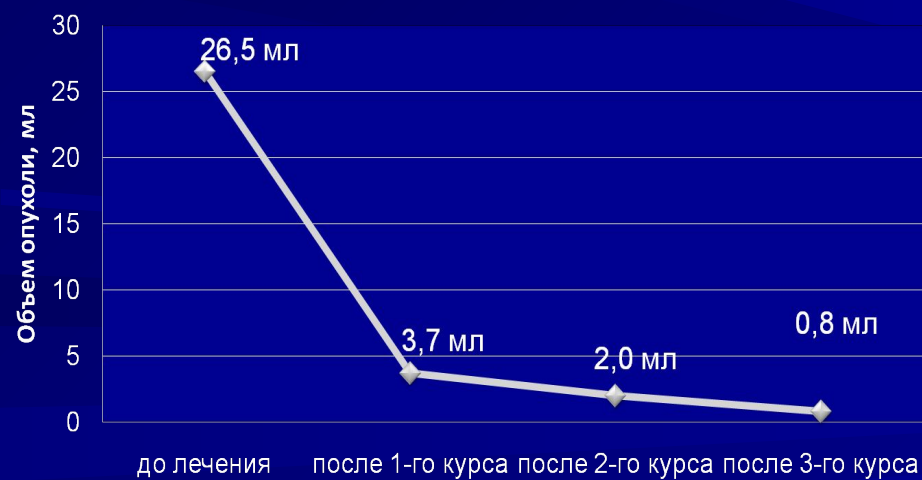
анапластическая крупноклеточная лимфома ALK-
позитивная, «о» - вариант с поражением
лимфатических узлов левой надключичной области,
грудной и брюшной полостей, легких, желудка,
поджелудочной железы и селезенки, IVB стадии.

В январе 2010 г начата химиотерапия по схеме СНОР-14

- циклофосфан 1200 мг,
 - доксорубицин 80 мг,
 - винкристин 2 мг,
 - преднизолон 60 мг
- + плановое введение колониестимулирующих факторов с 9-го по 13-й день, возобновление цикла на 15-й день



Динамика изменения величины объемного образования ПЖ



Заключение

- **Диагностика и лечение опухолей сердца вызывает затруднения у большинства практикующих врачей.**
- **Это связано с редкостью самого заболевания, скудной симптоматикой и с отсутствием четких рекомендаций по ведению таких больных.**
- **Помимо КТ и МРТ, которые широко используются в онкологической практике, важную роль занимает и ЭхоКГ.**
- **ЭхоКГ должна проводиться больным с онкологическим заболеванием до и после химио- и лучевой терапии для контроля за кардиотоксичностью противоопухолевых препаратов, а также выявления опухолей сердца.**