

# Нарушение кровообращения

лекция



# Классификация расстройств кровообращения

- нарушения кровенаполнения (артериальное полнокровие, венозное полнокровие, малокровие);
- нарушение проницаемости стенки сосудов (кровотечение, кровоизлияние, плазморрагия);
- нарушения течения и состояния крови (стаз, тромбоз).

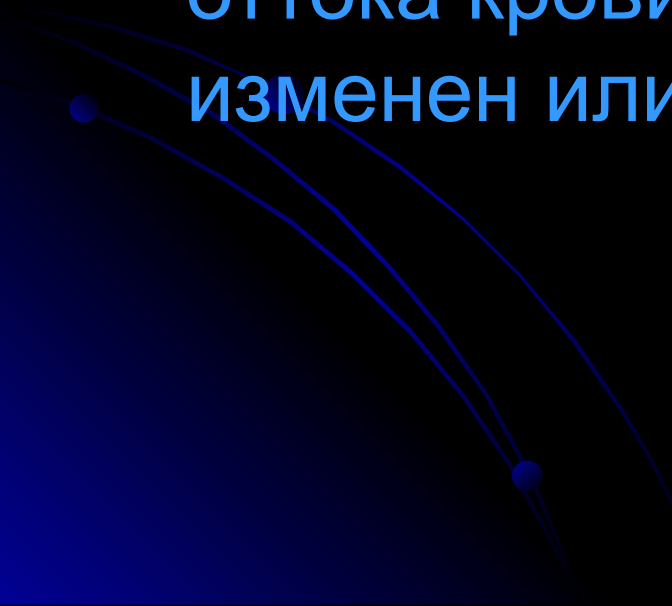
# Артериальное полнокровие (гиперемия)

- Артериальное полнокровие — повышение кровенаполнения органа, ткани вследствие увеличенного притока артериальной крови.
- **Общее артериальное полнокровие.** Возникает при увеличении объема циркулирующей крови

# Местное артериальное полнокровие.

- Возникает при нарушении иннервации (ангионевротическая гиперемия);
- в связи с затруднением кровотока по магистальному артериальному стволу (коллатеральная гиперемия);
- после устранения фактора (опухоль, лигатура, жидкость), сдавливающего артерию (гиперемия после ишемии) ;
- в связи с уменьшением барометрического давления (вакатная гиперемия);
- при воспалении (воспалительная гиперемия),
- при наличии артериовенозного шунта.

# Венозное полнокровие

- Венозное полнокровие — повышенное кровенаполнение органа или ткани в связи с уменьшением (затруднением) оттока крови; приток крови при этом не изменен или уменьшен.
- 

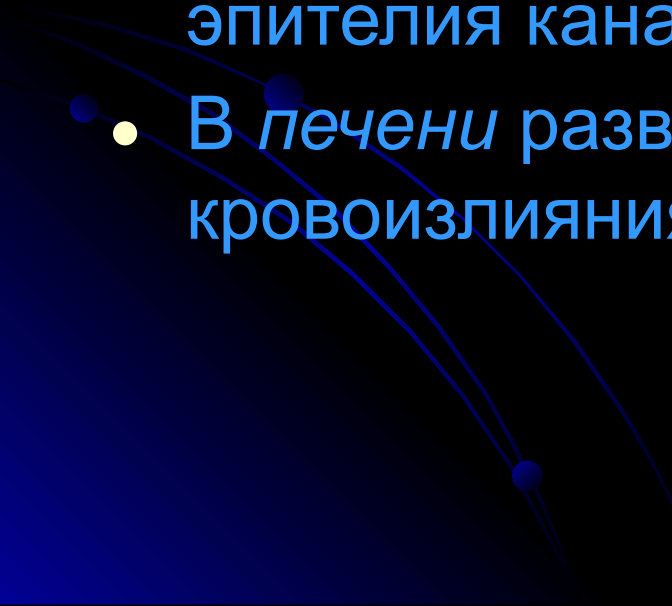
# Венозное полнокровие

- Застой венозной крови приводит к расширению вен и капилляров, замедлению в них кровотока, к развитию гипоксии, которая является основным патогенетическим фактором, определяющим изменения в органах при венозном полнокровии.
- Венозное полнокровие может быть общим и местным, острым и хроническим

# *Общее острое венозное полнокровие.*

- Возникает при острой сердечной недостаточности, осложняющей крупноочаговый инфаркт миокарда, острый миокардит и пр.
- Вследствие гипоксии и увеличения гидростатического давления резко повышается проницаемость капилляров, в строме органов развиваются:
  - 1. плазматическое пропитывание (плазморрагия) и отек
  - 2. стазы в капиллярах;
  - 3. множественные диапедезные кровоизлияния;
  - 4. в паренхиме — дистрофические и
  - 5. некротические изменения.

# Морфологические изменения.

- В *легких* развиваются отек и геморрагии; острый отек легких — одна из основных причин смерти больных с острой сердечно-сосудистой недостаточностью.
  - В *почках* возникают дистрофия и некроз эпителия канальцев.
  - В *печени* развиваются центролобулярные кровоизлияния и некрозы.
- 



# *Общее хроническое венозное полнокровие.*

- Возникает при хронической сердечно-сосудистой недостаточности (пороках сердца, ишемической болезни сердца, хронических миокардитах, кардиомиопатиях и пр.).
- Длительно поддерживая состояние тканевой гипоксии, оно приводит не только к плазморрагии, отеку, стазу и кровоизлияниям, дистрофии и некрозу, но и к атрофии и склерозу, развивается застойное уплотнение (индурация) органов и тканей.

# . Морфологические изменения


- В подкожной клетчатке при венозном застое развиваются распространенные отеки — *анасарка*.
- В серозных полостях скапливается жидкость, развивается гидроторакс, гидроперикард, асцит
- В коже, почках, селезенке развивается *цианотическая индурация*; печень становится *мускатной*; в легких возникает *бурая индурация*.

# Морфологические изменения

- **Кожа** (особенно нижних конечностей) становится холодной и приобретает синюшную окраску (цианоз). Вены кожи и подкожной клетчатки расширены, переполнены кровью; также расширены и переполнены лимфой лимфатические сосуды. Выражены отек дермы и подкожной клетчатки, разрастание в коже соединительной ткани.
- **Почки** увеличены, плотные, синюшные.
- **Селезенка** увеличена, плотная, на разрезе темно-вишневого цвета, соскоба пульпы не дает.

# Мускатная печень:

- **Макроскопическая картина:** печень увеличена, плотная, ее края закруглены, поверхность разреза пестрая, серо-желтая с темно-красным крапом и напоминает мускатный орех.



# Микроскопическая картина:

- полнокровны лишь центральные отделы долек, где отмечаются кровоизлияния, дисконплексація печеночных балок и гибель гепатоцитов; эти отделы на разрезе печени выглядят темно-красными.
- На периферии долек гепатоциты находятся в состоянии жировой дистрофии, чем объясняется серо-желтый цвет печеночной ткани.
- В исходе хронического венозного застоя в печени развивается мускатный фиброз;

# Бурая индурация легких.

- В *легких* развивается бурая индурация: они увеличены, бурого цвета, плотной консистенции.
- ***Микроскопическая картина:*** в просветах альвеол, бронхов, в межальвеолярных перегородках и перибронхиальной соединительной ткани отмечается скопление клеток, нагруженных бурым пигментом гемосидерином. Отмечается также разрастание соединительной ткани в межальвеолярных перегородках и вокруг бронхов.

# Местное венозное полнокровие.

- Возникает при затруднении оттока венозной крови от определенного органа или части тела в связи с закрытием просвета вены (тромбом или эмболом) или сдавленной ее извне (опухоль, разрастающаяся ткань).
- В органах при этом возникают такие же изменения, как при общем полнокровии.
- Мускатная печень и мускатный цирроз печени могут возникать при тромбофлебите печеночных вен, что характерно для болезни (синдрома) Бадда—Киари.

# Малокровие.

**Малокровие, или ишемия,**— уменьшение кровенаполнения ткани, органа, части тела в результате недостаточного притока крови.

- Малокровие может возникать:
- при спазме артерии (*ангиоспастическое малокровие*), при закрытии просвета артерии тромбом или эмболом (*обтурационное*),
- при сдавлении артерии опухолью, выпотом, жгутом, лигатурой (*компрессионное*), в результате перераспределения крови (например, малокровие головного мозга при извлечении жидкости из брюшной полости, куда устремляется большая часть крови).
- При *остром малокровии* в органах возникают дистрофические и некротические изменения.
- При *хроническом малокровии* развивается атрофия паренхиматозных элементов и склероз стромы.



# НАРУШЕНИЯ ТЕЧЕНИЯ И СОСТОЯНИЯ КРОВИ

- **Стаз** (от лат. *stasis* — остановка) — резкое замедление и остановка тока крови в сосудах микроциркуляторного русла, главным образом в капиллярах
- **Причины** — дисциркуляторные нарушения, связанные с инфекциями, интоксикациями, венозным полнокровием, шоком.

# Механизм развития.

- Большое значение имеет *сладж-феномен* (от англ. sludge — тина), для которого характерно прилипание друг к другу эритроцитов, лейкоцитов или тромбоцитов и нарастание вязкости плазмы, что приводит к затруднению перфузии крови через сосуды микроциркуляторного русла.
- Наибольшую опасность представляет стаз в капиллярах мозга: капилляры и венулы резко расширяются, переполняются склеившимися в виде монетных столбиков эритроцитами, в веществе мозга развивается отек.
- Длительный стаз в головном мозге ведет к развитию очаговых некрозов; клинически он проявляется мозговой комой.

# Тромбоз

- **Тромбоз** — прижизненное свертывание крови в просвете сосуда или полостях сердца; образующийся при этом сверток крови называют **тромбом**.
- **Факторы патогенеза:**
- **а. Местные факторы:** изменения сосудистой стенки, замедление и нарушение (неправильности) тока крови.
- **б. Общие факторы:** нарушение баланса между свертывающей и противосвертывающей системами крови и изменения качества крови (повышение вязкости).

# Риск тромбоза повышен в следующих ситуациях:

- Длительный постельный режим после оперативных вмешательств.
- Хроническая сердечно-сосудистая недостаточность (хроническое венозное полнокровие).
- Атеросклероз.
- Злокачественные опухоли.
- Беременность.
- Врожденные или приобретенные состояния гиперкоагуляции (предрасполагают к рецидивирующему тромбозу).

# Стадии морфогенеза тромба:

- 1. *Агглютинация тромбоцитов.*
- а. Адгезия тромбоцитов к обнаженному коллагену в месте повреждения эндотелиальной выстилки б. Секреция тромбоцитами аденозиндифосфата (АДФ) и тромбоксана А<sub>2</sub>, вызывающего вазоконстрикцию и агрегацию пластинок (блокирование образования тромбоксана А<sub>2</sub> небольшими дозами ацетилсалициловой кислоты лежит в основе превентивной терапии тромбообразования), гистамина, серотонина, PDGF и др.
- в. Агрегация тромбоцитов — образование первичной тромбоцитарной бляшки.

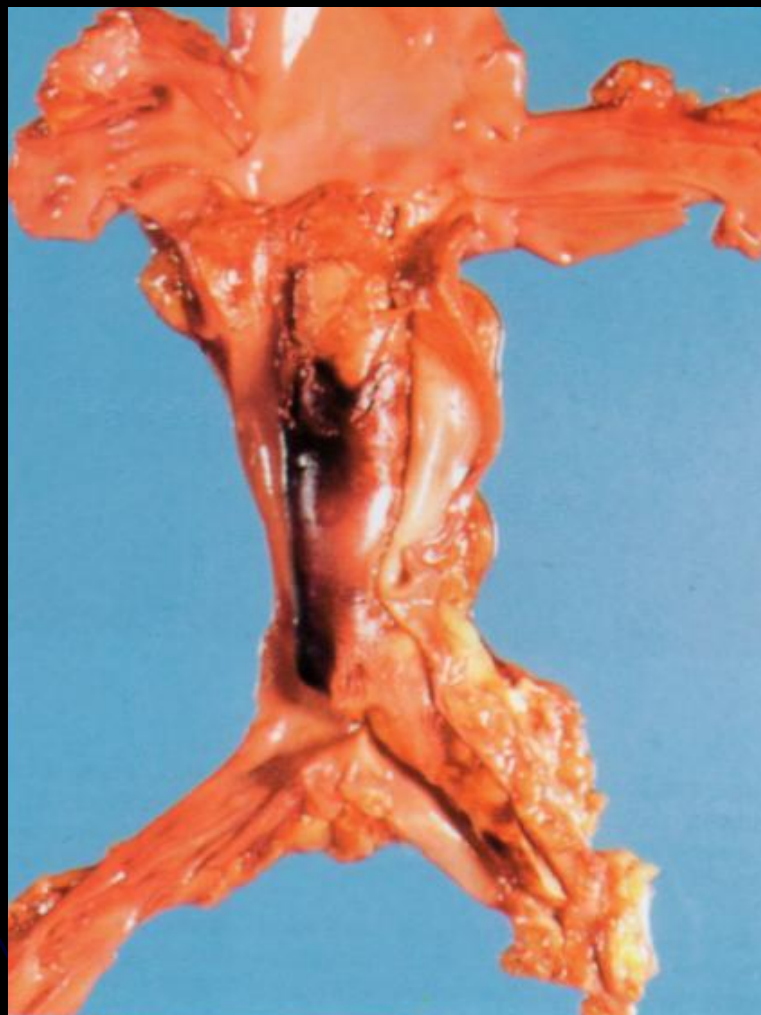# Стадии морфогенеза тромба:

- **2. Коагуляция фибриногена** с образованием фибрина (стабилизация первичной тромбоцитарной бляшки).
- а. Внутренняя система свертывания запускается контактной активацией фактора XII (Хагемана) коллагеном и усиливается фосфолипидом тромбоцитов (фактор III), высвобождающимся при конформационных изменениях их мембраны.
- б. Внешняя система запускается тканевым тромбопластином, высвобождающимся из поврежденного эндотелия (тканей), и активирующим фактором VII.
- **3. Агглютинация эритроцитов.**
- **4. Преципитация плазменных белков.**

# Морфология тромба.

- а. *Белый тромб* состоит преимущественно из тромбоцитов, фибрина и лейкоцитов, образуется медленно при быстром токе крови (чаще в артериях).
- б. *Красный тромб*, помимо тромбоцитов и фибрина, содержит большое число эритроцитов, образуется быстро при медленном токе крови (обычно в венах).
- в. *Смешанный тромб* имеет слоистое строение (слоистый тромб) и пестрый вид, содержит элементы как белого, так и красного тромба (чаще образуется в венах, в полости аневризмы аорты и сердца).
- г. *Гиалиновый тромб* — особый вид тромба: образуется в сосудах микроциркуляторного русла, редко содержит фибрин, состоит из разрушенных эритроцитов, тромбоцитов и преципитирующих белков плазмы, напоминающих гиалин.

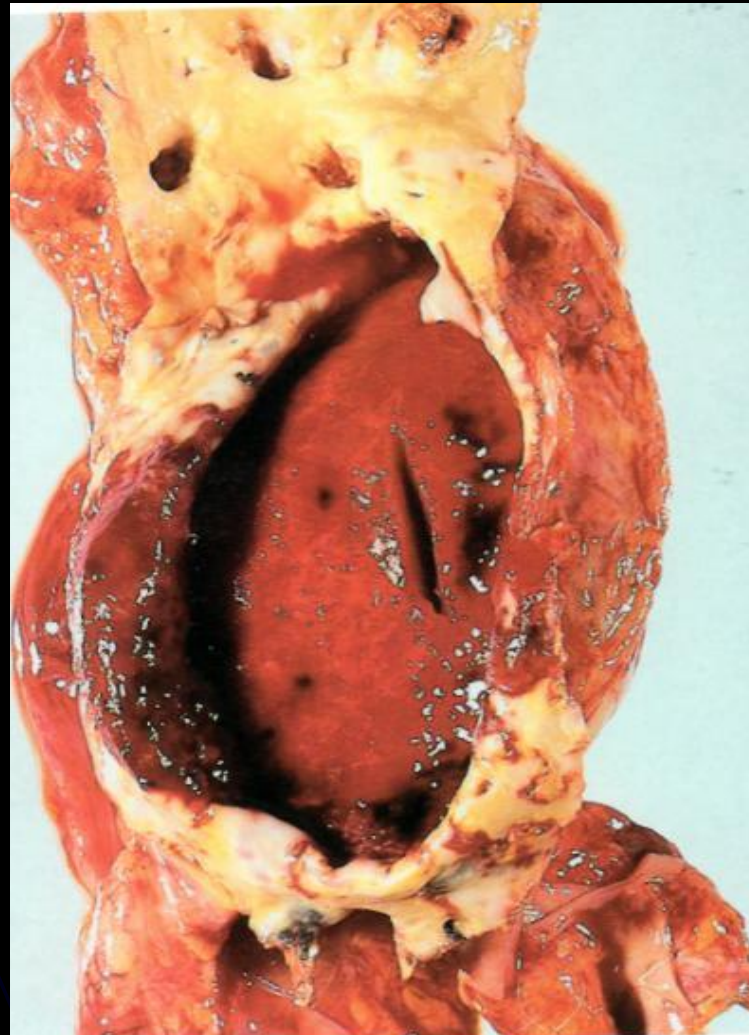# Тромбоз нижней полрой и левой общей повздошных вен.





# Аневризма брюшной части аорты.

В просвете аневризмы красный тромб



# Отличие тромбов от посмертных сгустков:

- посмертные сгустки
  - эластичной консистенции,
  - блестящие,
  - гладкие,
  - лежат свободно в просвете сосудов и полостях сердца.
- 