

ГРОДНЕНСКИЙ ГОСУДАРСТВЕННЫЙ МЕДИЦИНСКИЙ УНИВЕРСИТЕТ

КАФЕДРА ГЛАЗНЫХ БОЛЕЗНЕЙ

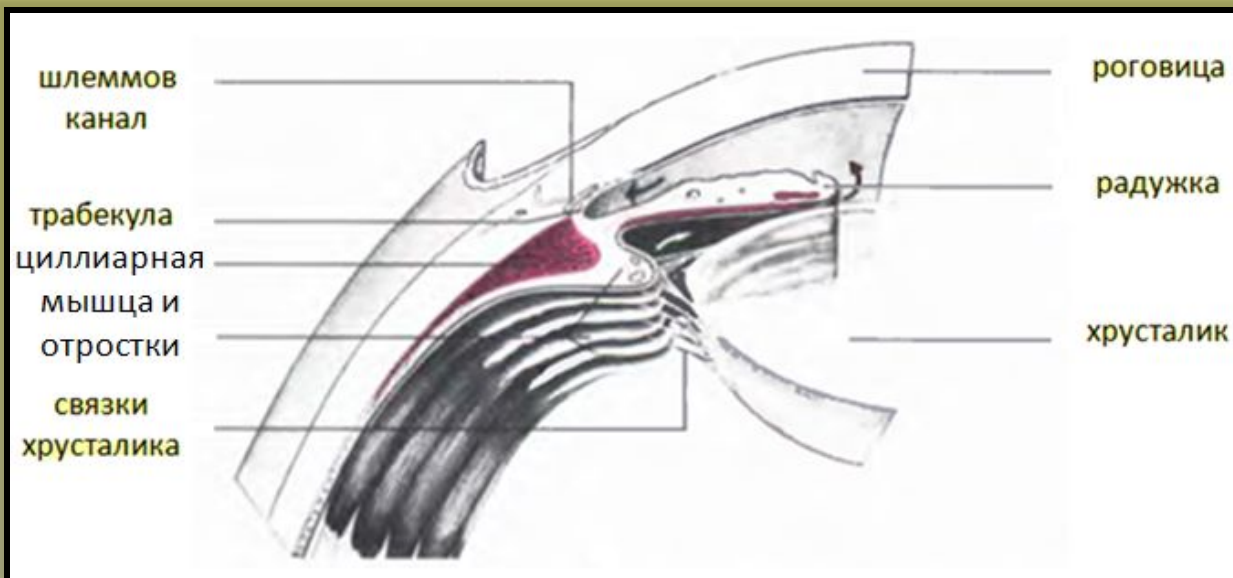
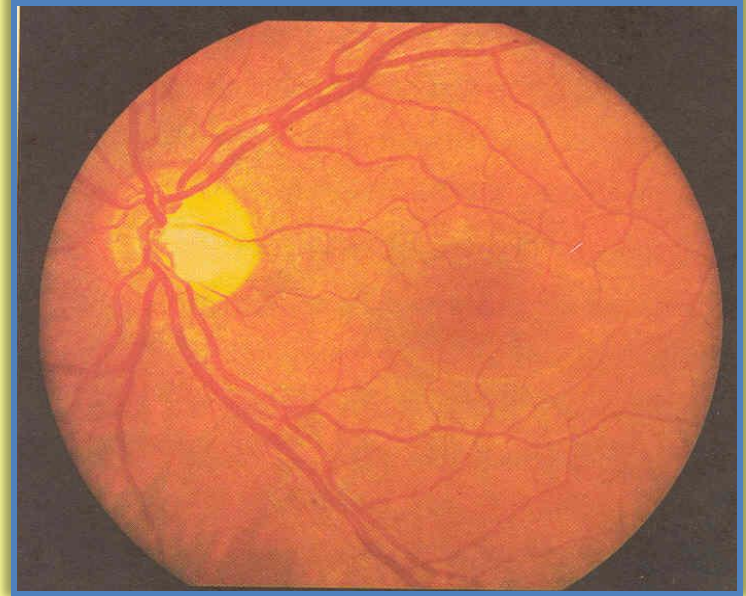
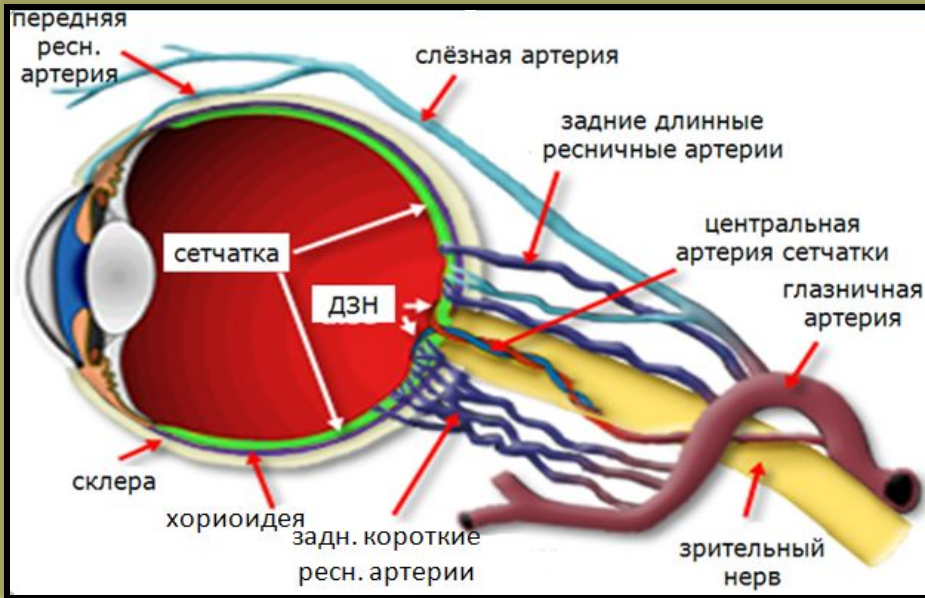
ЛЕКЦИЯ №3
Патология сосудистого
тракта и хрусталика.



Лектор: ассистент
Кринец Ж.М.

2013

АНАТОМИЯ СОСУДИСТОГО ТРАКТА



Сосудистый тракт:

- 1) радужка**
- 2) цилиарное тело**
- 3) хориоидея**

ПАТОЛОГИЯ СОСУДИСТОГО ТРАКТА

I. ВОСПАЛИТЕЛЬНЫЕ ЗАБОЛЕВАНИЯ

1. ИРИТЫ
2. ИРИДОЦИКЛИТЫ
3. ХОРИОИДИТЫ
4. ПАНУВЕИТЫ

II. ДИСТРОФИЧЕСКИЕ ЗАБОЛЕВАНИЯ

1. СИНДРОМ ФУКСА
2. ЭССЕНЦИАЛЬНАЯ МЕЗОДЕРМАЛЬНАЯ ПРОГРЕССИРУЮЩАЯ ДИСТРОФИЯ РАДУЖКИ
3. ГЛАУКОМОЦИКЛИЧЕСКИЙ КРИЗ

III. АНОМАЛИИ РАЗВИТИЯ

1. АНИРИДИЯ (ПОЛНАЯ И ЧАСТИЧНАЯ)
2. КОЛОБОМА
3. ПОЛИКОРИЯ
4. КОРЭКТОПИЯ

IV. НОВООБРАЗОВАНИЯ

V. ТРАВМЫ

КЛАССИФИКАЦИЯ УВЕИТОВ

- 1. ПЕРВИЧНЫЕ И ВТОРИЧНЫЕ**
- 2. ЭКЗОГЕННЫЕ И ЭНДОГЕННЫЕ**
- 3. ОСТРЫЕ И ХРОНИЧЕСКИЕ**
- 4. ОЧАГОВЫЕ И ДИФФУЗНЫЕ**
- 5. СЕРОЗНЫЕ, ЭКССУДАТИВНЫЕ, ГНОЙНЫЕ, ГЕМОМОРРАГИЧЕСКИЕ, ФИБРИНОЗНЫЕ**

ИРИДОЦИКЛИТ

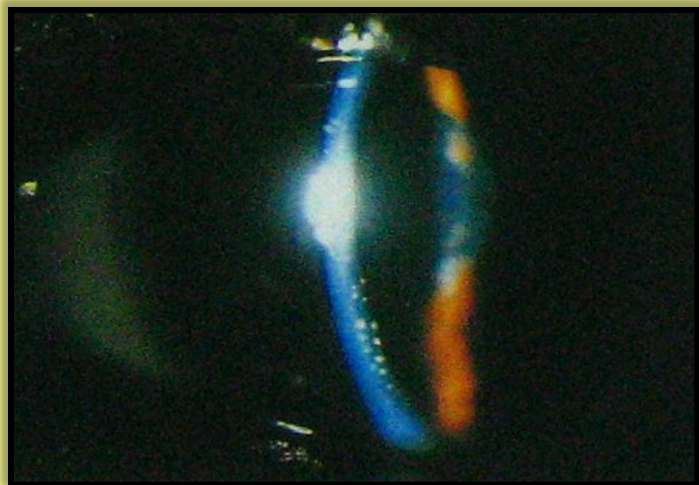ЖАЛОБЫ:

- 1. БОЛЬ (УСИЛИВАЕТСЯ К ВЕЧЕРУ)**
- 2. СНИЖЕНИЕ ОСТРОТЫ ЗРЕНИЯ**
- 3. ПОКРАСНЕНИЕ ГЛАЗА**
- 4. СВЕТОБОЯЗНЬ**
- 5. СЛЕЗОТЕЧЕНИЕ**

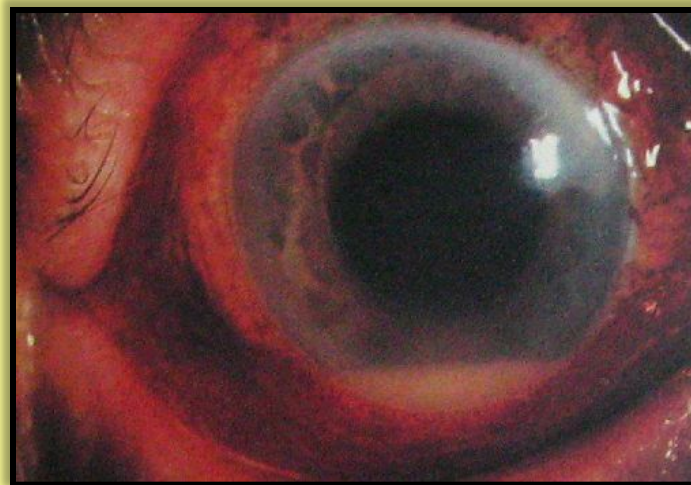
ДИАГНОСТИКА:

- 1. ПЕРИКОРНЕАЛЬНАЯ ИНЪЕКЦИЯ**
- 2. СТУШЁВАННОСТЬ РИСУНКА РАДУЖКИ, ИЗМЕНЕНИЕ ЕЕ ЦВЕТА**
- 3. СУЖЕНИЕ ЗРАЧКА**
- 4. ГИПОПИОН ИЛИ ГИФЕМА**
- 5. СИНЕХИИ (ПЕРЕДНИЕ, ЗАДНИЕ)**
- 6. ЦИЛИАРНАЯ БОЛЕЗНЕННОСТЬ**
- 7. ПРЕЦИПИТАТЫ (БЕЛЫЕ, ЖЁЛТЫЕ, САЛЬНЫЕ)**

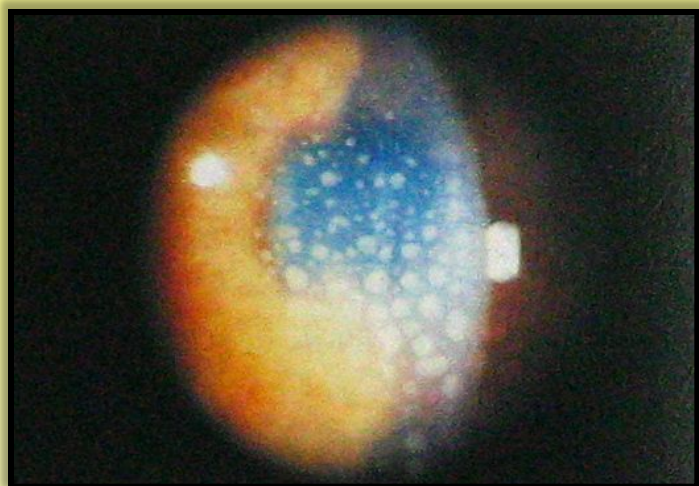
ИРИДОЦИКЛИТ



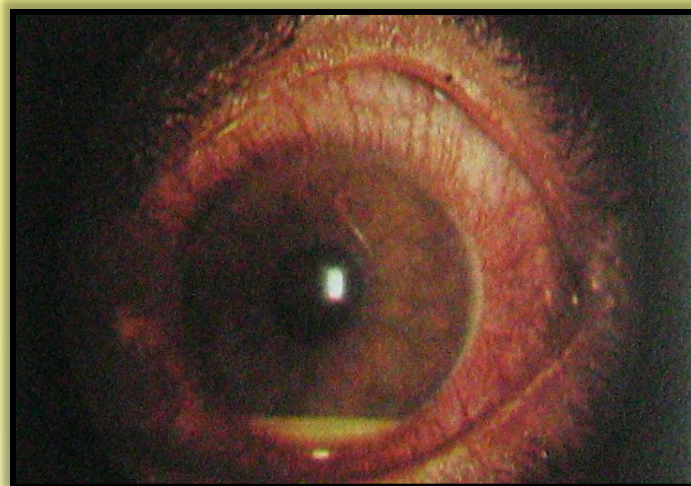ПРЕЦИПИТАТЫ



ГИПОПИОН

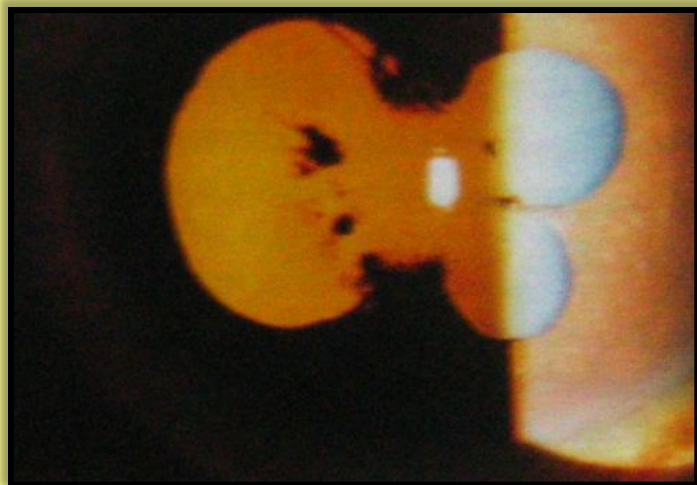


ПРЕЦИПИТАТЫ

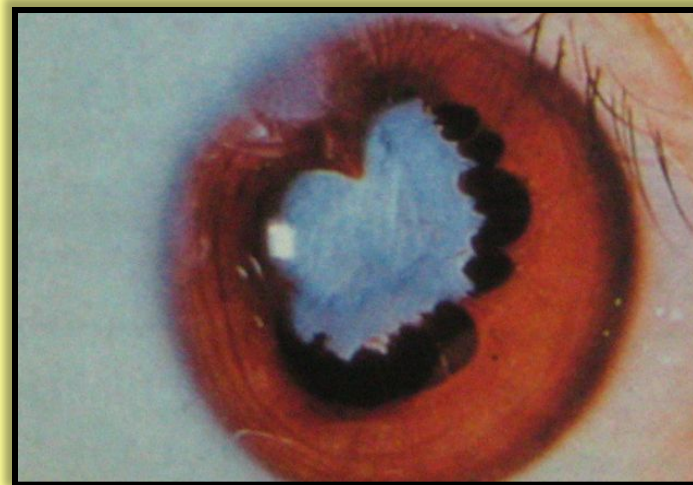


ГИПОПИОН

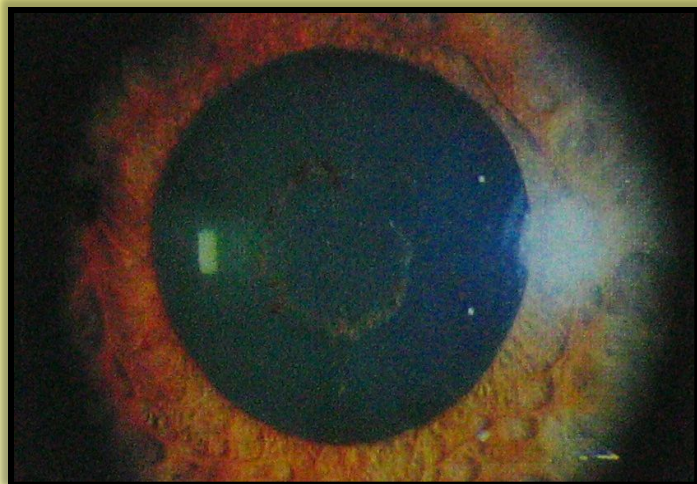
ИРИДОЦИКЛИТ



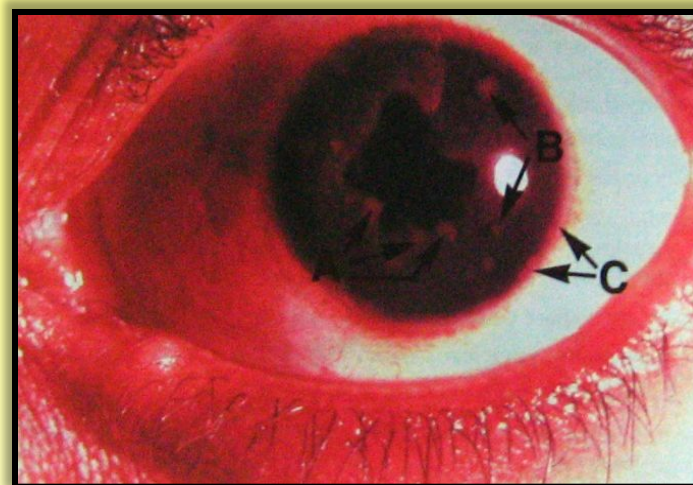
ЗАДНИЕ СИНЕХИИ



**ЗАДНИЕ СИНЕХИИ,
КАТАРАКТА**



**ОСТАТКИ ЗАДНИХ
СИНЕХИЙ НА КАПСУЛЕ**



ЗАДНИЕ СИНЕХИИ

ХОРИОИДИТ

ЖАЛОБЫ:

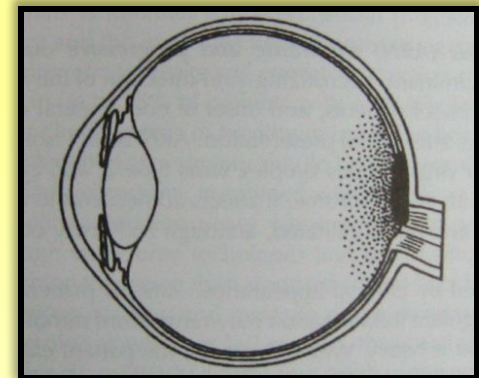
1. СНИЖЕНИЕ ОСТРОТЫ ЗРЕНИЯ И СКОТОМЫ
2. СНИЖЕНИЕ ТЕМНОВОЙ АДАПТАЦИИ
3. ФОТОПСИИ
4. МЕТАМОРФОПСИИ
5. МИКРОПСИИ И МАКРОПСИИ

КЛАССИФИКАЦИЯ:

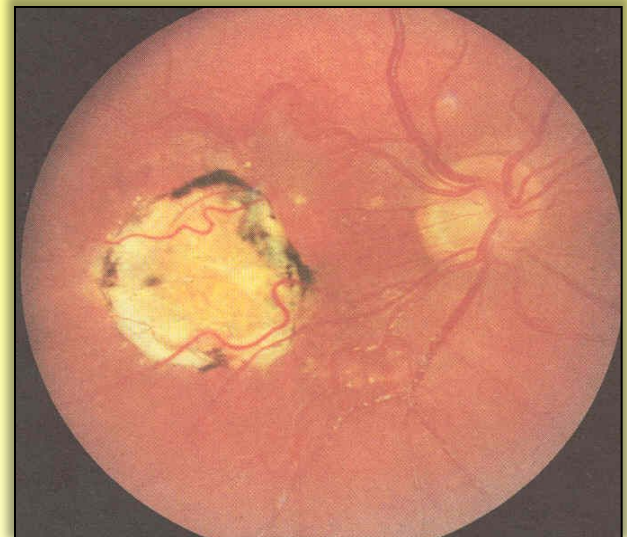
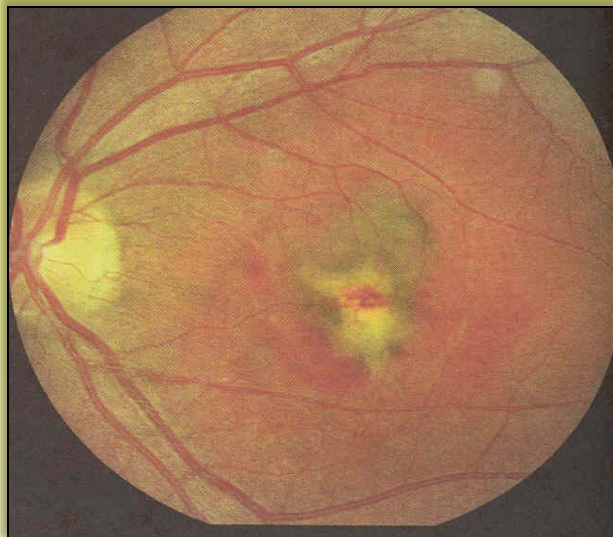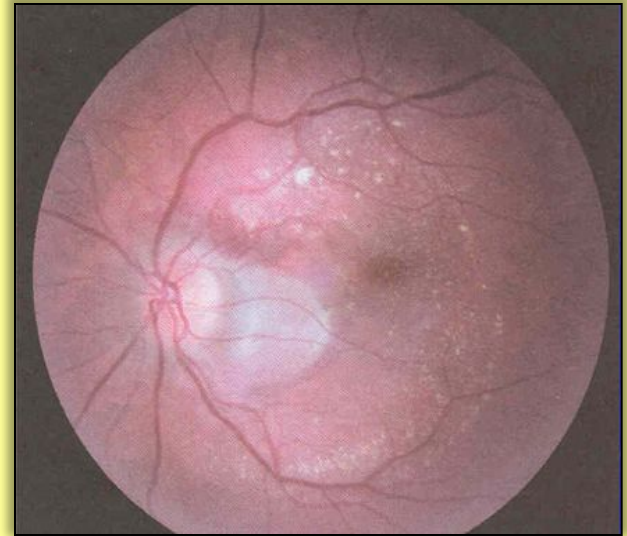
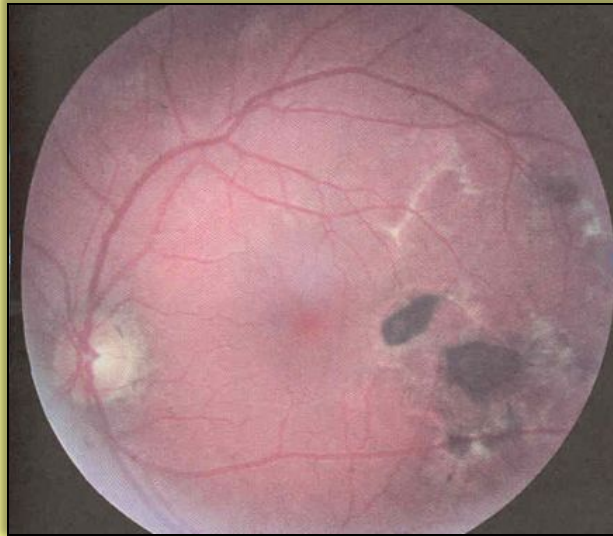1. ОЧАГОВЫЙ И ДИССЕМИНИРОВАННЫЙ
2. СВЕЖИЕ И СТАРЫЕ ОЧАГИ

ДИАГНОСТИКА:

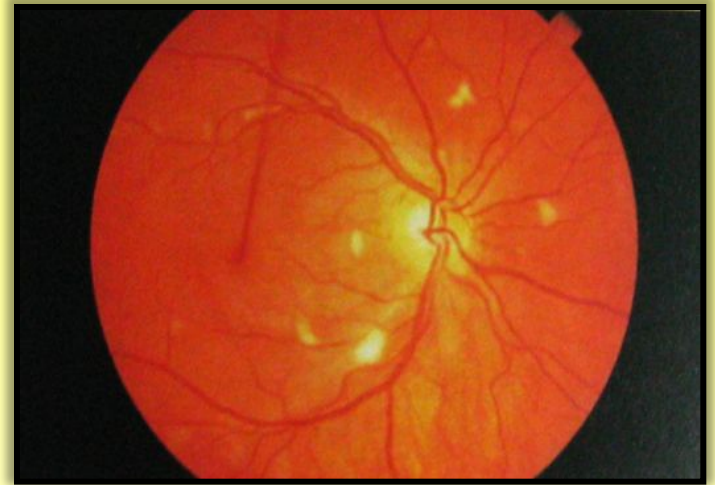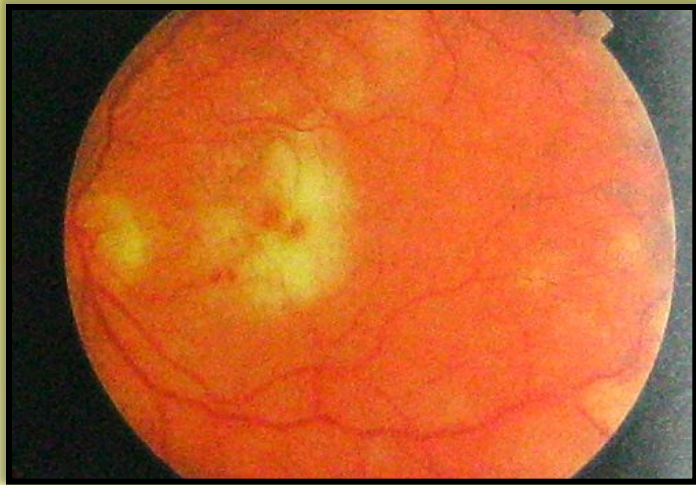
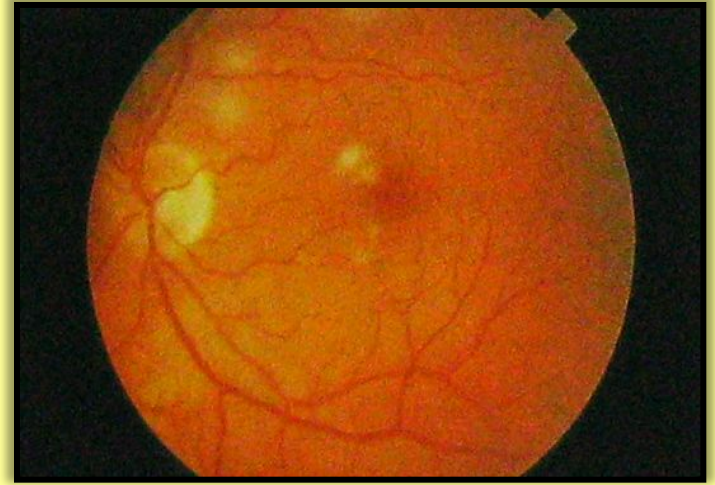
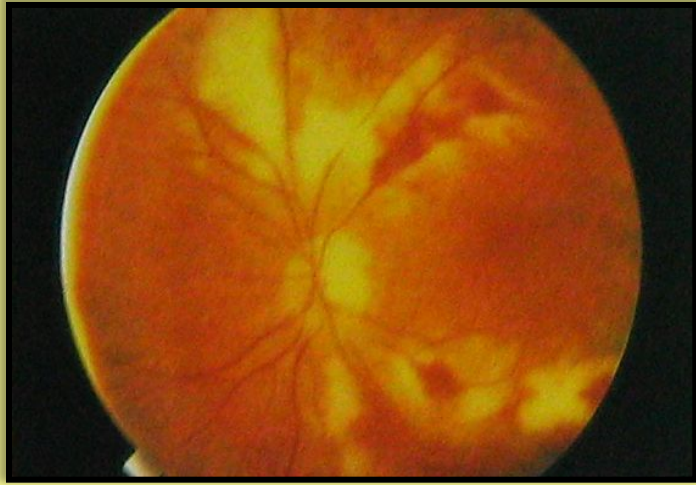1. ОФТАЛЬМОСКОПИЯ
2. КАМПИМЕТРИЯ
3. ФЛЮОРЕСЦЕНТНАЯ АНГИОГРАФИЯ



ХОРИОИДИТ



ХОРИОИДИТ

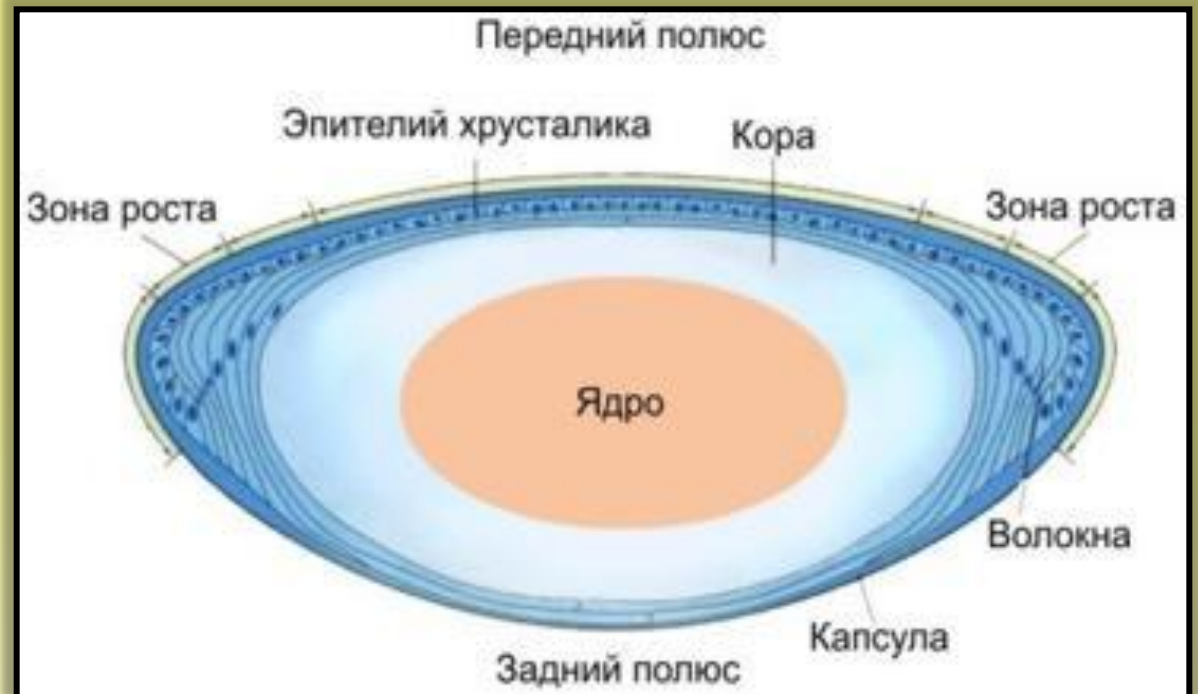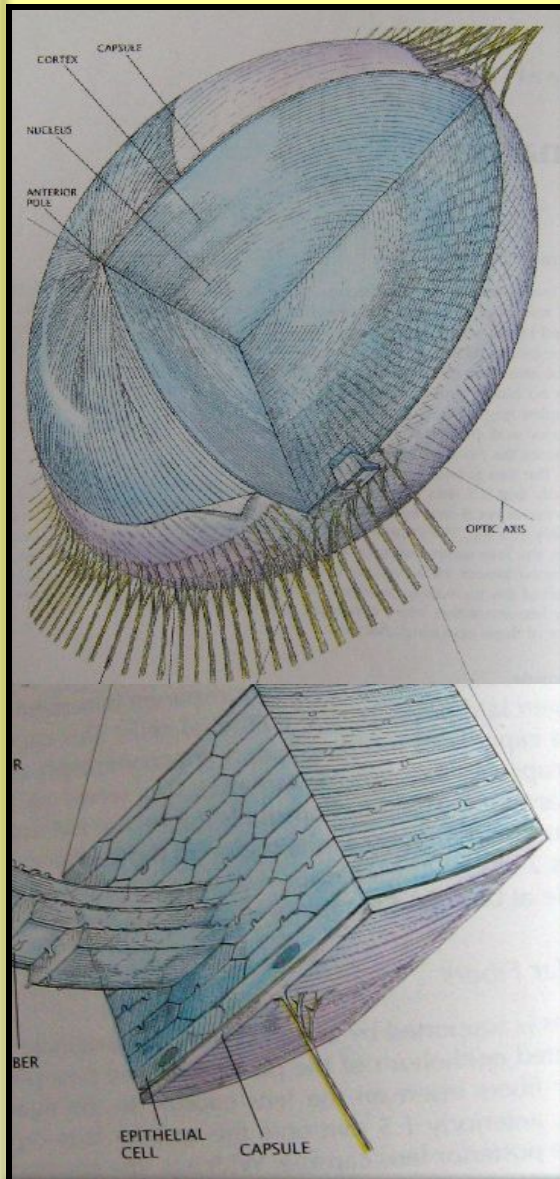


ЛЕЧЕНИЕ УВЕИТОВ

- 1. АТРОПИНА СУЛЬФАТ 1% ПО 2 К. 3 Р./ДЕНЬ**
- 2. АНТИБИОТИКИ В КАПЛЯХ (ТОБРЕКС, ОФТАКВИКС, ВИГАМОКС, ЦИПРОФЛОКСАЦИН И ДР.)**
- 3. КОРТИКОСТЕРОИДЫ В КАПЛЯХ (ДЕКСАМЕТАЗОН, МАКСИДЕКС)**
- 4. КОМБИНИРОВАННЫЕ ПРЕПАРАТЫ (ТОБРАДЕКС, МАКСИТРОЛ)**
- 5. ПАРАБУЛЬБАРНЫЕ ИНЪЕКЦИИ (ДЕКСАЗОН+АНТИБИОТИК)**
- 6. ВНУТРИМЫШЕЧНОЕ ВВЕДЕНИЕ АНТИБИОТИКОВ**
- 7. ВНУТРЬ НПВС, СУЛЬФАНИЛАМИДЫ**
- 8. ДЕСЕНСИБИЛИЗИРУЮЩИЕ ПРЕПАРАТЫ**
- 9. ФИЗИОТЕРАПЕВТИЧЕСКОЕ ЛЕЧЕНИЕ: УВЧ, ЭЛЕКТРОФОРЕЗ АТРОПИН + АДРЕНАЛИН + КАЛЬЦИЯ ХЛОРИД**

АНАТОМИЯ ХРУСТАЛИКА

ЗАНИМАЕТ ОБОСОБЛЕННОЕ ПОЛОЖЕНИЕ. ОБЛАДАЕТ ИЗБИРАТЕЛЬНОЙ ПРОНИЦАЕМОСТЬЮ И ОТНОСИТЕЛЬНО СТАБИЛЬНЫМ ХИМИЧЕСКИМ СОСТАВОМ.



ПАТОЛОГИЯ ХРУСТАЛИКА

I. ПОМУТНЕНИЯ (КАТАРАКТЫ)

II. СМЕЩЕНИЯ ХРУСТАЛИКА

1. ВЫВИХ (СИНДРОМ МАРКЕЗАНИ)

2. ПОДВЫВИХ (СИНДРОМ МАРФАНА)

III. ИЗМЕНЕНИЯ ФОРМЫ И ВЕЛИЧИНЫ

1. МИКРОФАКИЯ

2. МАКРОФАКИЯ

3. ЛЕНТИКОНУС (ПЕРЕДНИЙ И ЗАДНИЙ)

4. КОЛОБОМА

IV. АФАКИЯ

V. АБСЦЕСС ХРУСТАЛИКА

КЛАССИФИКАЦИЯ КАТАРАКТ

I. ПО ВРЕМЕНИ ВОЗНИКНОВЕНИЯ

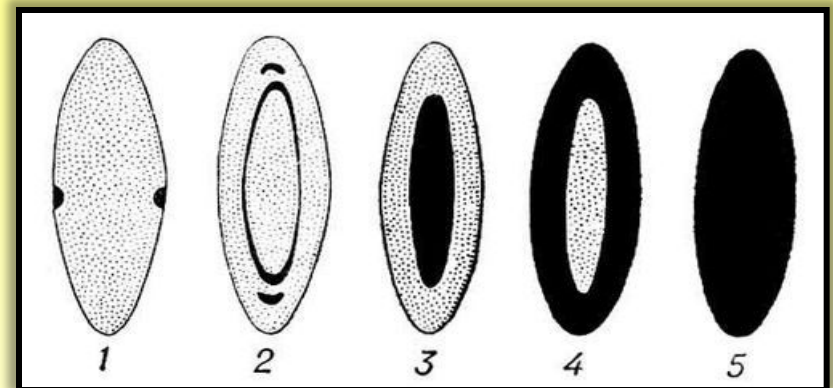
1. ВРОЖДЁННЫЕ
2. ПРИОБРЕТЁННЫЕ

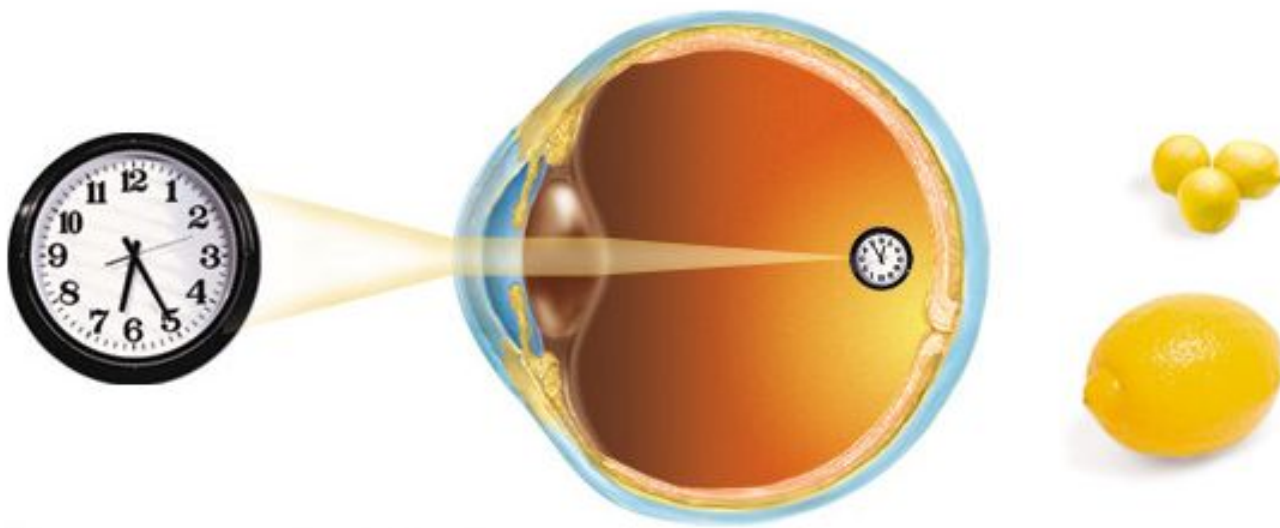
II. ПО ЛОКАЛИЗАЦИИ ПОМУТНЕНИЙ

1. ПЕРЕДНЯЯ И ЗАДНЯЯ ПОЛЯРНЫЕ
2. ВЕРЕТЕНООБРАЗНАЯ
3. ЗОНУЛЯРНАЯ
4. ЯДЕРНАЯ
5. КОРКОВАЯ
6. ЗАДНЯЯ ЧАШЕОБРАЗНАЯ
7. ТОТАЛЬНАЯ

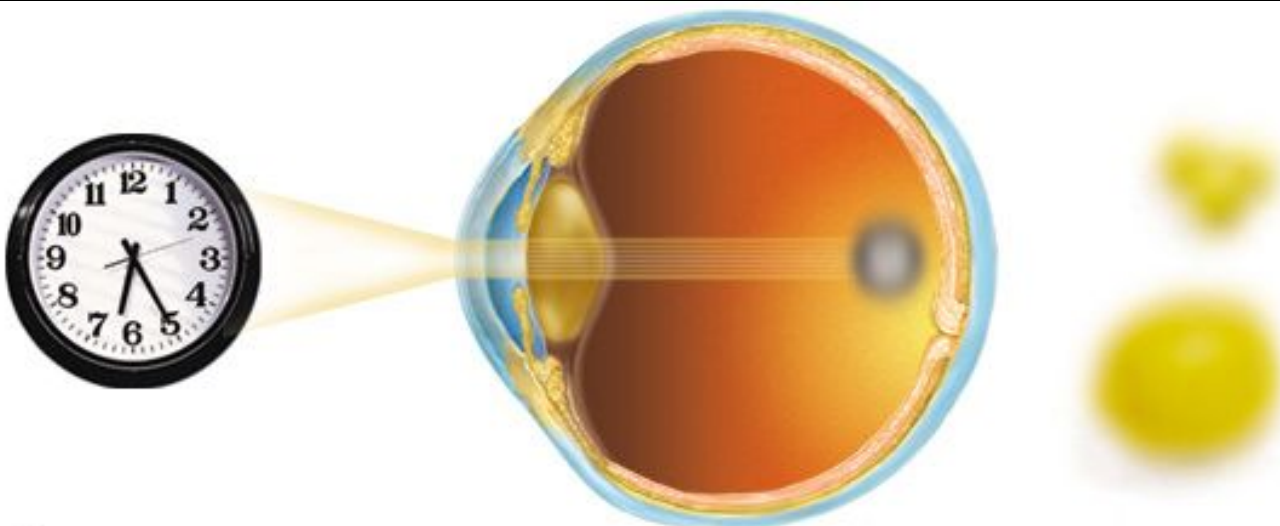
III. ПО ТЕЧЕНИЮ

1. СТАЦИОНАРНАЯ
2. ПРОГРЕССИРУЮЩАЯ





Нормальное зрение

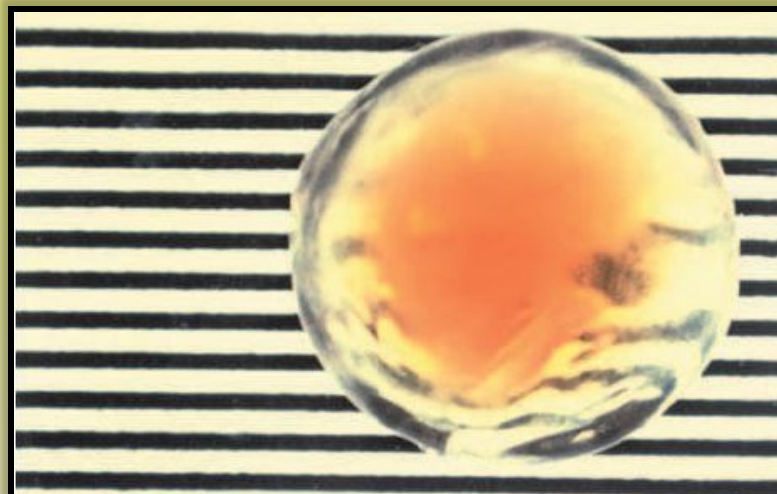
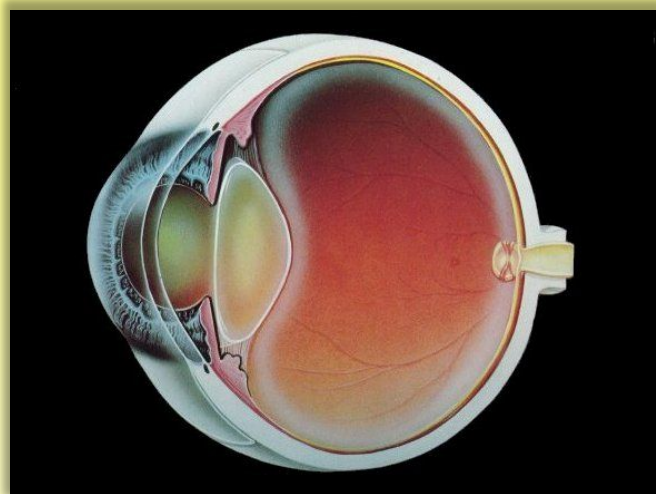


Катаракта

КЛАССИФИКАЦИЯ ПРИБРЕТЁННЫХ КАТАРАКТ

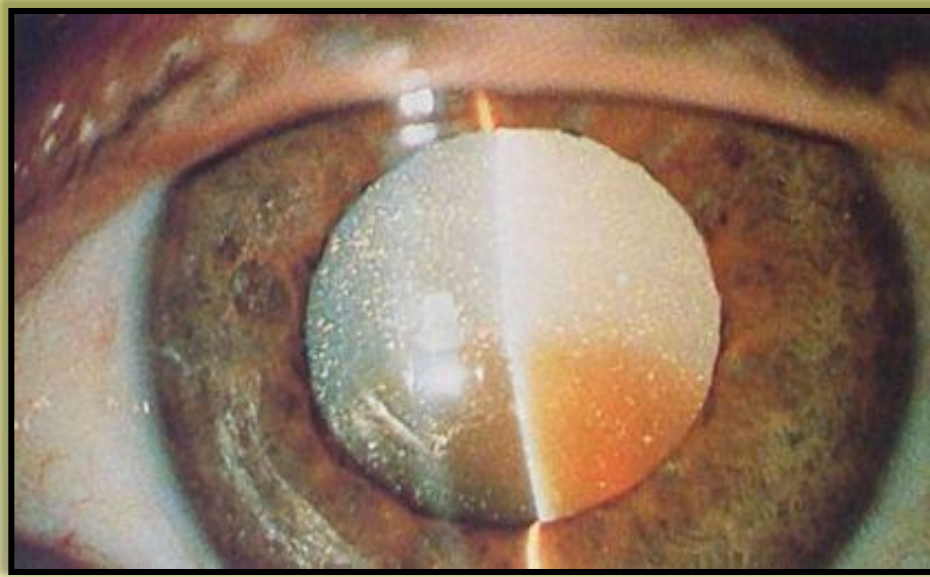
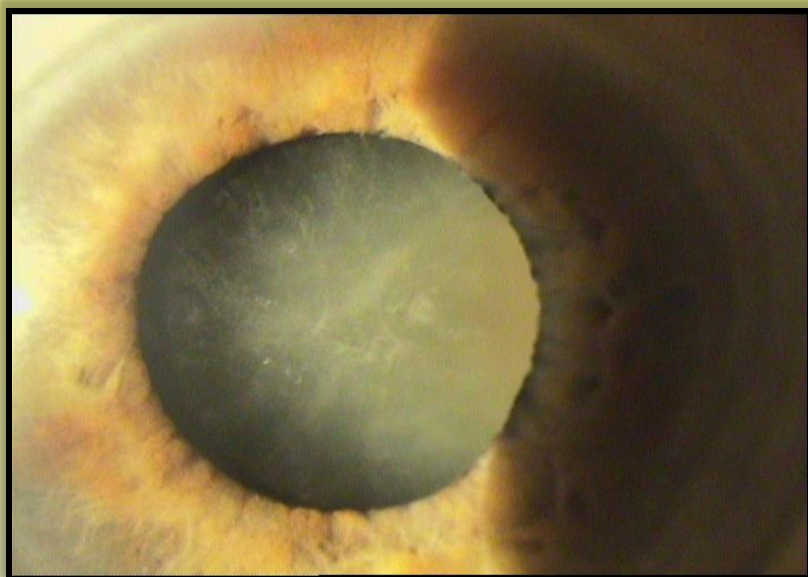
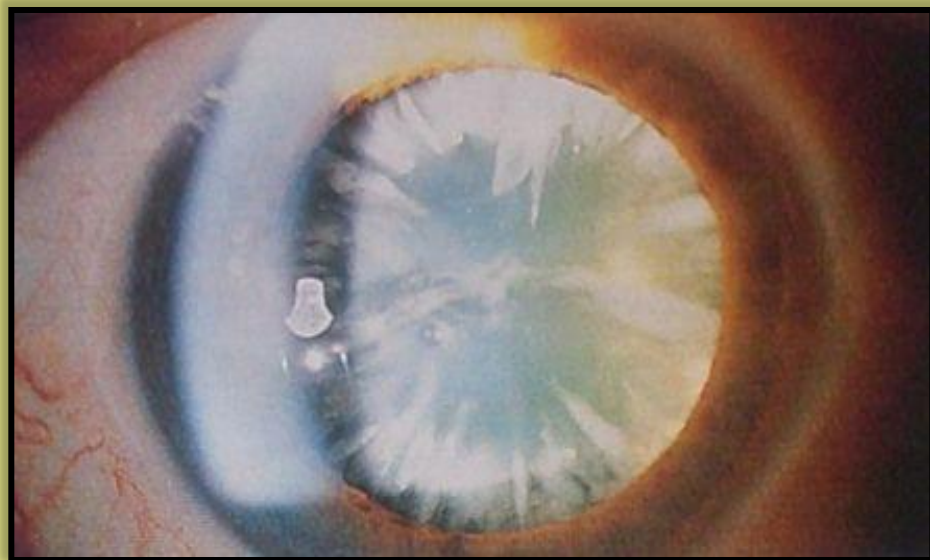
1. ПО ЭТИОЛОГИИ

1. СТАРЧЕСКИЕ
2. ОСЛОЖНЁННЫЕ
3. ТРАВМАТИЧЕСКИЕ
4. ЛУЧЕВЫЕ
5. ПРИ ОБЩИХ ЗАБОЛЕВАНИЯХ
6. ПРИ ИНТОКСИКАЦИЯХ

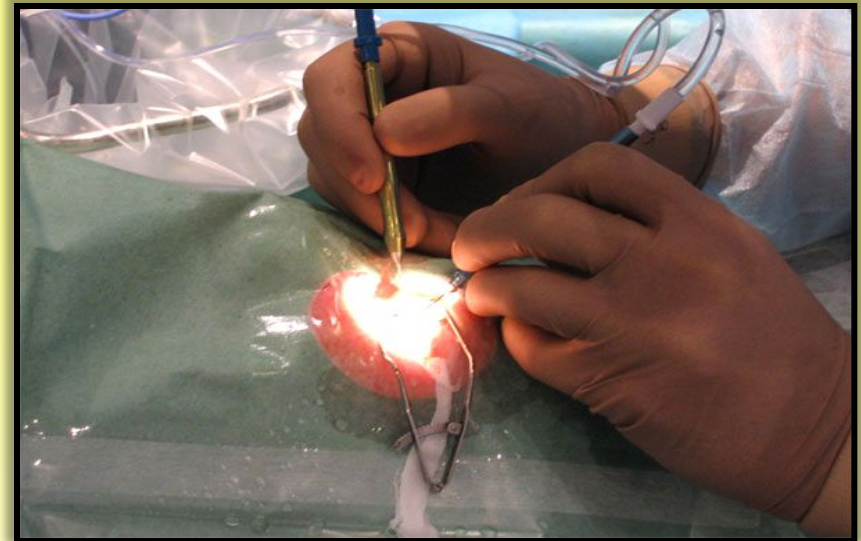
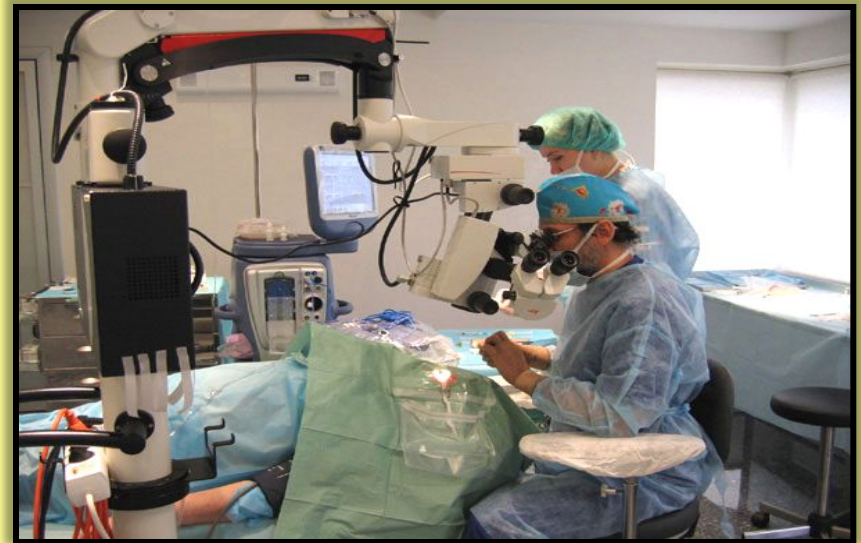

СТАДИИ СТАРЧЕСКОЙ КАТАРАКТЫ

1. НАЧАЛЬНАЯ
2. НЕЗРЕЛАЯ
3. ЗРЕЛАЯ
4. ПЕРЕЗРЕЛАЯ

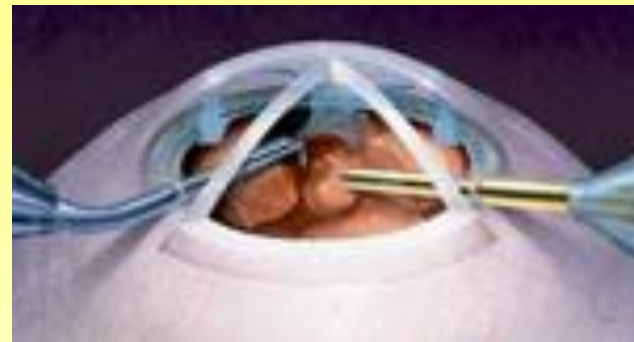
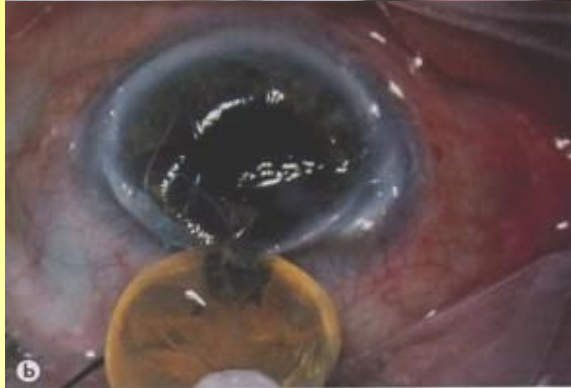
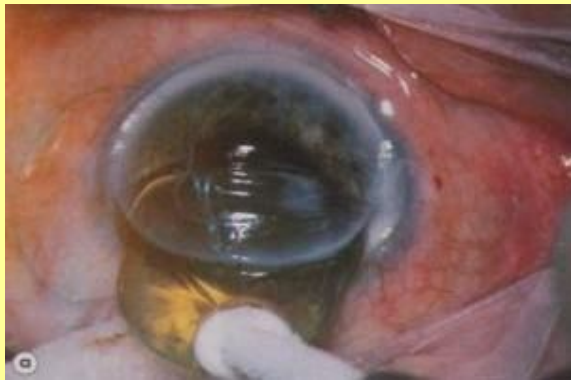ЛЕЧЕНИЕ КАТАРАКТЫ



ВИДЫ ЭКСТРАКЦИИ КАТАРАКТЫ

1. ИНТРАКАПСУЛЯРНАЯ
2. ЭКСТРАКАПСУЛЯРНАЯ



АФАКИЯ

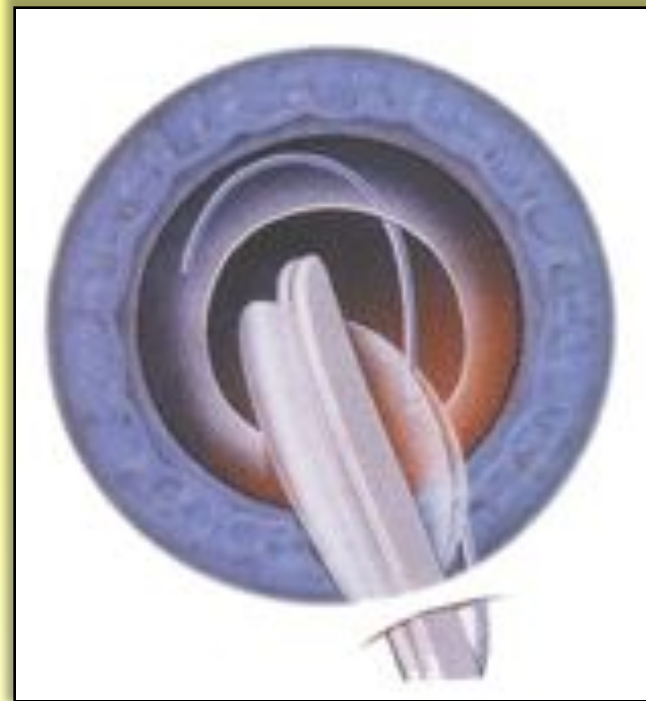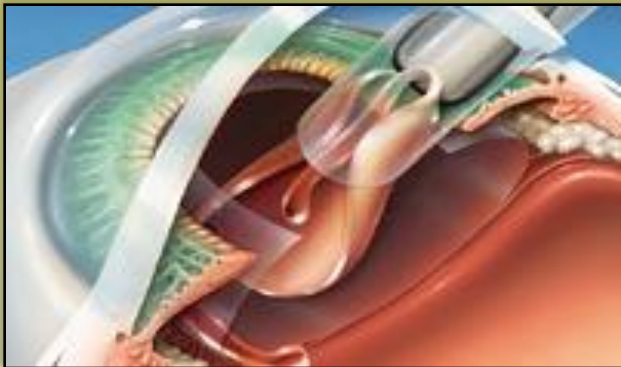
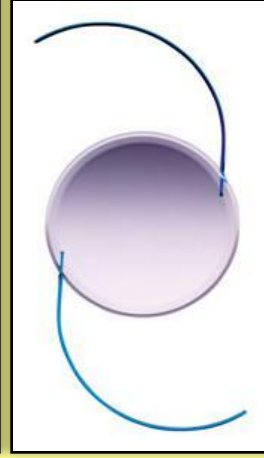

ПРИЗНАКИ АФАКИИ:

1. ГЛУБОКАЯ ПЕРЕДНЯЯ КАМЕРА
2. ИРИДОДОНЕЗ
3. ОТСУТСТВИЕ СРЕЗА ХРУСТАЛИКА ПРИ БИОМИКРОСКОПИИ
4. ОДНА ФИГУРКА ПУРКИНЬЕ-САНСОНА
5. ВЫСОКАЯ ГИПЕРМЕТРОПИЯ

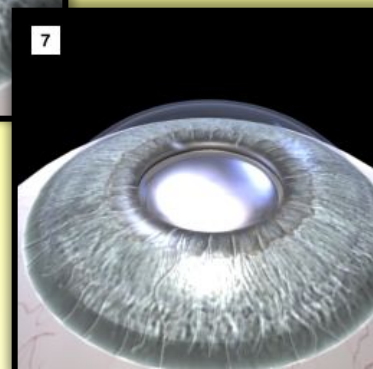
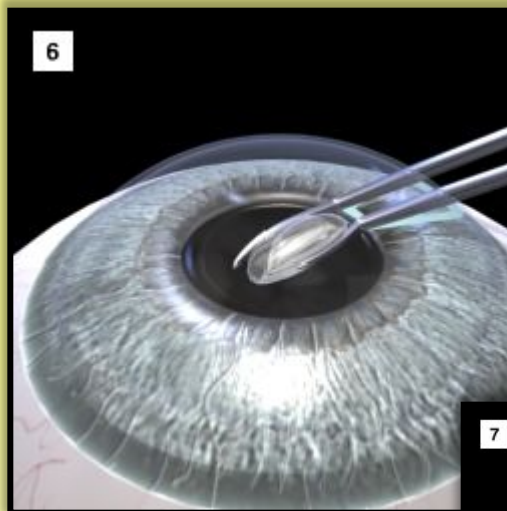
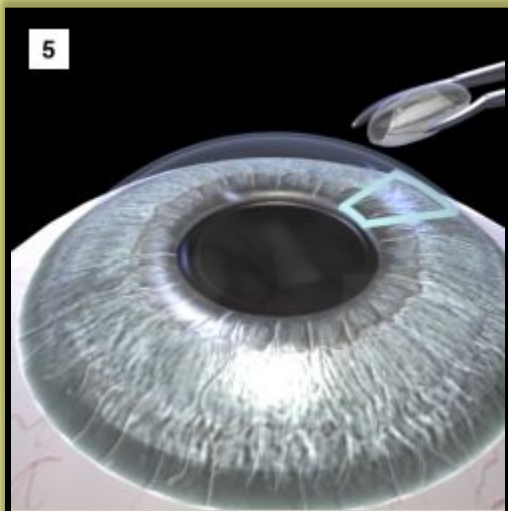
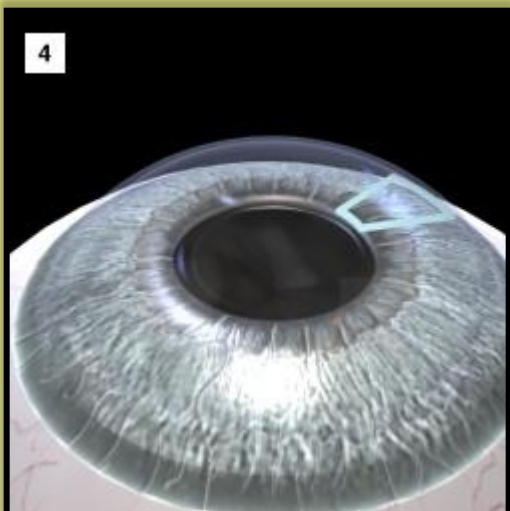
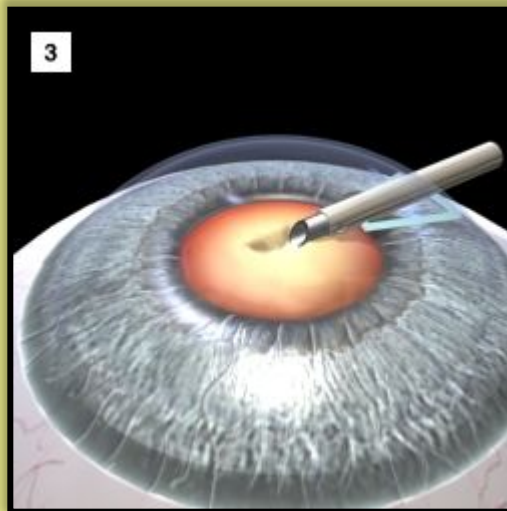
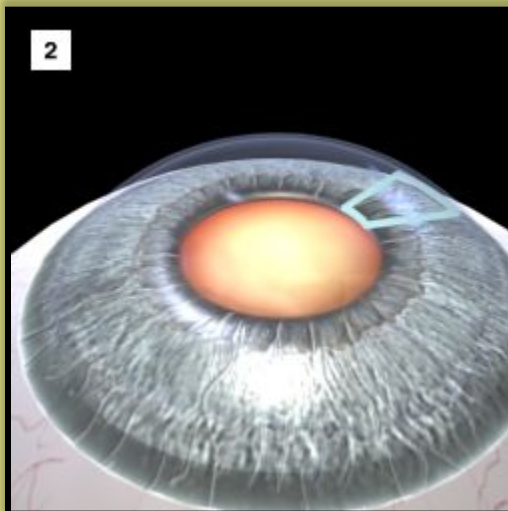
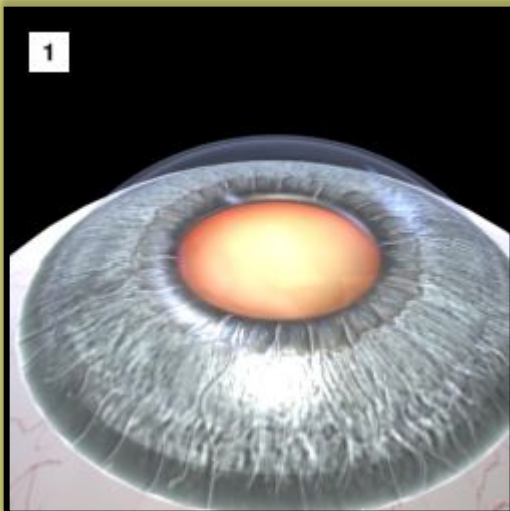
СПОСОБЫ КОРРЕКЦИИ АФАКИИ:

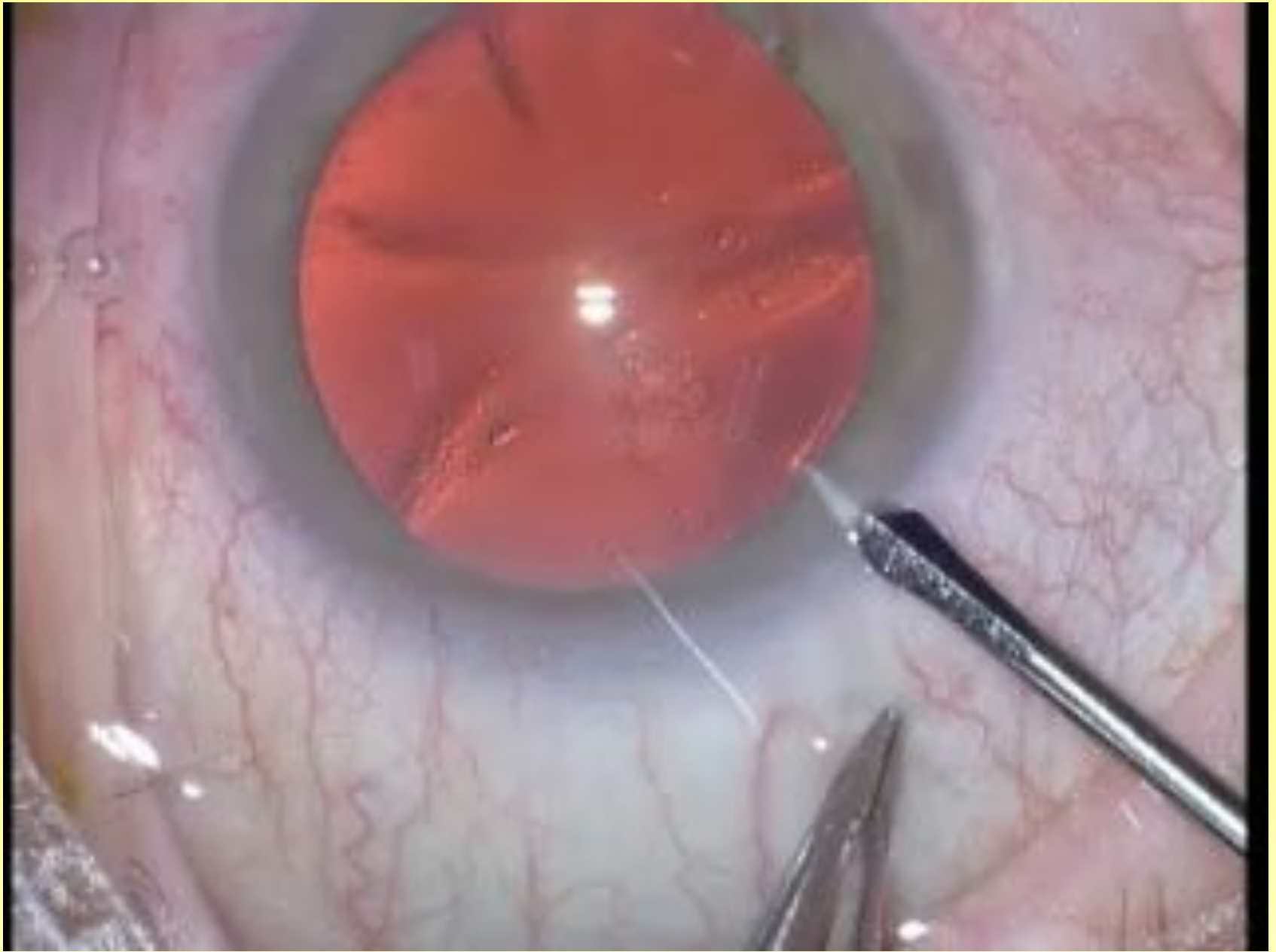1. ОЧКИ +10,0 – 12,0 дптр
2. КОНТАКТНЫЕ ЛИНЗЫ
3. ИНТРАОКУЛЯРНАЯ КОРРЕКЦИЯ
4. КЕРАТОФАКИЯ
5. ИЗОЭЙКОНИЧЕСКИЕ ОЧКИ

ИМПЛАНТАЦИЯ ИНТРАОКУЛЯРНОЙ ЛИНЗЫ



ЭКСТРАКЦИЯ КАТАРАКТЫ С ИМПЛАНТАЦИЕЙ ИОЛ





**СПАСИБО ЗА
ВНИМАНИЕ**

