

Вертеброгенные дорсопатии
Туннельные
синдромы.

Зотов Арнольд Васильевич

Доцент кафедры неврологии
лечебного факультета



Позвоночно-двигательный сегмент (ПДС)

1. Два смежных позвонка;
2. Межпозвонковый диск;
3. Межпозвонковые связки;
4. Межпозвонковые мышцы;
5. Фиброзные ткани.



Межпозвоночный диск


- * Фиброзное кольцо;
- * Студенистое ядро
(мякотное, пульпозное);
- * Гиалиновые пластинки.



Источники болевых

НОЦИЦЕПТИВНЫХ ИМПУЛЬСОВ

- * Мягкие ткани ПДС при дегенеративных заболеваниях позвоночника;
- * Капсульно-связочный аппарат;
- * Межпозвонковые диски (наружная часть)
- * Периост позвонков;
- * Миофасциальный аппарат;
- * Твердая мозговая оболочка;
- * Сосуды в том числе паравертебральных мышц;
- * Эпидуральная жировая клетчатка.



Алгогенные субстанции

На периферии

- * Простогландины
- * Гистамин
- * Серотонин
- * ацетилхолин

Центральные

- * Субстанция Р
- * Норадреналин
- * Серотонин



Противоболевые субстанции

На периферии

- * Лейкотриены

Центральные

- * Эндорфины
- * Энкефалины



Клинические варианты дорсопатии

1. Деформирующие дорсопатии:
 1. Кифоз и лордоз;
 2. Сколиоз (юношеский, идеопатический);
 3. Остеохондроз (без протрузии, без грыжи диска);
 4. Спондилолистез или подвывихи в суставах С1-С2;
2. Спондилопатии (спондилез):

(окостенение задней продольной и др. связок, артроз позвоночника, остеофиты, спондилоартроз суставов);



Клинические варианты дорсопатии

3. Другие дорсопатии:
 1. Протрузия, грыжа диска;
 2. Симпатические синдромы:
 1. Шейно-черепной;
 2. Шейно-плечевой;
4. Дорсалгии:
 1. Цервикалгия;
 2. Торакалгия;
 3. Люмбалгия;
 4. Ишиалгия;



Клинические варианты дорсопатии

* Компрессия

- Корешков (радикулопатия);
- Спинного мозга (миелопатия);
- Сосудов (радикулоишения, миелоишемия);

* Реперкуссия (ирритация):

- Рефлекторные синдромы.



Другие вертеброгенные заболевания

- * Воспалительные поражения позвонков (tbc, бруцеллез, эпидуральный абсцесс);
- * Неинфекционные воспалительные заболевания (анкилозирующий спондилит, синдром Рейтера, РА);
- * Болезни роста (сколиоз);



Другие вертеброгенные заболевания

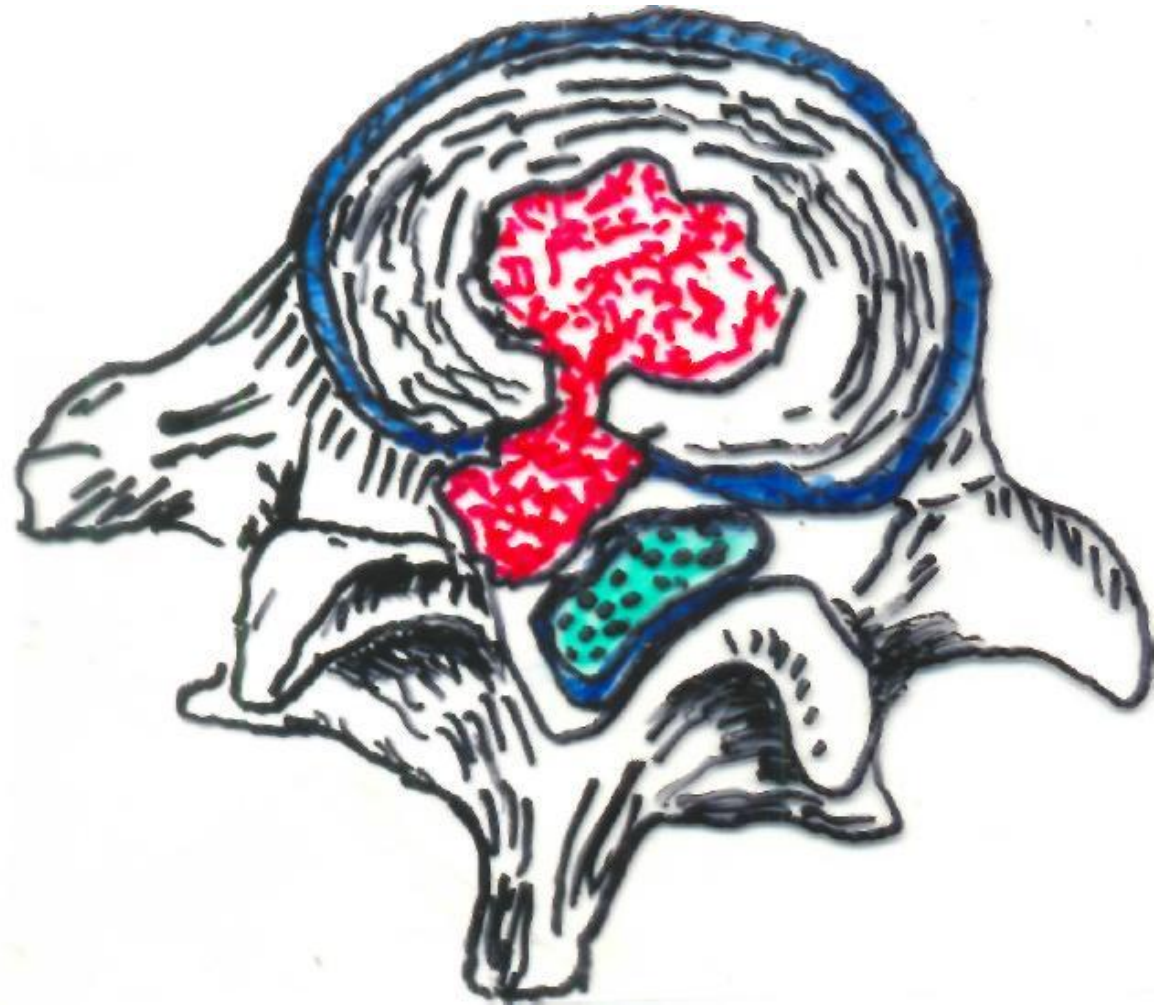
- * Новообразования позвоночника, спинного мозга;
- * Травмы позвоночника и мягких тканей;
- * Миофасциальный болевой синдром;
- * Системные заболевания соединительной ткани и позвоночника;
- * Аномалии позвоночника.



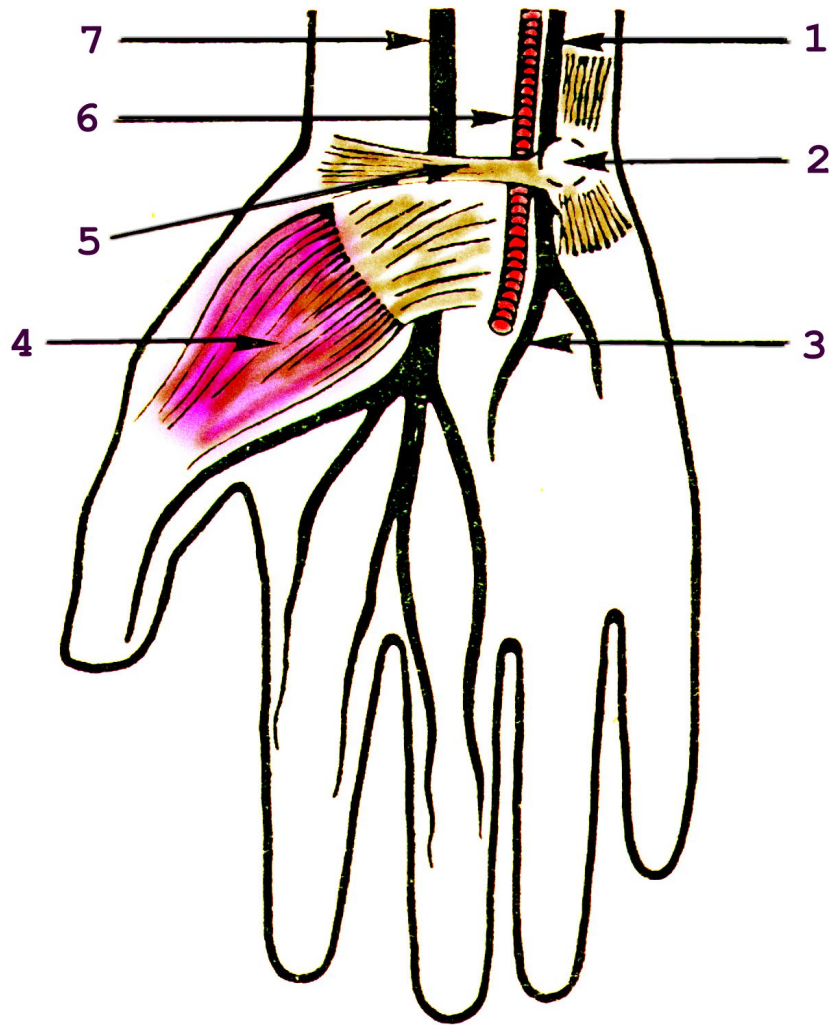
Невертеброгенные заболевания

- * Соматические болезни:
 - Заболевания почек, печени, легких, гинекологические заболевания;
- * Психогенные заболевания:
 - Депрессия и др.;
- * Неврологические заболевания.





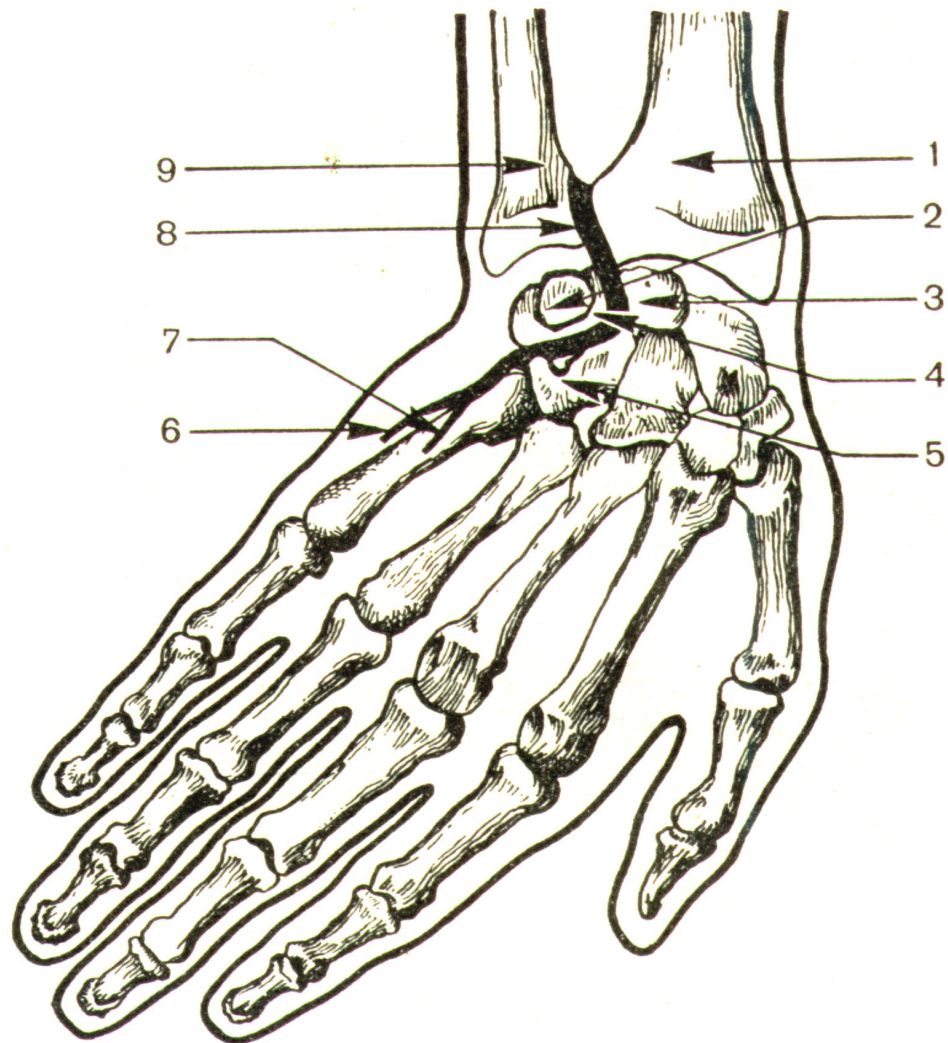




Запястный канал

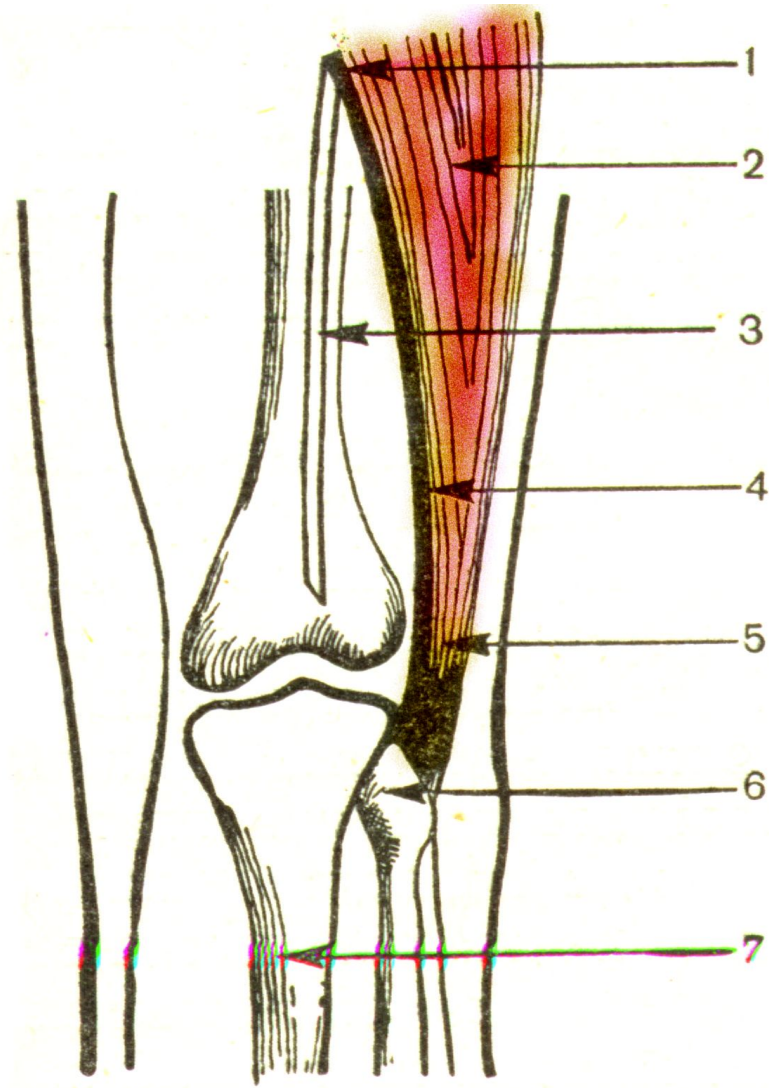
1 – локтевой нерв; 2 – гороховидная кость; 3 – анастомотическая ветвь локтевого и срединного нерва; 4 – короткий сгибатель большого пальца; 5 – поперечная связка ладони; 6 – локтевая артерия; 7 – срединный нерв.



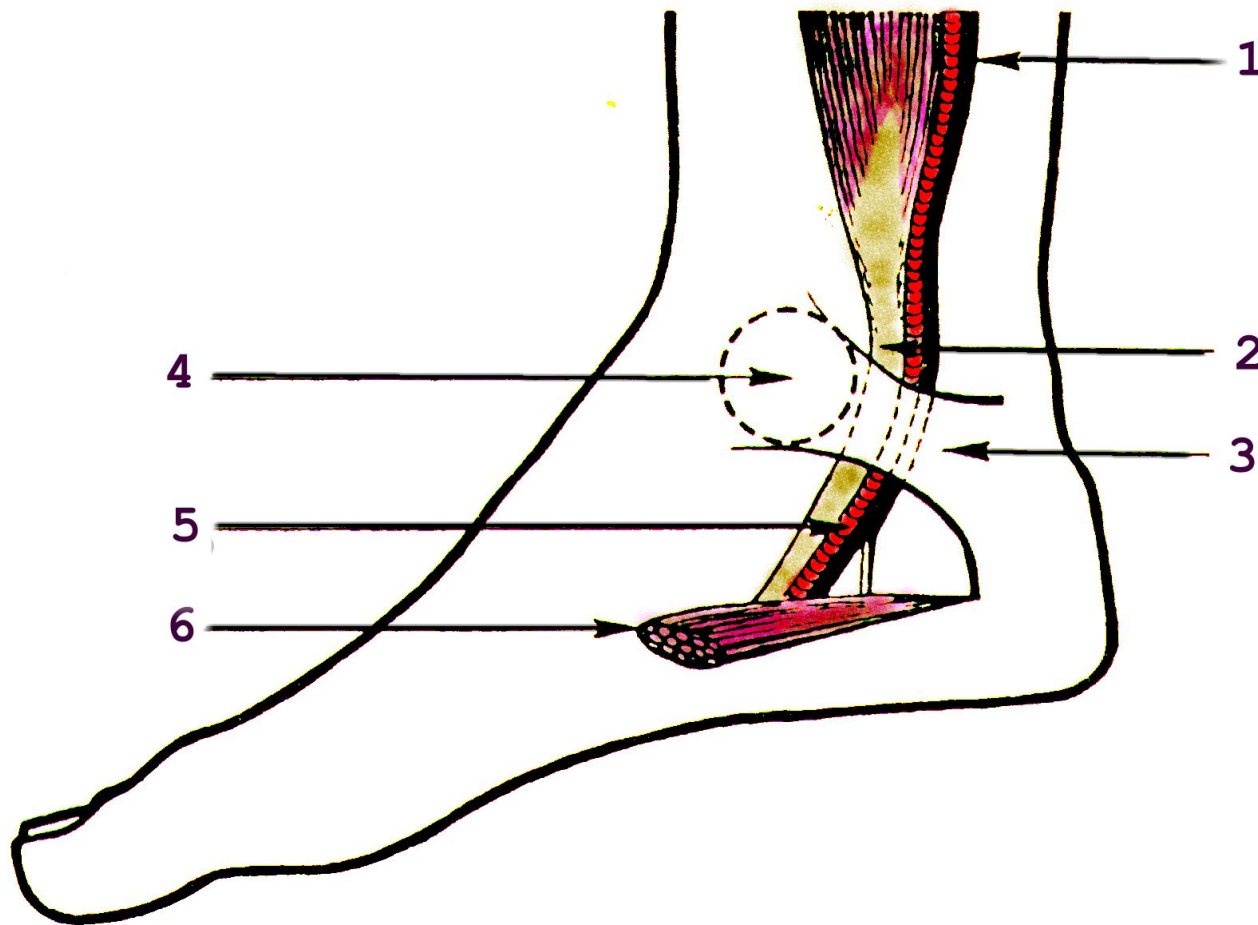


Ущемление локтевого нерва в области запястья

1 – лучевая кость; 2 – гороховидная кость; 3 – крючковидная кость; 4 – трехгранная кость; 5 – полулунная кость; 6 и 7 – кожная и мышечная ветви глубокой ладонной ветви локтевого нерва; 8 – локтевой нерв; 9 – локтевая кость.



Ущемление общего малоберцового нерва под сухожилием двуглавой м-цы
1 – место двоения седалищного нерва; 2 – двуглавая мышца бедра; 3 – большеберцовый нерв; 4 – общий малоберцовый нерв; 5 – сухожилие двуглавой мышцы бедра; 6 – головка малоберцовой кости; 7 – большеберцовая кость



Тарзальный канал

1 – большеберцовый нерв; 2 – сухожилие длинного сгибателя пальцев стопы; 3 – медиальная дельтовидная связка; 4 – латеральная лодыжка; 5 – задняя большеберцовая артерия; 6 – мышца, отводящая большой палец стопы.