

Акселерация развития.

Работа ученицы 10 «М» класса

Гимназии №57

Поповой Ольги.

СКОЛИОЗ

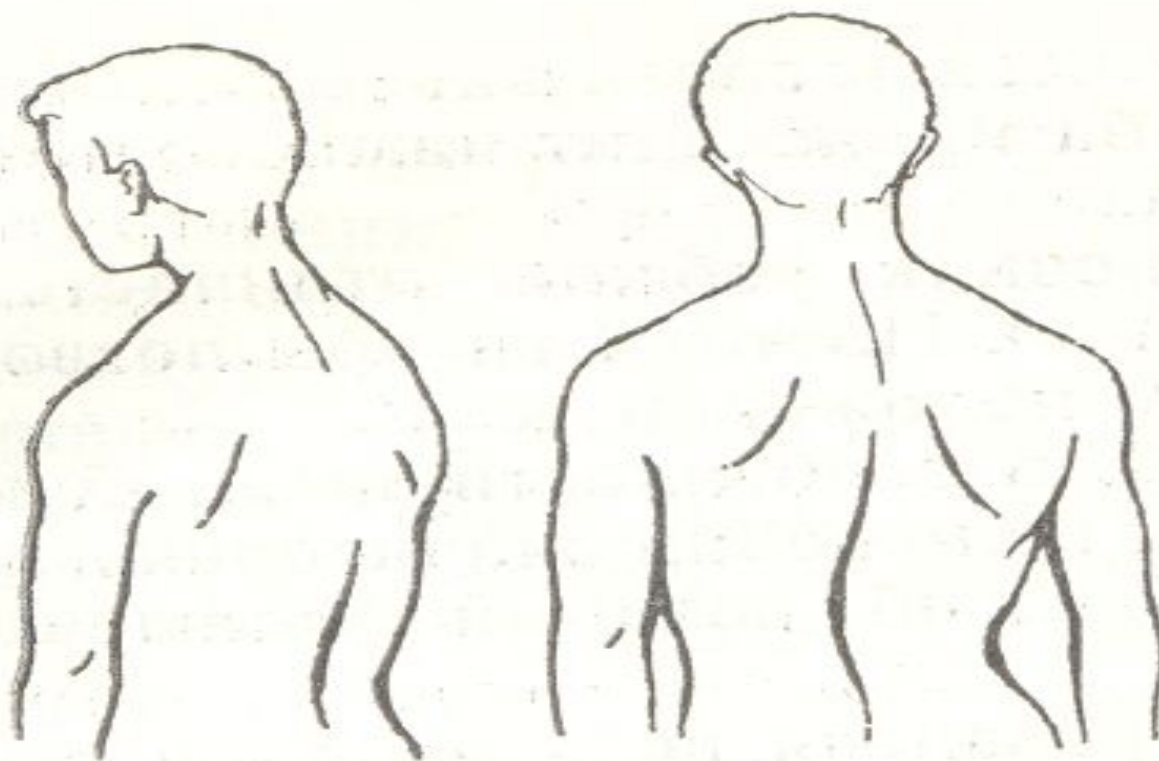


Рис. 28. Боковые искривления позвоночника (сколиозы).

Стопы

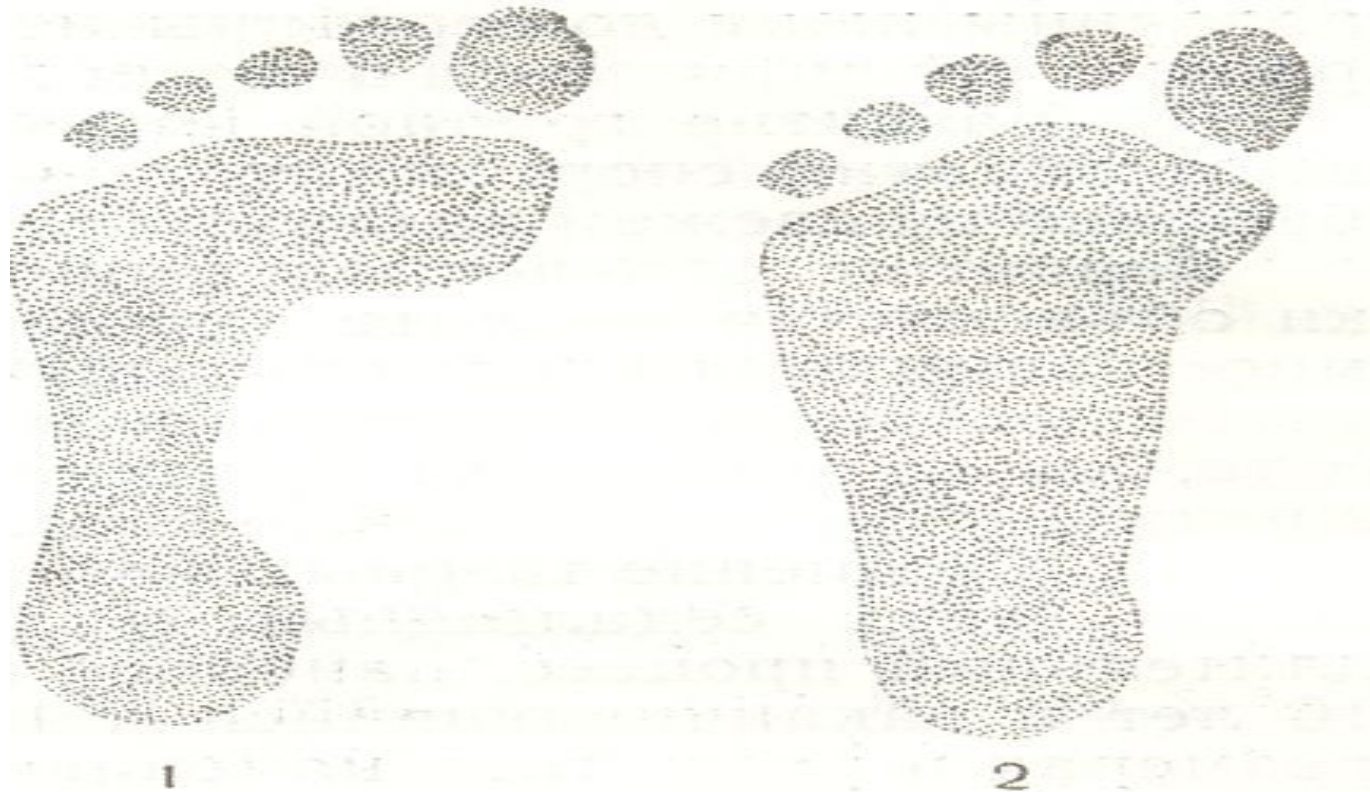

Рис. 29. Отпечатки стоп:

1 — нормальная стопа; 2 — плоская стопа.

осанка

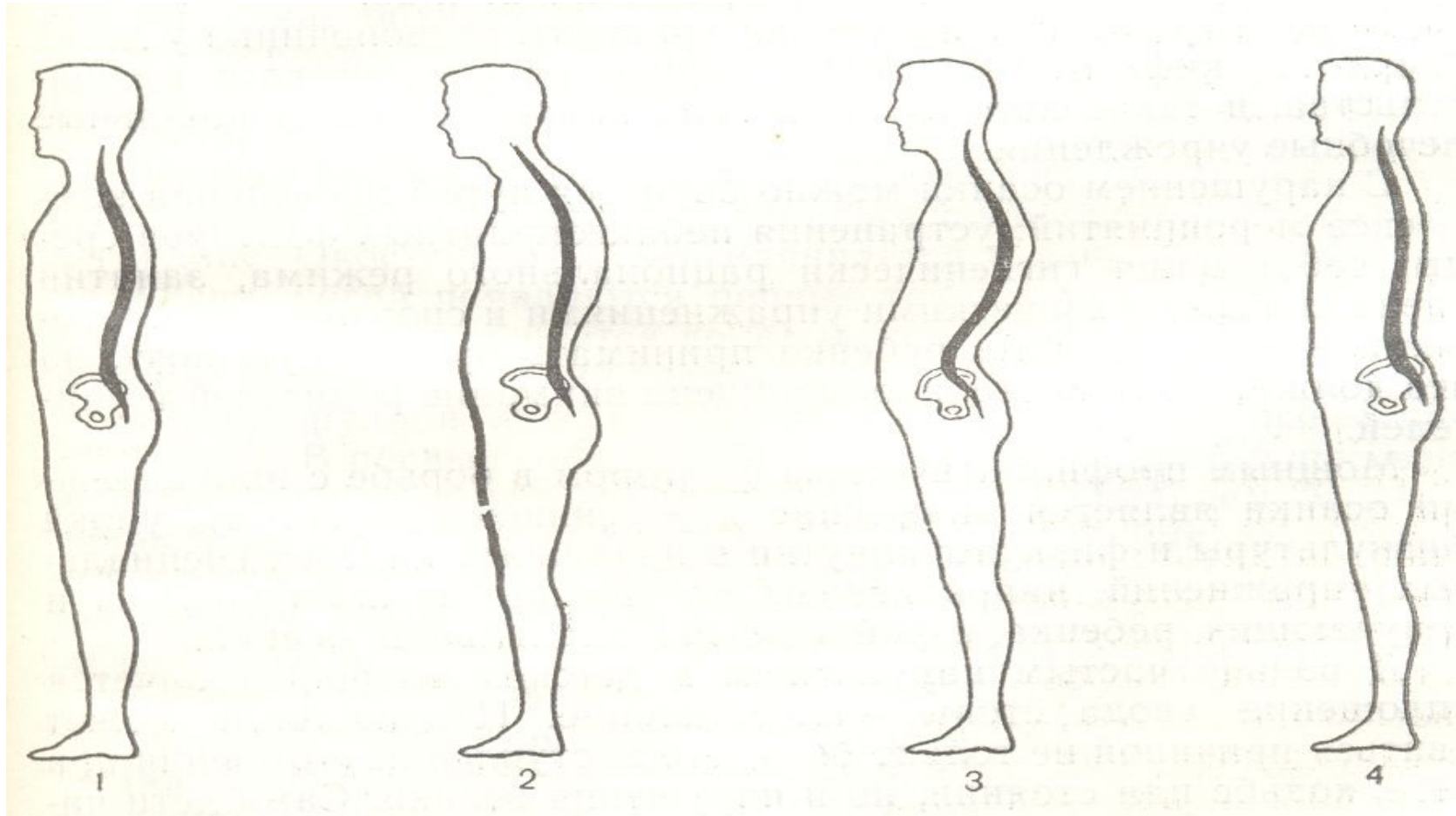


Рис. 27. Правильная (1) и нарушенная (2, 3, 4) осанка:

1 — правильная осанка; 2 — гиперкифоз; 3 — гиперлордоз; 4 — прямой позвоночник.

Пропорциональность тела

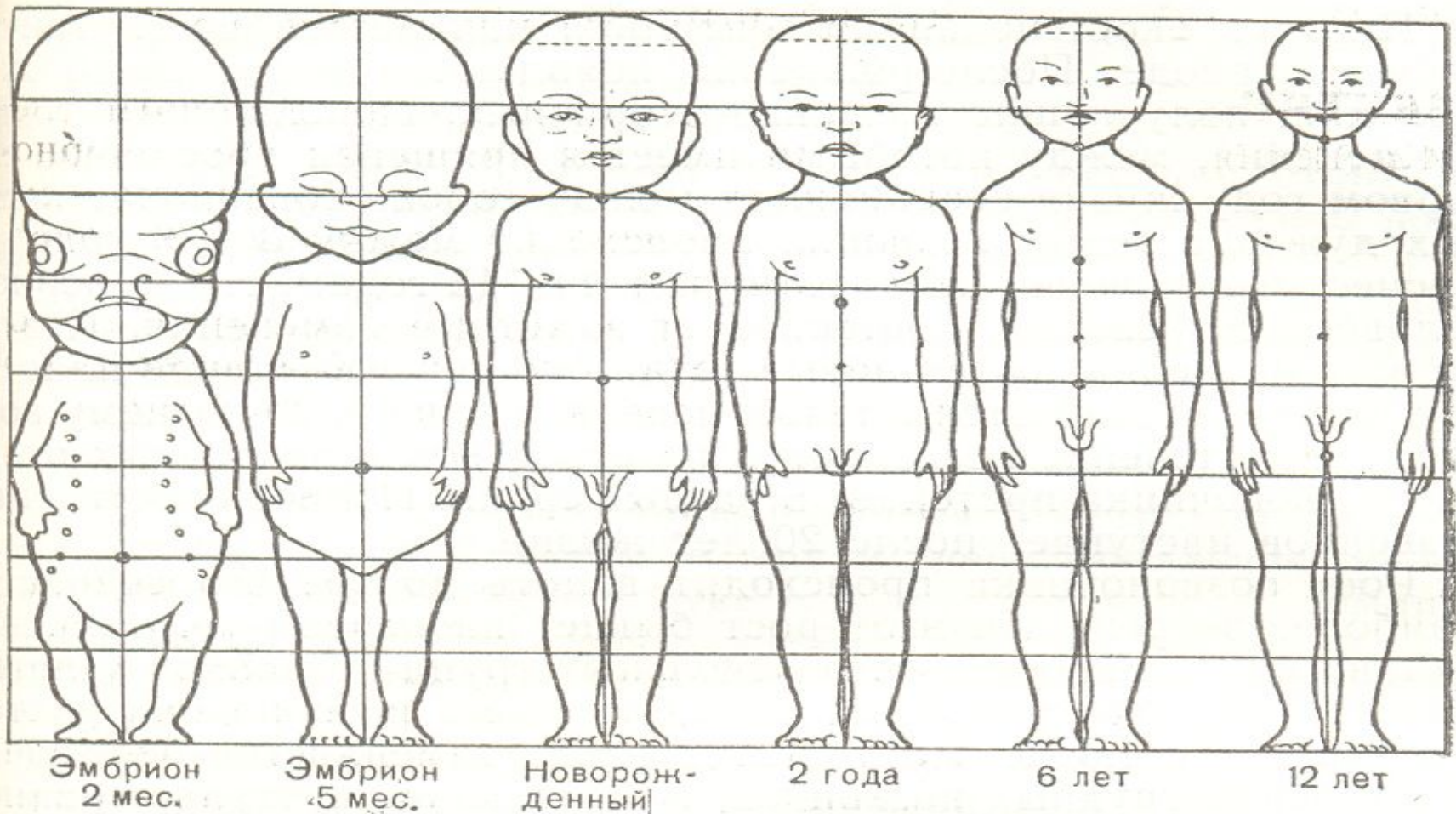


Рис. 26. Изменение пропорций тела с возрастом.