

*Приобретенные пороки  
сердца  
(Viciium Cordis)*

Доцент Новикова Р.А.  
1-я кафедра внутренних болезней  
БГМУ

# Терминология и классификация пороков сердца

Различают пороки:

- ✓ Простые
- ✓ Сочетанные
- ✓ Комбинированные

**Простой порок** - это поражение одного клапана или отверстия.

**Сочетанный порок** - поражение одного и того же клапана и отверстия (митральный стеноз и недостаточность)

**Комбинированные порок** - поражение разных клапанов и отверстий (митральный + аортальный)

# *Недостаточность митрального клапана (Insufficiencia valvulae mitralis)*

## Причины:

- ❖ Хроническая ревматическая болезнь сердца
- ❖ Атеросклероз
- ❖ Болезни соединительной ткани
- ❖ Относительная недостаточность митрального клапана

# *Недостаточность митрального клапана (Insufficiencia valvulae mitralis)*

## Объективно:

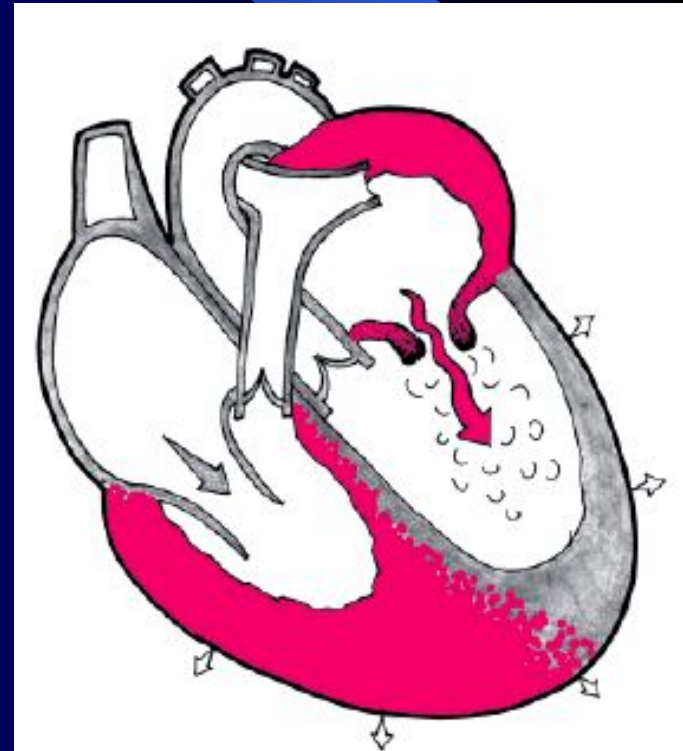
- Внешне больные не изменены
- Границы сердца смещены влево
- I тон ослаблен
- Акцент II тона на а. Pulmonalis
- Грубый систолический шум на всю систолу

# *Митральный стеноз (Stenosis ostii mitrale sinistra)*

## ПРИЧИНЫ:

- ❖ 92-97% ревматизм
- ❖ 5% ДБСТ (СД)
- ❖ 2% - травмы
- ❖ 2-4% - инфекционный эндокардит
- ❖ Крайне редко – врожденный (синдром Лютембаше)

Гемодинамика



## Данные объективного исследования

**ЖАЛОБЫ:** возникают рано.

1. Отдышка.
2. Боли в сердце.
3. Кашель.
4. Кровохарканье.
5. Отеки.

**ОБЪЕКТИВНО:**

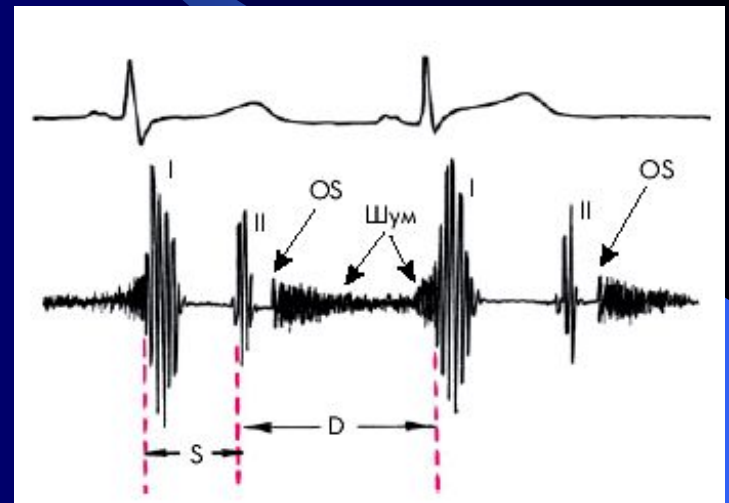
1. Румянец щек, акроцианоз
2. С-м Попова (малый пульс слева)
3. Осиплость голоса
4. Диастолическое дрожание на верхушке

# *Митральный стеноз*

## *(Stenosis ostii mitrale sinistra)*

### АУСКУЛЬТАТИВНО:

1. Громкий I тон.
2. Диастолический (чаще пресистолический) шум на верхушке.
3. "Щелчок" открытия митрального клапана.
4. Ритм перепела на верхушке.
5. Мерцательная аритмия.



# Консервативное лечение митрального стеноза

*Выделяют два периода:*

- ❑ До развития мерцательной аритмии
  - ❑ После развития мерцательной аритмии
1. Первый период- до аритмии
- сердечные гликозиды не показаны
  - показаны малые дозы периферических вазодилататоров (нитронг 1 таблетка в день)
  - мочегонные, ингибиторы альдостерона
  - метаболики (милдронат, эссенциале)



# Консервативное лечение митрального стеноза

## Второй период- мерцательная аритмия:

- Сердечные гликозиды
- Мочегонные
- Метаболики
- Решается вопрос о восстановлении ритма
- В- блокаторы
- Лечение стенокардии Катча
- Уменьшение давления в малом Круге

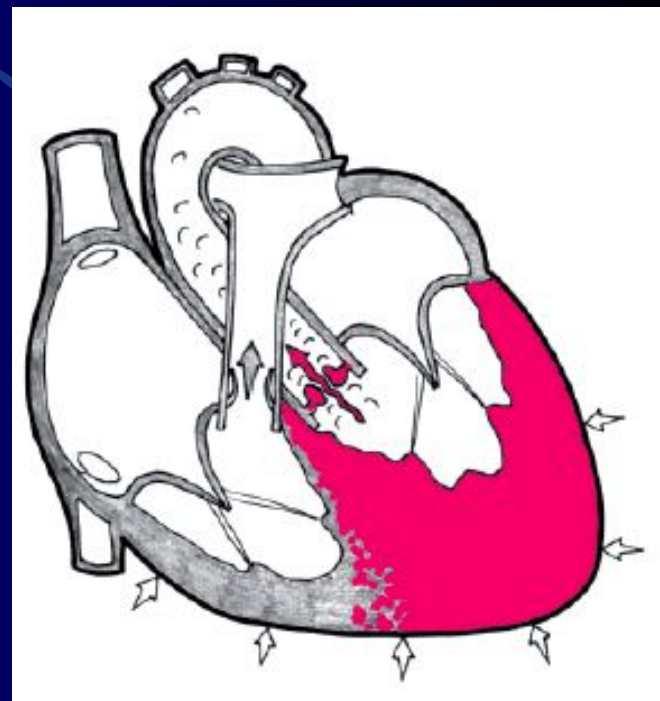
# *Аортальные пороки. Стеноз устья аорты (Stenosis ostii aortae)*

## Причины:

- ❖ Ревматизм
- ❖ Инфекционный эндокардит
- ❖ Склероз
- ❖ Сифилис
- ❖ Врожденный

## Гемодинамика:

Сопротивление току крови → усиление сокращения левого желудочка → его гипертрофия → дилатация левого желудочка → дистрофия → декомпенсация → смерть



# *Аортальные пороки. Стеноз устья аорты (Stenosis ostii aortae)*

## *Жалобы (возникают поздно):*

- ✓ Боль за грудиной (синдромная коронарная недостаточность)
- ✓ Постстенотическое падение АД – боль за грудиной
- ✓ Одышка, слабость (малый выброс)
- ✓ Обмороки (малый выброс)
- ✓ Позже кровохаркание

# *Аортальные пороки. Стеноз устья аорты (Stenosis ostii aortae )*

## Объективно:

- 1) верхушечный толчок смещен влево
- 2) границы сердца смещены влево
- 3) грубый систолический шум на аорте и проводится на сосуды шеи
- 4) пульс - малый

## Диагностика:

ЭКГ, ЭхоКГ, Р-скопия и объективные исследования

# *Недостаточность клапанов аорты (Insufficiencia valvulae aortae)*

## Причины:

- Ревматизм
- Инфекционный эндокардит
- Атеросклероз
- Аутоиммунные заболевания (РА и др.)

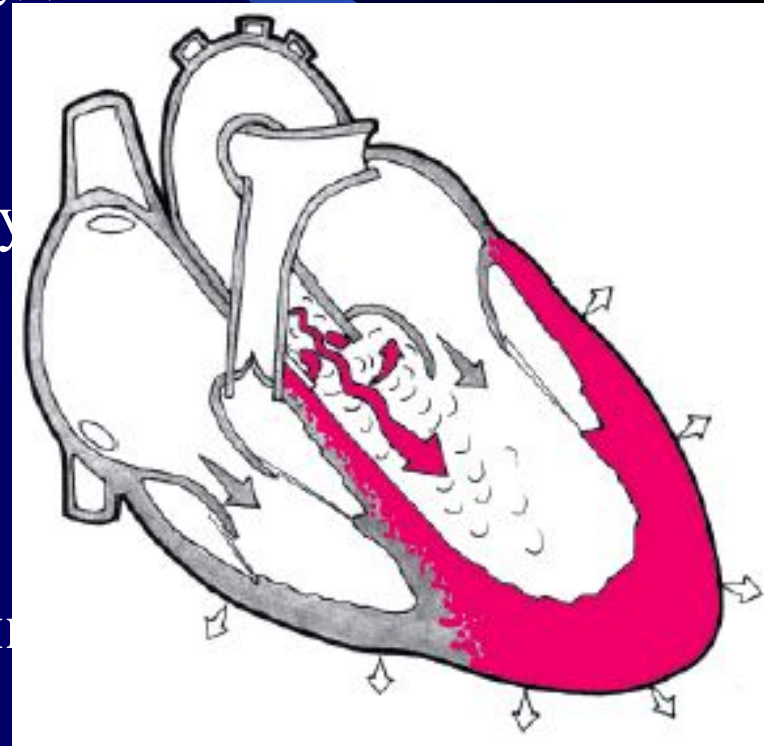
# Недостаточность клапанов аорты (*Insufficiencia valvulae aortae*)

Гемодинамика:

- Обратный ток крови в желудочки в период диастолы
- Гипертрофия и дилатация левого желудочка
- Дистрофия миокарда
- Митрализация сердца
- Декомпенсация по левожелудочковому
- Позже по правому

Жалобы:

- ❑ Одышка, удушье
- ❑ Ангинозные боли (феномен Бернулли)



# *Недостаточность клапанов аорты*

## *(Insufficiencia valvulae aortae)*

### Осмотр:

- ❖ Бледность
- ❖ Пульсация всех сосудов
- ❖ Систолическое сужение и диастолическое расширение зрачков
- ❖ Выбухание левой половины грудной клетки
- ❖ Верхушечный толчок усилен
- ❖ Конфигурация сердца “утки” или “сапога”-?
- ❖ Аускультативно: II тон ослаблен на основании
- ❖ Протодиастолический шум в III межреберье слева
- ❖ Может быть пресистолический шум Флинта в III межреберье слева.
- ❖ Высокое систолическое и низкое диастолическое АД

# ***АОРТАЛЬНЫЕ ПОРОКИ. КОНСЕРВАТИВНОЕ ЛЕЧЕНИЕ ОСЛОЖНЕНИЙ***

## **СИНДРОМНОЕ:**

- ✓ Боль
- ✓ ОЛЖН
- ✓ Коллапс, обморок

**Боль-** анальгетики, наркотики.

Нитраты и коранаролитики не показаны - не эффективны.

**ОЛЖН-** стандартная терапия:

- наркотики
- сердечные гликозиды
- мочегонные препараты.



***АОРТАЛЬНЫЕ ПОРОКИ.  
КОНСЕРВАТИВНОЕ ЛЕЧЕНИЕ  
ОСЛОЖНЕНИЙ***

**ОБМОРОКИ**- малый выброс.

- парацетам
- метаболики
- кардиотоники

**СЕПТИЧЕСКИЙ ЭНДОКАРДИТ** -  
специфическое лечение.