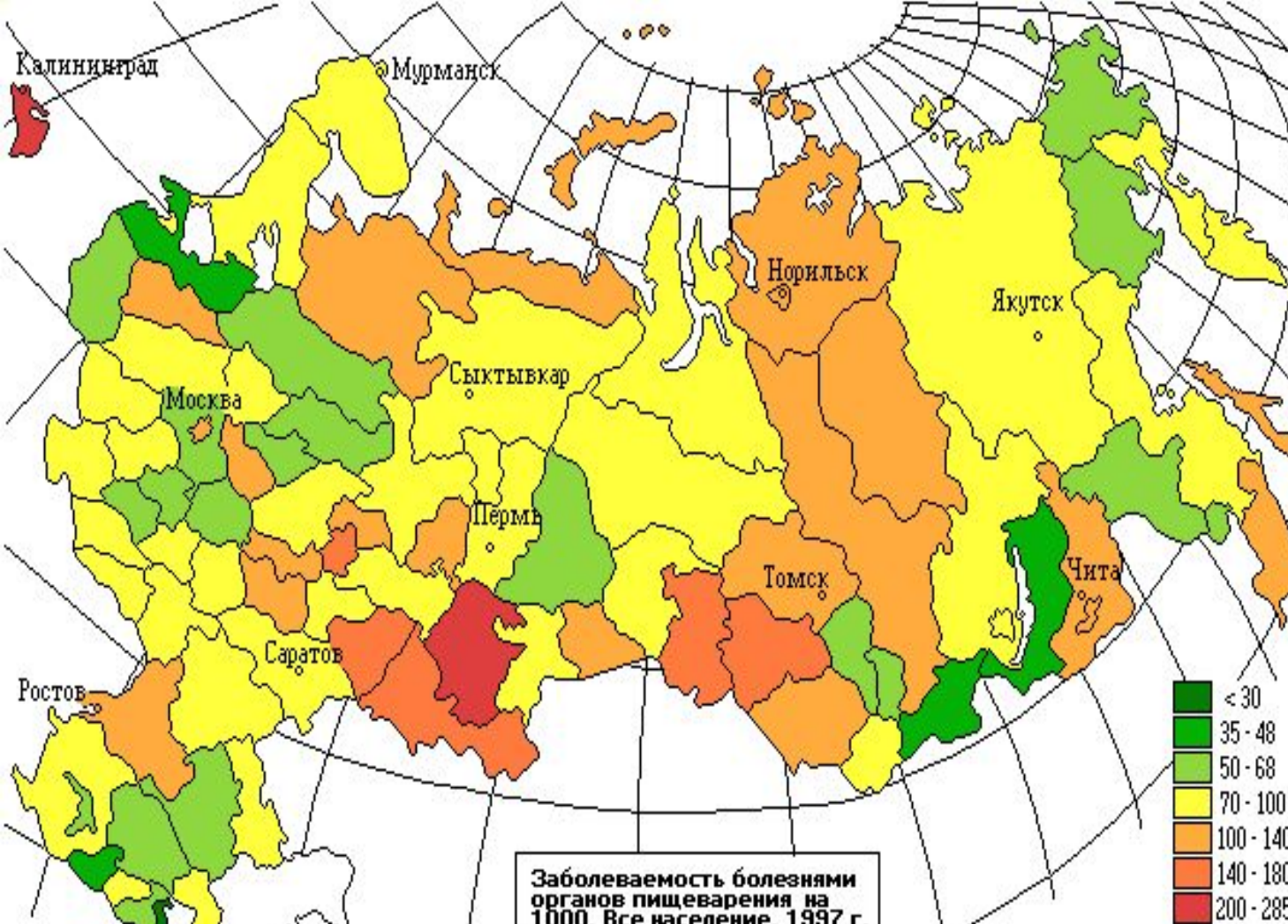

Группы б-ней кишечника

- 1-Воспалительные
- 2-Дисрегуляторные
- 3-Аномалии
- 4- Опухоли

Всего 140 б-ней. Около 70 основных. Болезни заднего прохода - у 70-80% обследуемых. Жалобы на органы пищеварения предъявляли 44% мужчин и 55% женщин, а наличие болезни подтвердилось соответственно у 22 и 17%

В 70 - 90% случаев болезни органов пищеварения сочетаются между собой. на 1 больного в возрасте 21 года - 40 лет - приходится 2,9 одновременно протекающих заболеваний органов пищеварения.

Формы аппендицита:

- 1-Острый, 2-Хронический,
- 3 ложный

Стадии острого аппендицита:

1-острый «простой» (первые часы)

2- острый «поверхностный» (первые сутки)

3- «деструктивный» (со 2х суток)

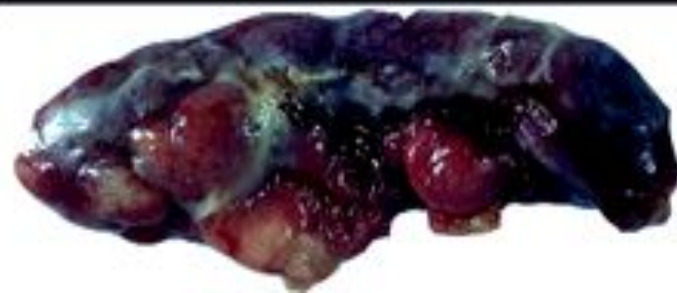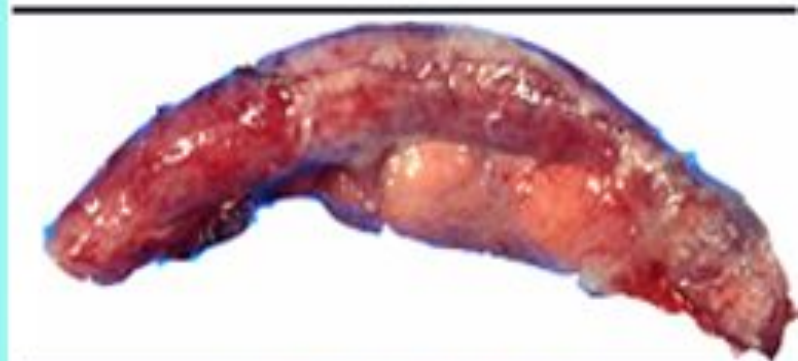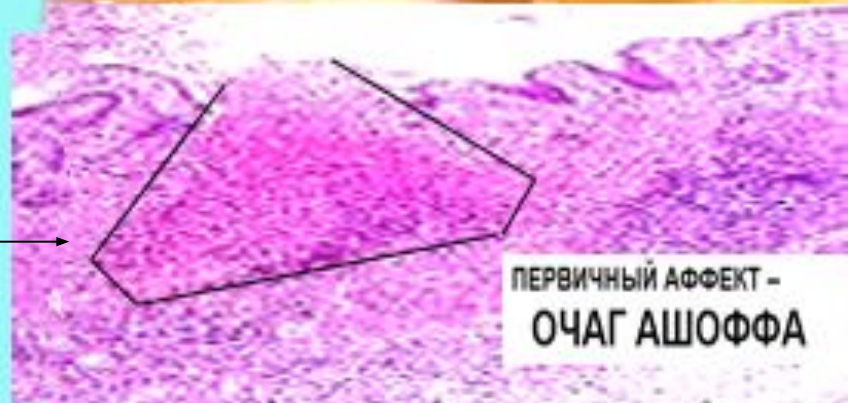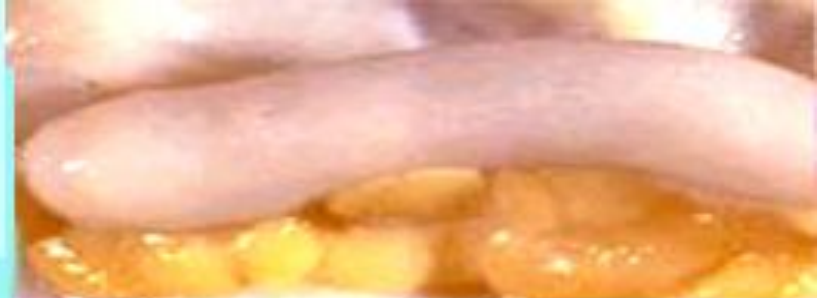варианты деструктивного:

а- «флегмонозный» аппендицит

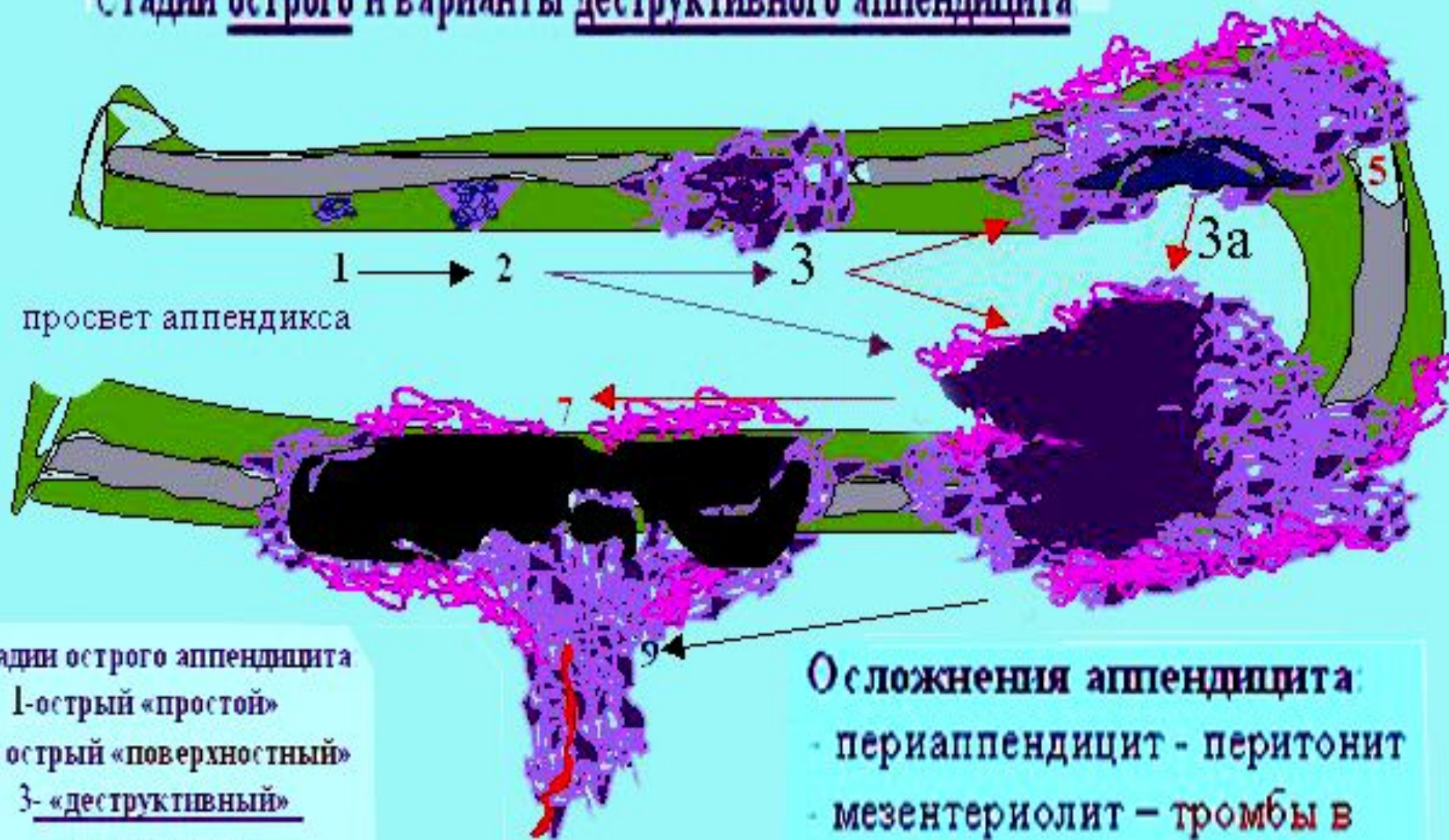
б- «флегмонозно-язвенный»

в-«апостематозный» (гнойничковый)

г-«вторично-гангренозный»



Стадии острого и варианты деструктивного аппендицита



просвет аппендикса

Стадии острого аппендицита

1-острый «простой»

2- острый «поверхностный»

3- «деструктивный»

его варианты :

- «флегмонозный» аппендицит

- «флегмонозно-язвенный»

- «апостематозный» (гнойничковый)

- «вторично-гангренозный»

Осложнения аппендицита:

- периаппендицит - перитонит

- мезентериолит – тромбы в
артериях брыжеечки-

гангрена аппендикса

- перитонит

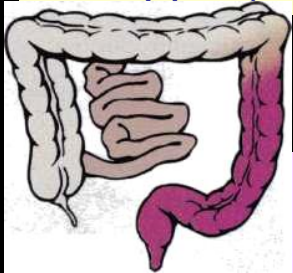фибрил

зоны воспаления
с гноем

Острые колиты: Отличаются признаками тяжелого септического состояния с частым жидким стулом, обильным выделением крови и гноя, болями в животе, похуданием. Больные вялы, адинамичны, лежат на спине или боку с поджатыми к животу коленями.

Рецидивирующие колиты (наиболее типичный вариант течения) наблюдается у 60 % больных. В разгар болезни - частый жидкий стул с кровью, тенезмы, схваткообразные боли в животе, слабость, потеря массы тела. Рецидивы обычно купируются в течение 4-16 нед. независимо от лечения.

Осложнения: перфорация, кровотечения, острая токсическая дилатация толстой кишки, стриктуры, аноректальные осложнения (свищи, трещины, геморрой), поражение печени, анемия, рак толстой кишки.



Наиболее важные колиты:

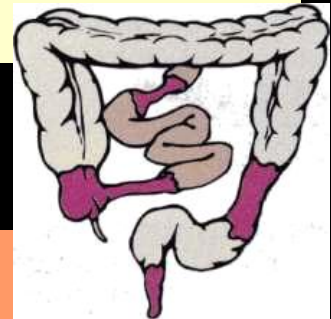
Неспецифический язвенный колит

Заболеваемость за последние 10 лет увеличилась в 5 раз. 1й пик 20-40, второй 60-80 лет.

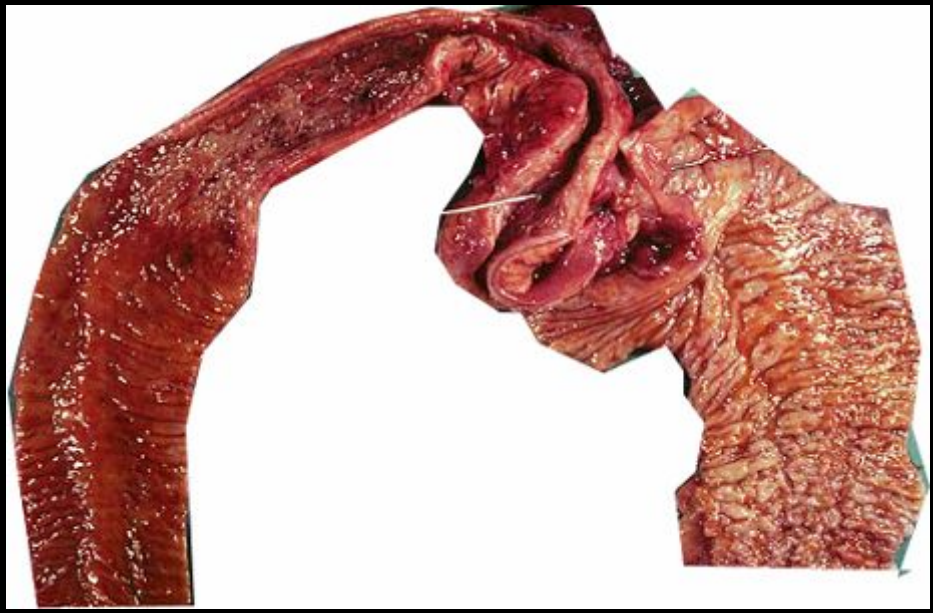

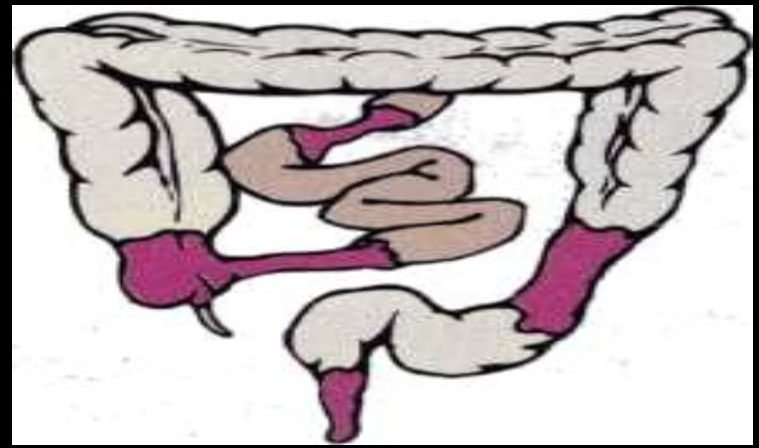
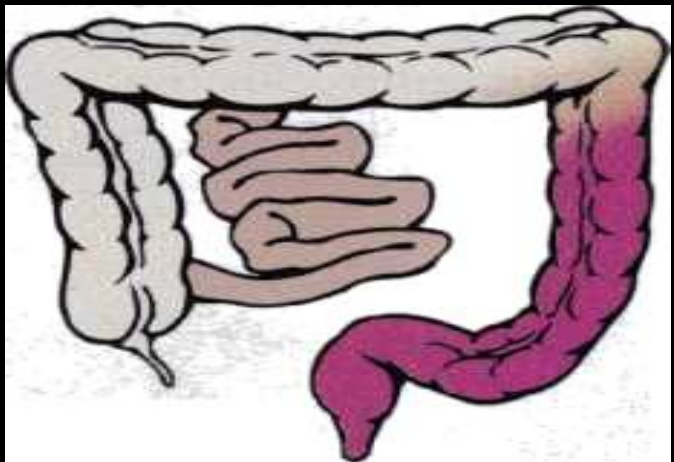
Болезнь Крона.

у курящих в 2 раза чаще, у детей курящих-в 5 раз чаще.

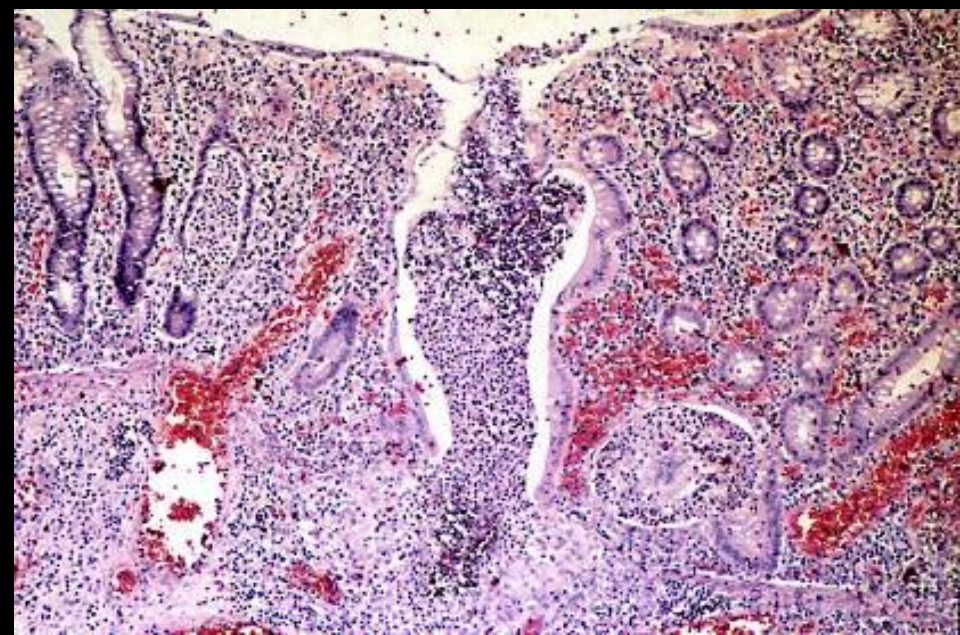
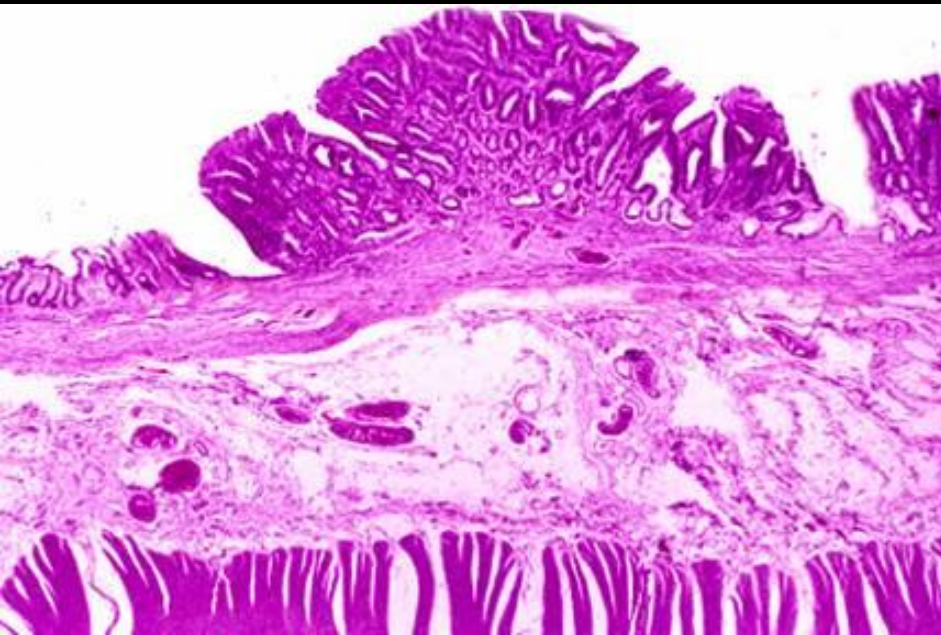
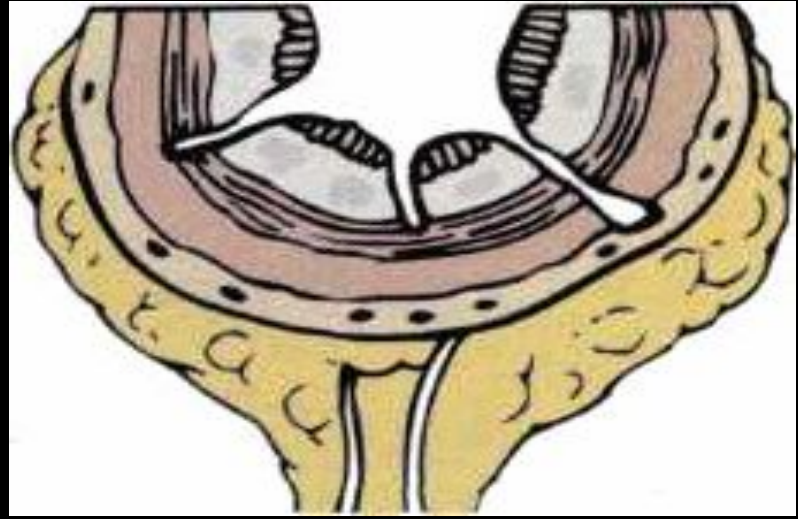
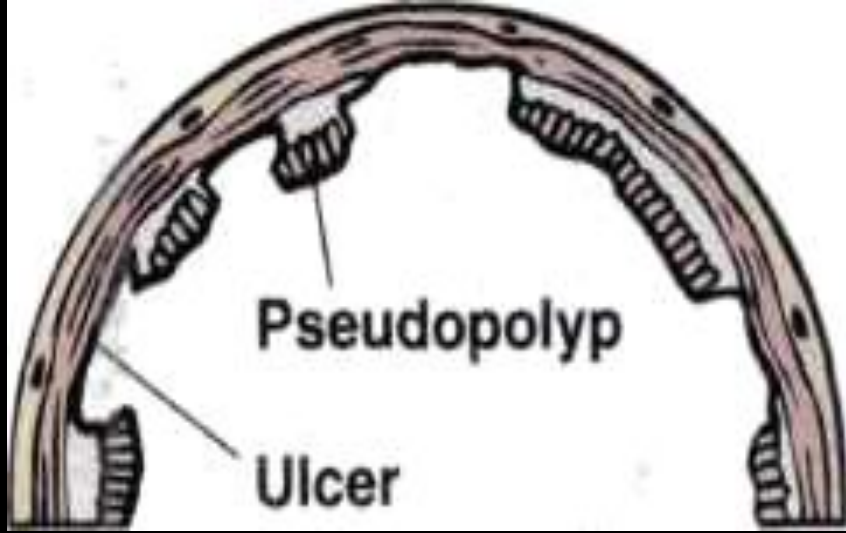
Оральные контрацептивы.
Антибиотикотерапия



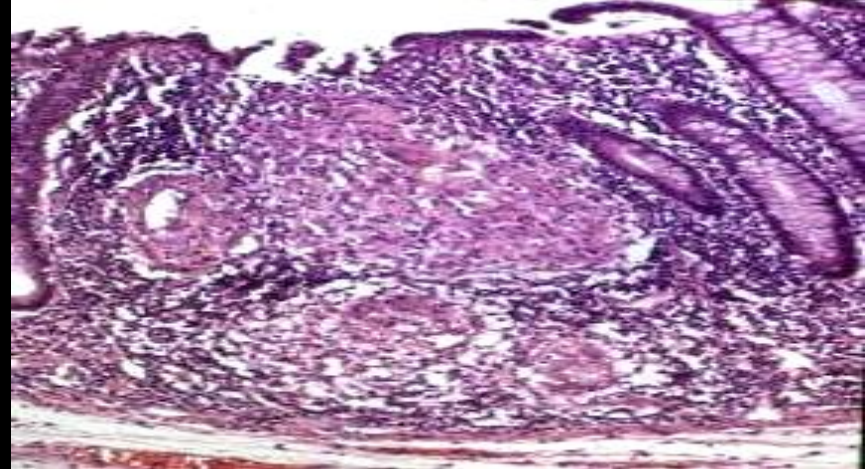
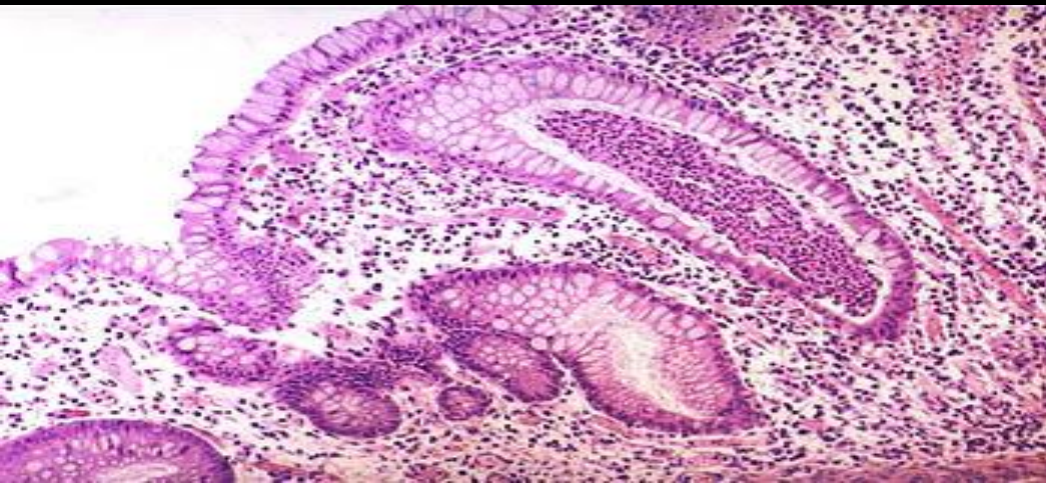
Признаки	Неспецифический язвенный колит (НЯК)	Болезнь Крона
Распространенность процесса	Тяжесть нарастает к анусу, Воспаление в пределах слизистой	Воспаление глубокое, мульти-фокальное ("скачки"). Поражается преимущественно правая сторона



Признаки	НЯК	Болезнь Крона
Язвы	Обширные, плоские язвы, разделенные псевдополипами	Щелевидные, продольные и поперечные, слизистая в виде "булыжной мостовой"

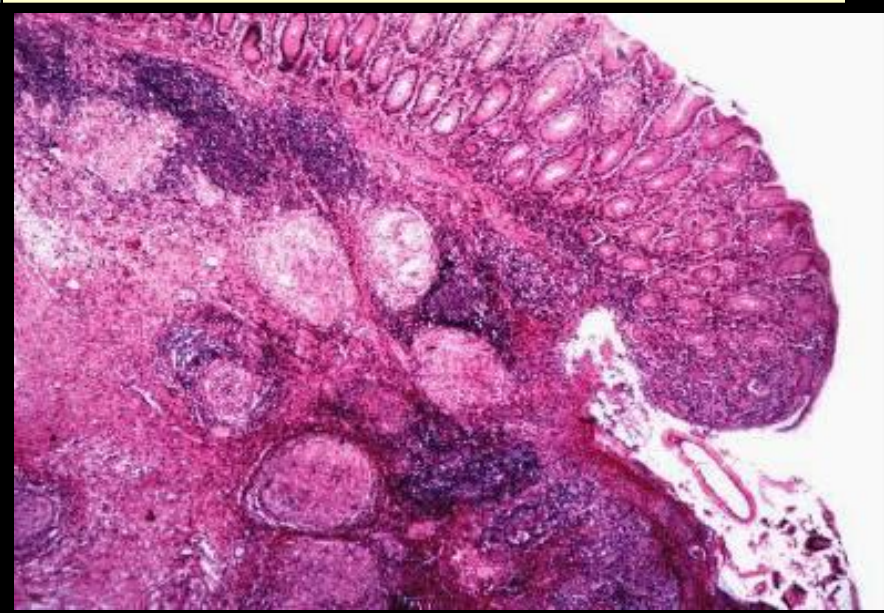
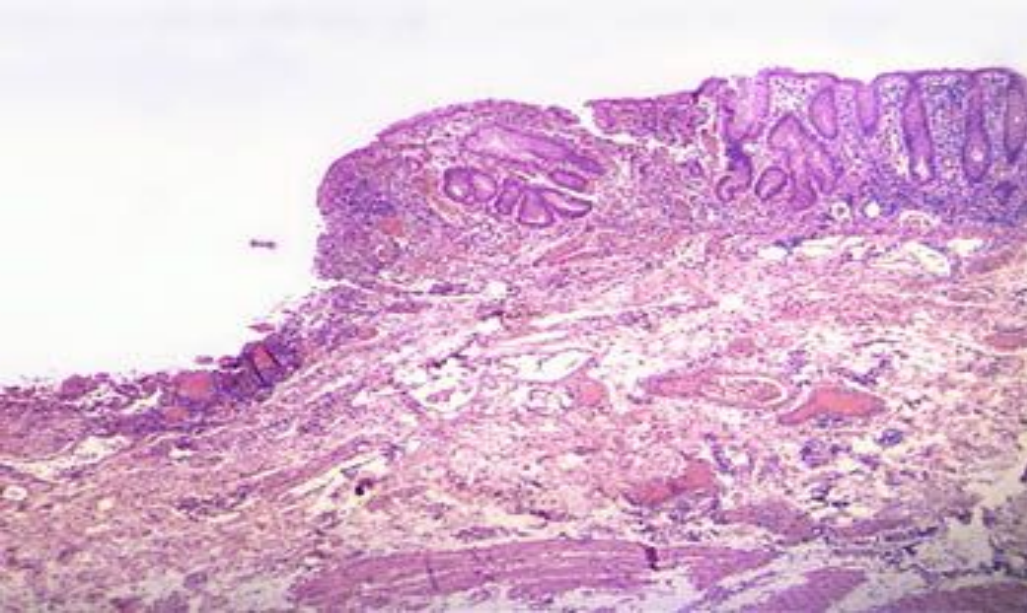


Признаки	НЯК	Болезнь Крона
Крипт-абсцессы	Очень характерны	не характерны



гранулем Нет

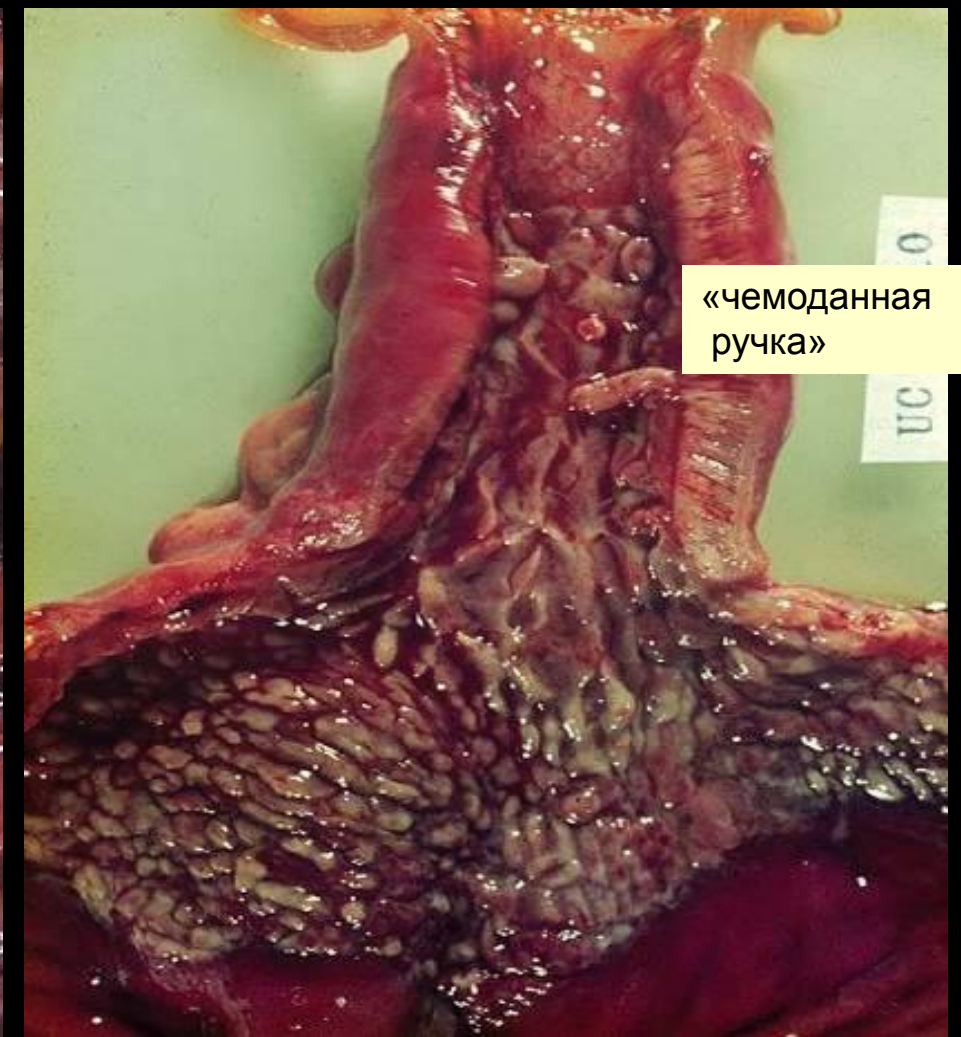
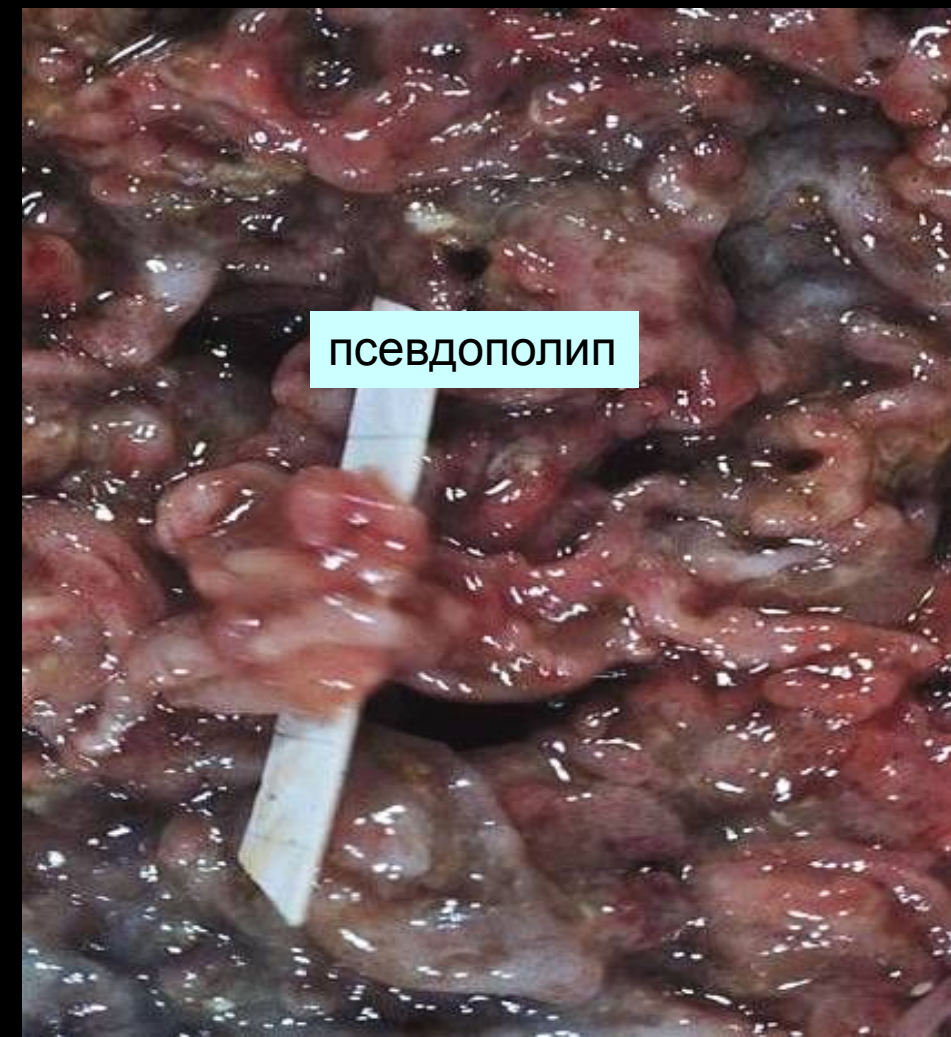Саркоидные гранулемы - Часто



Воспалительные полипы

НЯК - Часто

Крон - Редко



Сероза

Не изменена

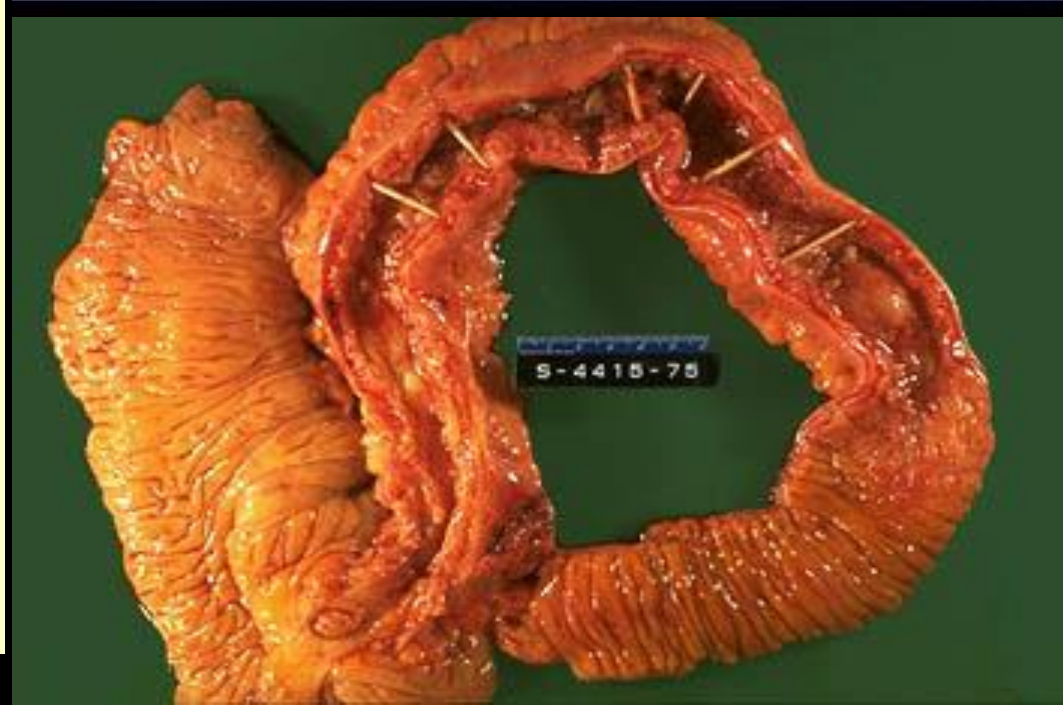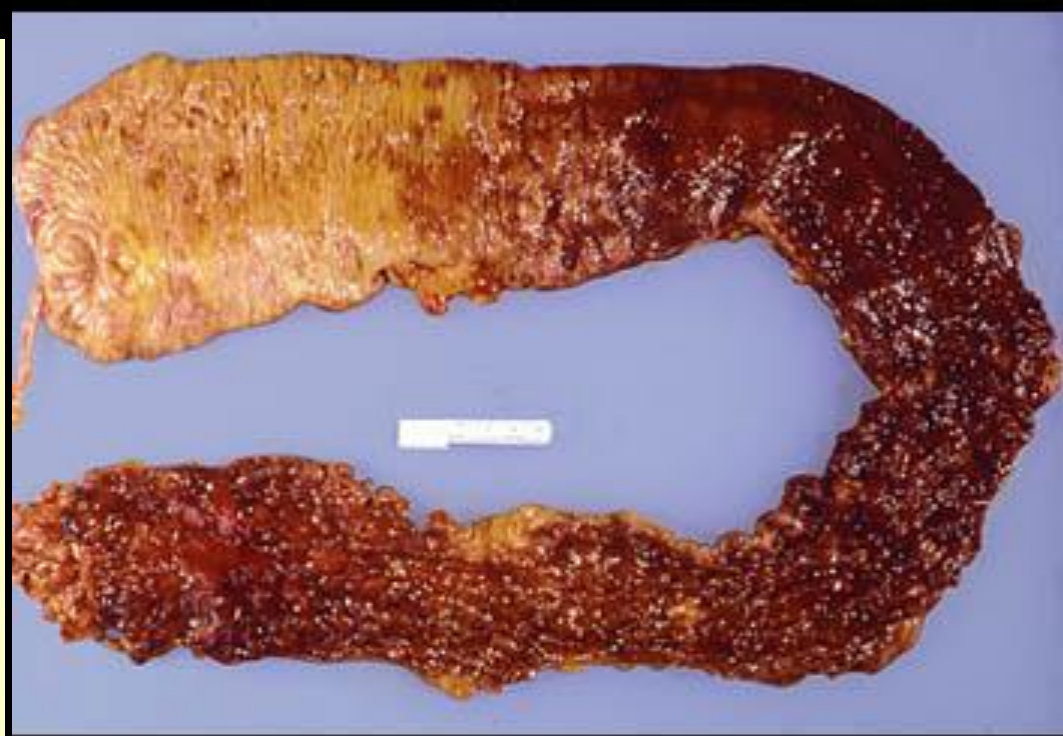Локальный перитонит, спайки

Анальные изменения

Редко, в основном острые фиссуры.

Множественные изъязвления, хронические фиссуры - часто (75%).

Как болезнь Crohn
так и язвенный
колит - системные
болезни, связанные
с разнообразными
внекишечными
проявлениями
иммунопатологичес
кого характера:
полиартриты,
спондилит,
холангиты, узлова-
тая эритема и др.

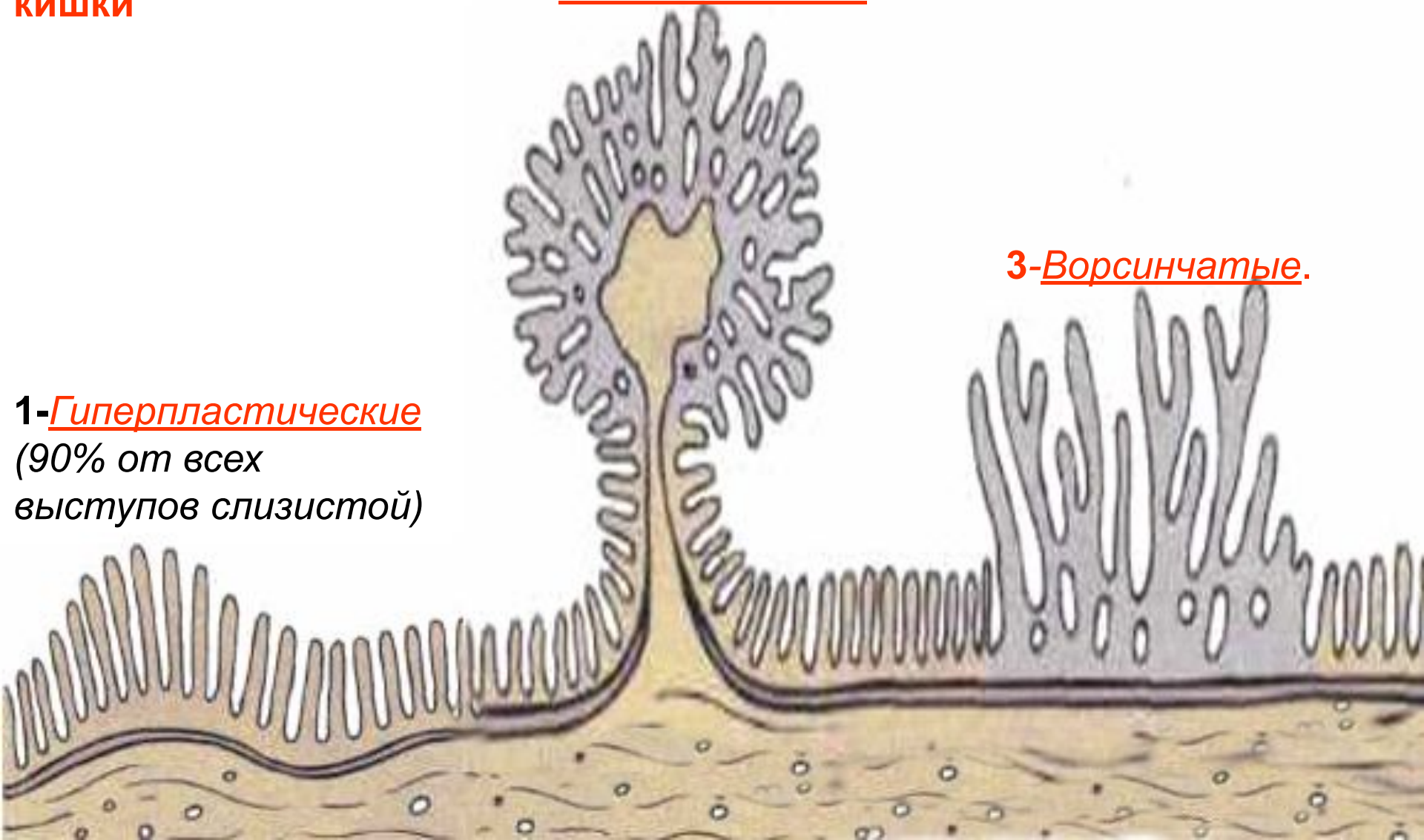


Полипы толстой кишки

2-Аденоматозные

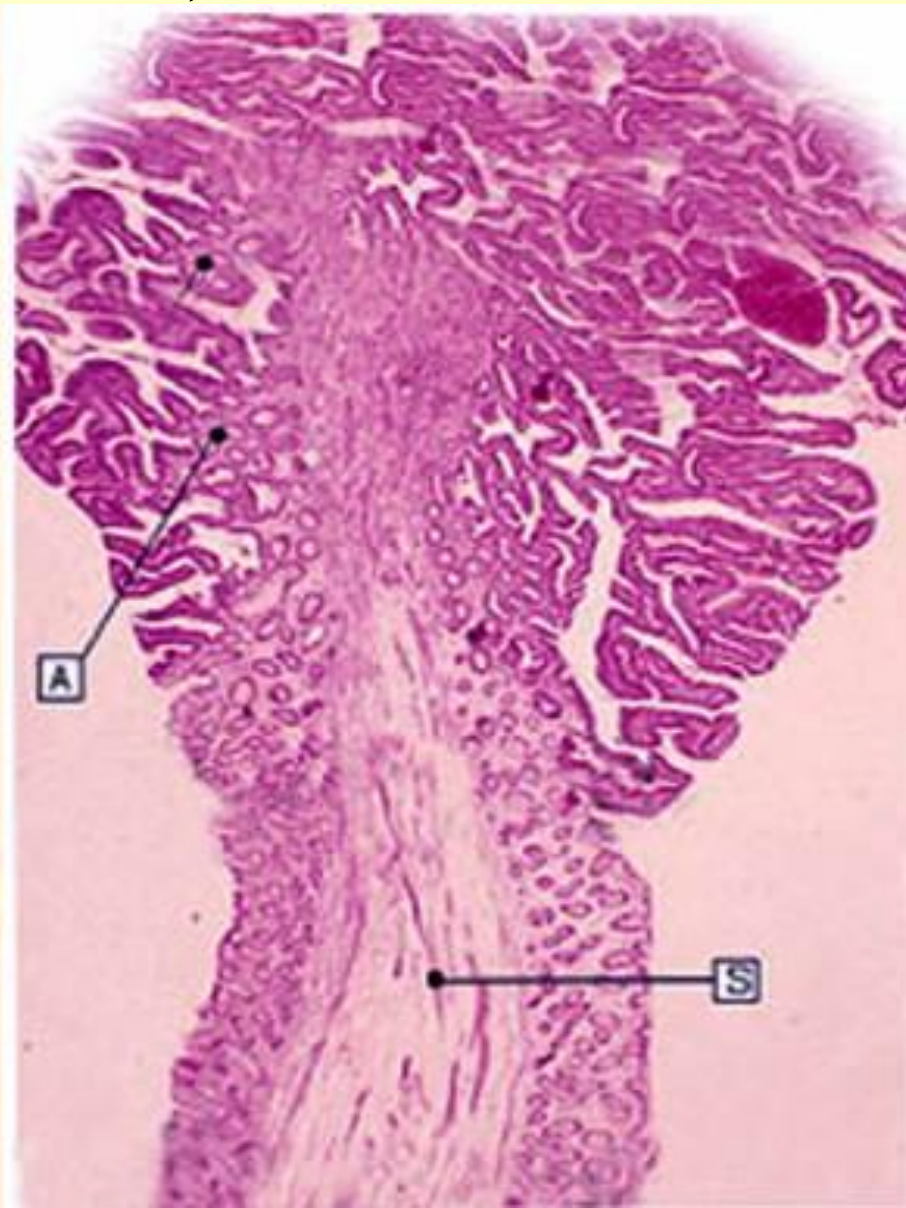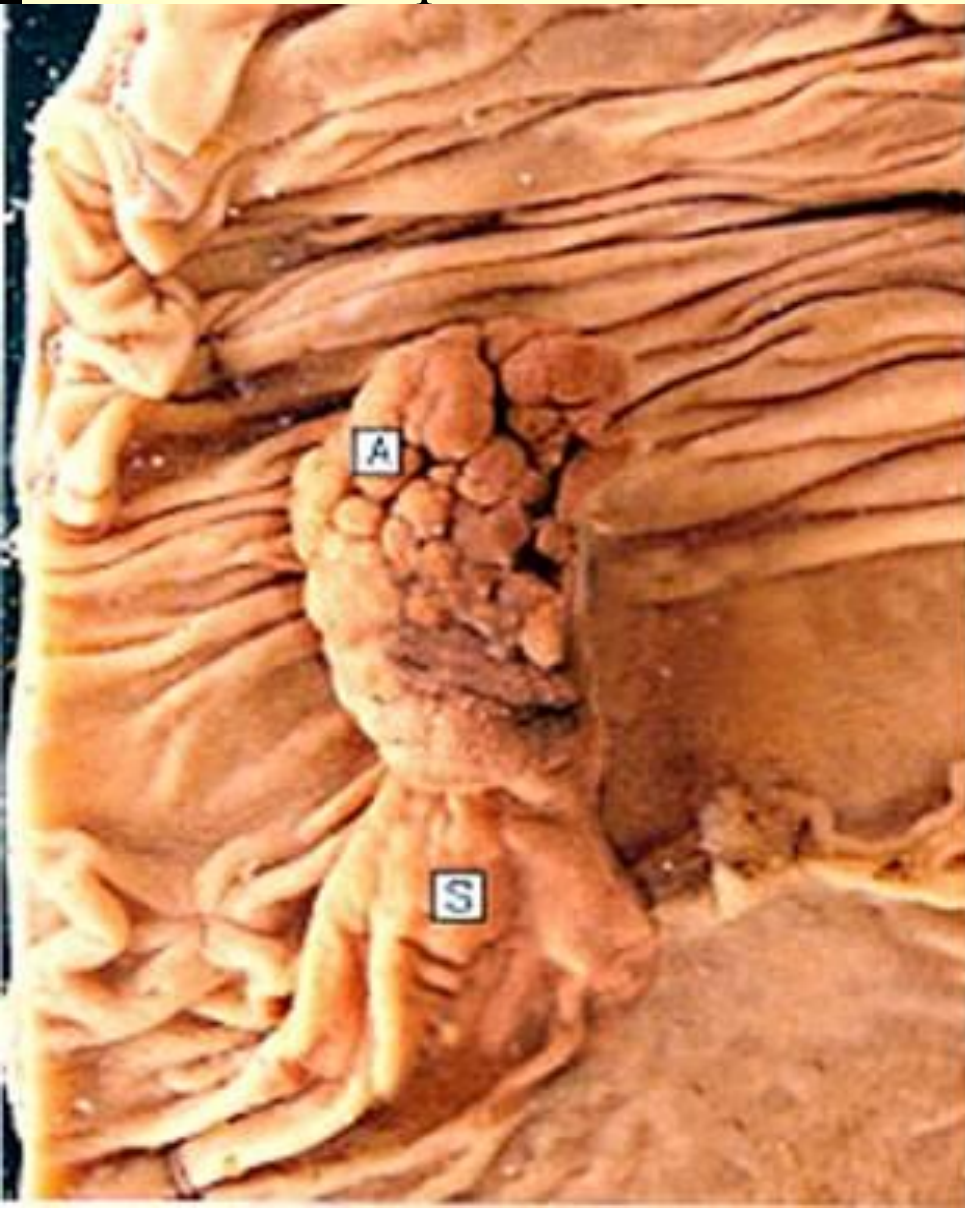1-Гиперпластические
(90% от всех
выступов слизистой)

3-Ворсинчатые.



1-Гиперпластические полипы

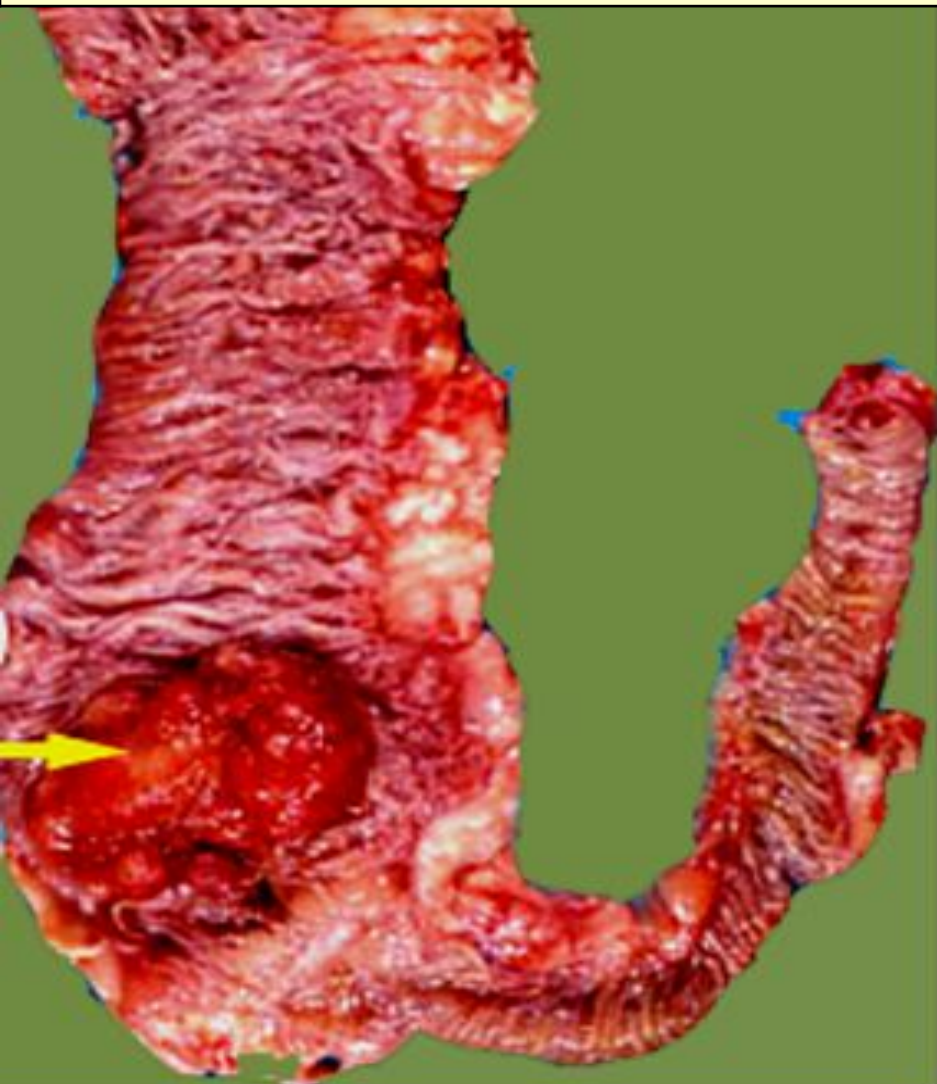
2- Тубулярные аденомы - округлой формы, на ножке или на плоском основании, с гладкой поверхностью. Если размеры полипа более 2 см то риск их малигнизации 50%,



Рак правых отделов ободочной кишки:

**Постепенно нарастающая
железодефицитная анемия**

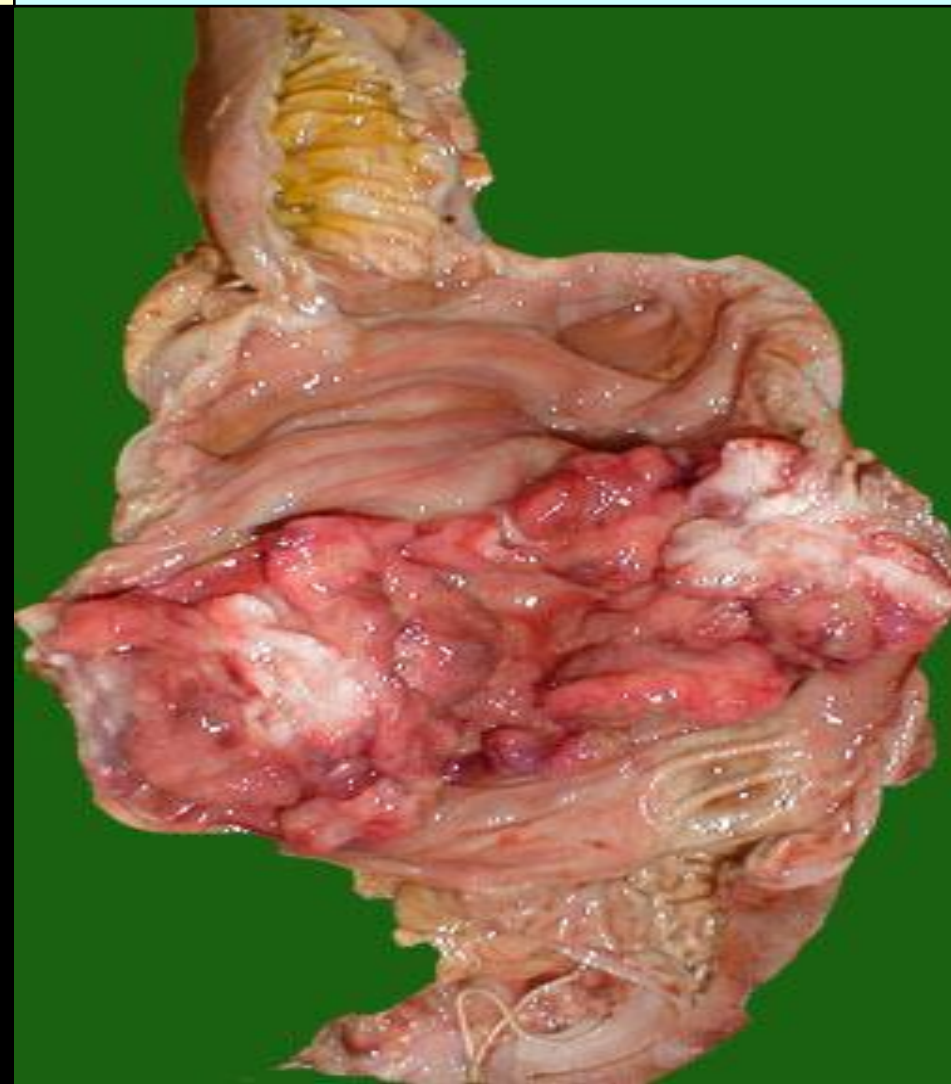**Полиповидная и грибовидная формы
роста**



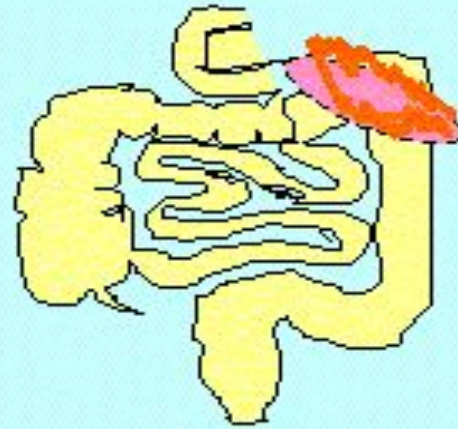Рак левых отделов ободочной кишки:

**Рано диарея, запоры, кровь и
слизь в кале.**

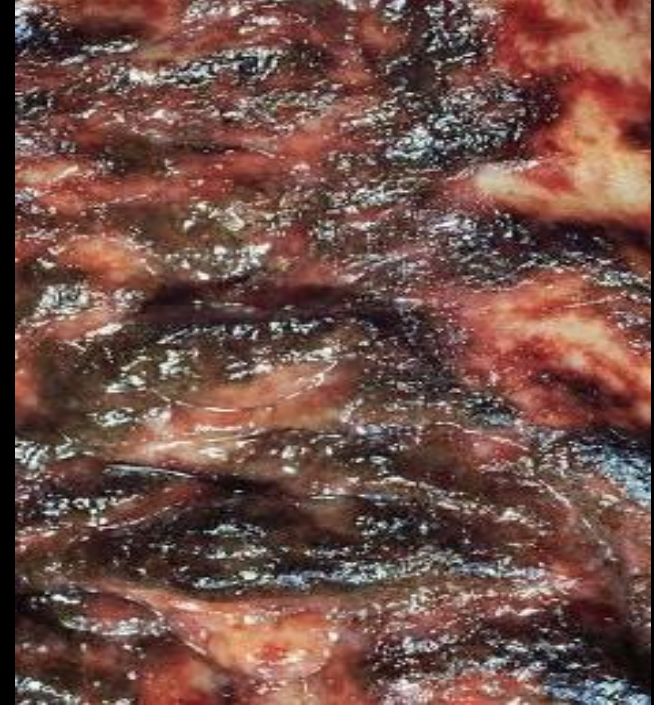Циркулярный рост с изъязвлением.



ишемический колит



основные изменения
у селезеночного изгиба
— сужение просвета
кишки



Ишемическая болезнь

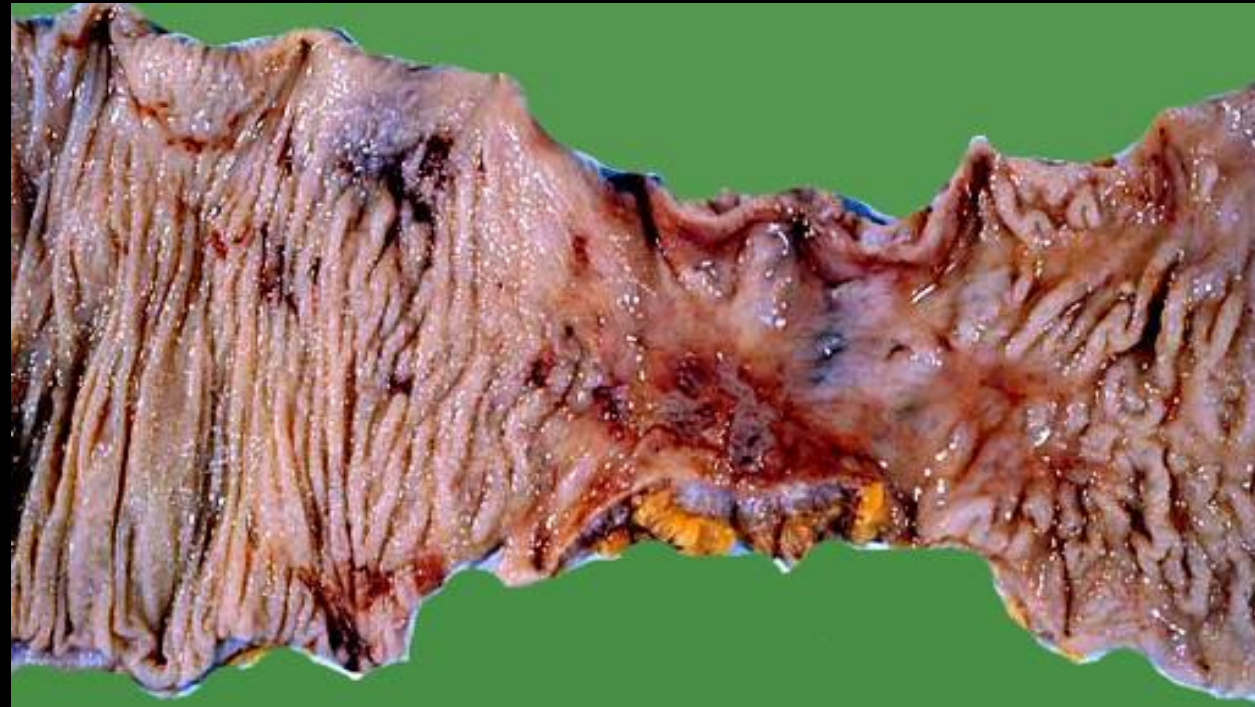
кишечника. Окклюзия
артерий брыжейки.

Тромбозы, перекрыты,
сдавления, артерииты.
сахарный диабет,
контрацептивы на фоне
общих нарушений
кровообращения,
смертность - 75%.

ИБК протекает

в 3 фазы:

1я-острая с
гемorragиями и
некрозами,
2я- репаративная - с
грантканью,
3я-рецидивы и
хронические
осложнения. Чаще
поражается
селезеночный изгиб
кишки (80% инфарктов),



Признаки хронической ишемии кишки- сегментарное изъязвление, фиброз и стриктуры в селезеночном углу.

Признаки болезни Крона- сегментарность, щелевидные язвы до серозы со свищами и спайками.

Признаки предраковых (ворсинчатых) полипов – широкое основание, бархатистая, мелкососочковая поверхность, покров из цилиндрического эпителия с признаками дисплазии.

Признаки лимфом ЖКТ – макро: бляшковидный узелок с очаговыми изъязвлениями, микро: инфильтрат из лимфоцитов.

Поверхностный АППЕНДИЦИТ – вторая стадия острого аппендицита, когда возникают конические участки лейкоцитарной инфильтрации слизистой аппендикса.