


КГМУ
Кафедра общей хирургии



**Общие вопросы хирургии
повреждений**

*Механическая травма.
Вывихи. Переломы. Первая
помощь, лечение.*



Механические повреждения мягких тканей

1. Ушибы
2. Сдавления
3. Растяжения
4. Разрывы



Ушиб

Симптомы ушиба:

- Боль
- Припухлость
- Кровоподтек
- Функция пораженного органа сохранена. Нарушается при нарастании отека, гематомы.



Первая помощь и лечение

- Иммобилизация конечности
- Холод (пузырь со льдом) в первые сутки
- Давящая повязка
- Тепловые процедуры со 2 суток
- При наличии большой гематомы – пункция, удаление крови, давящая повязка



Травматический токсикоз

Синонимы: синдром длительного раздавливания, краш-синдром, синдром позиционного сдавления.

Состояние, обусловленное длительным (4-8 ч) раздавливанием мягких тканей конечностей, в основе которого лежит ишемический некроз мышц, интоксикация продуктами распада, печеночно-почечная недостаточность.



Патогенетические факторы синдрома длительного раздавливания

1. Болевое раздражение
2. Травматическая токсемия вследствие всасывания продуктов распада тканей
3. Плазма - кровопотеря



Клиническое течение

1. Период нарастания отека и сосудистой недостаточности (1-3 дня)
2. Период острой почечной недостаточности (3-12 дней)
3. Период выздоровления



Лечение

В первом периоде

- Обезболивание
- Тугое бинтование конечности
- Противошоковая дезинтоксикационная терапия
- Антибиотикотерапия

Во втором периоде

- Гемодиализ

В третьем периоде

- Лечение гнойных ран

ВЫВИХИ

Полное смещение суставных концов костей по отношению друг к другу

Вывихи сопровождаются разрывом капсулы сустава и связочного аппарата с выхождением через разрыв капсулы одной из суставных поверхностей

КЛАССИФИКАЦИЯ:

1. Врожденные
2. Приобретенные
 - Травматические
 - Патологические
3. Осложненные
4. Неосложненные

Врожденные вывихи:

- Нарушение развития суставных концов кости
 - Смещение последних происходит в внутриутробном периоде
-

Приобретенные вывихи:

- Травматический (действие травмы)
- Непрямая травма с приложением силы в дали от сустава
- Образование рычага с точкой опоры в области суставных концов кости
- Патологические (заболевание суставов с разрушением суставных поверхностей костей (опухоли ,туберкулез, остеомиелит))

Осложненные вывихи:

- Повреждение крупных сосудов
- Повреждение нервов
- Перелом костей

Жалобы:


Боль в области сустава

Невозможность выполнения активных и пассивных движений

При осмотре:

- Деформация в области сустава
- Необычное вынужденное положение конечности
- Активные движения невозможны
- Укорочение или изменение оси конечности
- Болезненность в области сустава
- Пассивные движения ограничены
- Симптом пружинящей фиксации
- Симптом клавиши

ЛЕЧЕНИЕ:

- 
1. ВПРАВЛЕНИЕ
 2. ИМОБИЛИЗАЦИЯ КОНЕЧНОСТИ
 3. ВОССТАНОВЛЕНИЕ ФУНКЦИЙ
-

ВЫВИХ ПЛЕЧА

ПЛЕЧЕВОЙ СУСТАВ ДЕФОРМИРОВАН

ГОЛОВКА ПЛЕЧА ОТСУТСТВУЕТ НА ОБЫЧНОМ МЕСТЕ

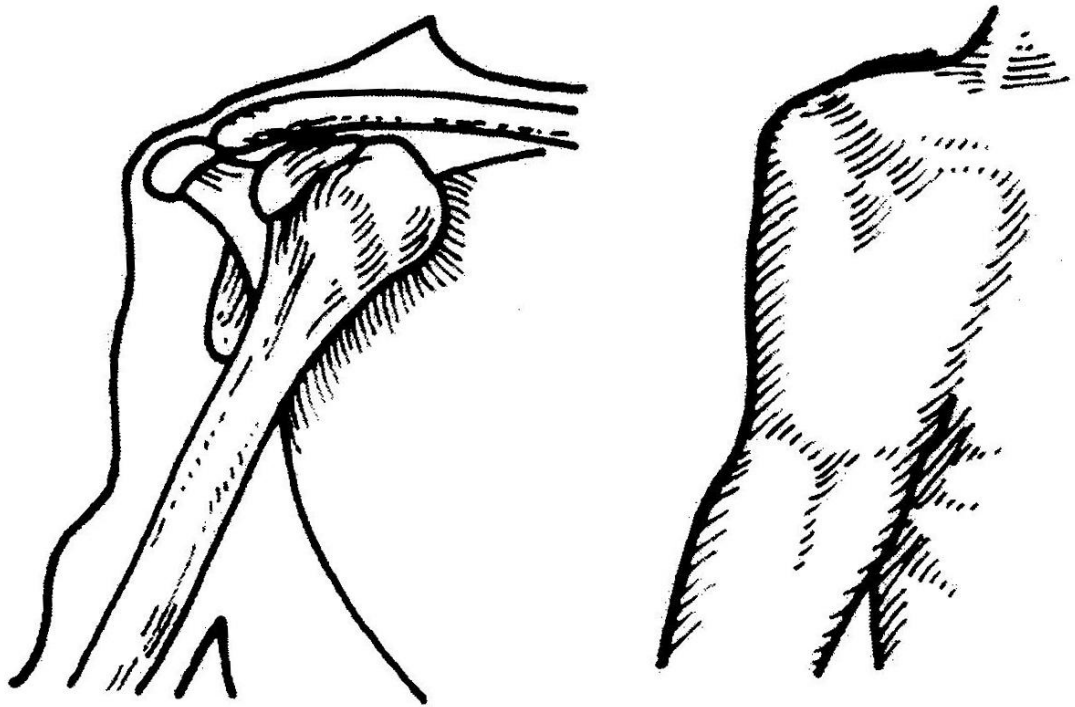

ВПРАВЛЕНИЕ:

Метод Кохера

Метод Джанелидзе

Метод Мота

Метод Гиппократа



ВЫВИХ ПЛЕЧА

Метод Кохера

1 ЭТАП:

- Больного укладывают на стол на спину
- Фиксируют надплечья
- Хирург 2-я руками осуществляет тягу за предплечье и нижнюю часть плеча по оси плеча одновременно прижимая его к туловищу

2 ЭТАП:

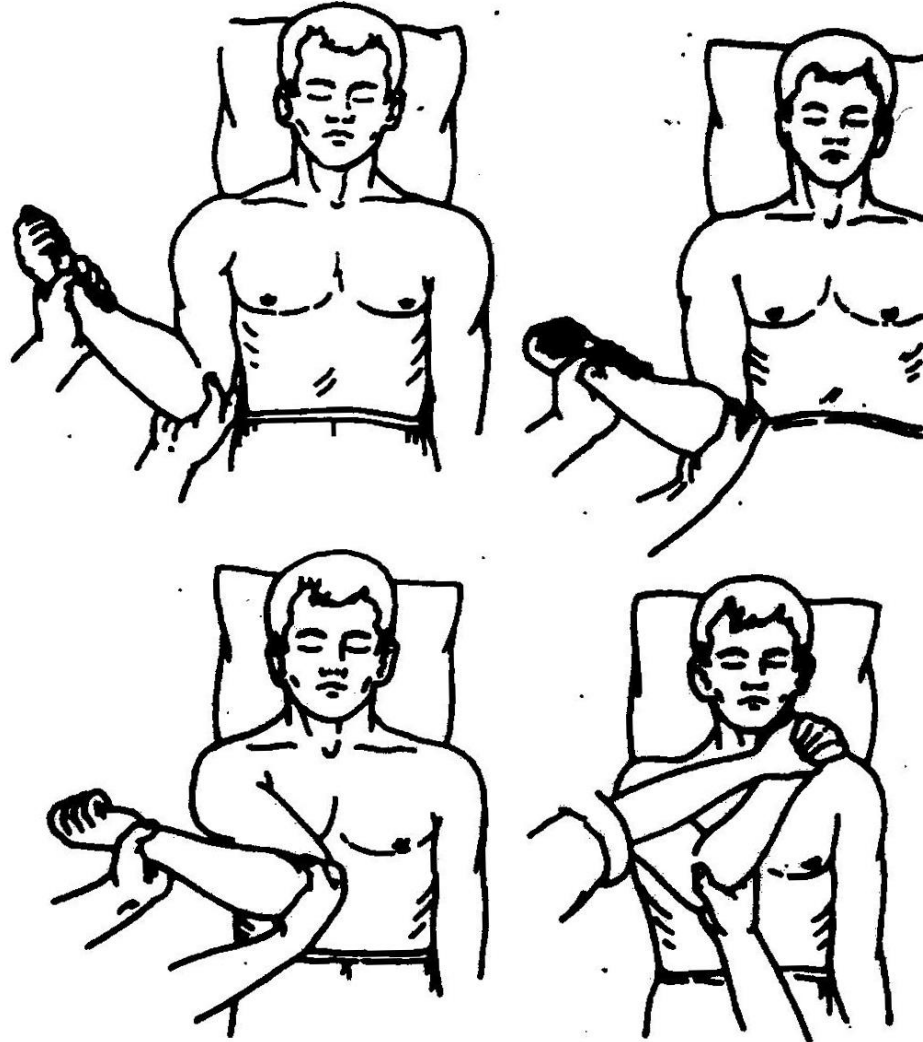
- Определение растяжения мышц и капсулы сустава
- Не ослабляя натяжения по оси плеча предплечье отводят кнаружи до фронтальной поверхности вращая плечо вокруг оси

3 ЭТАП:


- Суставная поверхность головки плеча выводится кнаружи
- Не ослабляя натяжения и отведения, не отрывая локоть от туловища, предплечье перемещают к средней линии

4 ЭТАП:


- Резким движением закидывают кисть руки на противоположный плечевой сустав а предплечье перемещают на переднюю поверхность груди



ЭТАПЫ ВПРАВЛЕНИЯ ВЫВИХА ПЛЕЧА ПО КОХЕРУ



переломы



Перелом (fractura) — нарушение целостности кости на протяжении, вызванное механическим воздействием (травма) или влиянием патологического процесса в кости (опухоль, воспаление)



Классификация переломов

1. По происхождению

- врожденные (внутриутробные)
- приобретенные.

2. В зависимости от повреждения тех или иных органов

- осложненные
- неосложненные.

3. По локализации

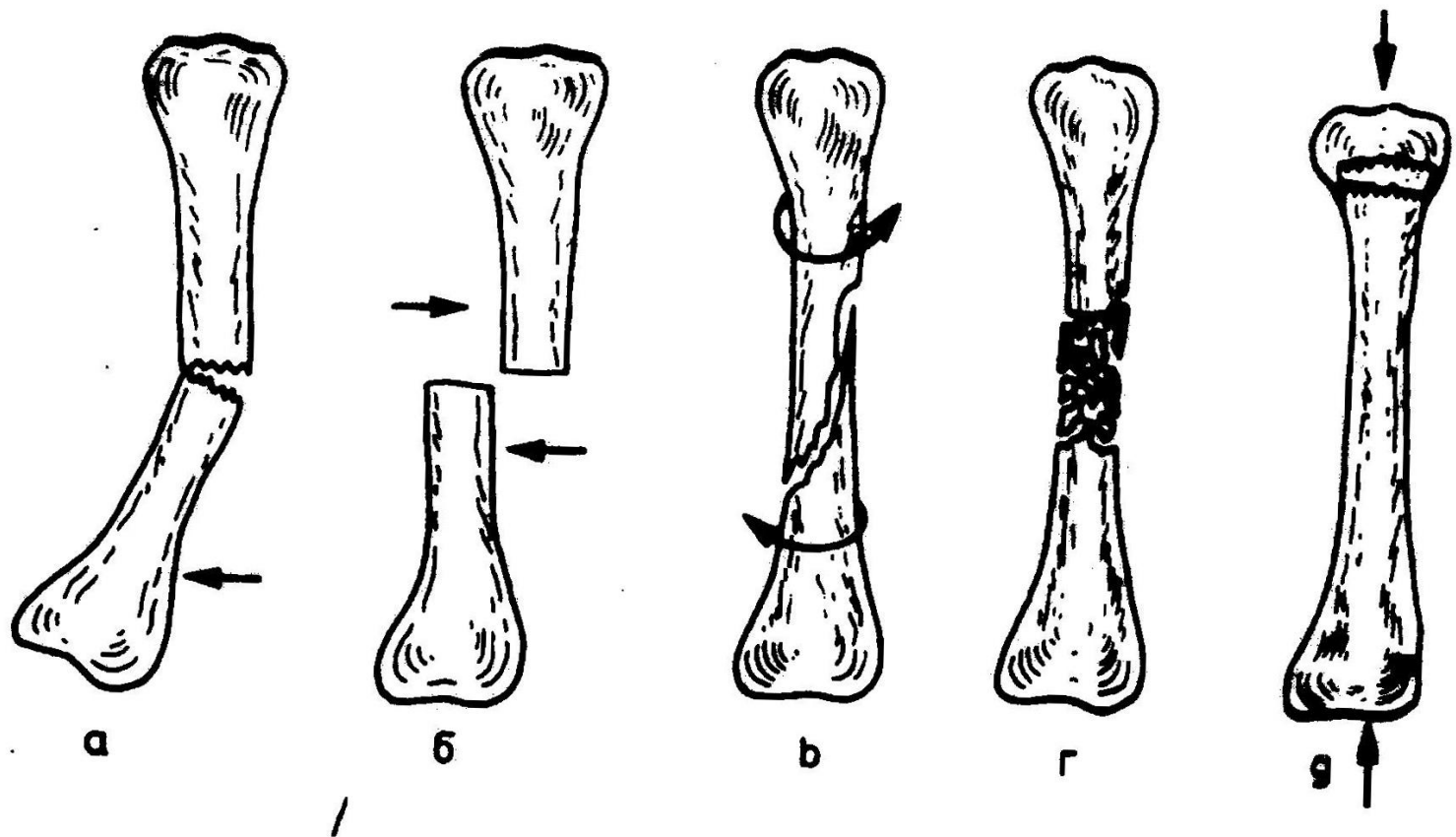
- диафизарные
- эпифизарные

4. По отношению линии перелома к продольной оси кости поперечные

- косые
- винтообразные (спиральные).

5. По положению костных отломков друг к другу

- со смещением
- без смещения отломков.



Разновидности переломов: а) при сгибании, б) от удара, в) торсионный, г) раздробленный, д) вколоченный

Неполные переломы



Трещина - неполный перелом, при котором связь между частями кости нарушена частично

Линия перелома может быть:

Прямой (поперечный перелом) - при прямом ударе

Косой - при сгибании

Спиральной (винтообразный) - при скручивании

Вколоченной - при сдавлении

Отрывной - оторвавшийся костный фрагмент отходит от основной кости

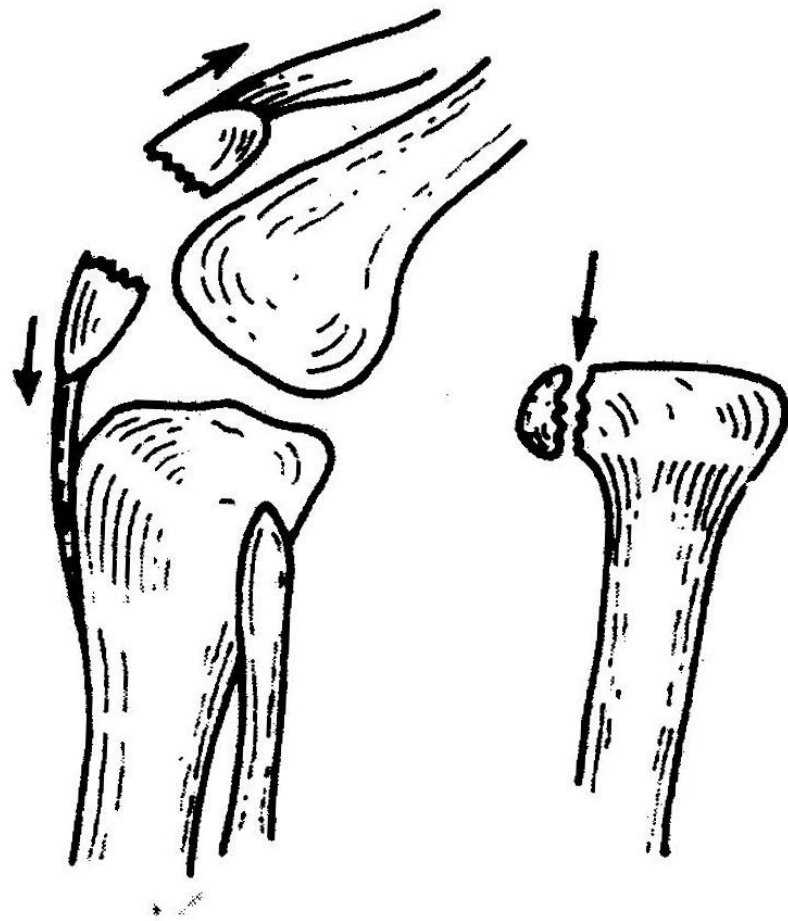
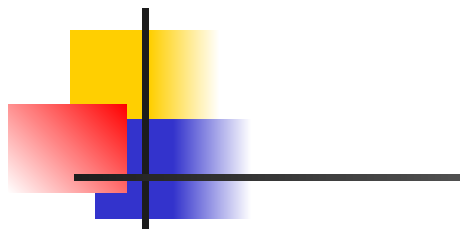


СХЕМА ОТРЫВНОГО ПЕРЕЛОМА

Смещение отломков (dislocatio).

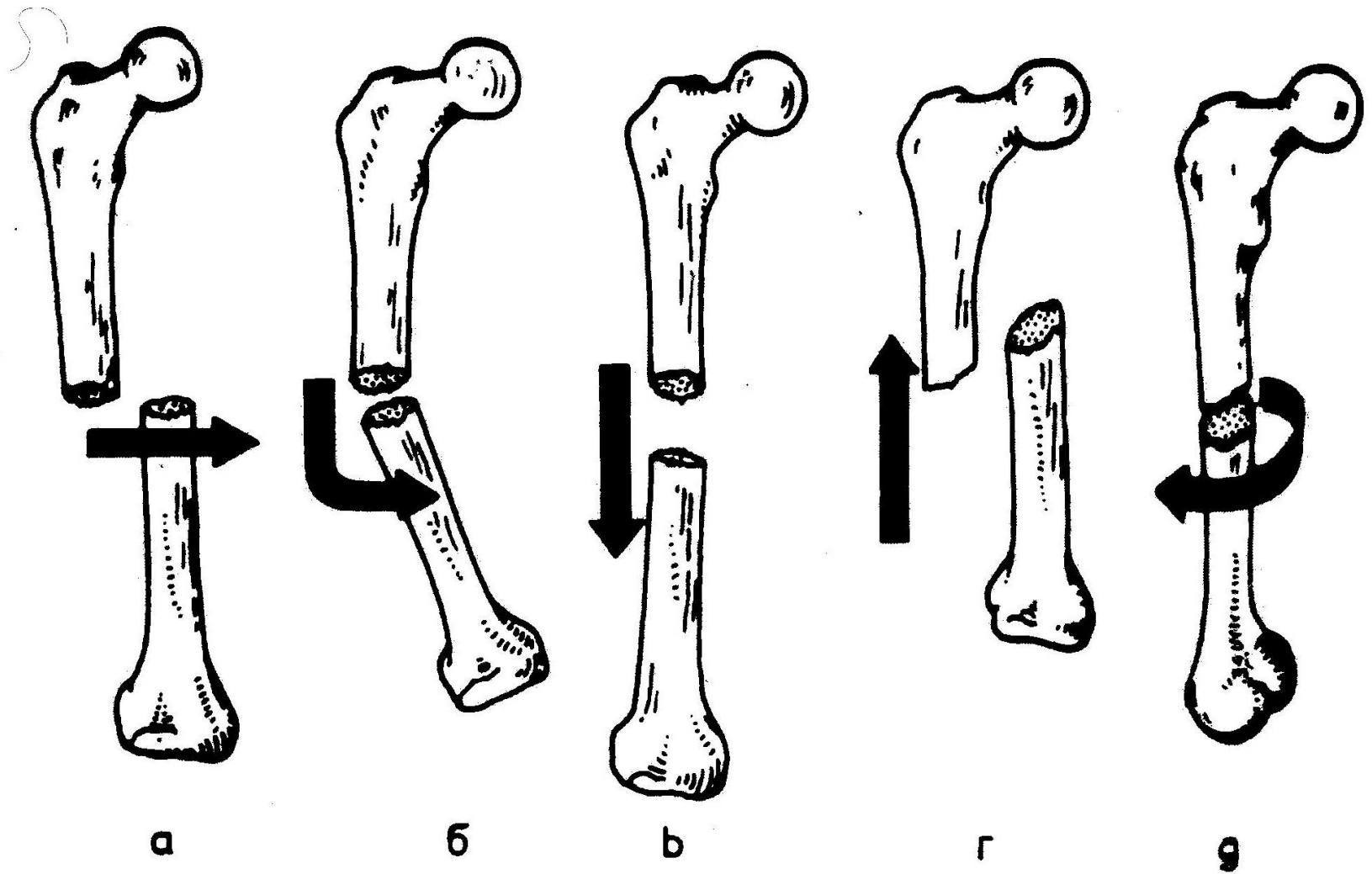
Смещение отломков может быть:

первичным — под воздействием механической силы

вторичным — под влиянием сокращения мышц

Виды смещения отломков

- Под углом (dislocatio ad axin)
- Боковые смещения (dislocatio ad latum)
- По длине (dislocatio ad longitudinem)
- По периферии (dislocatio ,ad periferium)



ВОЗМОЖНЫЕ ВАРИАНТЫ СМЕЩЕНИЯ КОСТНЫХ ОТЛОМКОВ ПРИ ПЕРЕЛОМАХ: а - БОКОВОЕ СМЕЩЕНИЕ; б - СМЕЩЕНИЕ ПО ОСИ (ПОД УТЛОМ); в - СМЕЩЕНИЕ ПО ДЛИНЕ С УДАЛЕНИЕМ; г - СМЕЩЕНИЕ ПО ДЛИНЕ С УКОРОЧЕНИЕМ; g - РОТАЦИОННОЕ СМЕЩЕНИЕ

Условия, определяющие сращение переломов

1. ОБЩИЕ ФАКТОРЫ:

- Снижение репаративной способности тканей
- Хронические истощающие заболевания
- Нарушение обмена веществ
- Недостаточность белкового питания
- Гипо- и авитаминозы

2. АНАТОМО-ФИЗИОЛОГИЧЕСКИЕ ОСОБЕННОСТИ

3. МЕСТНЫЕ ФАКТОРЫ:

- а) тяжелая травма, обширные повреждения мягких тканей, надкостницы, кости;
- б) расстройство кровообращения в зоне перелома;
- в) нарушение иннервации в зоне перелома;
- г) внутрисуставные переломы;
- д) неполная репозиция (сопоставление) или недостаточная; фиксация (иммобилизация) отломков;
- е) развитие инфекционных осложнений;
- ж) интерпозиция тканей.

Обследование

ДОСТОВЕРНЫЕ ПРИЗНАКИ:

- Патологическая подвижность — К примеру качательные движения в области бедра, плеча, голени, предплечья указывают на наличие перелома.
- Крепитацию отломков определяют руками. Фиксируют конечность выше и ниже места перелома и смещают ее то в одну, то в другую сторону. Появление хруста трущихся друг о друга отломков является абсолютным признаком перелома.

При клиническом обследовании измеряют длину конечности, определяют пульсацию периферических сосудов, кожную чувствительность, активные движения пальцев конечности.

Лечение переломов



три основных принципа лечения:

- 1) репозиция костных отломков
- 2) удержание, создание неподвижности сопоставленных костных отломков и иммобилизация органа
- 3) применение средств и методов, ускоряющих образование костной мозоли и сращение кости (консолидация кости)

Иммобилизация гипсовой повязкой

Гипс (сульфат кальция) представляет собой мельчайший порошок, который при смешивании с водой образует кашицеобразную массу, отвердевающую в течении нескольких минут

1. Конечности необходимо придать функционально выгодное положение
2. Должна быть хорошая репозиция костных отломков, которые необходимо удерживать во время наложения повязки и до затвердения гипса
3. Гипсовой повязкой должны быть фиксированы два близлежащих сустава
4. Концы пальцев кисти или стопы должны оставаться открытыми
5. Под костные выступы подкладывают ватные подушечки из простой (негигроскопичной) ваты, которая более эластична и не впитывает пот
6. Повязка должна быть тщательно отмоделирована, равномерно облегать, но не сдавливать подлежащую часть тела
7. после наложения повязки ее маркируют: химическим карандашом указывают дату перелома, наложения повязки и, предполагаемый срок ее снятия.



ВИДЫ ГИПСОВЫХ ПОВЯЗОК

1. Лангетные
2. Циркулярные
3. Лангетно-циркулярные
4. Окончатая
5. Мостовидная

После сращения перелома гипсовую повязку снимают. Специальными ножницами или пилкой повязку рассекают вдоль конечности, края разреза отодвигают в стороны и конечность осторожно извлекают.

Метод постоянного вытяжения

1. Вытяжение следует проводить в среднефизиологическом положении поврежденной конечности, т. е. в состоянии равновесия между мышцами-антагонистами. Это достигается полусогнутым положением конечности, уложенной на шины Белера, Богданова.
2. Репозицию следует проводить по оси центрального костного отломка, т. е. периферический отломок должен быть установлен по оси центрального.
3. Нагрузка при вытяжении должна увеличиваться постепенно, что способствует безболезненному растяжению мышц и репозиции отломков.
4. Необходимо создание противовытяжения, что достигается, например, приподниманием ножного конца кровати при лечении переломов нижних конечностей. В таком положении масса тела больного создает противовытяжение.


Оперативное лечение переломов

АБСОЛЮТНЫЕ ПОКАЗАНИЯ:


- 1) открытые переломы;

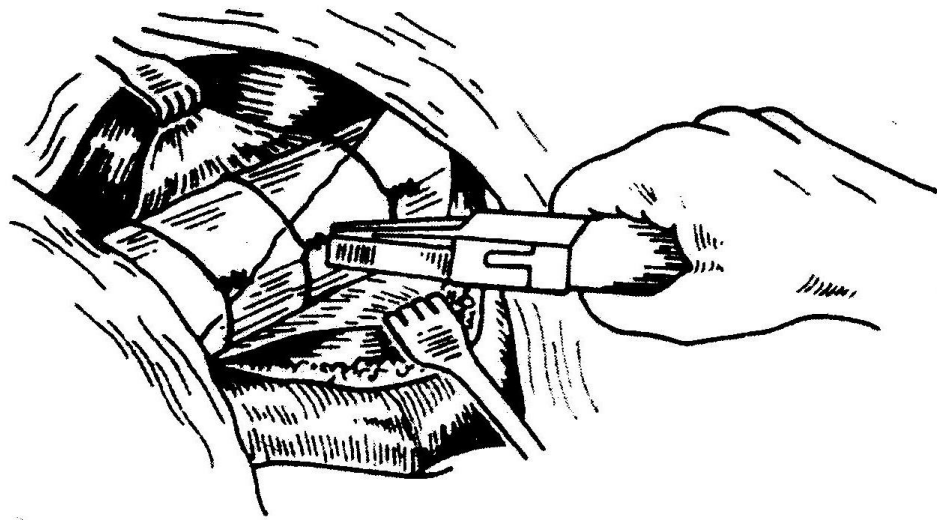
- 2) повреждение жизненно важных органов отломками костей (вещества головного, спинного мозга, органов грудной и брюшной полости, крупных сосудов, нервов конечностей);
- 3) интерпозиция мягких тканей (состояние, когда между отломками костей оказались мягкие ткани — мышца, сухожилие, фасция и др., что делает невозможным сопоставление костных отломков и сращение кости);
- 4) ложный сустав;
- 5) гнойно-воспалительные осложнения перелома;
- 6) неправильно сросшиеся переломы с грубым нарушением функции органа.

ОТНОСИТЕЛЬНЫЕ ПОКАЗАНИЯ

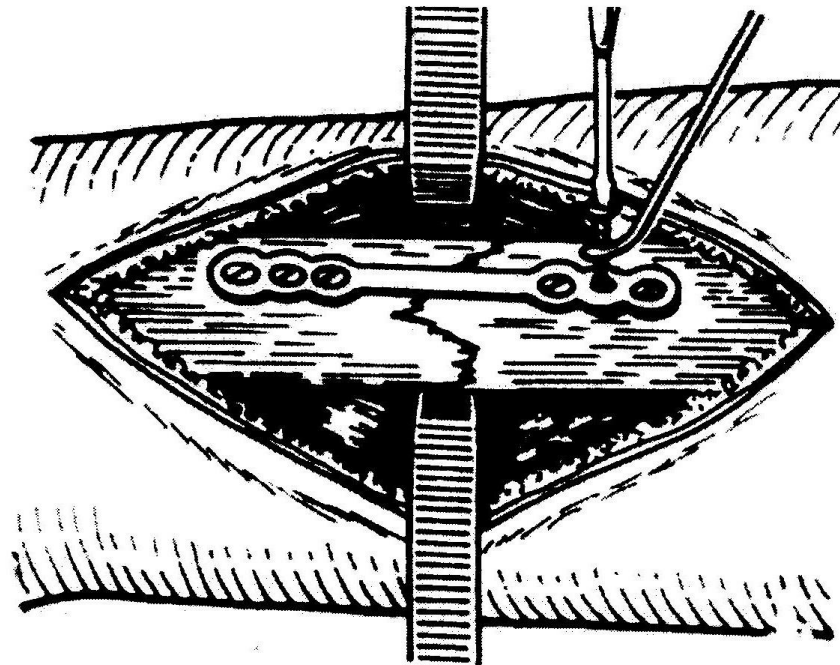
- 
- 1) неудавшаяся многократная попытка сопоставить (репонировать) костные отломки;
 - 2) замедленная консолидация перелома;
 - 3) поперечные переломы длинных трубчатых костей, когда нельзя сопоставить или удержать костные отломки;
 - 4) неправильно сросшиеся переломы с незначительным нарушением функции органа.

Исходы лечения переломов

- 
1. Полное восстановление анатомической целостности и функции конечности.
 2. Полное восстановление анатомической целостности с нарушением функции органа вследствие атрофии мышц, тугоподвижности, контрактуры суставов.
 3. Неправильно сросшиеся переломы с изменением формы кости или органа (укорочение, искривление) и нарушением функции конечности (хромота, ограничение объема движений).
 4. Неправильно сросшиеся переломы с восстановлением функции конечности.
 5. Несросшиеся переломы — ложный сустав (псевдоартроз).
 6. Посттравматический остеомиелит.



ФИКСАЦИЯ КОСТНЫХ ФРАГМЕНТОВ ПРОВОЛОКОЙ



УКРЕПЛЕНИЕ ОТЛМКОВ ПЛЕЧЕВОЙ КОСТИ МЕТАЛЛИЧЕСКОЙ ПЛАСТИНКОЙ И ШУРУПАМИ