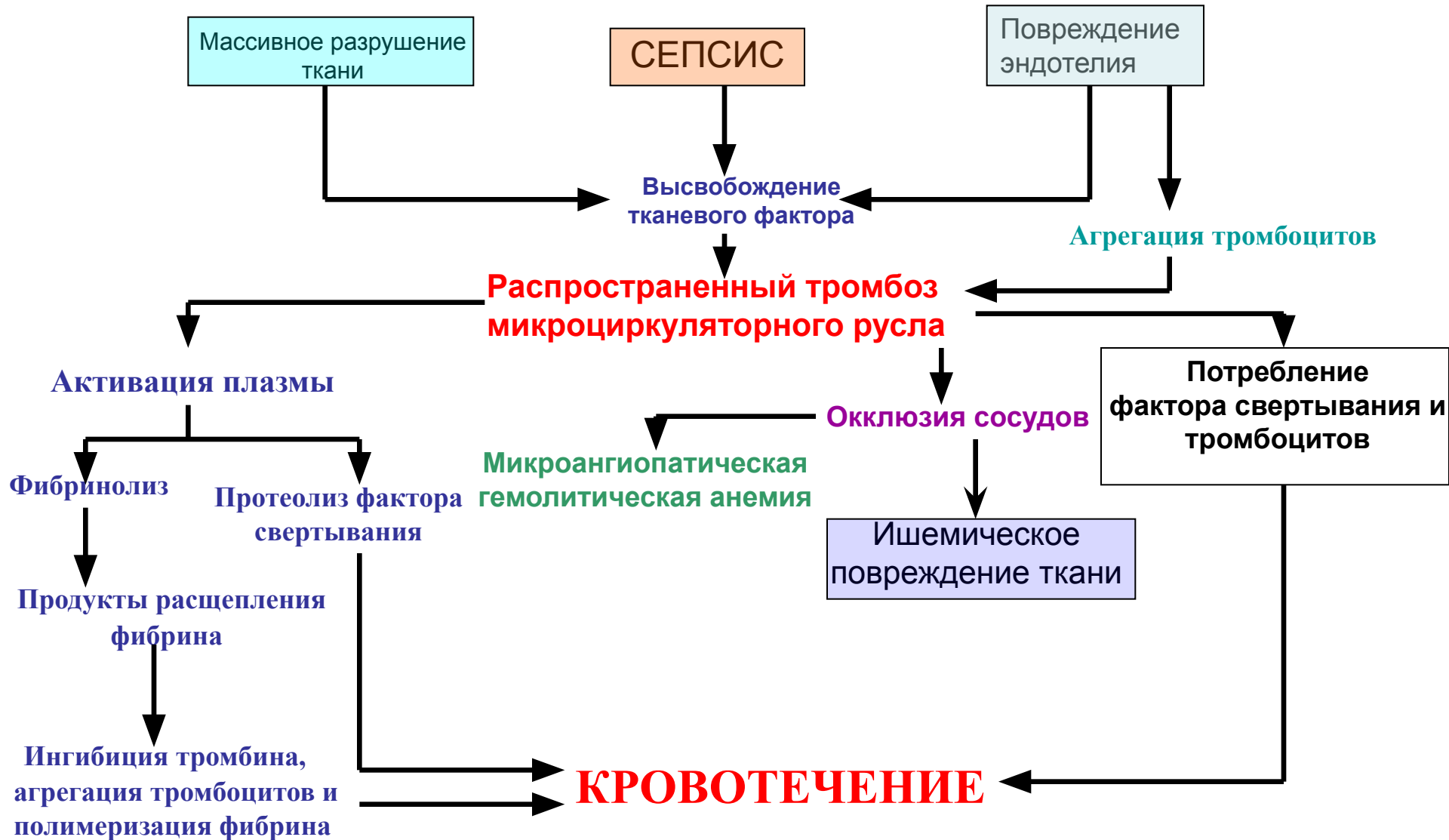


# ПАТОГЕНЕЗ ДВС-СИНДРОМА



# ПАТОГЕНЕЗ ДВС-СИНДРОМА

- В зависимости от особенностей патогенеза выделяют следующие **виды ДВС-синдрома**:
  - 1) с преобладанием прокоагулянтного звена гемостаза;
  - 2) с преобладанием сосудисто-тромбоцитарного звена гемостаза;
  - 3) с одинаковой активностью прокоагулянтного и сосудисто-тромбоцитарного звеньев.

# СТАДИИ ДВС-СИНДРОМА

- **Стадия I** — гиперкоагуляция и внутрисосудистая агрегация клеток, активация других плазменных ферментных систем (например, кинин-кининогениновой или системы комплемента) с развитием свертывания крови и формированием блокады микроциркуляторных путей в органах. Морфологически эта стадия характеризуется множественными микротромбами различного строения. Вариант окклюзии микроциркуляторного русла и ее органное распределение зависят, очевидно, от этиологии, условий развития ДВС-синдрома (скорости возникновения и длительности процесса). Клиническая картина I стадии проявляется развитием шока (при замедленном течении или умеренной тромбопластинемии часто не диагностируется).

# СТАДИИ ДВС-СИНДРОМА

- Стадия II— коагулопатия потребления. Для нее характерны уменьшение числа тромбоцитов вследствие их агрегации, снижение содержания фибриногена, использованного на образование фибрина, расход других плазменных факторов системы регуляции агрегатного состояния крови. Эта стадия возникает на высоте гиперкоагуляции и прогрессирует до выраженной гипокоагуляции, которая проявляется кровотечениями и/или геморрагическим диатезом.

# СТАДИИ ДВС-СИНДРОМА

- Стадия III — активация фибринолиза — обеспечивает полноценное восстановление проходимости сосудов микроциркуляторного русла путем лизиса микротромбов. Однако нередко она принимает генерализованный характер, в результате чего не только лизируются микросгустки фибрина, но и повреждаются циркулирующие в крови факторы свертывания и фибриноген.

# СТАДИИ ДВС-СИНДРОМА

- Стадию IV называют **восстановительной, или стадией остаточных проявлений блокады сосудов.** Для нее характерны дистрофические и некротические изменения в тканях: кортикальный некроз почек, геморрагический некроз надпочечников, некроз гипофиза, очаговый панкреонекроз, язвенный энтероколит.