

Лекция № 4

Заболевания роговицы

Проф. А.В. Петраевский

Не менее 25 % всей глазной патологии падает на долю заболеваний роговицы.

Последствия заболеваний роговицы обуславливают до 50 % стойкого снижения зрения и слепоты.




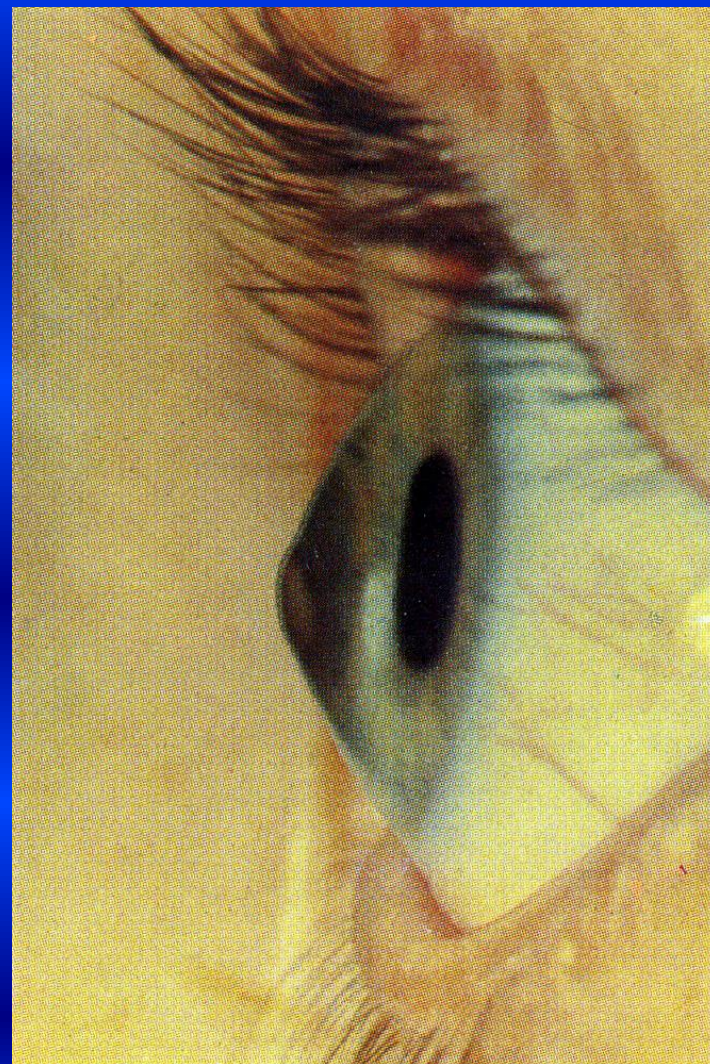
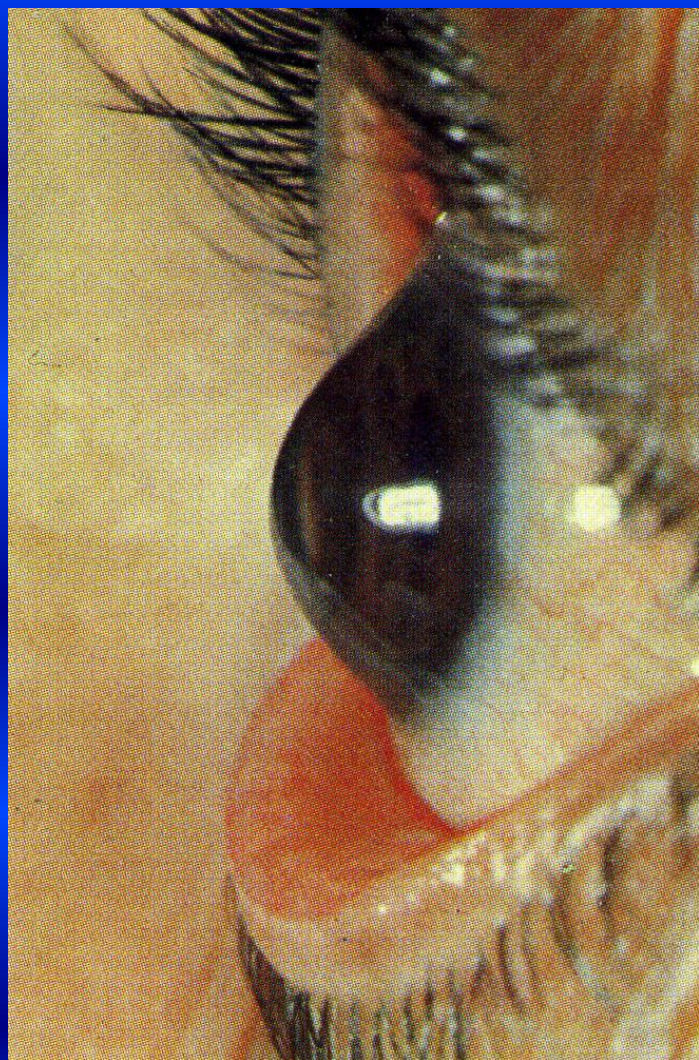
Рис. Роговица (меридиональный срез). Обзор
всех ее слоев.

1 — эпителий; 2 — боуменова оболочка; 3 — строма рого-
вицы; 4 — десцеметова оболочка; 5 — эндотелий.

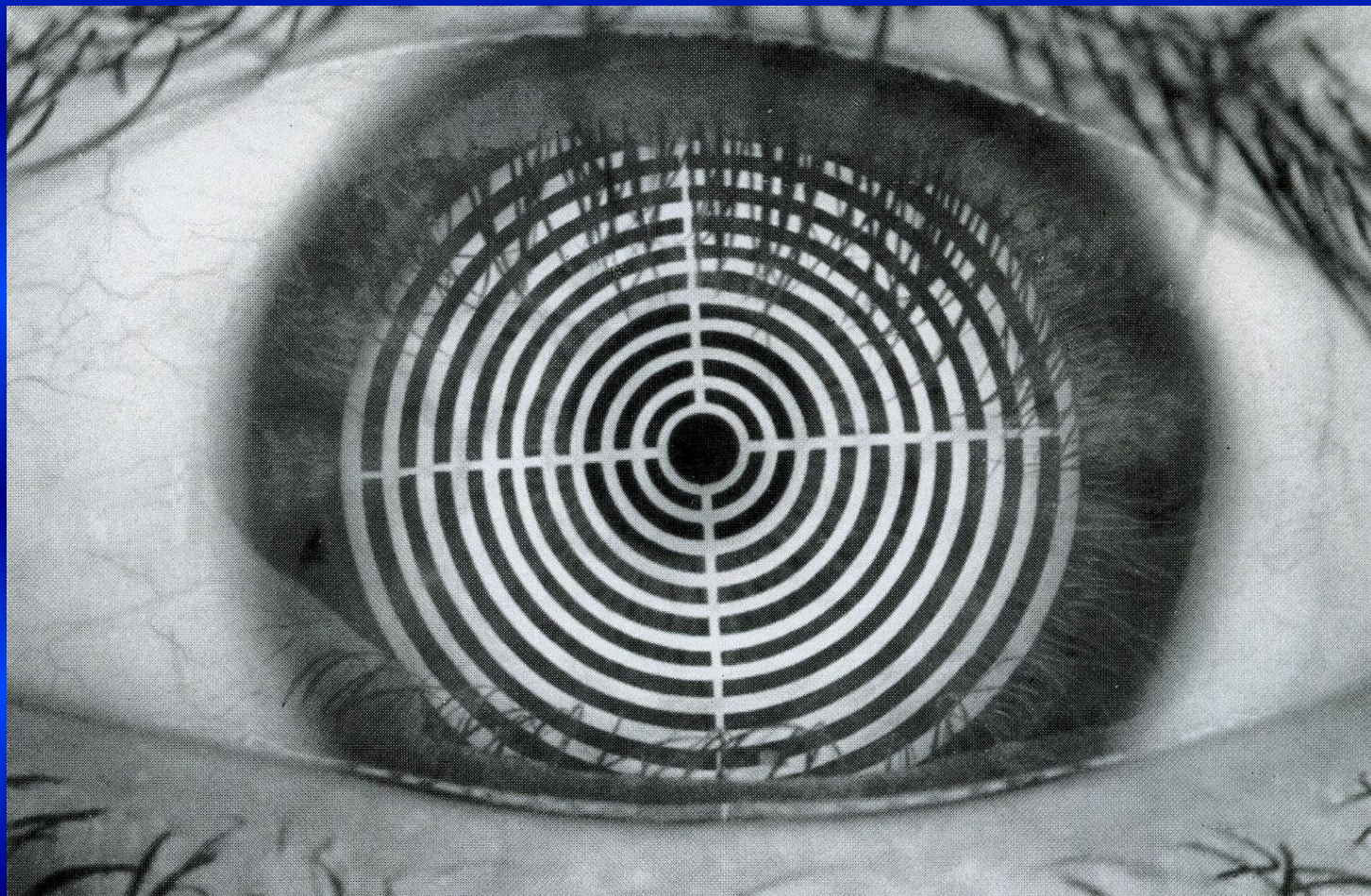
Свойства нормальной роговицы:

1. Прозрачность
2. Зеркальный блеск
3. Высокая чувствительность
4. Сферическая форма
5. Горизонтальный диаметр 11 мм,
вертикальный 10 мм

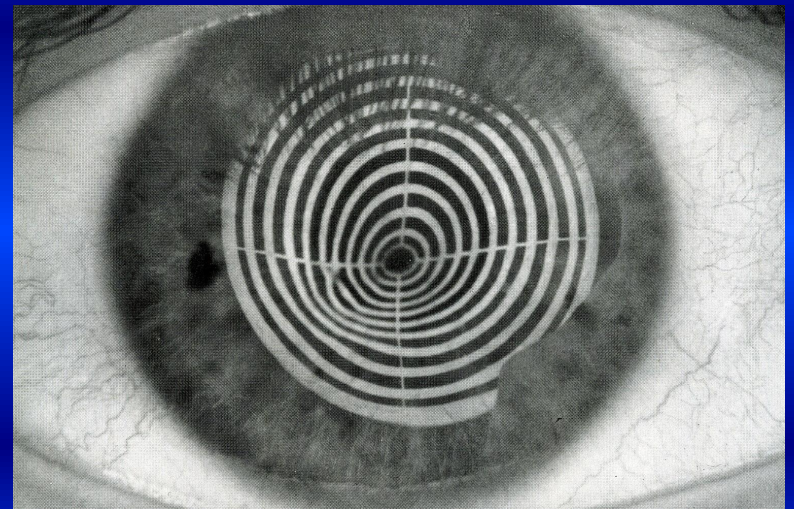
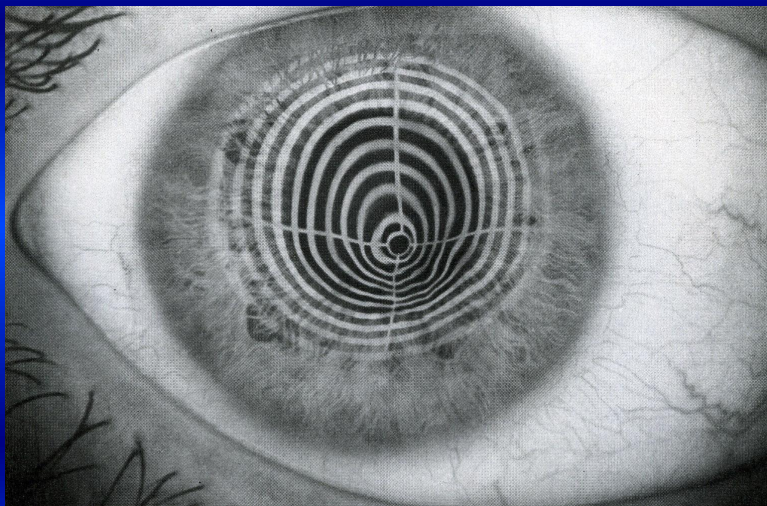
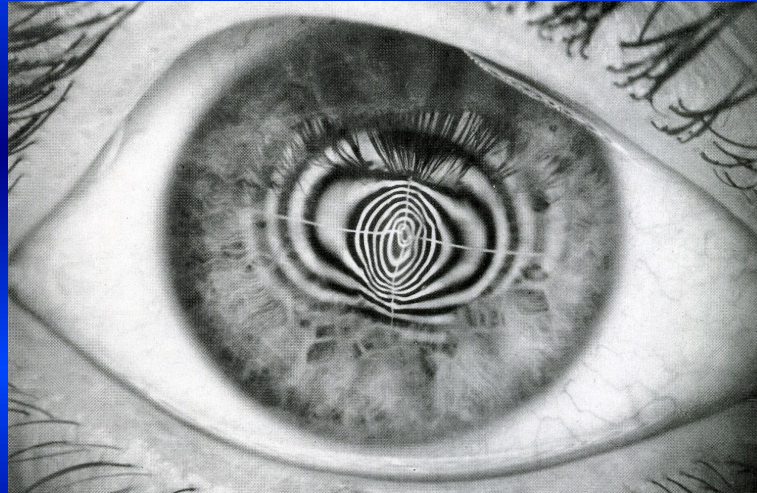Варианты кератоконуса



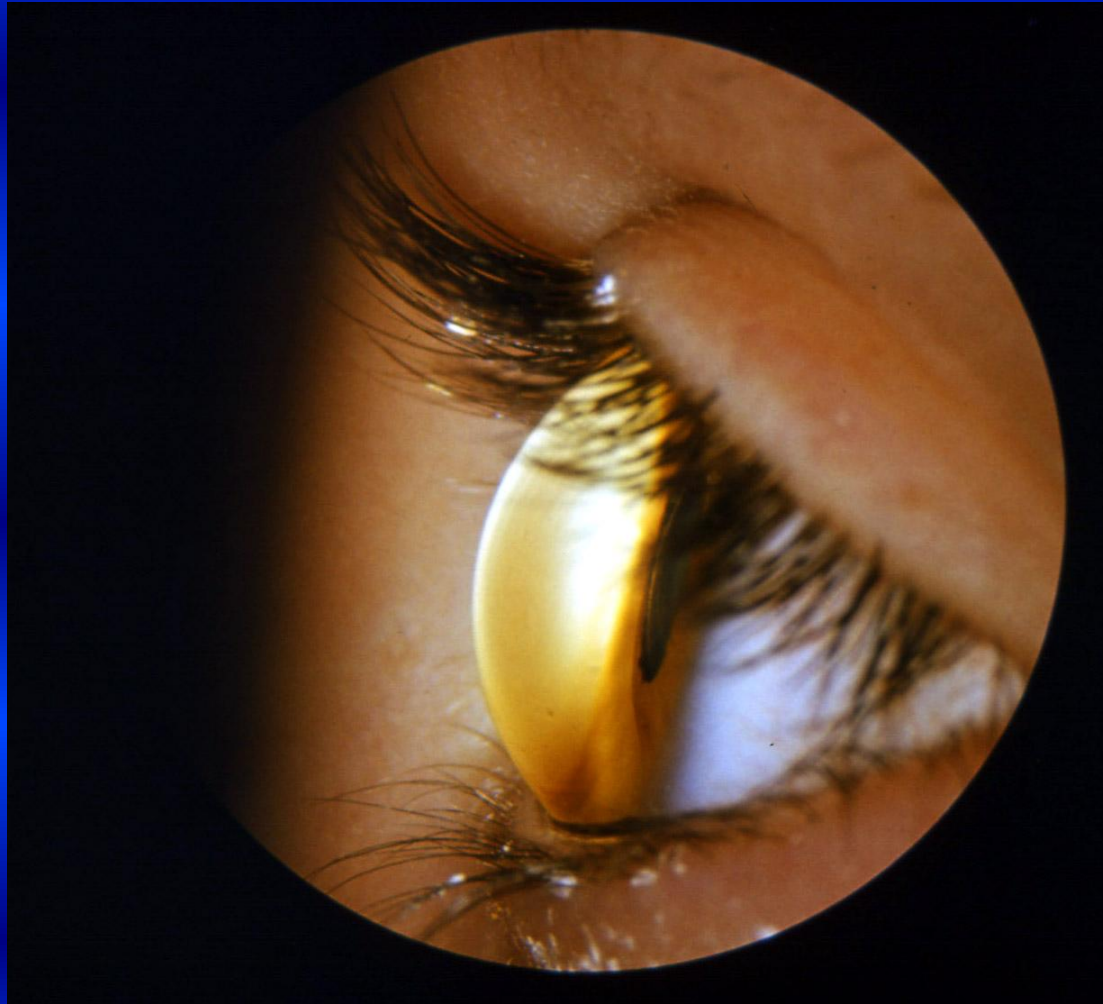
Кератограмма здорового глаза



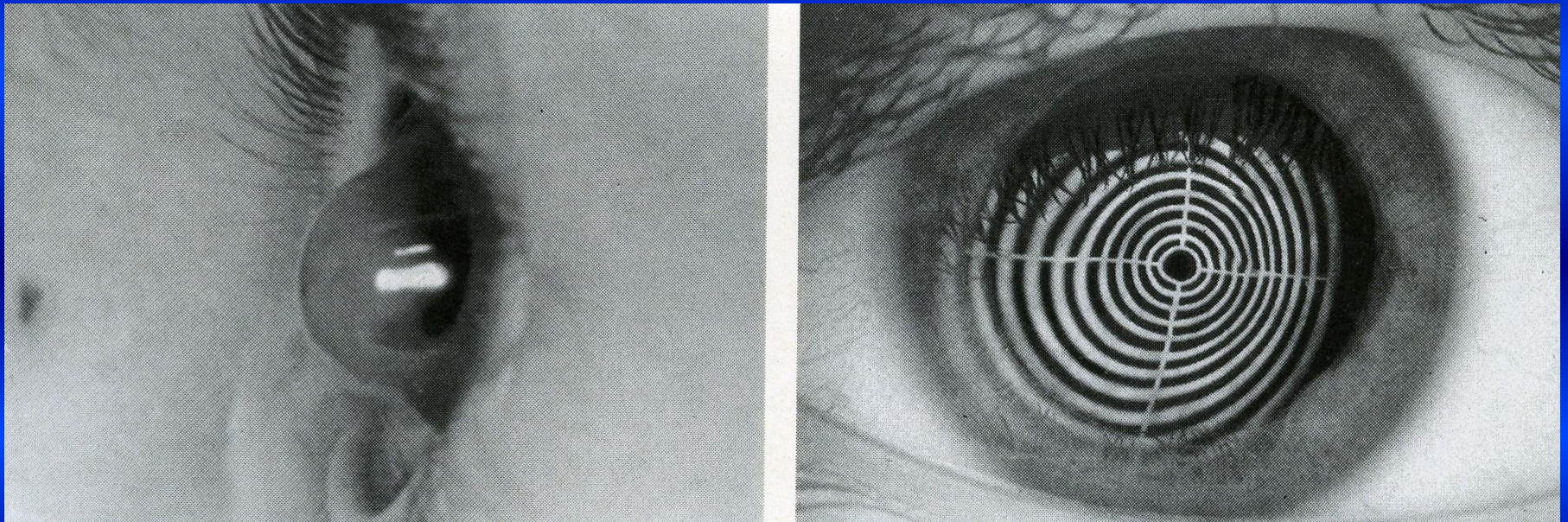
Кератограммы больных кератоконусом



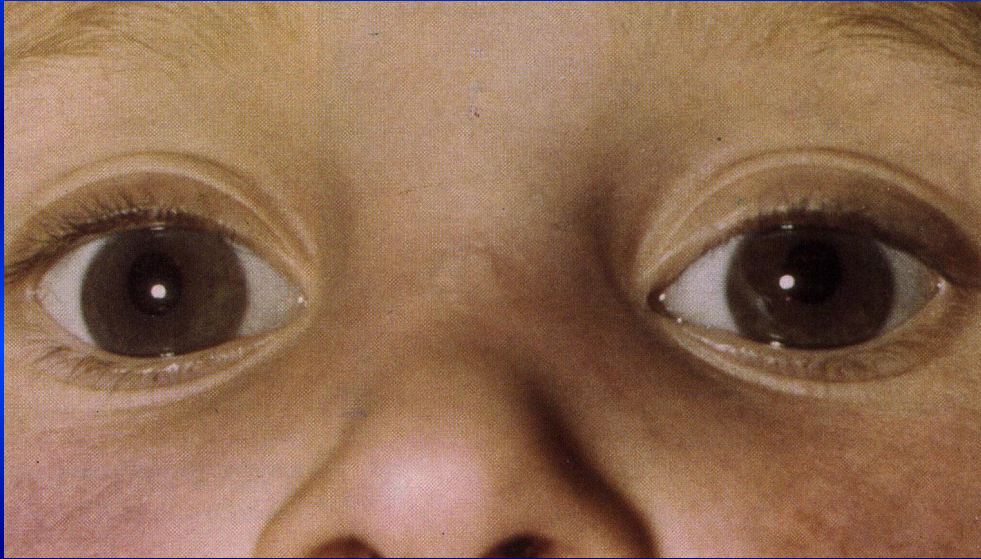Кератоглобус



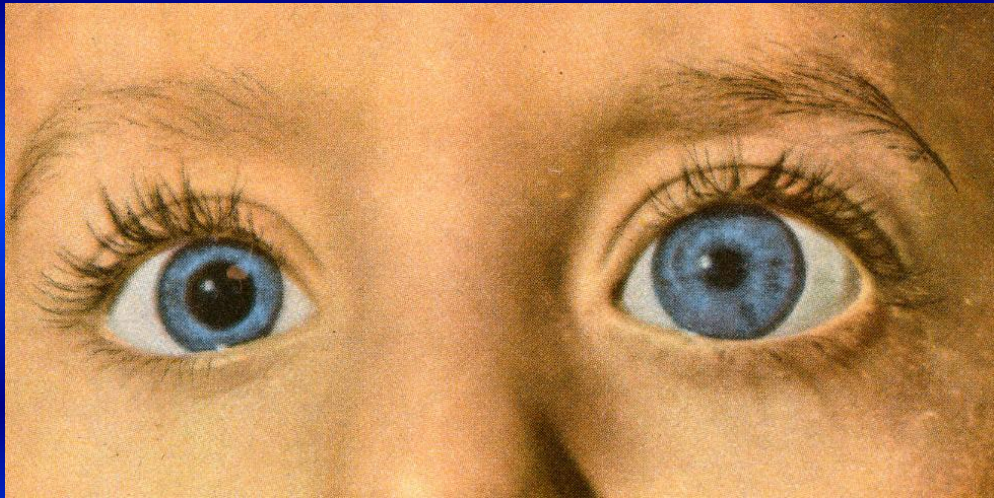
Профиль глазного яблока и кератограмма больного кератоглобусом



Мегалокорнеа



двусторонняя



односторонняя

Воспалительные заболевания роговицы - кератиты

Классификация:

I. Экзогенные кератиты:

- 1) бактериальные (посттравматические, а также связанные с заболеваниями конъюнктивы, век и слёзных органов);
- 2) вирусные (аденовирусный эпидемический кератоконъюнктивит);

3) хламидийные (кератит при трахоме).

III. Эндогенные кератиты:

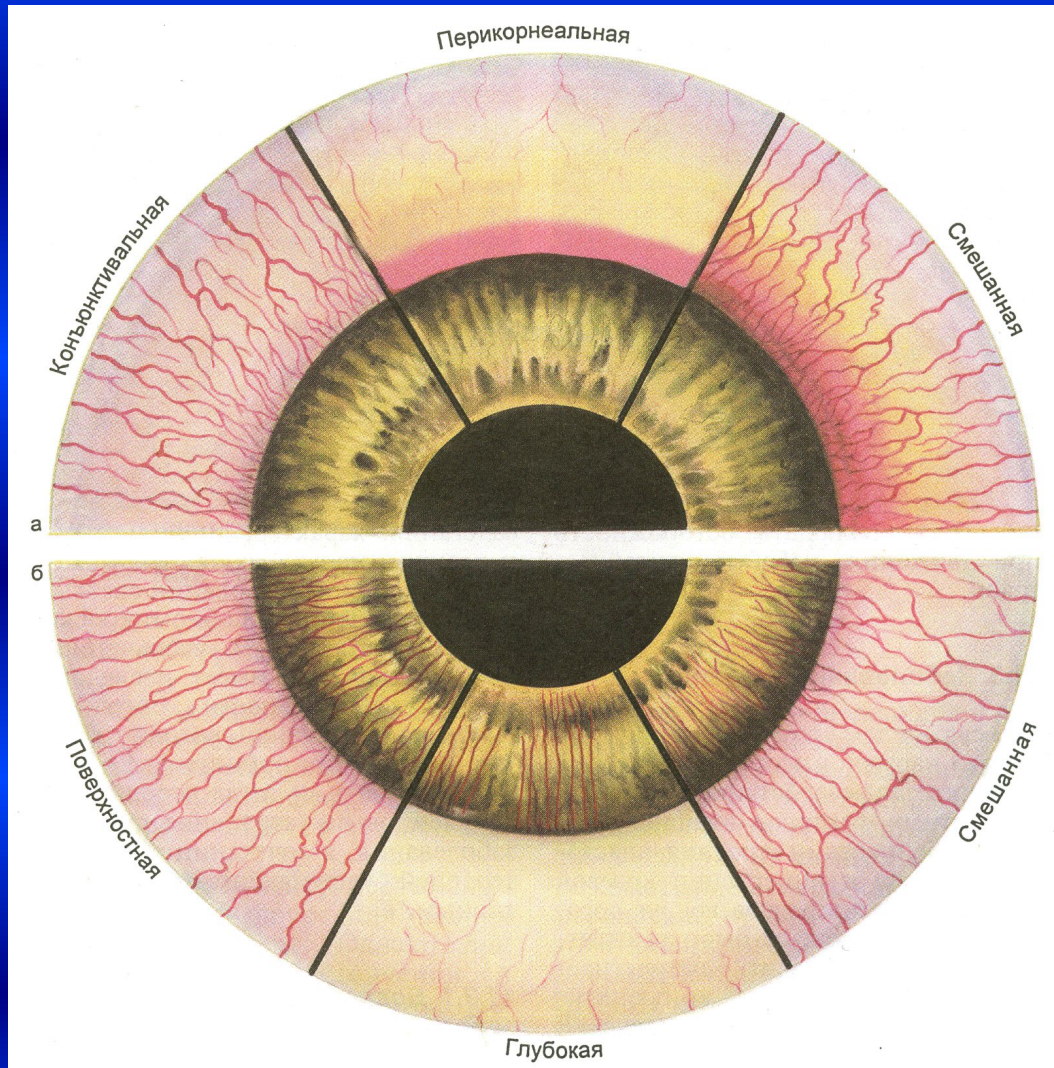
- 1) инфекционные, вызванные специфическими инфекциями (сифилис, туберкулёз, бруцеллёз, малярия и др.);
- 2) вирусные (герпетические, коревые, оспенные);

- 3) нейрогенные (нейропаралитический, рецидивизирующая эрозия роговицы);
- 4) авитаминозные и гиповитаминозные;
- 5) невыясненной этиологии (розацеа-кератит, рецидивизирующая эрозия, нитчатый кератит).

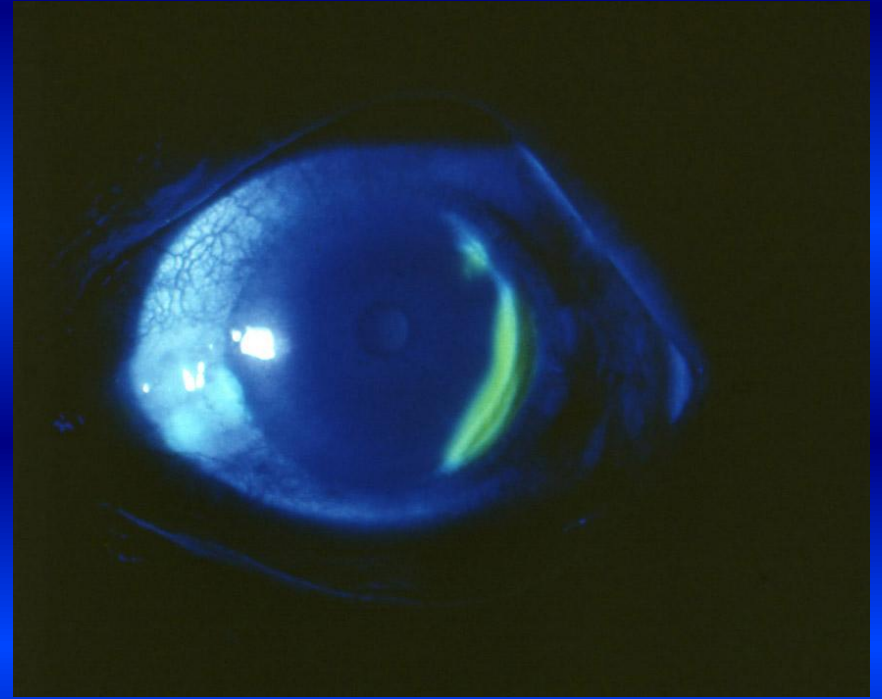
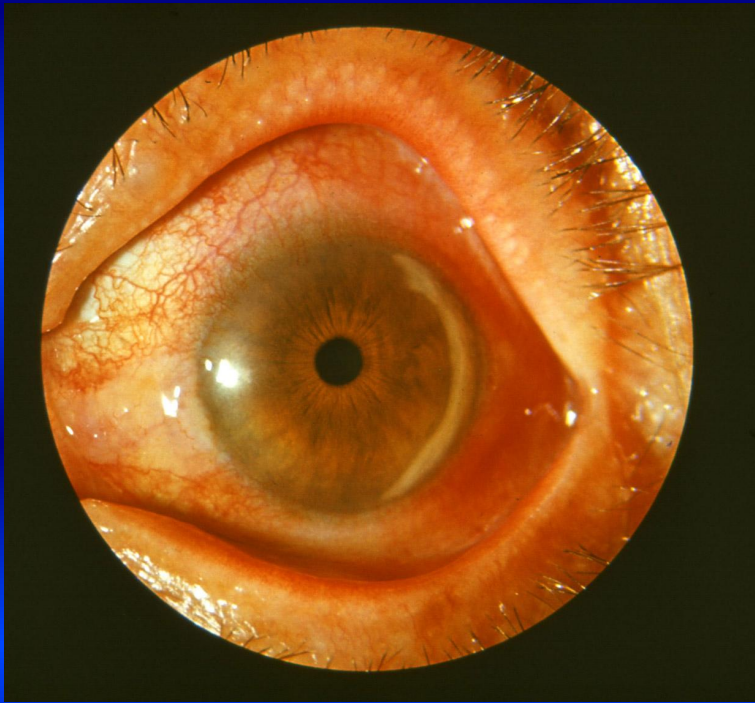
Общая симптоматика кератитов

1. Субъективные признаки в виде роговичного синдрома (светобоязнь, слезотечение, блефароспазм, чувство инородного тела под веком).
2. Объективные признаки:
 - перикорнеальная или смешанная инъекция;
 - наличие инфильтрата роговицы (поверхностного или глубокого, с эрозией роговицы или без неё);
 - неоваксуляризация роговицы (поверхностная, глубокая, смешанная);
 - изменение чувствительности роговицы (сохранена, снижена, отсутствует);
 - в исходе процесса формирование рубца – различные степени выраженности помутнения роговицы;
 - при некоторых кератитах возможно присоединение переднего увеита (иридоциклита);
 - при тяжелых гнойных кератитах возможна перфорация роговицы с развитием эндофтальмита или паноптальмита и гибелью глаза.

Разновидности инъекции сосудов переднего отрезка глаза (верх) и неоваскуляризации роговицы (низ).

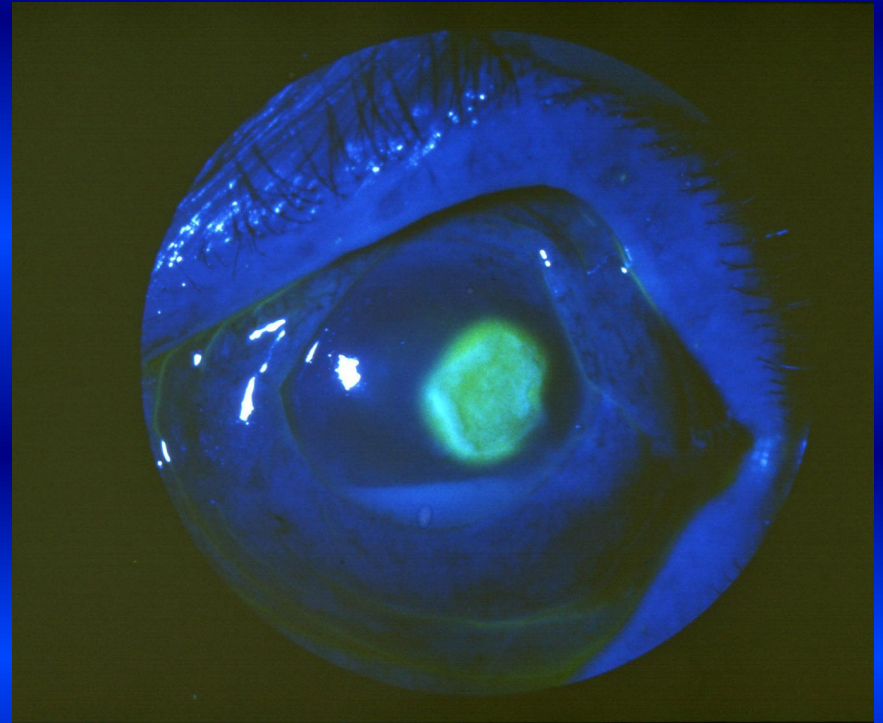
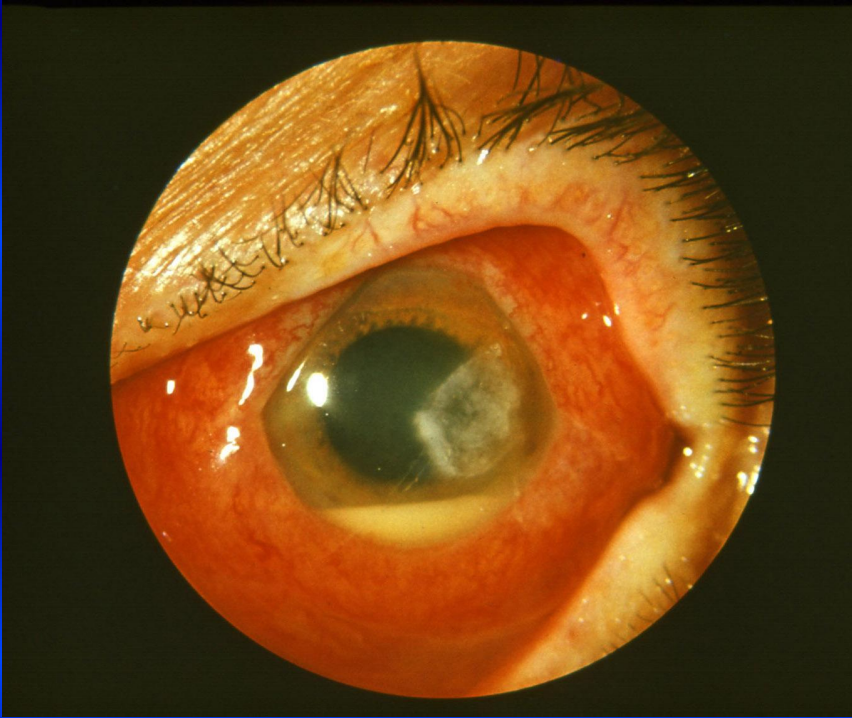


Бактериальные кератиты

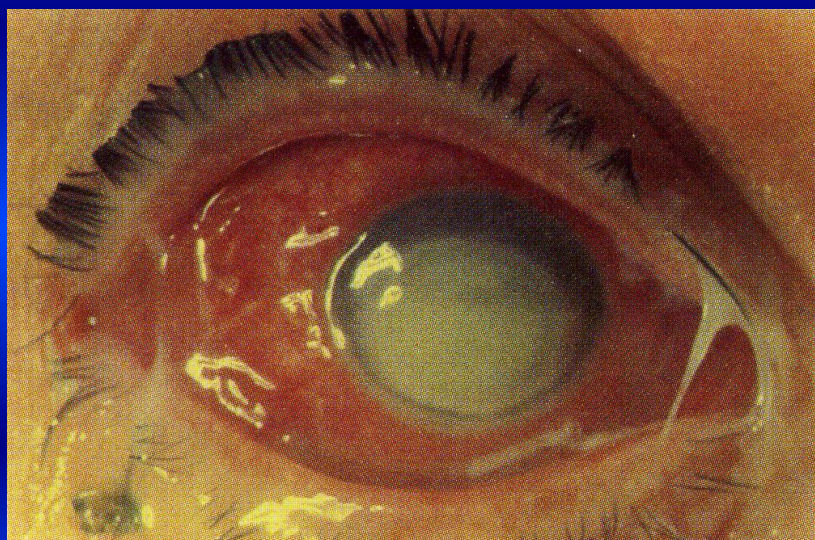
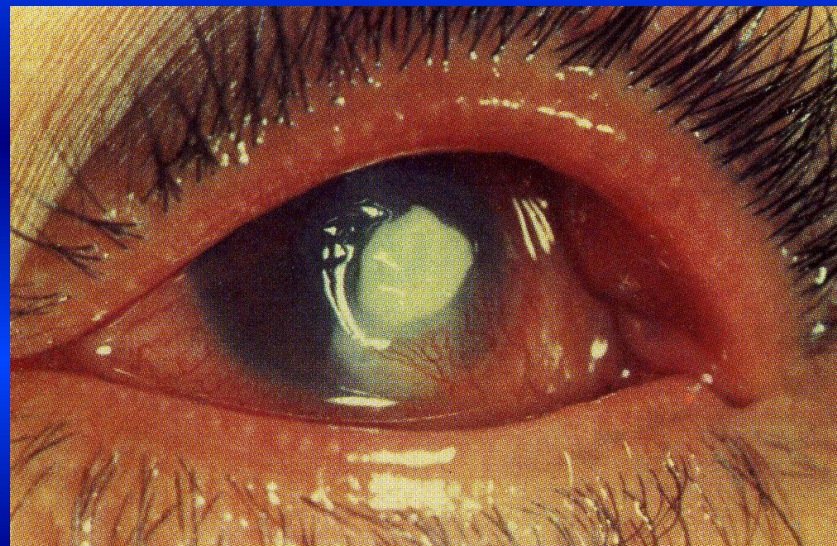
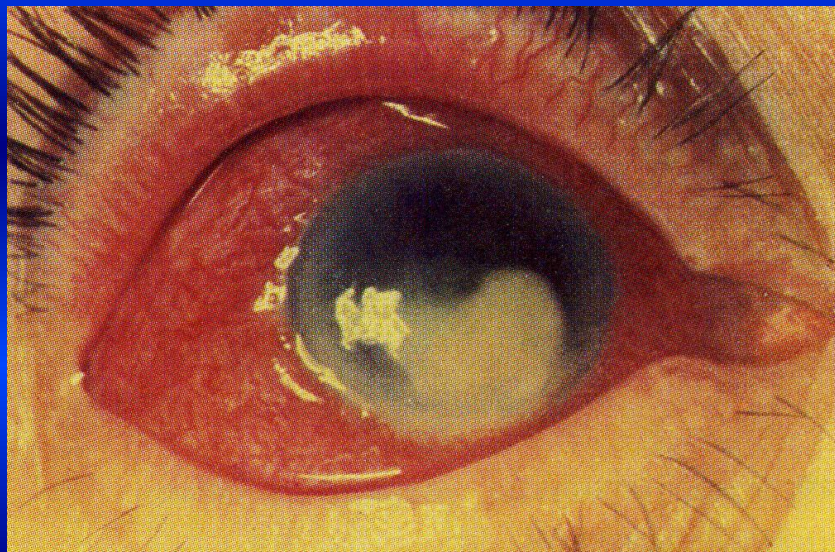


Краевой кератит

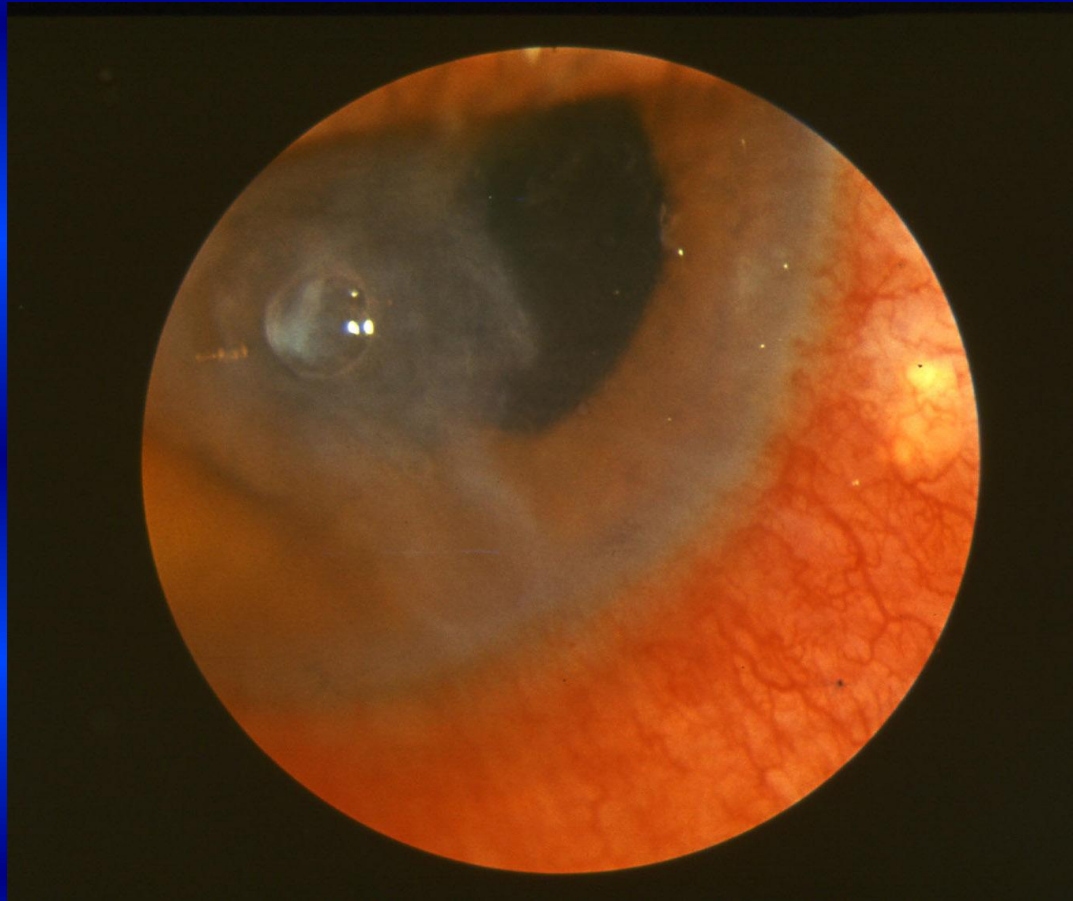
Ползучая язва роговицы



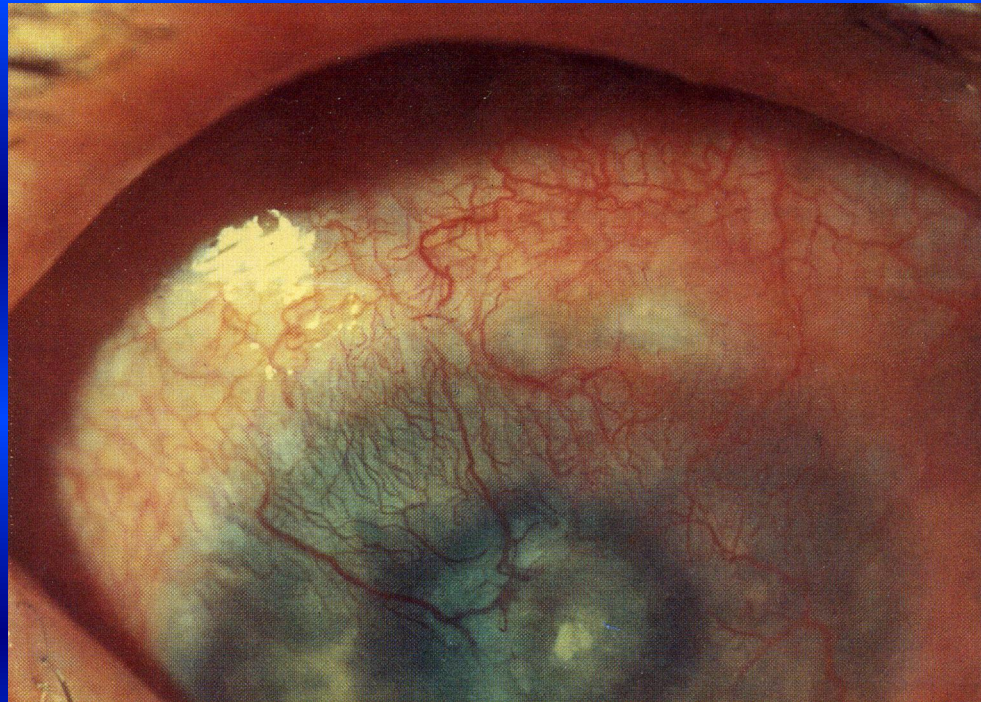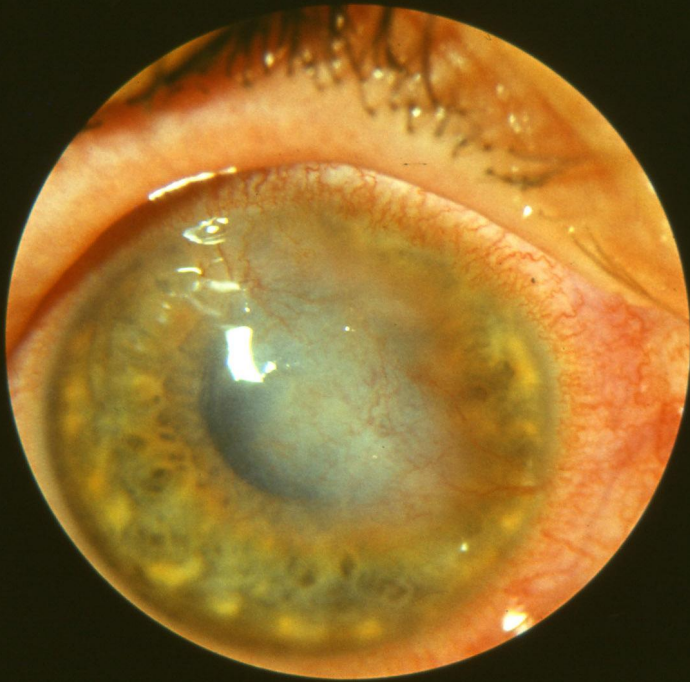
Абсцесс роговицы



Десцеметоцеле

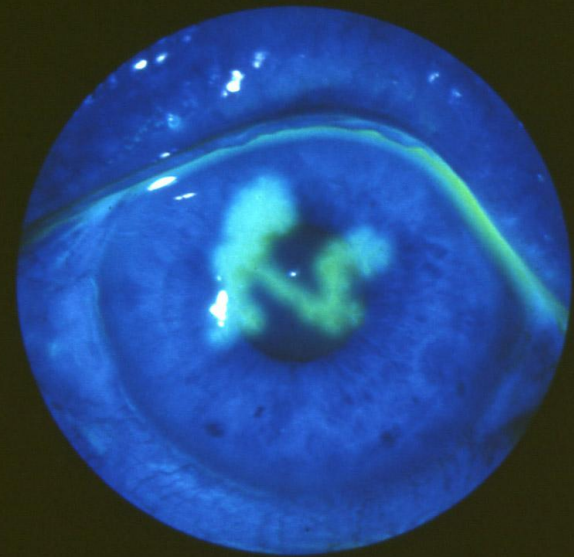
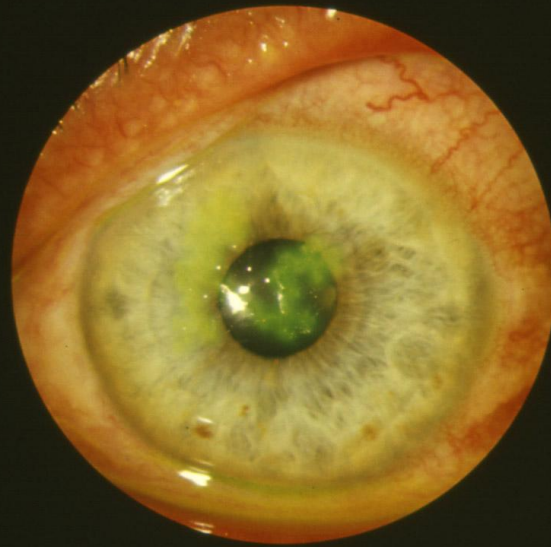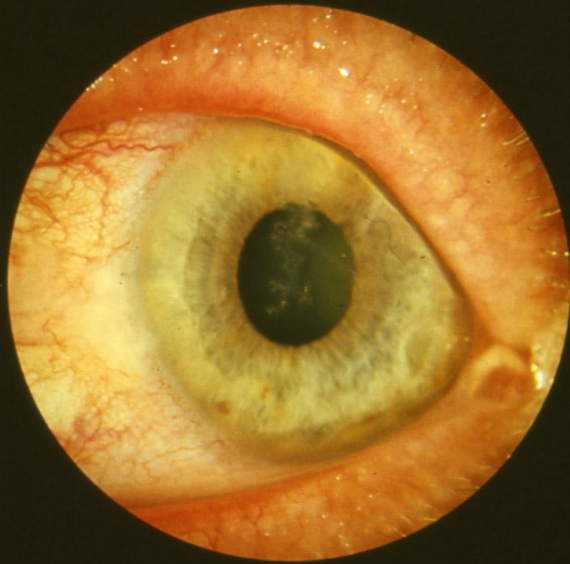


Туберкулёзный кератит



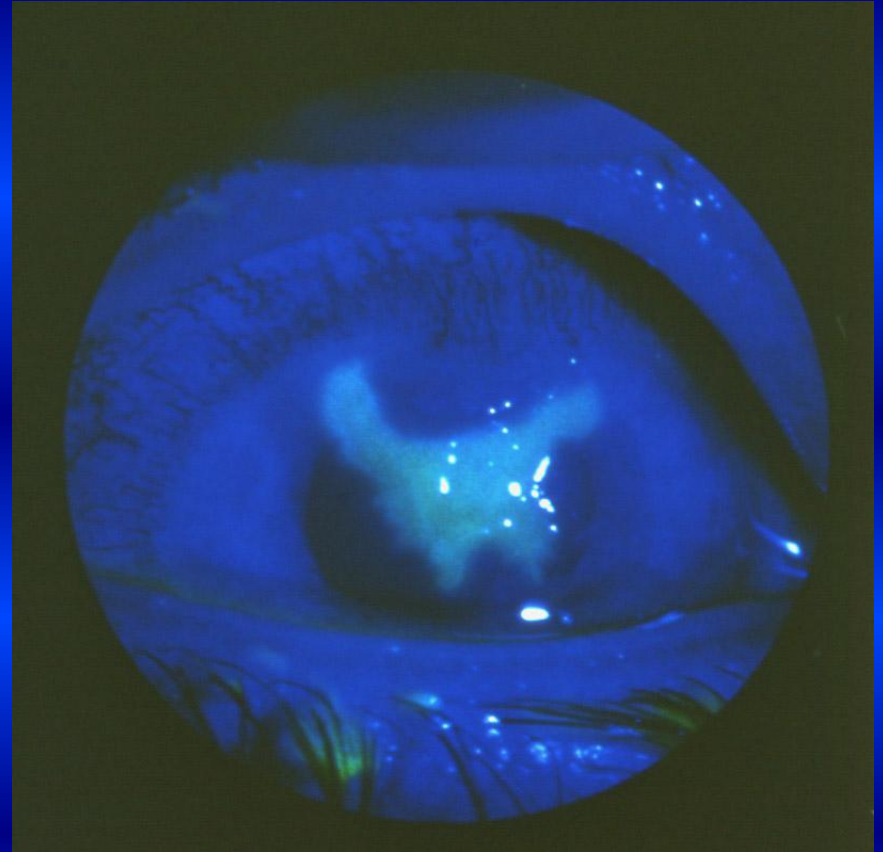
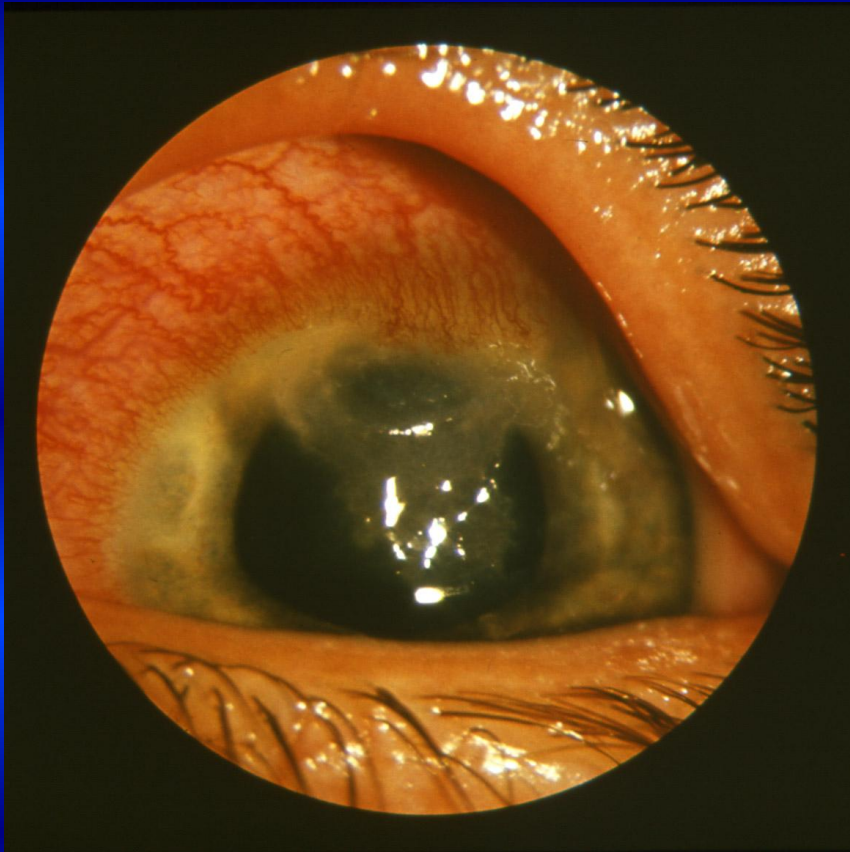
Герпетические кератиты

Древоподобный



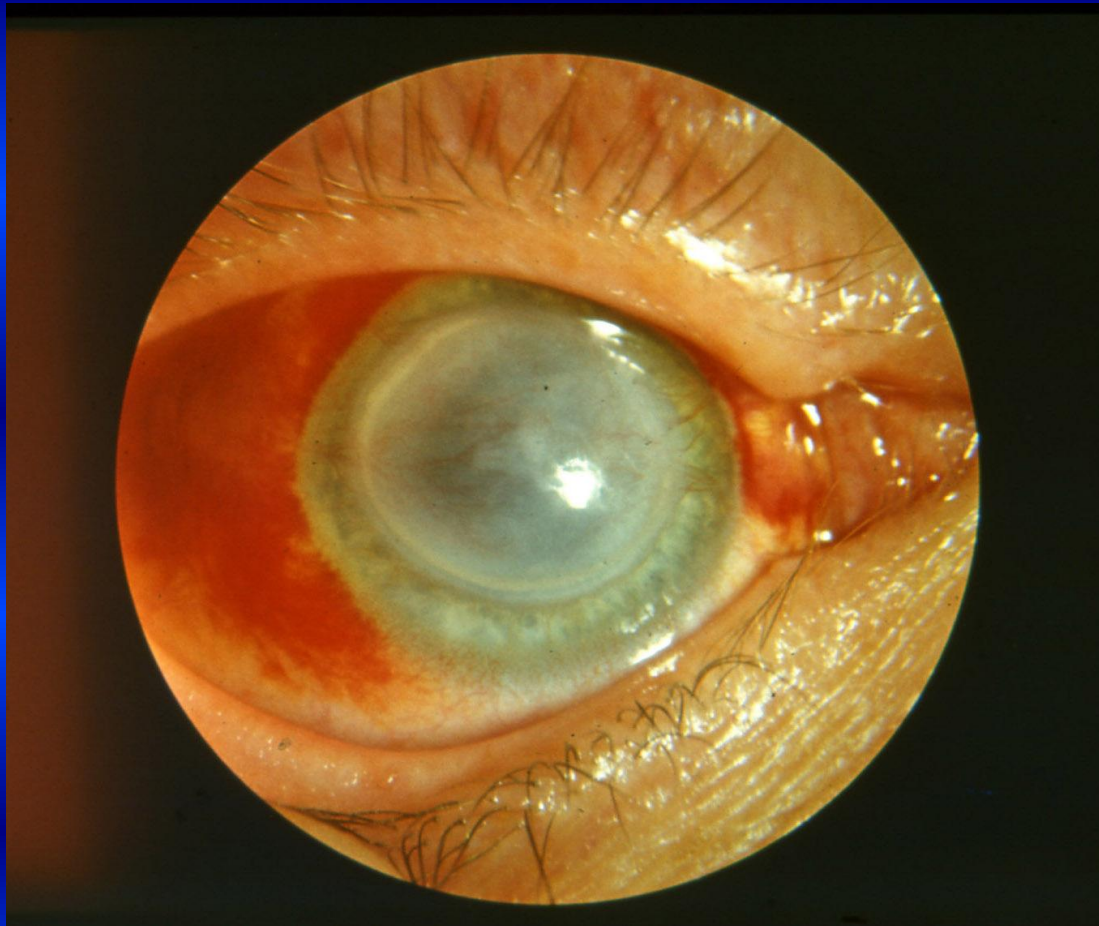
Герпетические кератиты

Метагерпетический (ландкартообразный)



Герпетические кератиты

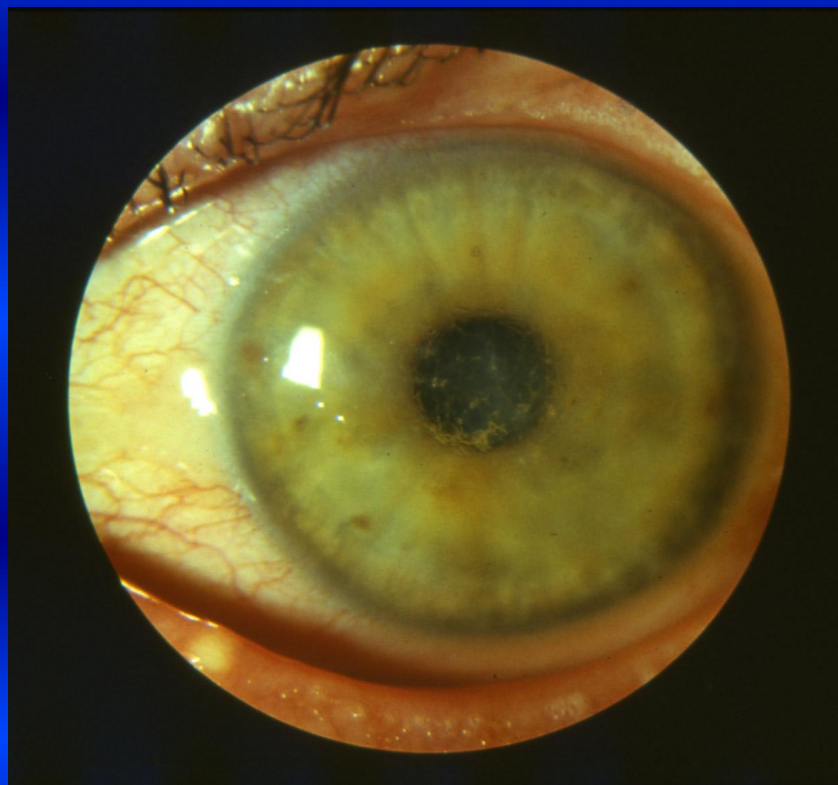Дисковидный



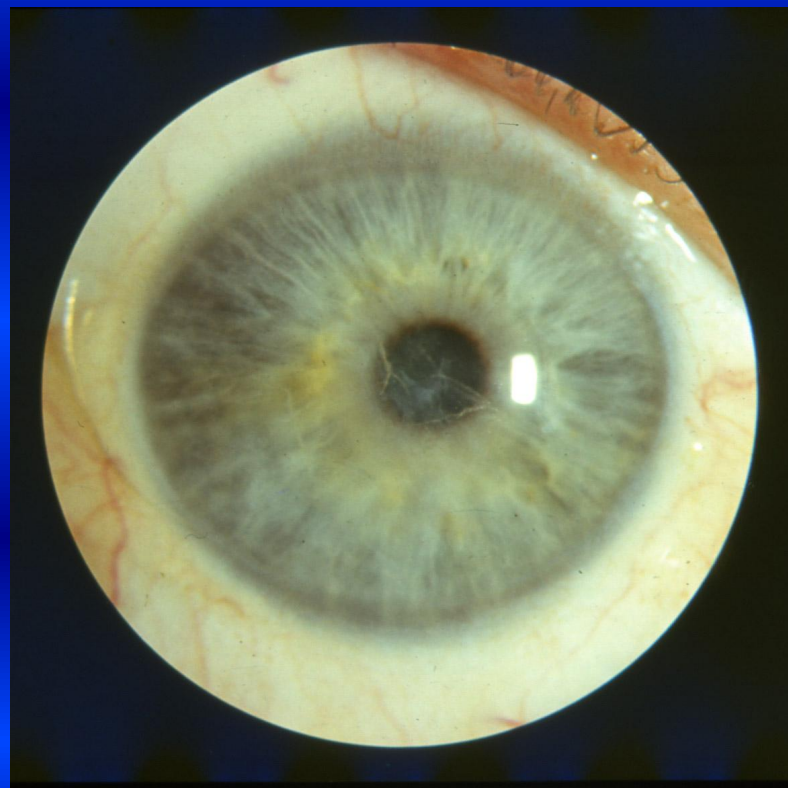
Общие принципы лечения кератитов:

- лечение большинства кератитов проводят в стационаре;
- проводят местную и системную этиологическую терапию (антибактериальные, противовирусные, противогрибковые и другие препараты);
- нестероидные противовоспалительные средства местно (глазные капли «Дикло-Ф», «Наклоф») и системно (внутрь, в/м);
- для остановки процесса изъязвления туширование язвы 1% спирт. р-ром брил. зеленого или 5-10% спирт. р-ром йода или крио-, термо-, или диатермокоагуляцию краев и дна язвы;
- на стадии очищения язвы препараты улучшающие регенерацию роговицы (глазные гели «Корнерегель», «Солкосерил», «Актовигин»);
- при явлениях иридоциклита мидриатики (атропин в каплях или под конъюнктиву);
- при формировании помутнения роговицы ГКС препараты в виде капель или электрофореза (дексаметазон и др.) и протеолитические ферменты также в виде электрофореза (лидаза, коллалазин).
- в тяжелых случаях хирургическое лечение: промывание передней камеры антибиотиками, лечебная кератопластика.

Врождённые дистрофии роговицы



узелковая



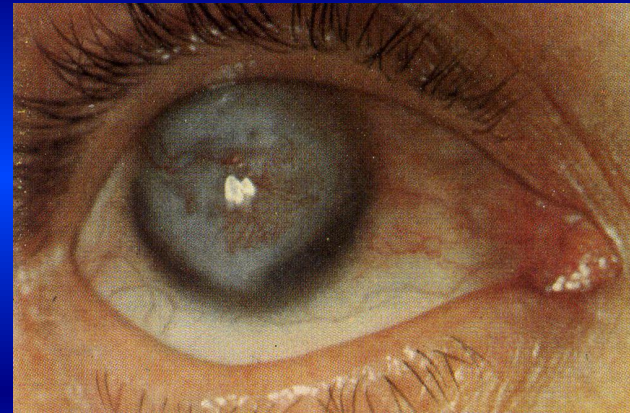
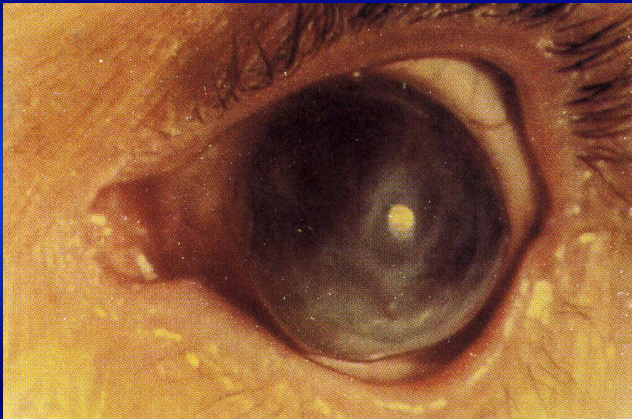
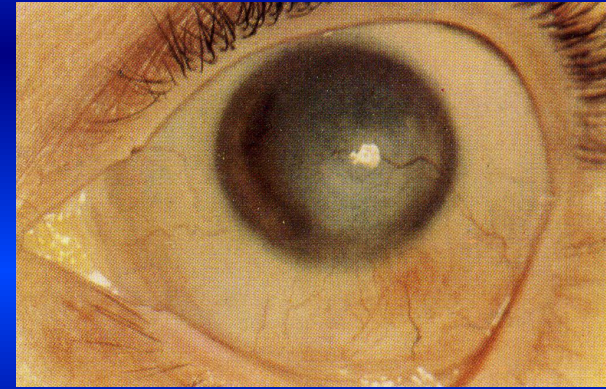
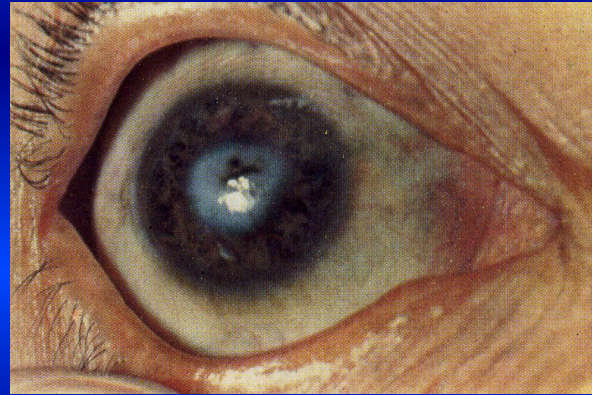
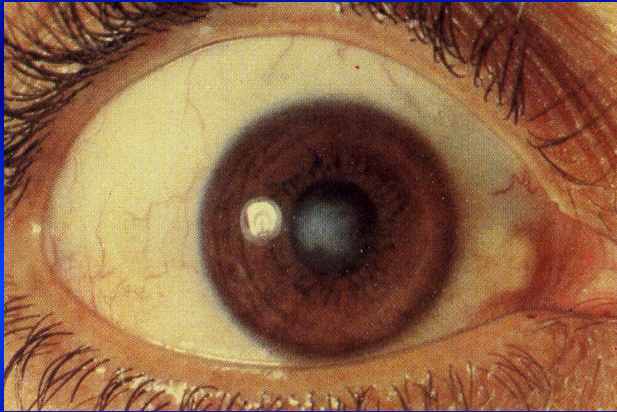
решётчатая

Исходы кератитов – помутнения роговицы

По интенсивности различают:

- облачко (*nubecula*)
- пятно (*macula*)
- бельмо (*leucoma*)

Помутнения роговицы

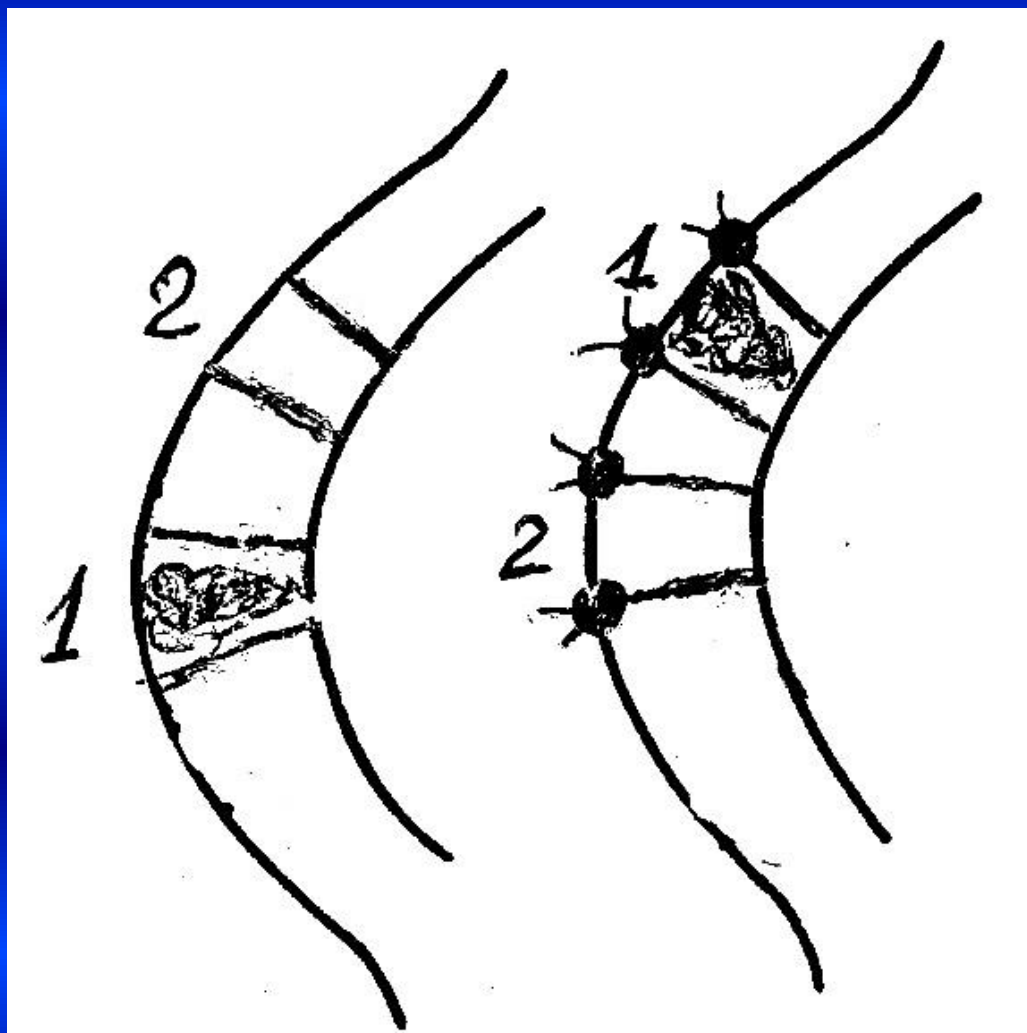


Кератопластика (пересадка роговицы) – основной способ лечения помутнения роговицы.

Показания к операции определяются степенью снижения остроты зрения.

В зависимости от вида материала для пересадки различают:

- аутокератопластику;
- гомокератопластику;
- гетерокератопластику.



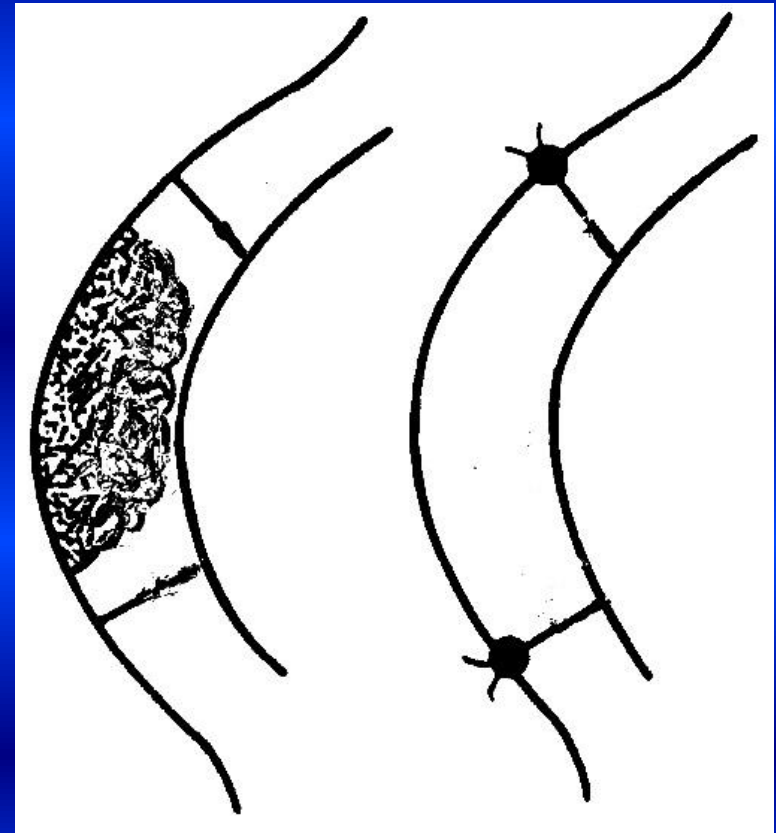
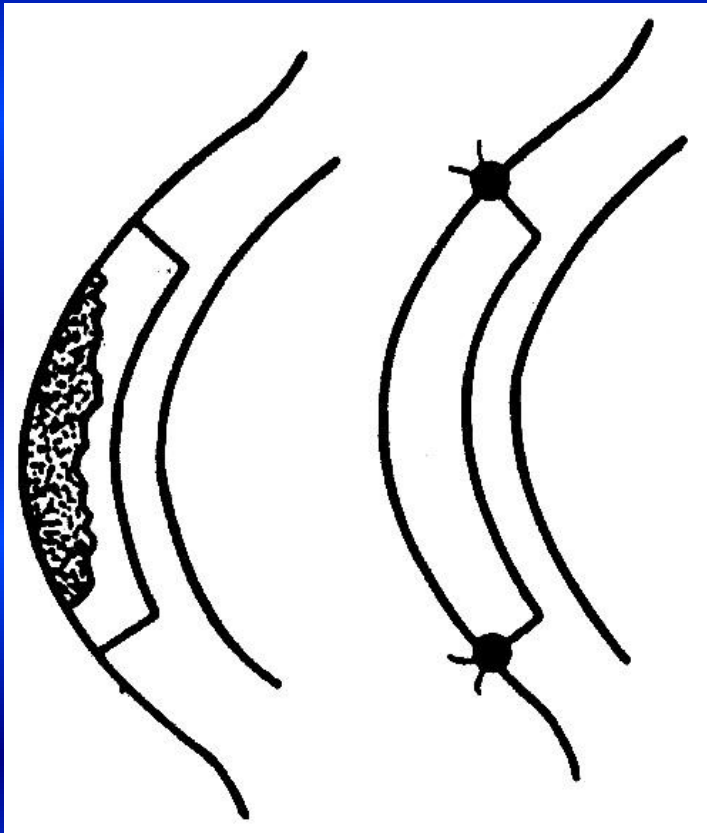
Принцип монолатеральной аутокератопластики

В зависимости от цели операции различают:

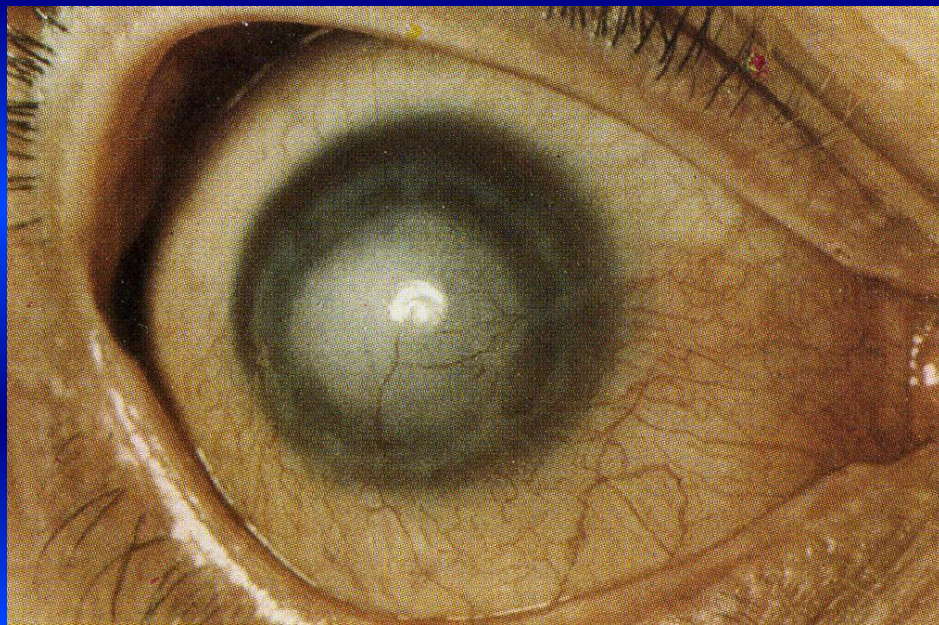
- оптическую;
- мелиоративную;
- косметическую;
- рефракционную.

**По технике операции в зависимости от
толщины пересаживаемого трансплантата
различают:**

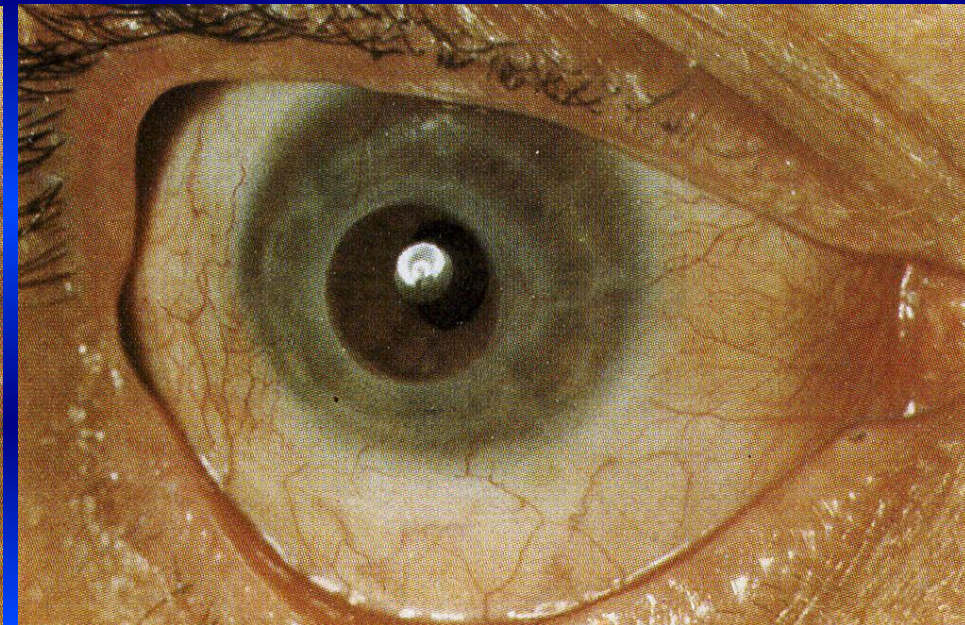
- **послойную кератопластику**
- **сквозную кератопластику**



Помутнения роговицы

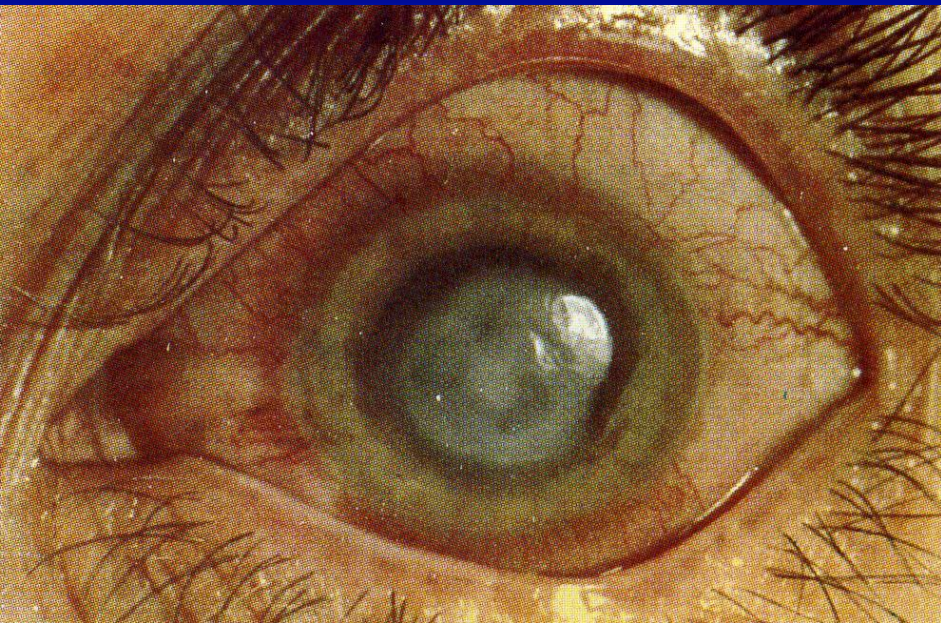


до кератопластики

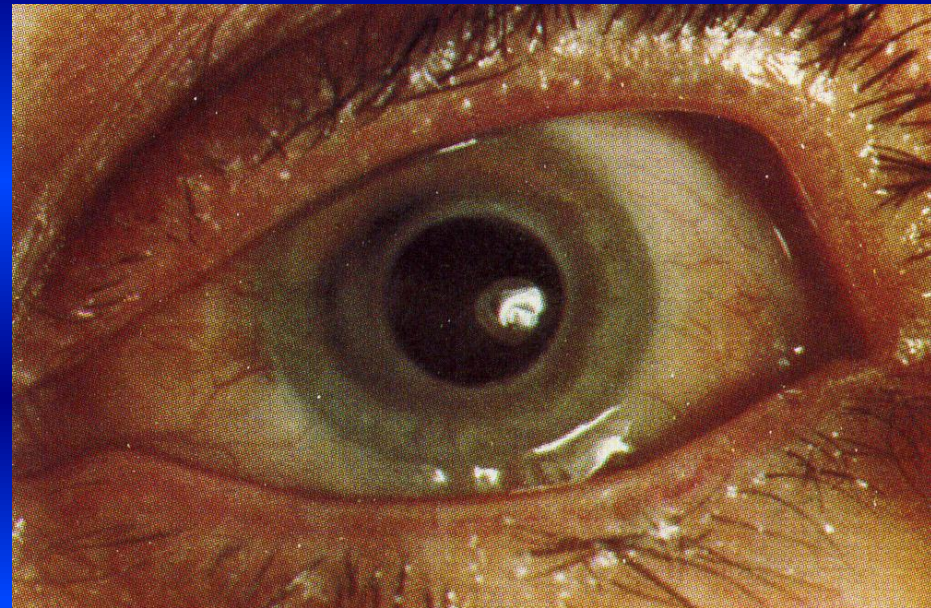


после кератопластики

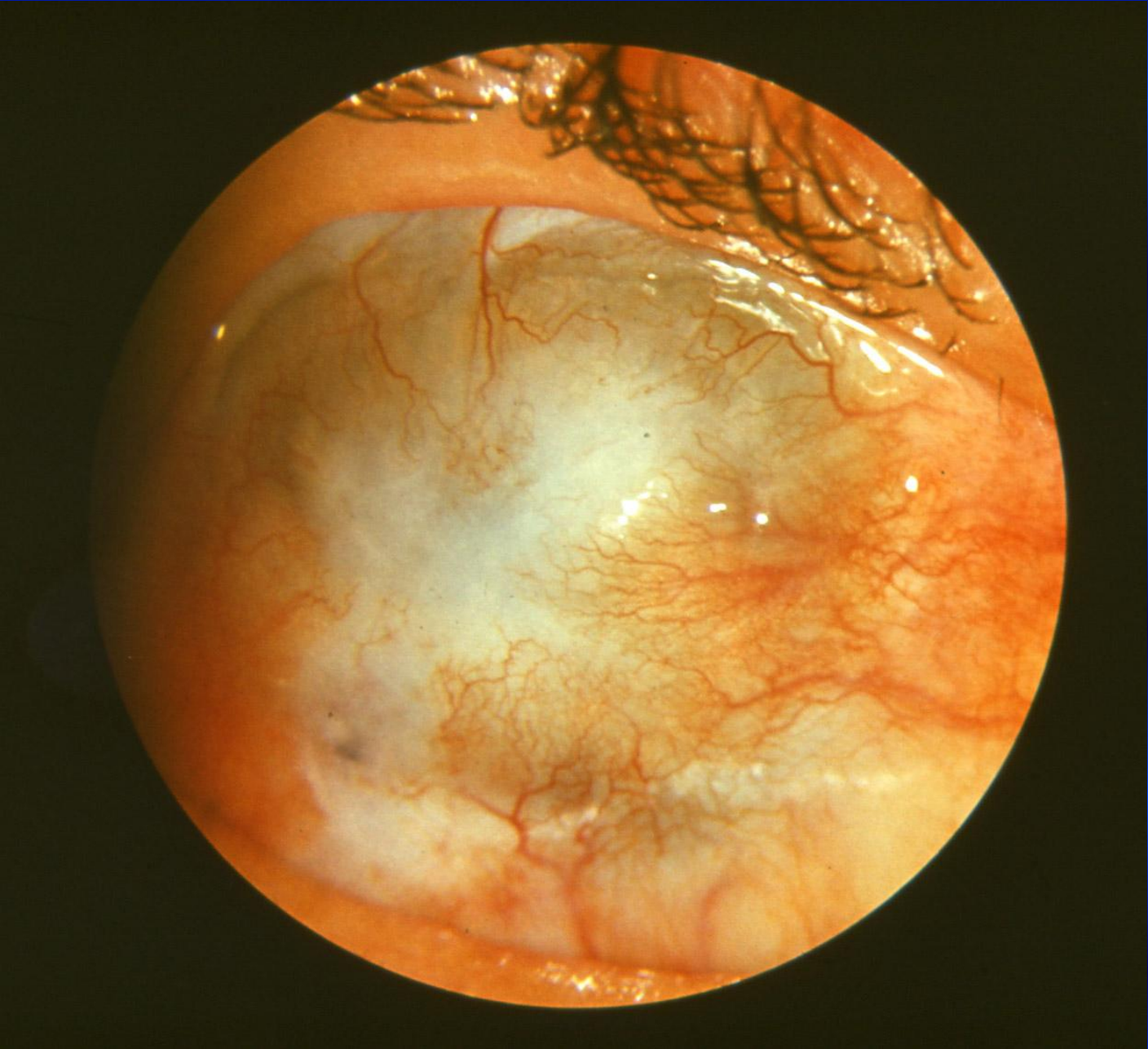Помутнения роговицы

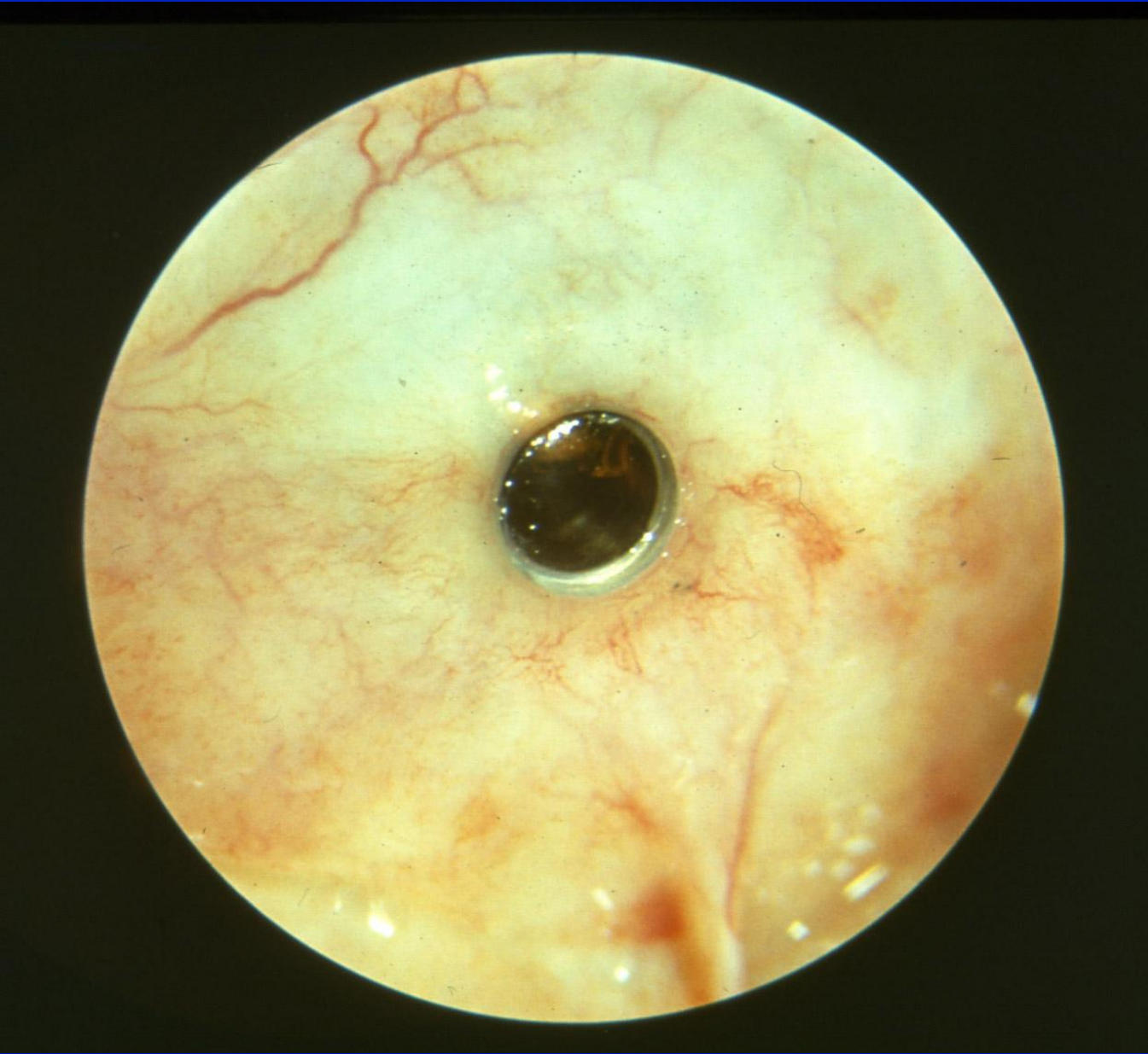


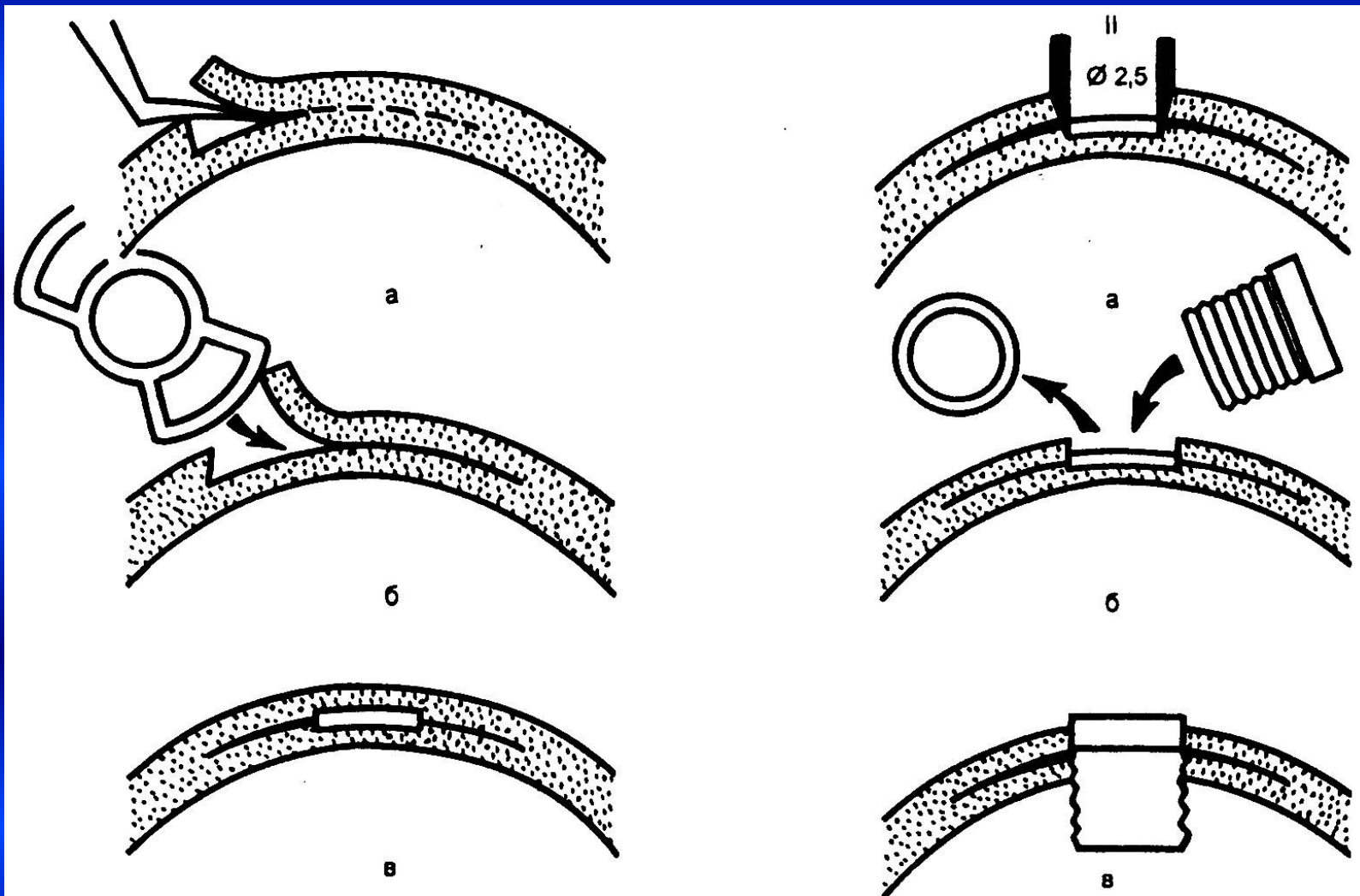
до кератопластики



после кератопластики







Этапы операции кератопротезирования