



Методические основы
патологической
анатомии НЕКРОЗ.
АПОПТОЗ

Лекция по патологической
анатомии



Методические основы патологической анатомии



- Объекты, изучаемые патологоанатомом, можно разделить на три группы:
- 1) трупный материал;
- 2) субстраты, полученные от больных при их жизни (органы, ткани и их части, клетки и их части, продукты секреции, жидкости) и 3) экспериментальный материал.




Трупный материал



- . Основная цель аутопсии — установление окончательного диагноза и причин смерти больного. Оценивают также правильность или ошибочность клинического диагноза, эффективность лечения. Значение секционной работы патологоанатома состоит не только в контроле за качеством лечебно-диагностической деятельности клиницистов, но и в накоплении статистических и научно-практических данных о болезнях и патологических процессах




Материал, взятый при жизни больного



- Гораздо больший объем в работе патологоанатома занимает микроскопическое изучение материала, полученного с диагностической целью при жизни больного. Чаще всего такие объекты исследуют гистологически или цитологически.




Гистологическое исследование



- . Этому исследованию подвергают *операционный и биопсийный материалы*. При поступлении к патологоанатому операционного материала клинический диагноз, как правило, уже установлен. Требуется лишь гистологическое подтверждение (уточнение) диагноза. Однако в случае биопсии и саму операцию, и взятие материала (биоптата) производят с целью установления диагноза.



Гистологическое исследование



- Для обычной диагностики широко используют универсальную гистологическую окраску срезов гематоксилином и эозином. Тинкториальные, т. е. красящие, свойства гематоксилина проявляются в слабощелочной среде, и структуры, окрашенные этим красителем в синий или темно-синий цвет, принято называть *базофильными*. К ним относятся ядра клеток, отложения солей кальция и колонии бактерий. Слабую базофилию могут проявлять некоторые виды слизи. Эозин, напротив, при pH менее 7,0 окрашивает так называемые *кислые* компоненты в розово-красный или красный цвет. К ним относятся цитоплазма клеток, волокна, эритроциты, белковые массы и большинство видов слизи. Очень часто применяют окраску *пикрофуксином по ван Гизону*. При этом селективно, т. е. избирательно, в красный цвет окрашиваются коллагеновые волокна соединительной ткани, тогда как прочие структуры становятся желтыми или зеленовато-желтыми.




Цитологическое исследование



- Цитологическое исследование проводят на мазках, сделанных из содержимого полых или трубчатых органов, а также на препаратах-отпечатках, пунктатах и аспиратах (аспирацион-ные пунктаты, отсасываемые шприцем). Мазки нередко изготавливают из материала смывов со стенок органов, что позволяет захватить клетки, находящиеся в процессе естественного или патологического слущивания (десквамация, эксфолиация), например с шейки матки. Более активным вмешательством является соскоб со стенок органов.




Цитологическое исследование



- . Если материал соскоба обилен, то его обрабатывают с помощью гистологических методик. В частности, так поступают с диагностическими соскобами эндометрия. При скудных соскобах материал идет на цитологическую обработку. Нередко препараты готовят из мокроты, слизи, тканевых цугов и осадков в жидкостях. Осадки можно получить после центрифугирования взвесей.
- Цитологический материал фиксируют обычно на предметном стекле, часто во время окраски. Наиболее популярны окраски азур-эозином (его тинкториальные свойства близки к гематоксилину и эозину) или бисмарк-брауном по Папани-колау.




Иммуногистохимическое исследование.



- При некоторых патологических состояниях (особенно опухолях) бывает трудно и даже невозможно с помощью гисто- или цитологических окрасок определить тип ткани либо ее происхождение (гистогенез). Между тем такая верификация имеет важное значение для диагностики и прогнозирования. Поэтому используют различные дополнительные методические подходы. Одним из них является иммуногистохимический метод: на гисто- или цитологические препараты наносят растворы с антителами к искомым антигенам: опухолевым, вирусным, микробным, аутоантигенам и др. Антигены при обычных гистологических окрасках тканей не видны. Антитела в сыворотках несут на себе метку: либо флюорохром, т. е. краситель, светящийся в темном поле (иначе говоря, дающий флюоресценцию), либо красящий фермент. Если искомый антиген есть в исследуемых тканях или клетках, то возникший комплекс антигенантитело плюс маркер точно укажут его локализацию, количество, помогут изучить некоторые свойства.




Методы молекулярной биологии.



- В хорошо оснащенных патологоанатомических отделениях и научно-исследовательских институтах для прижизненной диагностики применяют методы молекулярной биологии: *проточную цитометрию и технику гибридизации*. Проточная цитометрия необходима для количественного анализа содержания ДНК в клетках опухолей и других патологических субстратов.
- Гибридизация (обычно в виде полимеразной цепной реакции) позволяет определить состав нуклеиновых кислот и сложных белков в изучаемом материале.




Исследование хромосом.



- С помощью хромосомного анализа выявляют отклонения в генетическом аппарате (геноме) клеток, имеющие врожденный или приобретенный характер. Этот анализ особенно важен при распознавании и изучении опухолей, различные варианты которых сопровождаются вполне специфическими маркерными перестройками или абберациями хромосом.



Электронная микроскопия



- Электронная микроскопия бывает трансмиссионная (в проходящем пучке, подобно светооптической микроскопии) и сканирующая (снимающая рельеф поверхности). Первую применяют чаще, особенно для изучения в ультратонких срезах ткани деталей строения клеток, выявления микробов, вирусов, отложений иммунных и других комплексов и т. д.



Экспериментальный материал.



- Эксперимент с достаточным количеством лабораторных животных позволяет моделировать и изучать болезни и патологические процессы на любом этапе их развития.



Этиологические виды некроза:



- **Травматический** — возникает при действии физических (механические, температурные, радиационные и др.) и химических (кислоты, щелочи и пр.) факторов.
- **Токсический** — возникает при действии токсинов бактериальной и другой природы.
- **Трофоневротический** — связан с нарушением микроциркуляции и иннервации тканей при хронических заболеваниях.
- **Аллергический** — развивается при иммунопатологических реакциях.
- **Сосудистый** — связан с нарушением кровоснабжения органа или ткани.




Морфогенез некроза.



- Паранекроз — похожие на некротические обратимые изменения.
- Некробиоз — необратимые дистрофические изменения.
- Смерть клетки (критериев для установления момента смерти клетки в настоящее время не существует).
- Аутолиз — разложение мертвого субстрата под действием гидролитических ферментов, выделяющихся из поврежденной клетки




Микроскопические признаки некроза



- **Микроскопические признаки** касаются как ядра, так и цитоплазмы клеток, а также внеклеточного матрикса.
- а. *Изменения ядра:*
 - кариопикноз — сморщивание ядер в связи с конденсацией хроматина;
 - кариорексис — распад ядер на глыбки;
 - кариолизис — растворение ядра в связи с активацией гидролаз (рибонуклеазы и дезоксирибонуклеазы).
- б. *Изменения цитоплазмы:*
 - плазмокоагуляция — денатурация и коагуляция белка с появлением в цитоплазме ярко-розовых глыбок;
 - плазморексис — распад на глыбки;
 - плазмолизис — расплавление цитоплазмы.
- в. *Изменения внеклеточного матрикса* проявляются в расщеплении ретикулярных, коллагеновых и эластических волокон под воздействием протеаз, липаз. Некротические массы нередко пропитываются фибрином с развитием фибриноидного некроза.



КЛИНИКО- морфологические формы некроза




- коагуляционный
- колликативный
- инфаркт
- секвестр
- гангрена



Творожистый (казеозный)

некроз:

- участки некроза сухие, белесоватые крошащиеся;
- ° развивается при туберкулезе, сифилисе.



Фибриноидный некроз:




- встречается в межтканочной ткани и стенках сосудов, некротические массы пропитываются плазменными белками, фибриногеном;
- возникает при иммунопатологических процессах, аллергических заболеваниях.




Восковидный (ценкеровский)

некроз:

- возникает в скелетных мышцах, чаще прямых и косых мышцах живота и приводящей мышце бедра;
- развивается при острых инфекционных заболеваниях (брюшной, сыпной тиф) и травме.



Жировой некроз:



- встречается в двух видах:
- травматические жировые некрозы (при повреждении жировой клетчатки);
- ферментные жировые некрозы — возникают при остром панкреатите: ферменты из поврежденных клеток железы вызывают липолиз, появляющиеся жирные кислоты образуют кальциевые соли (мыла).



Инфаркт

- **Инфаркт** - некроз тканей, возникающий при нарушении кровообращения (сосудистый, ишемический некроз).
- • Развивается вследствие тромбоза, эмболии, длительного спазма артерий или функционального перенапряжения органа в условиях недостаточного кровоснабжения




Ишемический (белый) инфаркт



- возникает обычно в участках недостаточного коллатерального кровоснабжения, что исключает поступление крови в область некроза.
- Чаще возникает в головном мозге и селезенке.



Белый инфаркт с геморрагическим венчиком



- возникает тогда, когда спазм сосудов по периферии инфаркта сменяется паретическим их расширением и развитием диапедезных кровоизлияний.
- Часто возникает в миокарде, почках, а.



Геморрагический (красный) инфаркт



- возникает обычно в условиях венозного застоя, при этом большое значение имеют особенности ангиоархитектоники органа.
- Чаще всего возникает в легких при тромбэмболии или тромбозе ветвей легочной артерии в условиях венозного полнокровия.



Механизм развития геморрагического инфаркта легких



- в условиях застойного полнокровия и закрытия ветви легочной артерии (тромбом, тромбоэмболом) кровь из бронхиальной артерии устремляется по анастомозам под большим давлением в область омертвления, при этом происходит разрыв капилляров и пропитывание омертвевшей ткани эритроцитами.



АПОПТОЗ



- Апоптоз — форма смерти, при которой удаляются отдельные клетки из живой ткани.
- Основная роль апоптоза в норме — установление нужного равновесия между процессами пролиферации и гибели клеток, что в одних ситуациях обеспечивает стабильное состояние организма, в других — рост, в третьих — атрофию тканей и органов.
- Подавление механизмов смерти клеток путем апоптоза может привести к развитию опухолей.



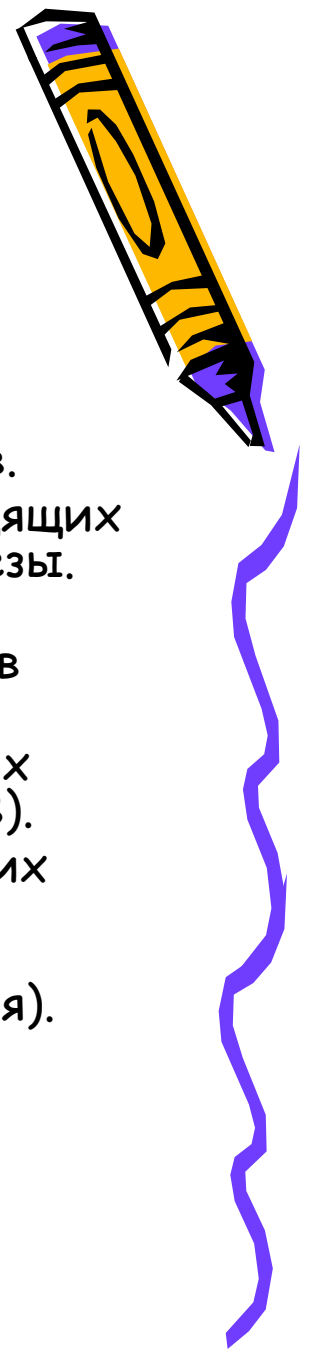
Апоптоз встречается при следующих состояниях:



- Устранение клеток во время эмбриогенеза (при имплантации, органогенезе, инволюции развития).
- Инволюция гормонально-зависимых органов после снижения действия соответствующего гормона у взрослых
- (отторжение эндометрия во время менструаций, атрофия яичников в менопаузе, регрессия лактирующих молочных желез после прекращения кормления).
- Смерть клеток в опухолях (чаще при спонтанной регрессии, но также и в активно растущих опухолях).




Апоптоз встречается при следующих состояниях:



- Смерть иммунных клеток — В- и Т-лимфоцитов — после прекращения стимулирующего действия на них цитокинов.
- Атрофия паренхиматозных органов при обструкции выводящих путей — поджелудочной железы, почек, околоушной железы.
- Смерть клеток вследствие действия цитотоксических Т-лимфоцитов в реакциях отторжения и трансплантат против хозяина.
- Клеточные повреждения при некоторых вирусных болезнях (образование телец Каунсилмена при вирусном гепатите В).
- Клеточная смерть под действием различных повреждающих факторов, способных привести к некрозу в больших дозах (умеренные термические, радиационные повреждения, цитотоксические противоопухолевые препараты, гипоксия).




Морфогенез апоптоза.



- Конденсация и маргинация хроматина (наиболее характерная черта апоптоза) с образованием глыбок причудливой формы под ядерной мембраной; ядро становится изрезанным, может фрагментироваться.
- Сморщивание клетки вследствие конденсации внутриклеточных органелл.
- Образование апоптозных тел, состоящих из фрагмента цитоплазмы с плотно упакованными органеллами и фрагмента ядра (иногда без него).
- Фагоцитоз апоптозных тел или клеток рядом расположенными нормальными клетками: паренхиматозными или макрофагами



Отличия некроза от апоптоза.



- Апоптоз захватывает всегда только отдельные клетки или их группы.
- В отличие от некроза разрушение клетки происходит не активированными гидролитическими ферментами, а с участием специальных кальций-магнийзависимых эндонуклеаз, которые разрезают ядро на множество фрагментов.
- Образующиеся фрагменты клеток — апоптозные тела — фагоцитируются близлежащими клетками — паренхиматозными и стромальными.
- Апоптоз не сопровождается развитием воспаления.

