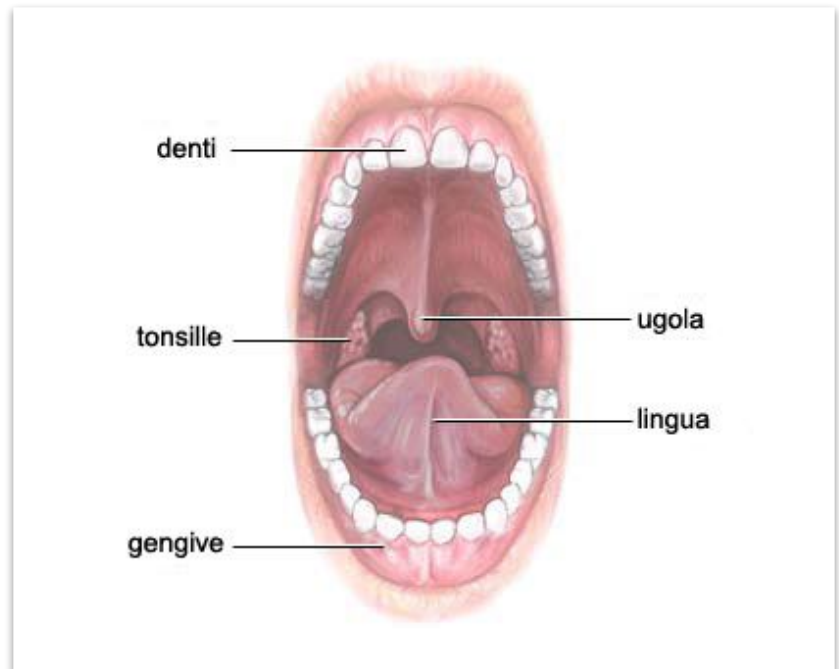


***Обследование
артикуляционн
ого
аппарата***

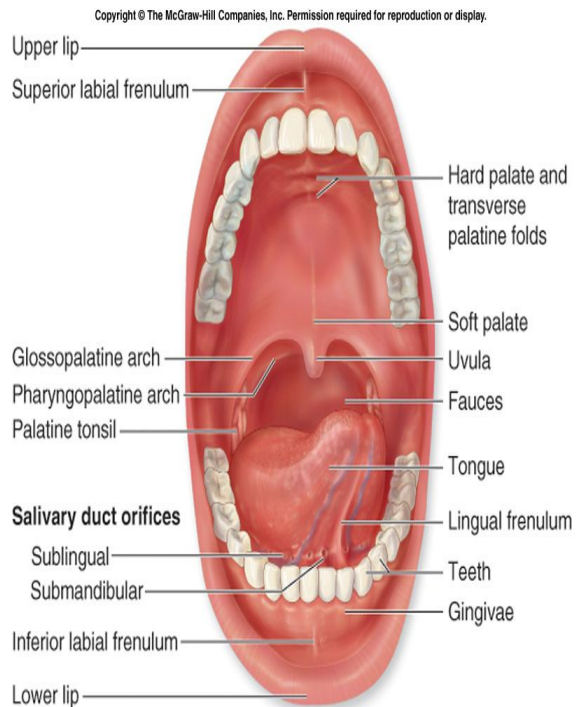
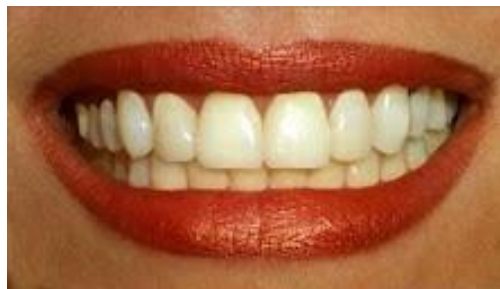Обследование анатомического состояния артикуляционного аппарата начинается с наблюдения за мимической мускулатурой в покое:

- выраженность носогубных складок,
- открыт рот или закрыт;
- наличие слюнотечения;
- характер линии губ и плотность их смыкания;
- наличие насильственных движений.

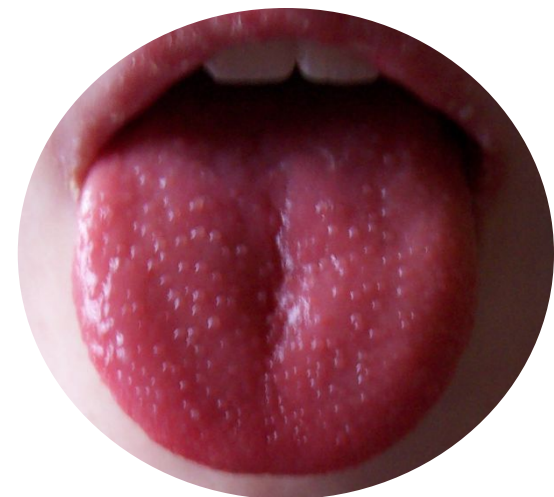

ОСМОТР ОРГАНОВ АРТИКУЛЯЦИОННОГО

АППАРАТА Характеристика

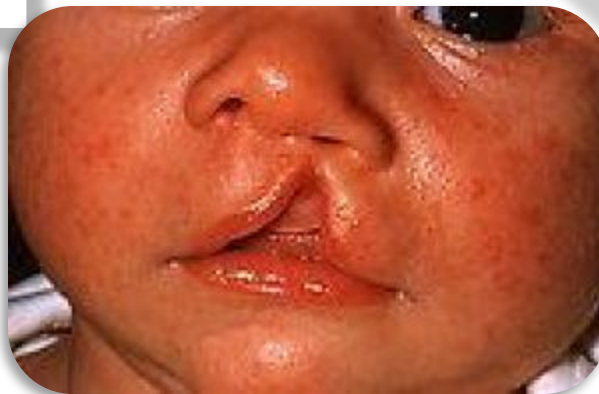
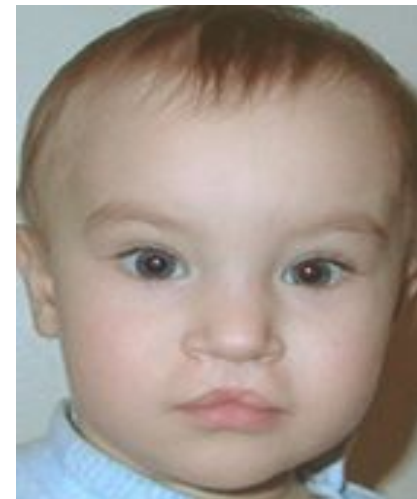
(a)



ГУБЫ

- Толстые,
- Укороченные,
- Расщепление верхней губы,
- послеоперационные рубцы,
- Норма.



ЗУБЬ

- ✓ Редкие,
- ✓ Кривые,
- ✓ Мелкие,
- ✓ Лишние,
- ✓ Вне челюстной дуги,
- ✓ Кариозные,
- ✓ Норма

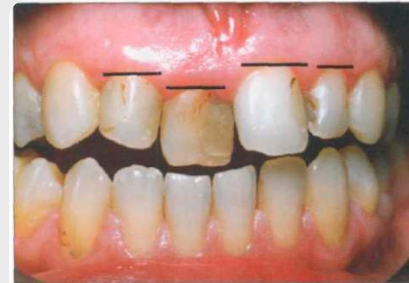
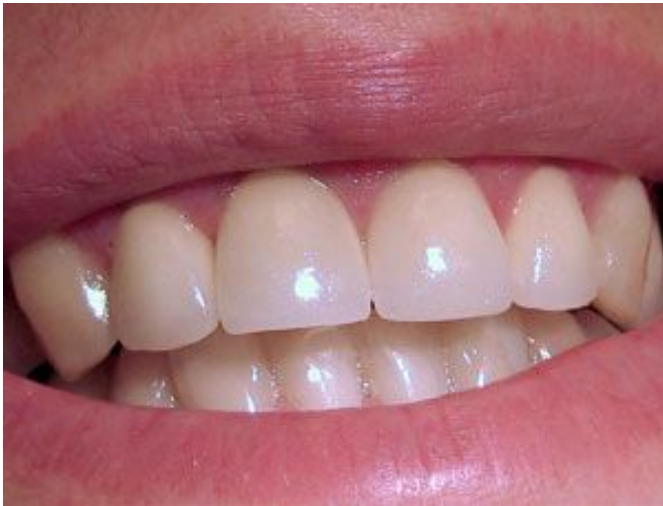
Рис. 145

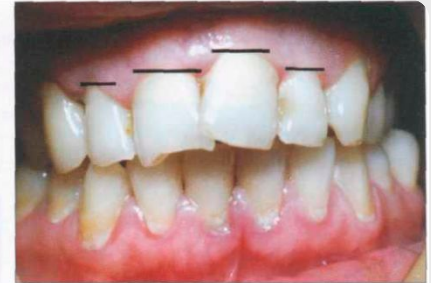

Рис. 146

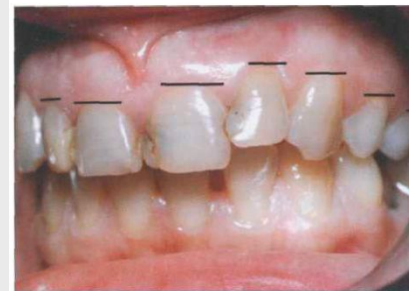

Рис. 147

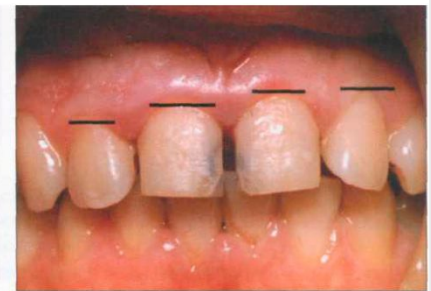
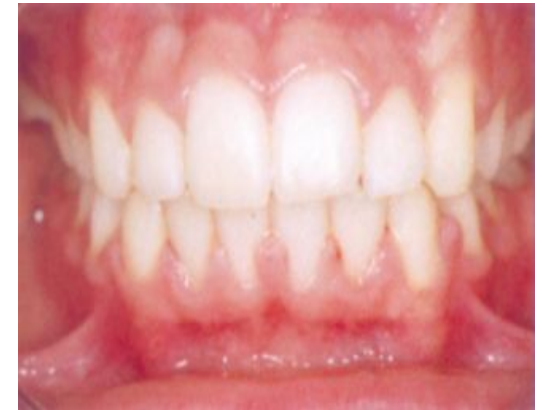
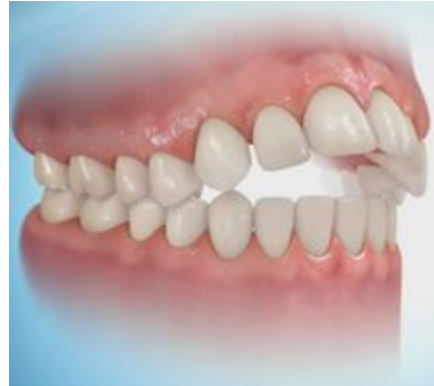
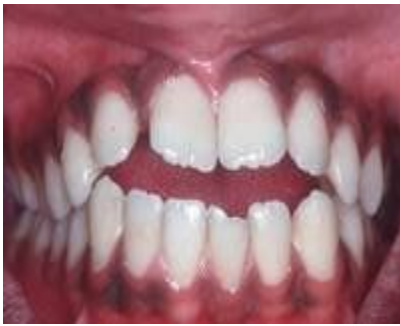Рис. 148

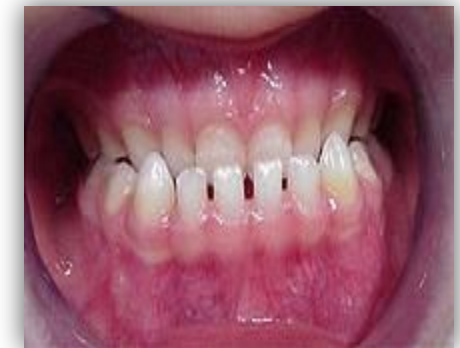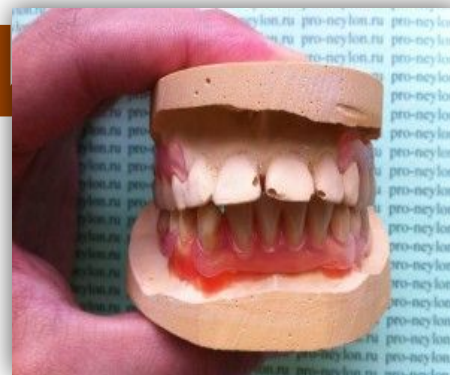ПРИКУ

- открытый передний,
- открытый боковой,
- норма

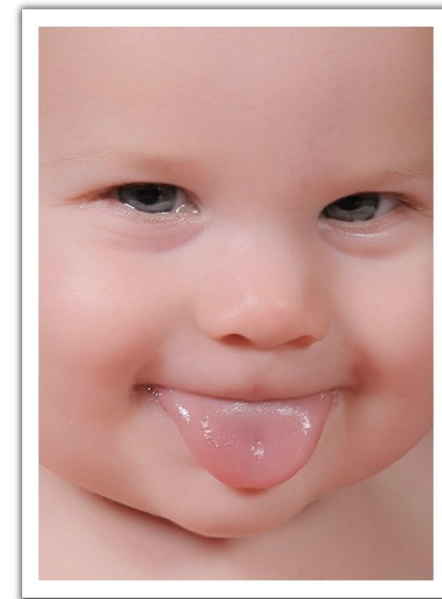
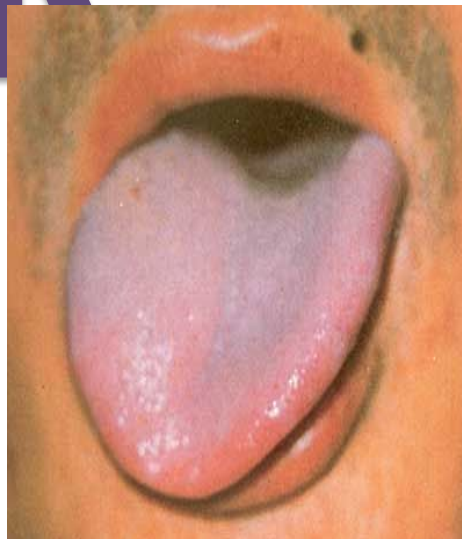
СТРОЕНИЕ ЧЕЛЮСТЕЙ

- Прогения,
- Прогнатия,
- Норма



ЯЗЫК



*Толстый,
Распластанный,
Напряженный,
Маленький,
Длинный,
Узкий,
Норма*

ПОДЪЯЗЫЧНАЯ УЗДЕЧКА

- ❑ Короткая,
- ❑ Натянута,
- ❑ Норма

- Высокое,
- Чрезмерно узкое,
- Плоское,
- Низкое,
- Расщелина твердого неба,
расщепление альвеолярного
отростка,
- Субмукозная расщелина,
- Норма

МАЛЕНЬКИЙ ЯЗЫЧОК

- Отсутствует,
- Укорочен,
- Раздвоен,
- Свисает неподвижно по
средней линии,
- Отклоняется в сторону.