

The background features a top section with stylized red and orange clouds against a dark red gradient. Below this is a large white area with a faint, complex geometric pattern of overlapping triangles and lines in shades of gray.

Врожденные расщелины мягкого неба

Врожденные расщелины нёба

Расщелины мягкого
нёба



Сабмукозная
Полная
Неполная

Расщелины мягкого
и твердого нёба



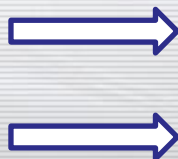
Сабмукозная
Полная
Неполная

Полная расщелина
альвеолярного
отростка, мягкого и
твердого нёба



Односторонняя
Двухсторонняя

Полная расщелина
альвеолярного
отростка и
переднего отдела
твердого нёба



Односторонняя
Двухсторонняя

Причины (Экзогенные причины)

- гипоксия, неполноценное питание, гормональные дискорреляции, тератогенные яды.

Химические факторы

- механические, термические, радиационные.

Физические факторы

- вирусы, бактерии и их токсины, простейшие.

Биологические факторы

- лабильность нервной системы, семейные неблагополучия и др.

Психические факторы

Причины (Эндогенные)

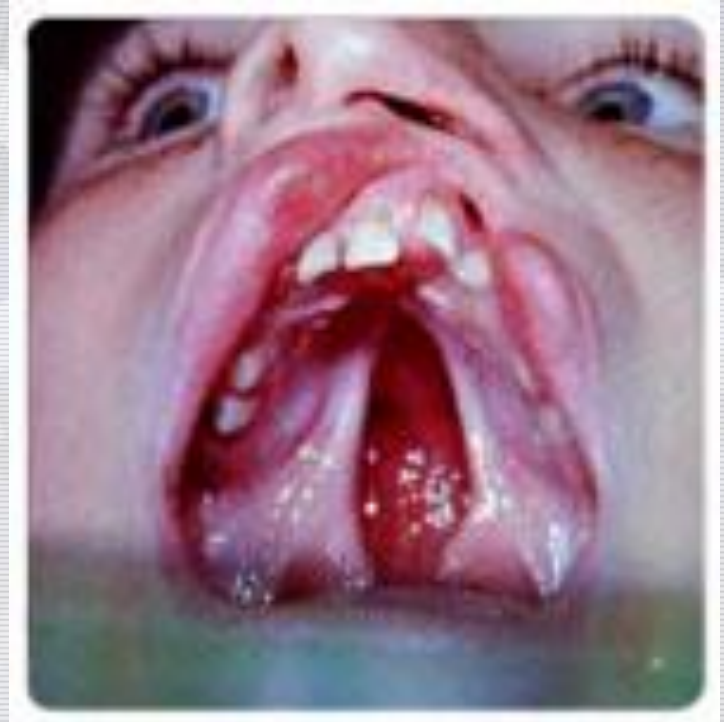Наследственность

биологическая
неполноценность половых
клеток

влияние возраста
родителей.

Что такое расщелина неба?

- *Расщелина губы-* врожденная аномалия строения твердого или мягкого неба, возникающая вследствие задержки слияния эмбриональных зачатков, образующих эту часть ротовой полости, причина ринолалии.



- Расщелина неба, как анатомический дефект надставной трубы

1

2

- Асимметрия в строении резонаторных полостей гортани, глотки, носа.

- Функциональная асимметрия голосовых складок, что снижает силу голоса, делает его сдавленным, истощимым, немодулированным

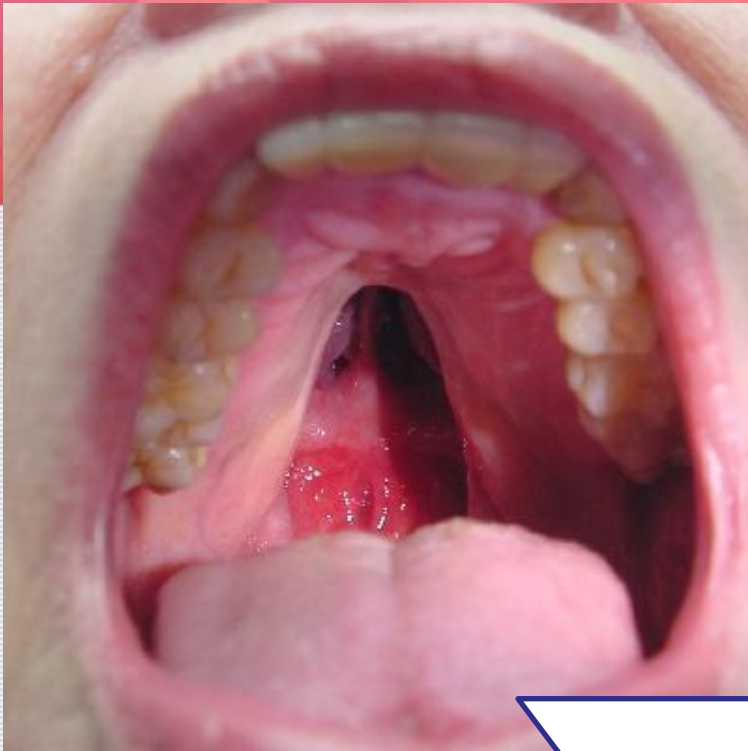3

Расщелины неба:

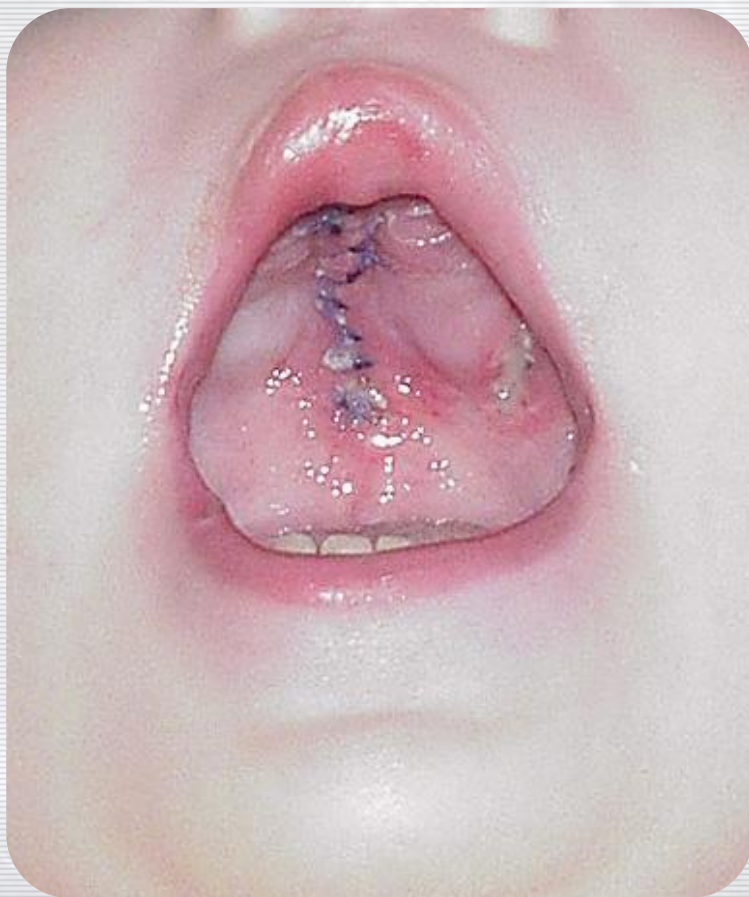

Закрытая- расщелина неба,
при которой дефект
мышечного слоя мягкого-
твердого неба закрыт
слизистой оболочкой

Расщелины неба:



Открытая- расщелина
неба, при которой дефект
мышечного слоя мягкого-
твердого неба не прикрыт
слизистой оболочкой



- После операции
(3 недели)

- Логопеду наиболее трудно обнаружить субмукозную (подслизистую), или скрытую, расщелину.
- Для ее выявления следует обратить внимание на заднюю поверхность твердого нёба, которая при утрированном произнесении звука а с широко открытым ртом слегка вытягивается в форме небольшого треугольника. Слизистая оболочка в этой области истончена и имеет более бледную окраску.

