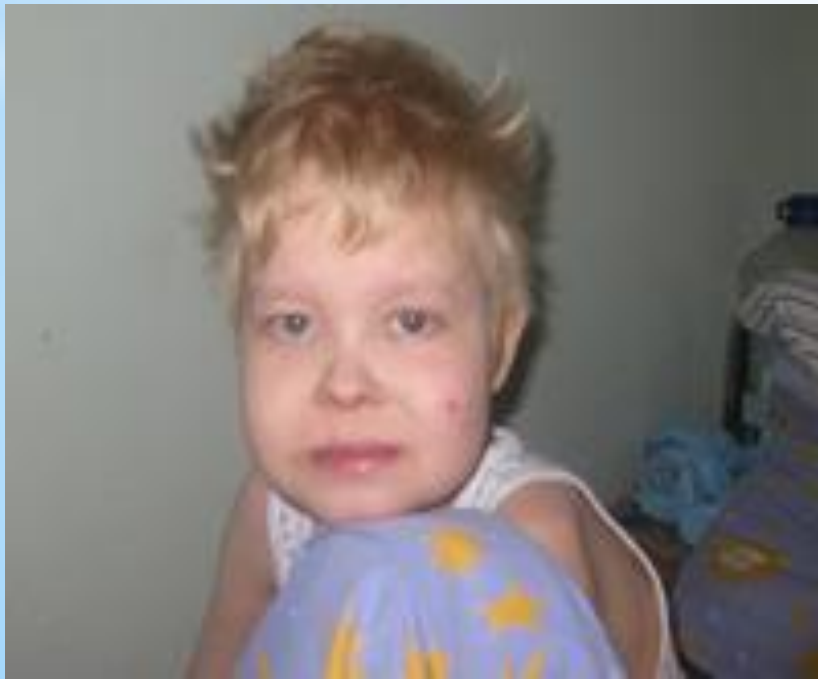

**Казахский Национальный Медицинский Университет
имени С.Д.Асфендиярова**

Кафедра: Интернатуры и резидентуры по педиатрии №1.

Наследственный нефрит

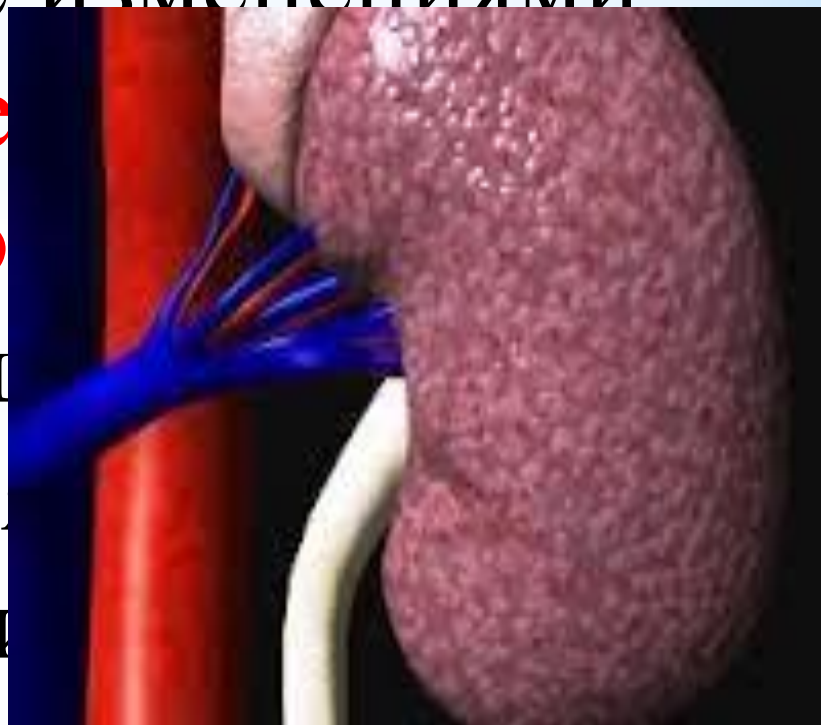


**Проверил: к.м.н., доцент
Кошербеков Е.Т.**

**Выполнила: Хайдарова Ю.М.
резидент-ревматолог**

АЛМАТЫ-2013 год.

Наследственный нефрит (Синдром Альпорта) - наследственное заболевание, характеризующееся поражением почек с изменениями мочевого осадка (гематурия, протеинурия, лейкоцитурия, бактериурия), нарушением слуха. Иногда наблюдаются нарушения зрения.



- В 1927 г. A Alport впервые выявил тугоухость у нескольких родственников с гематурией
- В 1972 г. у больных с наследственной гематурией при морфологически исследовании почечной ткани Hinglais et al. выявили неравномерное расширение и расслоение гломерулярных базальных мембран.
- В 1985 г. была идентифицирована генетическая основа наследственного нефрита - мутация в гене коллагена IV типа (Fiengold et al., 1985).

Эпидемиология

- Распространенность синдрома Альпорта составляет 1 случай на 5000 населения.
- В Германии синдром Альпорта диагностируется при 17 из 1000 нефробиопсий, 3% случаев хронической почечной недостаточности у детей связано с синдромом Альпорта.
- 2,3% почечных трансплантаций проводится пациентам с синдромом Альпорта.
- Из возможных типов наследования сцепленное с X-хромосомой - наиболее распространено при этой патологии.
- Y. Uraoka и соавт. обнаружили, что 17,2% японских детей с синдромом Альпорта не имеют семейного анамнеза почечного заболевания.
- По данным R. Shaw и R. Kallen, частота мутаций составляет 1 на 100 000 населения.

Генетическая основа болезни - мутация в гене α -5 цепи коллагена IV типа. Этот тип универсален для базальных мембран почки, кохлеарного аппарата, капсулы хрусталика, сетчатки и роговицы глаза, что доказано в исследованиях с использованием моноклональных антител против этой фракции коллагена. В последнее время указывают на возможность применения ДНК-зондов для пренатальной диагностики наследственного нефрита.

Выделяют три варианта наследственного нефрита

I вариант - клинически проявляется нефритом с гематурией, тугоухостью и поражением глаз.

Течение нефрита прогрессирующее с развитием ХПН.

Тип наследования - доминантный, сцепленный с X-хромосомой.

Морфологически выявляется нарушение структуры базальной мембраны, ее истончение и расщепление.

II вариант- клинически проявляется нефритом с гематурией без тугоухости.

Течение нефрита прогрессирующее с развитием ХПН.

Тип наследования - доминантный, сцепленный с X-хромосомой.

Морфологически выявляется истончение базальной мембраны капилляров клубочков (особенно lamina densa).

III вариант - доброкачественная семейная гематурия.

Течение благоприятное, хроническая почечная недостаточность не развивается.

Тип наследования - аутосомно-доминантный или аутосомно-рецессивный. При аутосомно-рецессивном типе наследования у женщин отмечено более тяжелое течение заболевания.

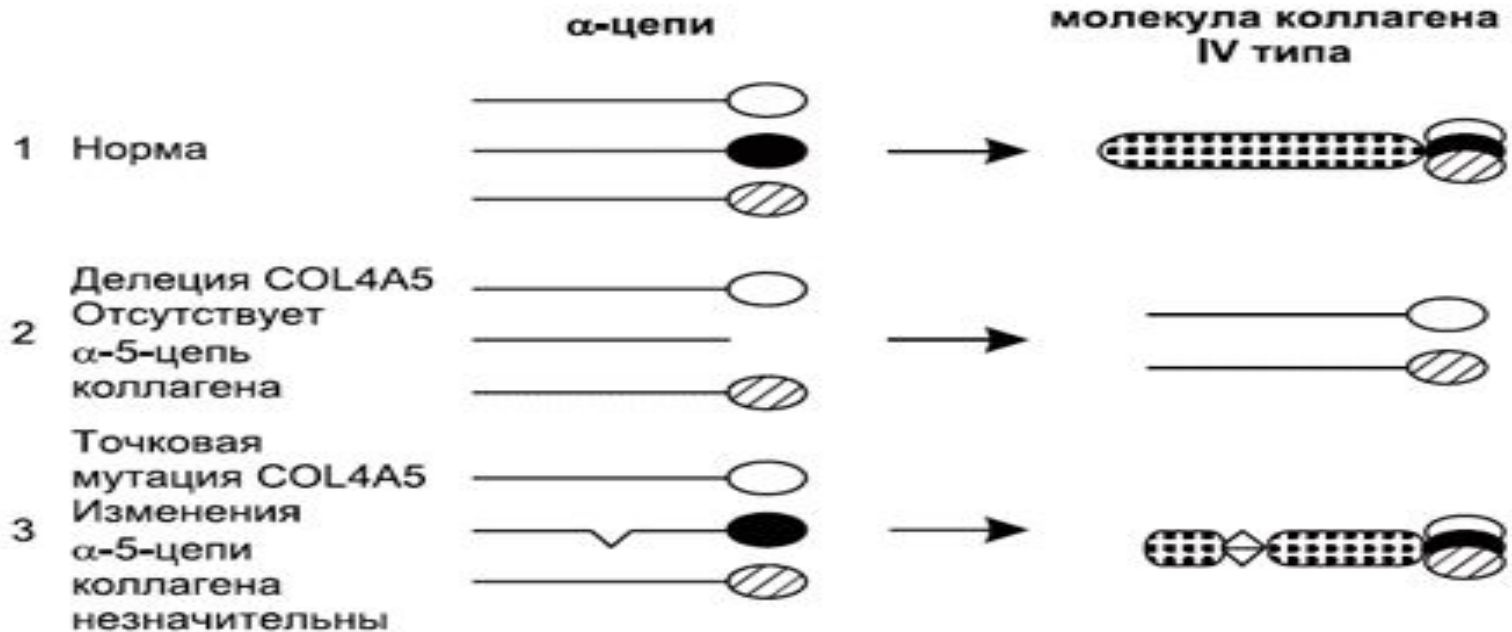
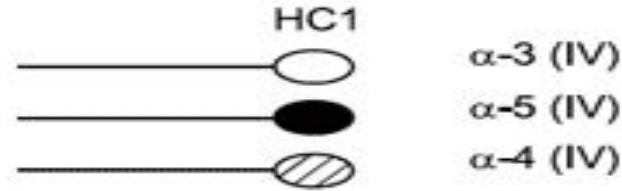
Синдром Альпорта - наследственный нефрит с поражением слуха.

В основе лежит сочетанный дефект структуры колагена базальной мембраны клубочков почек, структур уха и глаза. Ген классического синдрома Альпорта расположен в локусе 21-22 q длинного плеча X-хромосомы.


В большинстве случаев наследуется по доминантному типу, сцепленному с X-хромосомой. В связи с этим у мужчин синдром Альпорта протекает тяжелее, так как у женщин функция мутантного гена компенсируется здоровым аллелем второй, неповрежденной хромосомы.


Коллаген IV типа, входящий в состав гломерулярной базальной мембраны, состоит в основном из двух $\alpha 1$ -цепей (IV) и одной $\alpha 2$ -цепи (IV), а также содержит $\alpha 3$, $\alpha 4$, $\alpha 5$ -цепи.


Домены коллагена IV типа



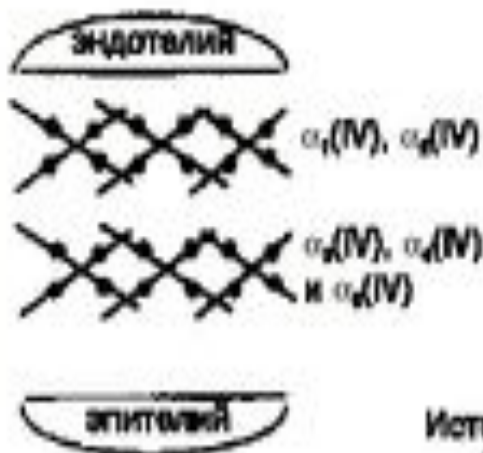
Структура коллагена IV типа при нормальных и измененных альфа-цепях коллагена: 1 – норма. Все три альфа-цепи сохранены. Происходит скручивание молекулы коллагена; 2 – делеция COL4A5. Отсутствует альфа-5-цепь коллагена. Не происходит скручивания молекулы коллагена; 3 – точечная мутация COL4A5. Изменения альфа-5-цепи коллагена незначительны. Локальные нарушения скручивания молекулы коллагена

- 
- Мутация гена Col4A5 сопровождается отсутствием $\alpha 3$ -, $\alpha 4$ -, $\alpha 5$ - и $\alpha 6$ цепей в структуре коллагена IV типа, а количество $\alpha 1$ - и $\alpha 2$ -цепей в гломерулярной базальной мембране возрастает.

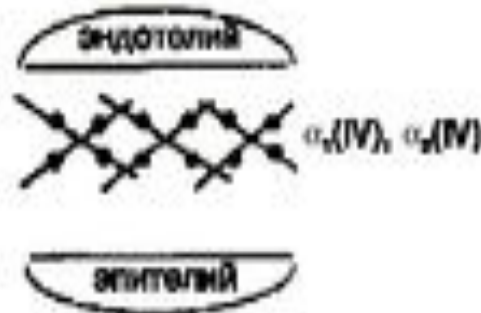
- 
- Приводит к истончению и ломкости базальных мембран клубочков на ранних стадиях синдрома Альпорта,

- 
- Клинически проявляется чаще гематурией (реже гематурией с протеинурией или только протеинурией), снижением слуха и лентиконусом.

Нормальная ГБМ



Ранний
Синдром Альпорта



Истончение базальной мембраны
(ГБМ, капсула хрусталика)



Гематурия
и лейкоцитоз

Поздний
Синдром Альпорта



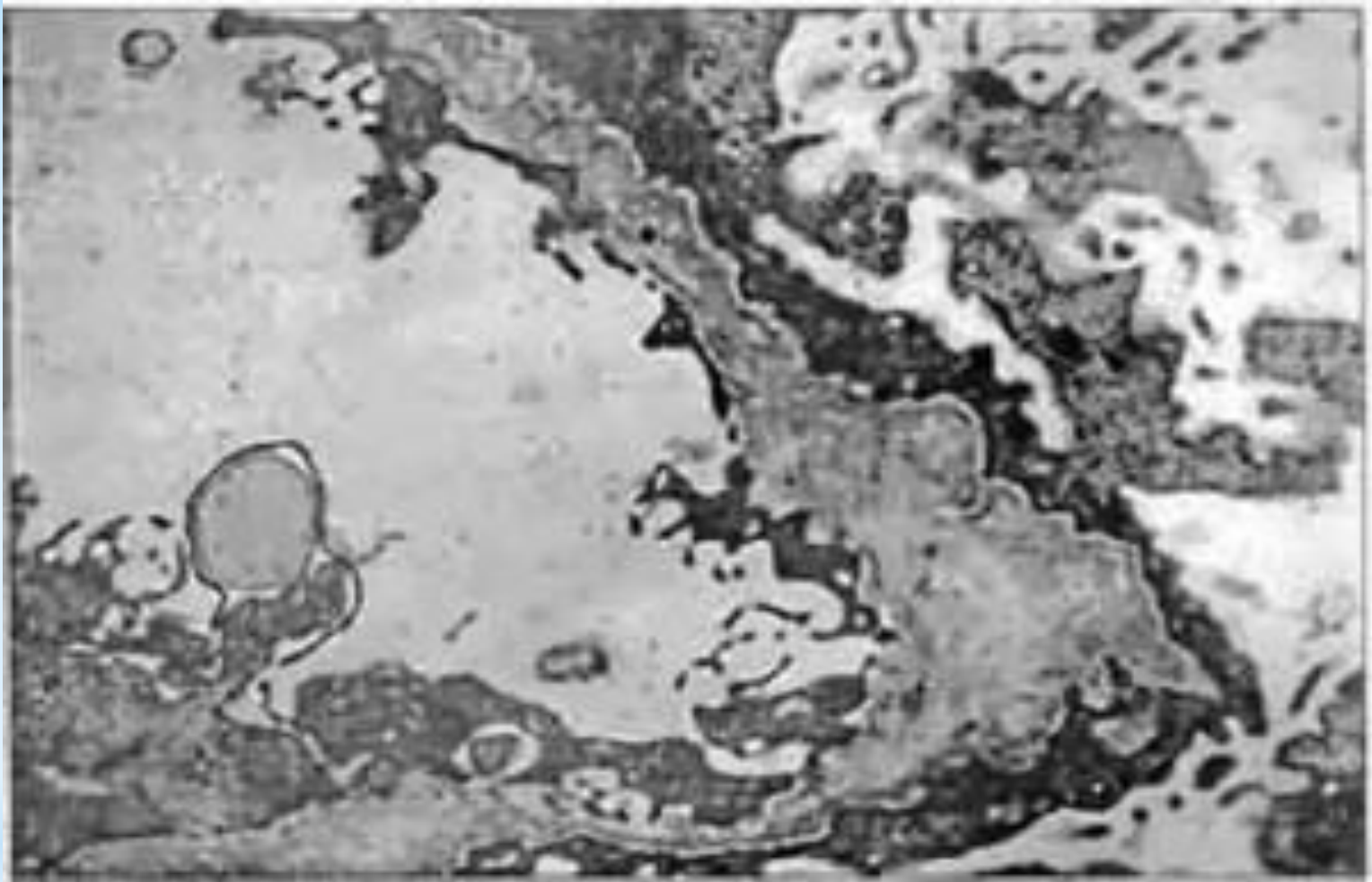
Утолщение
и дезорганизация ГБМ



Протеинурия и снижение
функции почек

Этапы изменения гломерулярных базальных мембран (ГБМ) при наследственном нефрите.

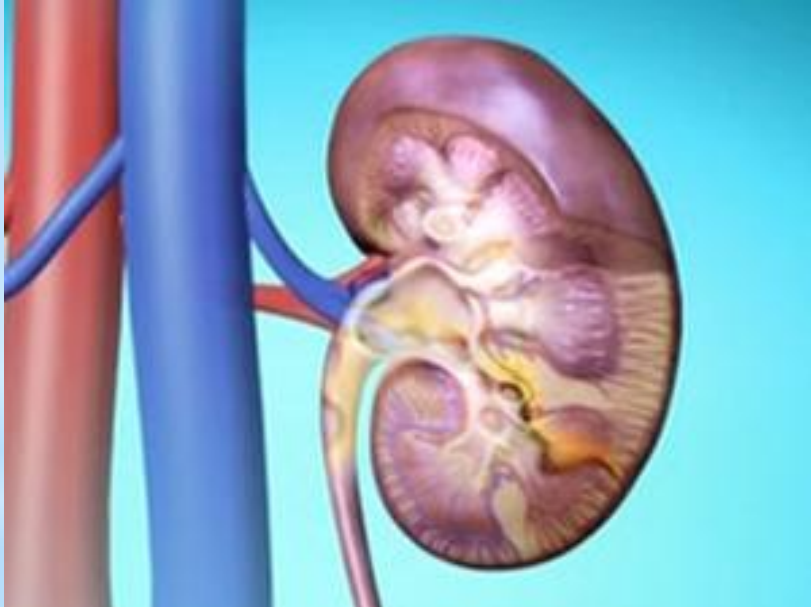- ✓ **Морфологически** при электронной микроскопии выявляется истончение и расслоение гломерулярных базальных мембран (особенно lamina densa) и наличие электронно-плотных гранул.
- ✓ Гломерулит при синдроме Альпорта всегда носит иммунонегативный характер, что отличает его от гломерулонефрита.
- ✓ Характерны развитие атрофии канальцев, лимфогистиоцитарная инфильтрация, наличие "пенистых клеток" с включениями липидов - липофагами.
- ✓ При прогрессировании заболевания выявляется утолщение и выраженная деструкция базальных мембран клубочков.



Полиморфизм ультраструктуры БМ клубочкового капилляра. Участки различной толщины, потеря трехслойности, расслоение и дезорганизация плотной пластины (Lamina densa). Больной С. 8 лет. Диагноз: синдром Альпорта ($\times 15\ 000$)

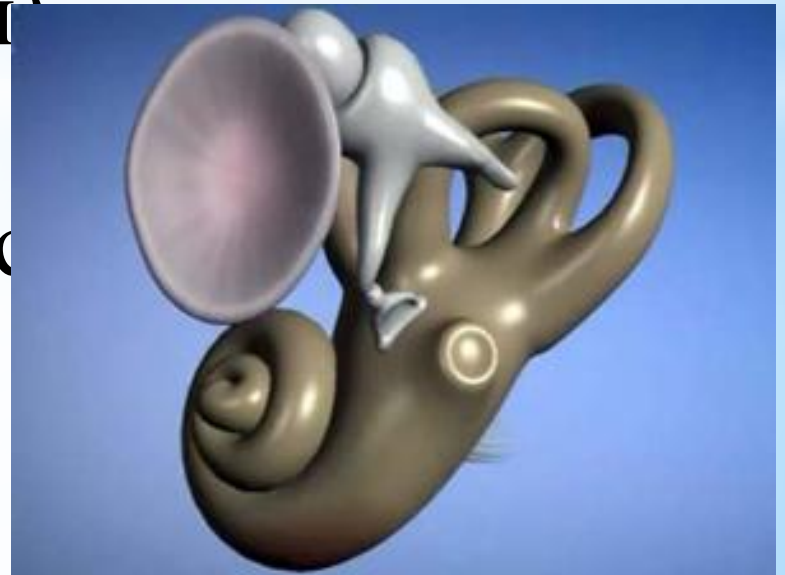Симптомы вкл

- Аномальный цвет мо



потеря зрения (чаще
у женщин)

- Потеря слуха (чаще во
мужчин),
- Отеки вокруг глаз

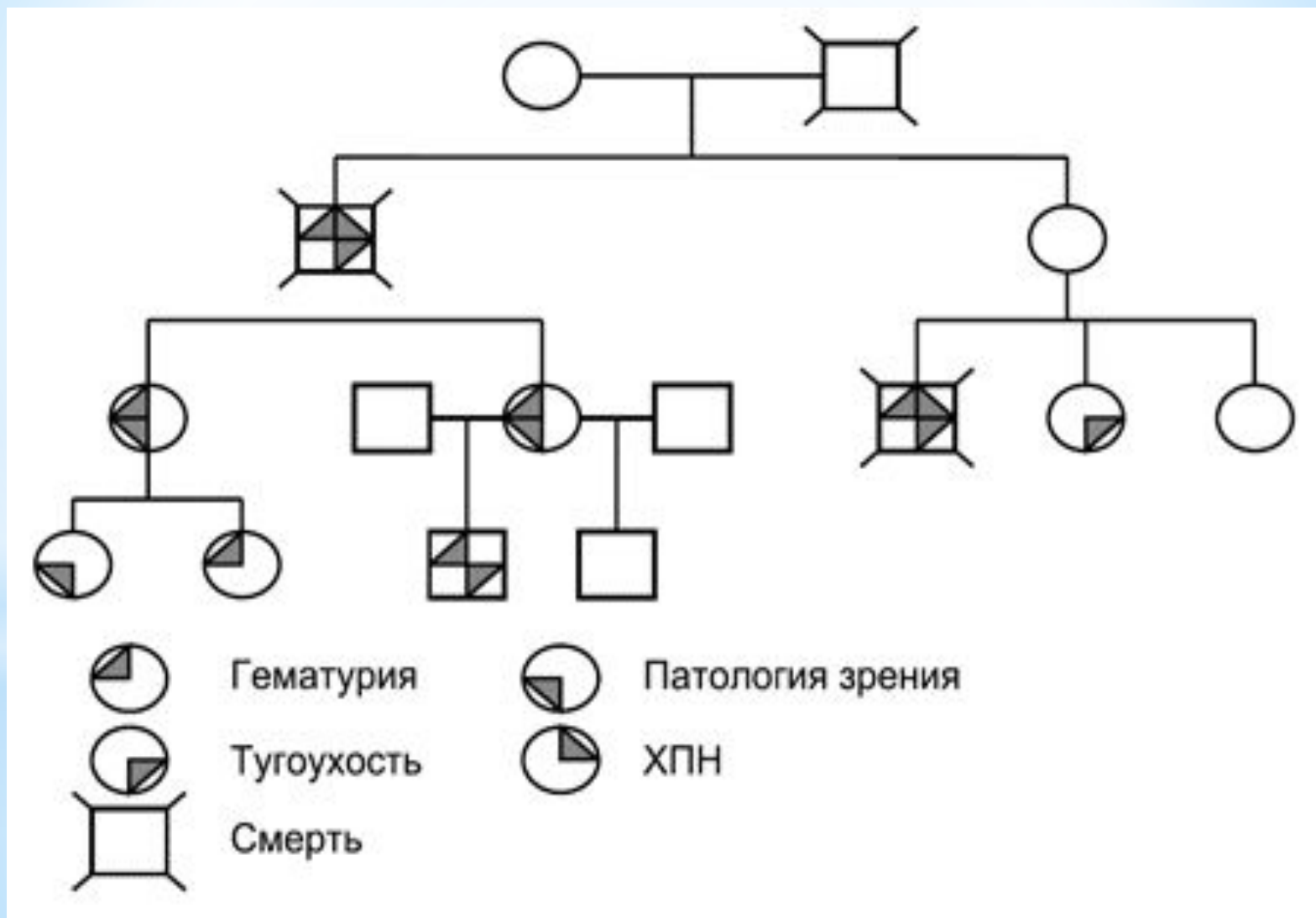


Клиническая картина синдрома Альпорта, регулярно повторяющаяся в семье, обычно соответствует какому-либо фенотипу, хотя выраженность симптомов может меняться от человека к человеку и в зависимости от возраста и пола.

Большинство семей с этой патологией хорошо вписываются в следующую классификацию:

- 1) доминантный юношеский нефрит с тугоухостью (до 31 лет);
- 2) X-сцепленный юношеский нефрит с тугоухостью;
- 3) X-сцепленный нефрит с тугоухостью у взрослых;
- 4) X-сцепленный нефрит без экстраренальных проявлений;
- 5) аутосомно-доминантный нефрит с тугоухостью и тромбоцитопатией, соответствующий по McKusick категории N 15365 (синдром Эпштейна);
- 6) аутосомно-доминантный нефрит юношеского типа с тугоухостью.

Фрагмент родословной семьи С. Диагноз: синдром Альпорта



В начальной стадии болезни самочувствие ребенка страдает мало, характерной особенностью является упорство и стойкость мочевого синдрома:

- гематурия различной степени выраженности, наблюдаемая в 100% случаев.
- протеинурия в большинстве случаев не превышает 1 г/сут, в начале заболевания может быть непостоянной, по мере прогрессирования процесса протеинурия нарастает.

- В дальнейшем происходит нарушение парциальных функций почек, ухудшение общего состояния больного: появляются интоксикация, мышечная слабость, артериальная гипотония, часто нарушение слуха и нарушение зрения(в 20% случаев).
- Наиболее часто выявляются аномалии со стороны хрусталика: сферофокия, лентиконус передний, задний или смешанный, разнообразные катаракты.
- Снижение слуха при синдроме Альпорта может возникнуть в различные периоды детства, однако чаще всего тугоухость диагностируется в возрасте 6-10 лет. Начинается снижение слуха у детей с высоких частот, достигая значительной степени при воздушном и костном проведении, переходя из звукопроводящей в звуковоспринимающую тугоухость.

Для наследственного нефрита характерна стадийность течения болезни: сначала **латентная стадия или скрытых клинических симптомов**, проявляющаяся минимальными изменениями мочевого синдрома, затем наступает постепенная декомпенсация процесса со снижением почечных функций **с манифестными клиническими симптомами** (интоксикация, астенизация, отставание в развитии, анемизация).

Диагностика синдрома Альпорта.

Предложены следующие критерии:

- гематурия или смерть от хронической почечной недостаточности в семейном анамнезе;
- гематурия или нефротический синдром у пациента;
- изменения гломерулярных базальных мембран при электронной микроскопии биоптата почки;
- снижение слуха по данным аудиограммы;
- врожденная патология зрения

Диагноз синдрома Альпорта считается правомочным в случаях обнаружения у больного **3 из 5 типичных признаков:**

- наличие в семье гематурии и хронической почечной недостаточности,
- присутствие у больного нейросенсорной тугоухости, патологии зрения,
- обнаружение при электронно-микроскопической характеристике биоптата признаков расщепления гломерулярной базальной мембраны с изменением ее толщины и неравномерностью контуров.

ДИАГНОЗ

- ❖ Важно составление родословной и обнаружение лиц как с сочетанием нефрита и глухоты, так и с доброкачественной гематурией, тухоухостью, ХПН.
- ❖ Диагноз подтверждают при биопсии почек, обнаружении в моче D/L-3-гидроксипролина, глюкозилгалактозилоксизина.
- ❖ У части больных выявляют сужение прилоханочного отдела мочеточника, удвоение, незавершенный поворот почек.

Дифференциальная диагностика

Затруднен дифференциальный диагноз синдрома Альпорта с болезнью тонких базальных мембран, для которой характерны аутосомно-доминантное наследование гематурии, равномерное истончение гломерулярных базальных мембран и относительно благоприятный прогноз .

- При болезни **Шарко-Мари-Тута** семейное сочетание нефропатии, тугоухости, фокально-сегментарного гломерулосклероза и расслоения плотной пластинки гломерулярных базальных мембран сопровождается мышечной атрофией.

- Непропатия и тугоухость при синдроме **Branchio-Oto-Renal** сочетается с рудиментарными остатками жаберных щелей .
- Для синдрома **Макла-Уэlsa** характерны аутосомно-доминантное наследование, повышение СОЭ, частое развитие хронической почечной недостаточности, озноб и уртикарная сыпь (в дебюте), тугоухость, глаукома и нефротический синдром (впоследствии).
- При синдроме **Альстрема** пигментная дегенерация сетчатки, нейросенсорная тугоухость и непропатия сочетаются с сахарным диабетом и ожирением.

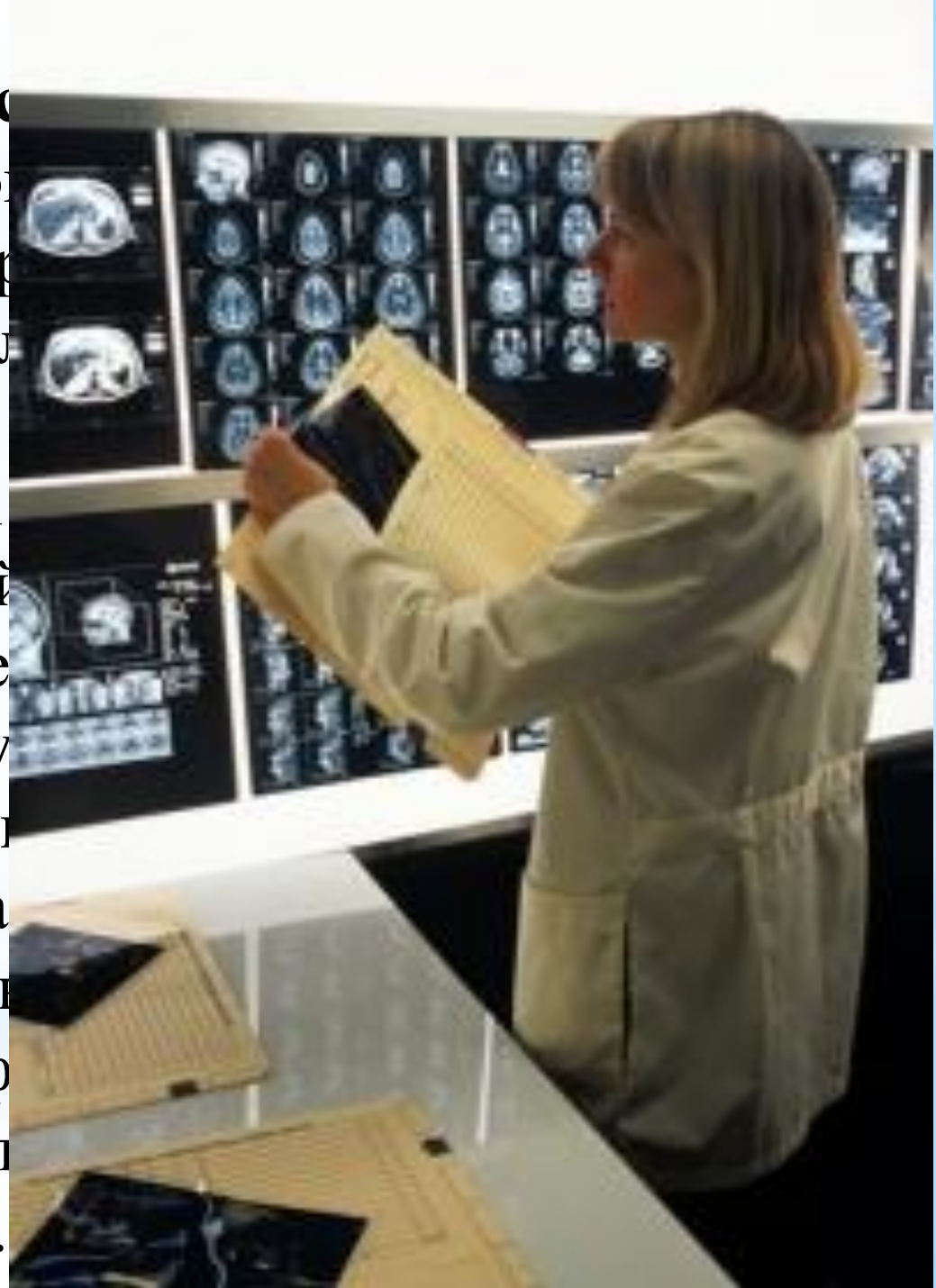Лечение синдрома Альпорта.

Специального лечения не существует.

Лечение сводится к устранению тех или иных симптомов болезни, борьба с почечной недостаточностью по всем тем же принципам, как и пациентов с обычной почечной недостаточностью.

Исс

- Медико-генетическое исследование было проведено молекулярно-генетическим методом у детей, определил наличие мутации у 11 больных.
- Среди наблюдаемых имели X-сцепленные изменения, у 48% детей патологии почек с тугоухостью. В 2% случаев доминантный тип наследования.
- В процессе наблюдения наследственным нефрозом развилась в 18,2% случаев в детском и взрослом состоянии.



- Среди наблюдаемых больных у 4 мальчиков терминальная стадия ХПН наступила в 14–15 лет, что потребовало проведения трансплантации почки.
- У двоих из этих пациентов в последующем родились дети, обе девочки страдают СА. Изучение характера прогрессирования НН показало, что нередко у детей после 9 лет к гематурии присоединяется протеинурия, степень которой нарастает с возрастом больных.
- После 12 лет отмечается снижение клубочковой фильтрации, а повышение артериального давления и постепенное повышение уровня креатинина крови происходит после 14–15 лет.

Перспективы лечение

- При систематическом использовании иАПФ на протяжении 1–2 лет происходило улучшение клубочковой фильтрации и снижение уровня креатинина крови, чего не наблюдалось при нерегулярном применении данных препаратов.
- Применение для лечение глюкокортикоиды, цитостатики, нестероидные противовоспалительные средства, как правило, были **неэффективны**