

Болезнь Тея - Сакса

ПОДГОТОВИЛ СТУДЕНТ 403 МБФ
МАКАРОВ Н.С.

Волгоград 2011



Определение БТС



Историческая справка БТС



Этиология и патогенез БТС



Лечение и диагностика БТС



Ситуационная задача

Болезнь Тея — Сакса


(ранняя детская идиотия
амавротическая, БТС) —

редкое наследственное
заболевание с прогрессирующим
и необратимым поражением
нервной системы и проводящих
путей с летальным исходом.

Историческая справка БТС



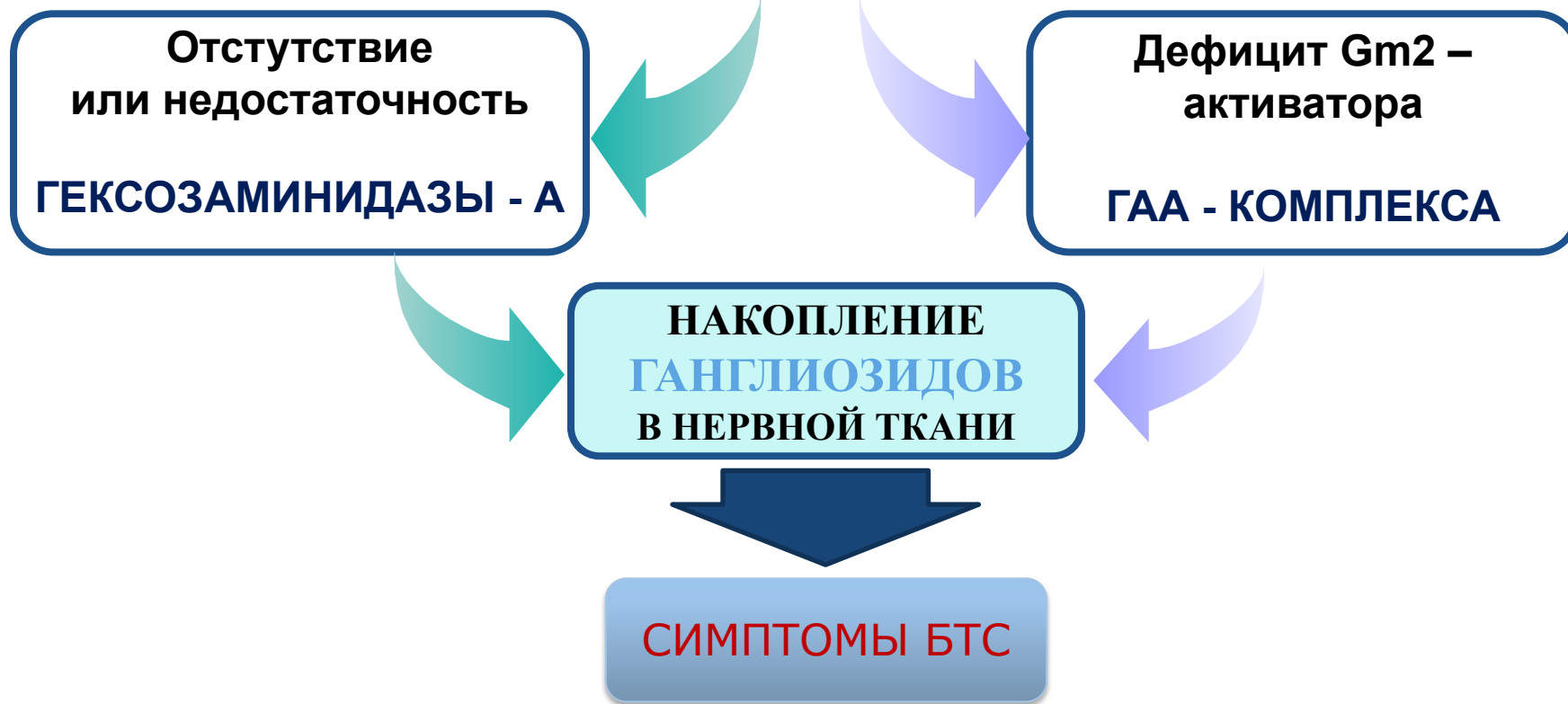Warren Tay, 1843—1927



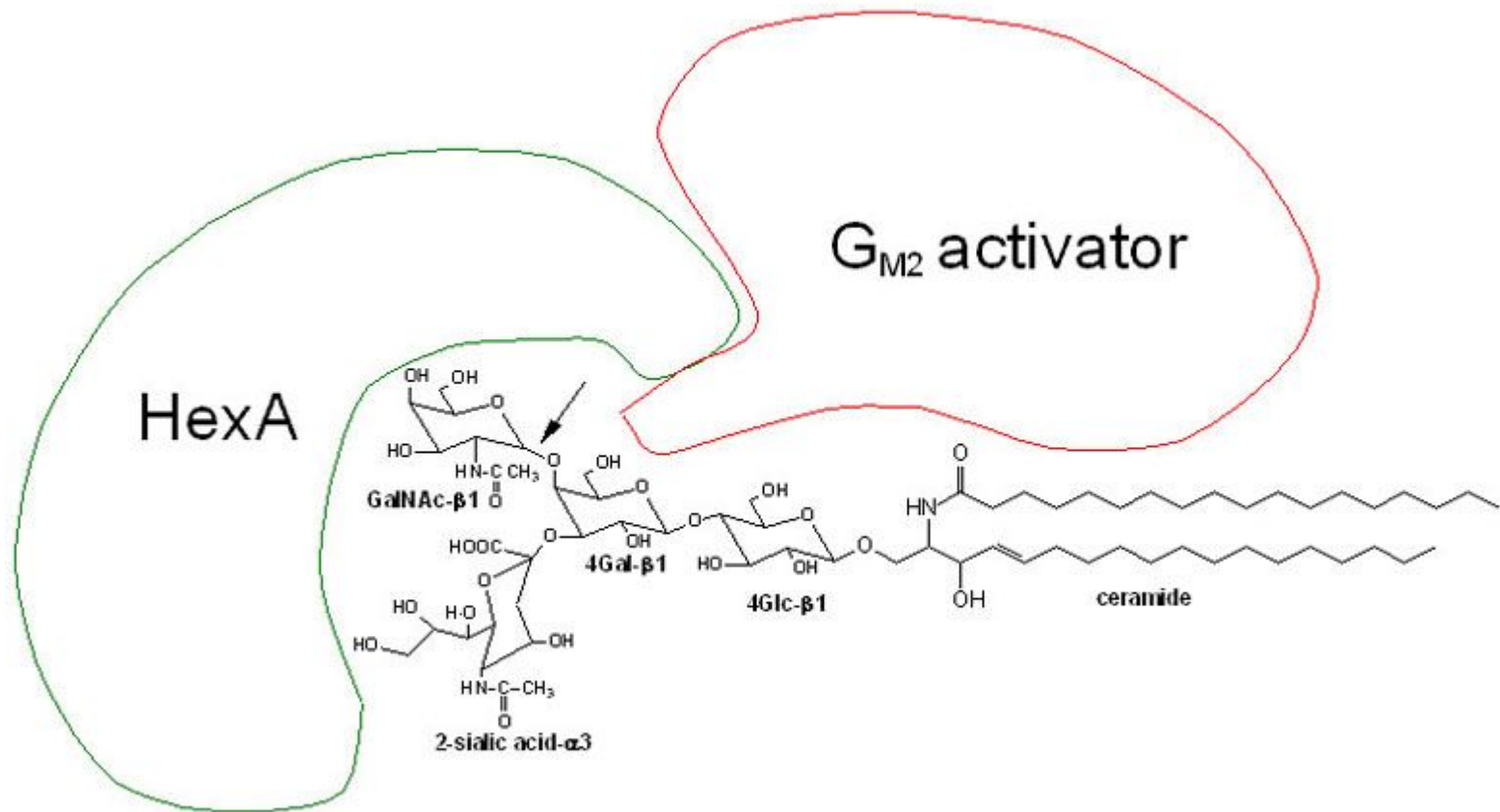
Bernard Sachs, 1858—1944

Этиология и патогенез БТС

Причины развития БТС



Этиология и патогенез БТС



Этиология и патогенез БТС

1:250'000

35 Т.П.
Н.

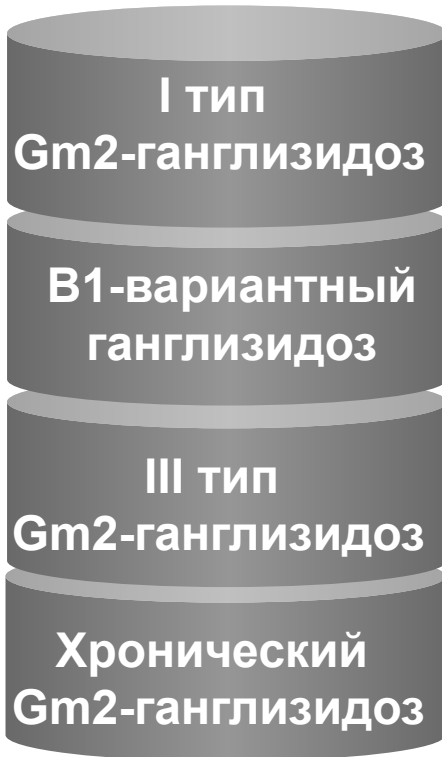
14 ЭКЗОНОВ

Локализация
гена
15Q23-Q24

БТС

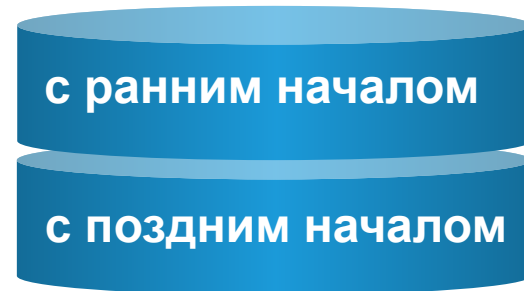Этиология и патогенез БТС

Классификация



БТС

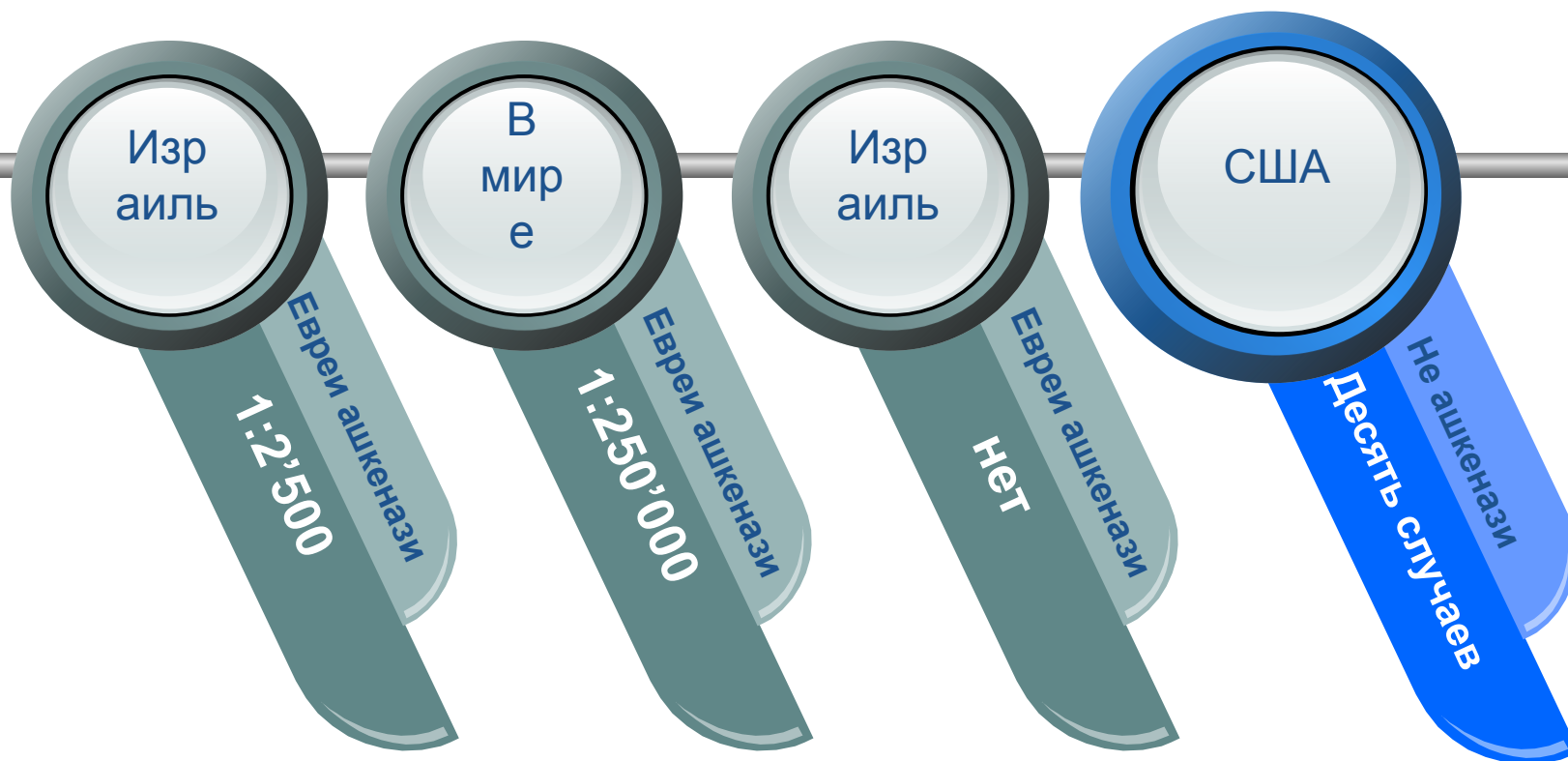
Клинические формы



Этиология и патогенез БТС

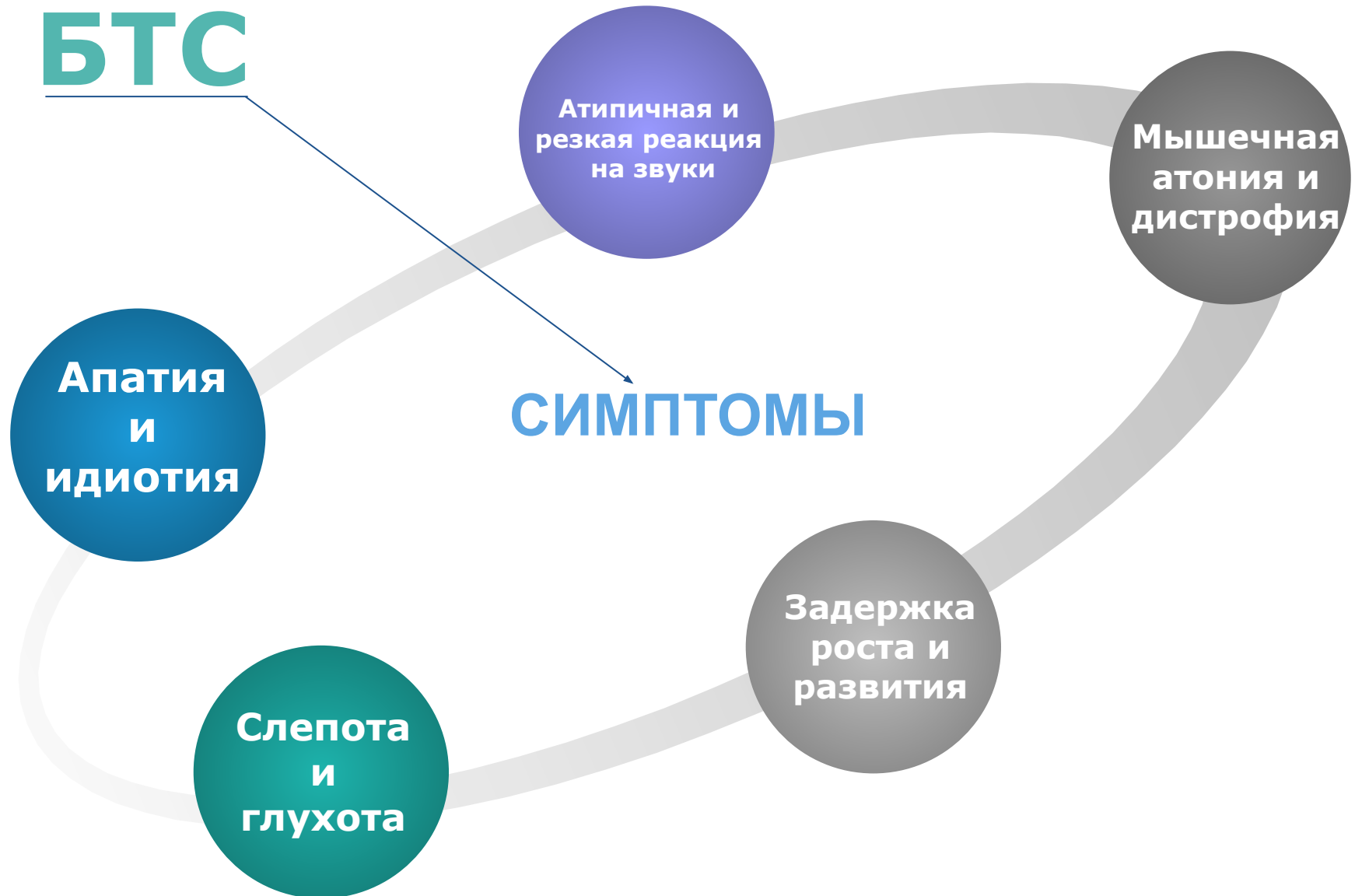
Динамика частоты БТС

Нач. XIX в. ▸ Кон. XIX в. —→ 18.01.2005 —→ **2003**

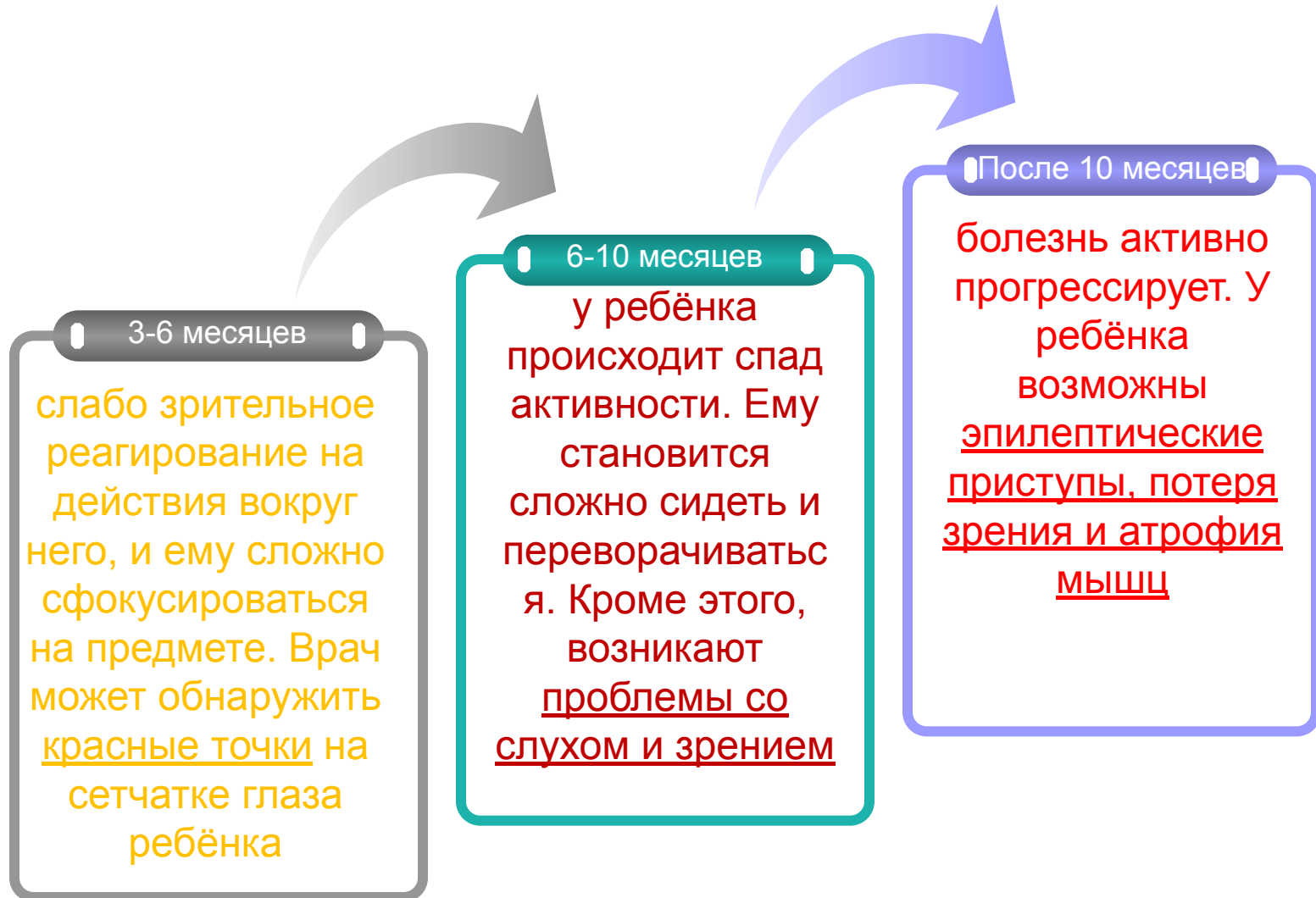

Этиология и патогенез БТС

БТС

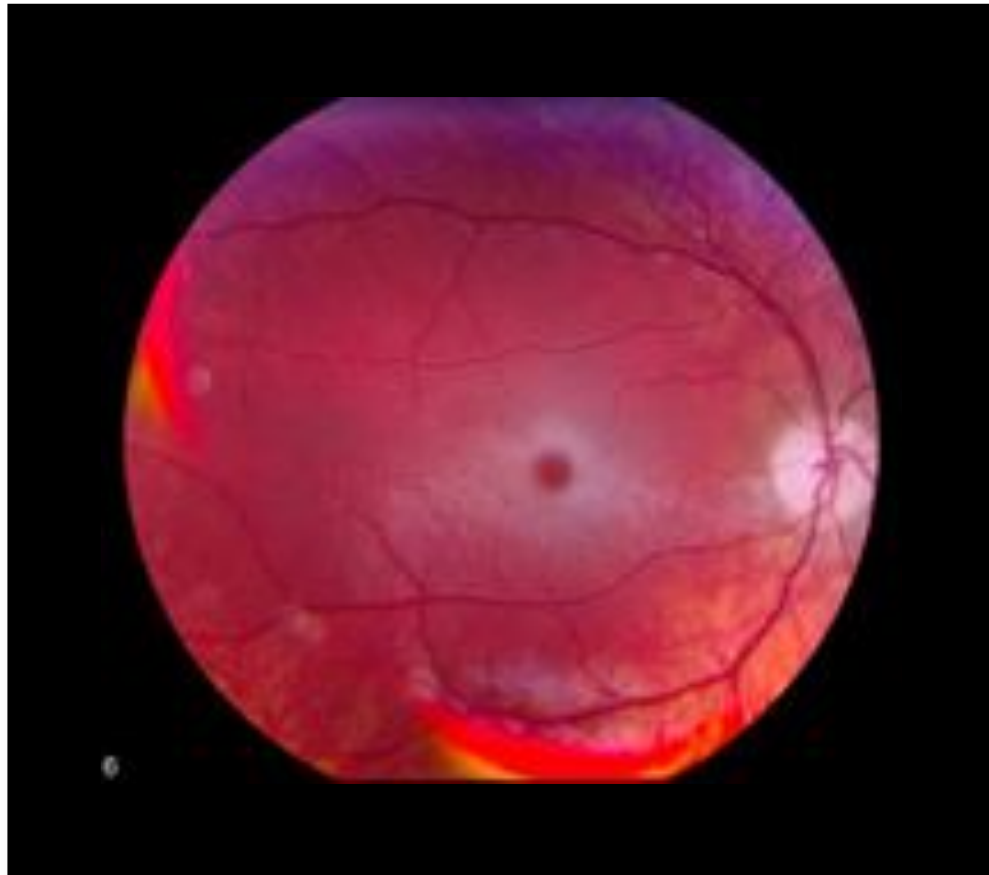


Этиология и патогенез БТС

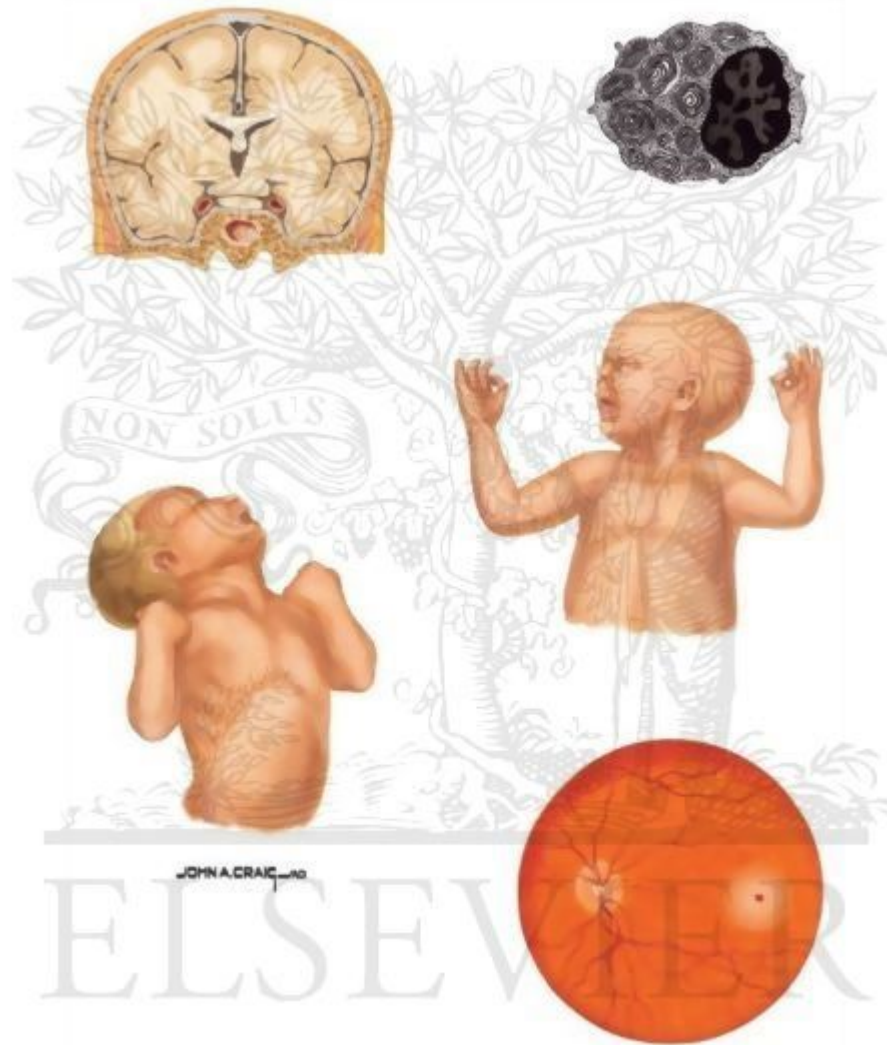


Этиология и патогенез БТС

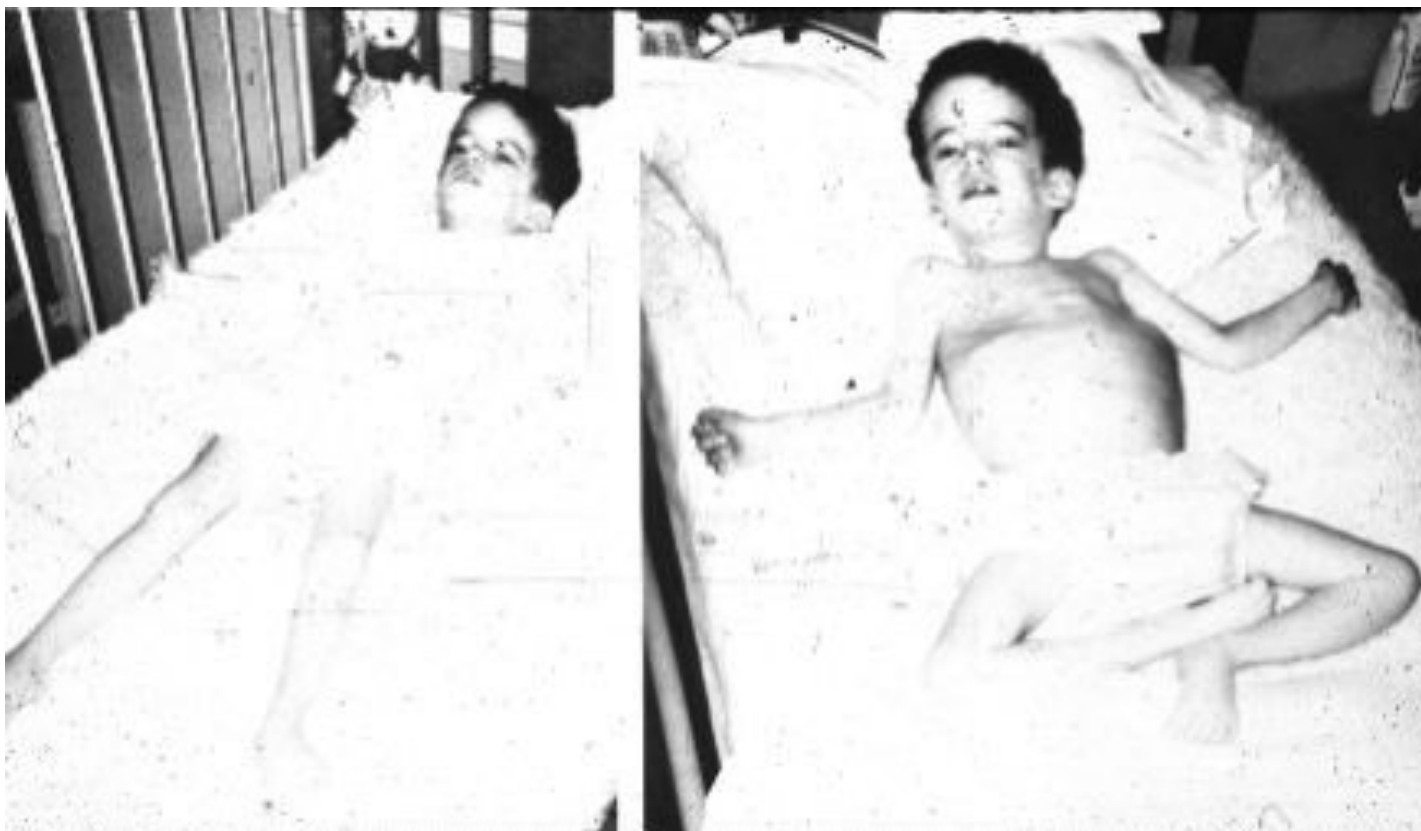Пятно типа «вишневая косточка»



Этиология и патогенез БТС



Этиология и патогенез БТС



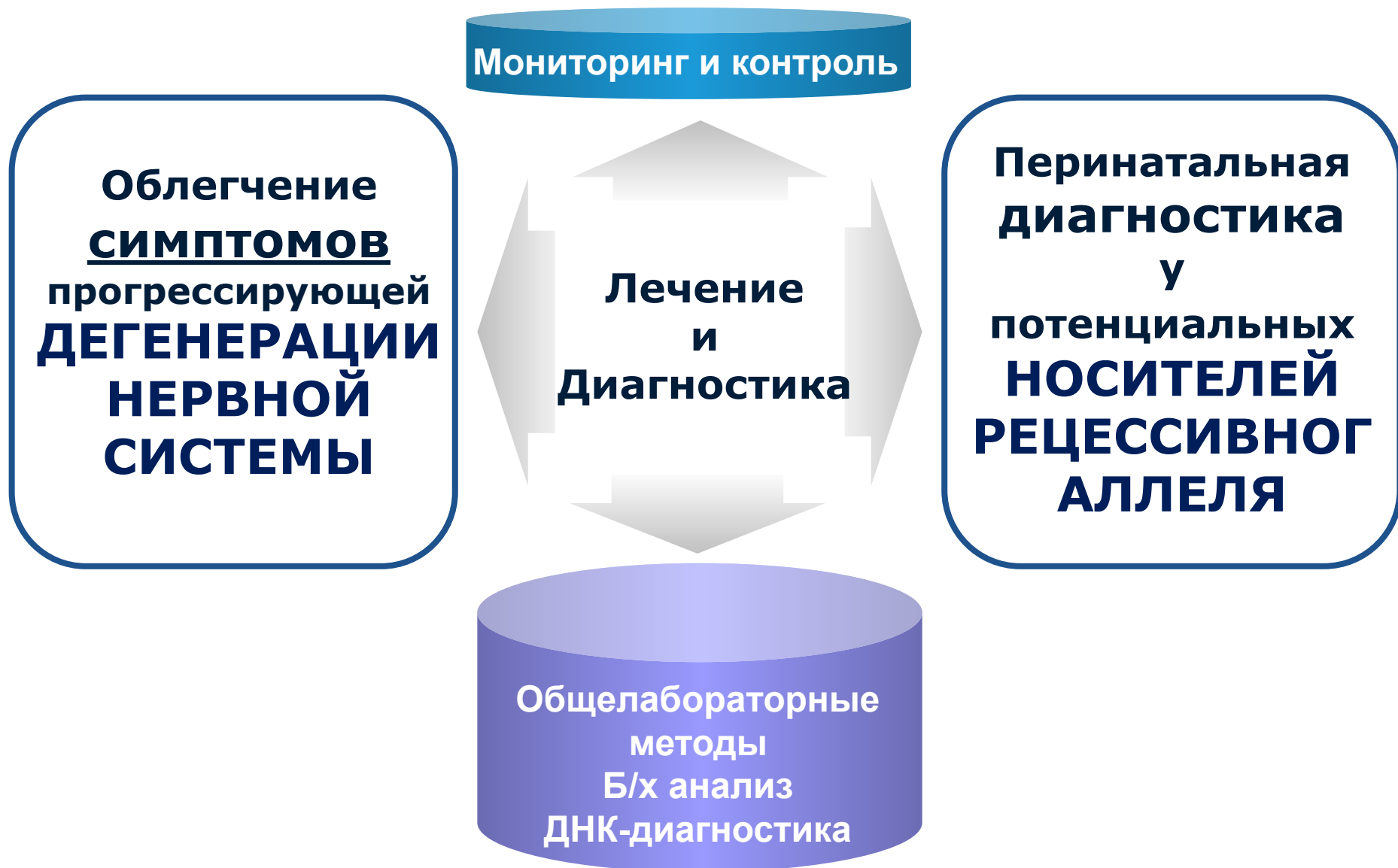Этиология и патогенез БТС



Этиология и патогенез БТС



Лечение и диагностика БТС



На сегодняшний день
**НЕТ ЭФФЕКТИВНОГО
ЛЕКАРСТВА!**
БОЛЕЗНЬ НЕИЗЛЕЧИМА!
**Больные умирают на
4 – 5 годы жизни!**

Ситуационная задача

ВНИМАНИЕ!

**СИТУАЦИОННАЯ
ЗАДАЧА**

Ситуационная задача

Молодая семья обратилась по направлению участкового педиатра к врачу-генетику в связи с болезнью 11-месячного сына. У ребенка было выявлена задержка роста и психомоторного развития: он не мог ходить и долго сидеть, был малоподвижным и медлительным, проявлял апатию к окружающим и не мог удержать в руках легкие предметы. Ребенок плохо кушал, был истощен и аскетично сложенным. Наблюдалась мышечная слабость.

В ходе анамнеза установлено, что в первые 5 месяцев ребенок проявлял обычную для его возраста активность, мог держать голову, переворачивался на живот, хорошо кушал. Но на шестой месяц он стал резко и остро реагировать на звуки лая домашней собаки, в результате чего семье пришлось отдать её родственникам. Когда мама играла с ребенком, то она отмечала, что сын не мог следить за теми предметами, которые она показывала ему – его взгляд был растерянным и несфокусированным. Уже на 8-9 месяцев ребенок мало двигался, практически не плакал и тихо кричал, при этом много спал, начались проблемы с питанием и кормлением, он не реагировал на звуки.

Отец по национальности принадлежит к евреям-ашкенази, а у матери в роду были выходцы из Восточной Польши, где ныне проживают европейские евреи. У отца и матери не было в детстве подобных симптомов в детстве. В ходе генеалогического анализа установлено, что мать и отец являются близкими родственниками – двоюродными брат и сестра. По воспоминаниям родителей у их предков были случаи смерти маленьких детей с подобными симптомами.

Предварительный диагноз: мышечная дистрофия Дюшена - Беккера, спиноцеребеллярная атаксия, торсионная дистония, атаксия Фридрейха, болезнь Тея – Сакса.

Дальнейший анализ для подтверждения Болезни Тея – Сакса:

- 1) Осмотр у окулиста с задачей выявления на глазном дне вишнево-красного пятна (типа «вишневая косточка») и степени тугоухости;
- 2) Биохимический анализ крови на выявление уровня фермента гексозаминидазы – А;
- 3) Гистологическое исследование биоптата мышц;
- 4) Электромиография;
- 5) Прямая ДНК-диагностика.

Течение болезни – прогрессирующе-дегенеративное. Летальный исход к 4-5 годам.

Благодарю

за

ВНИМАНИЕ!

LOGO