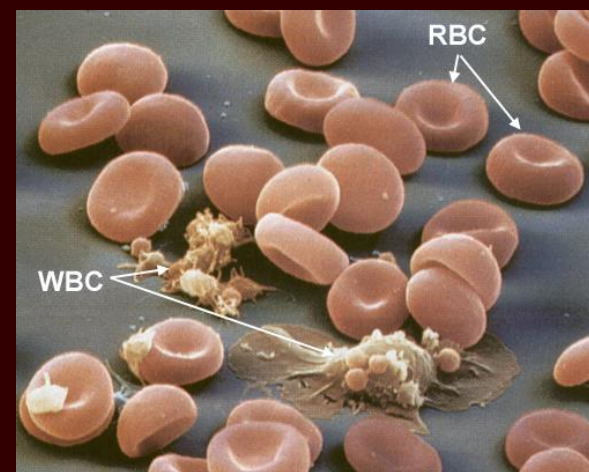
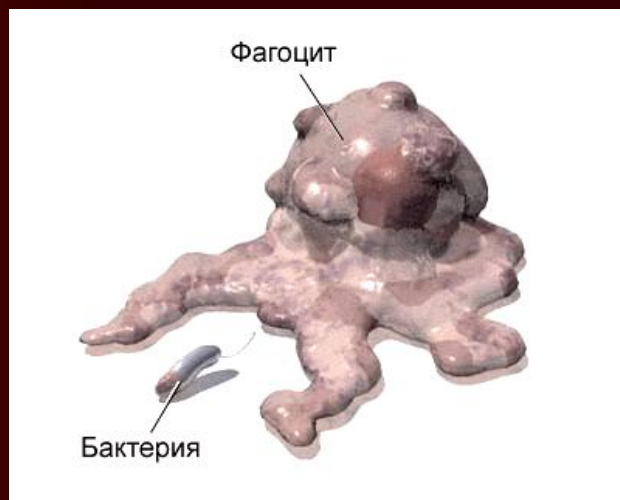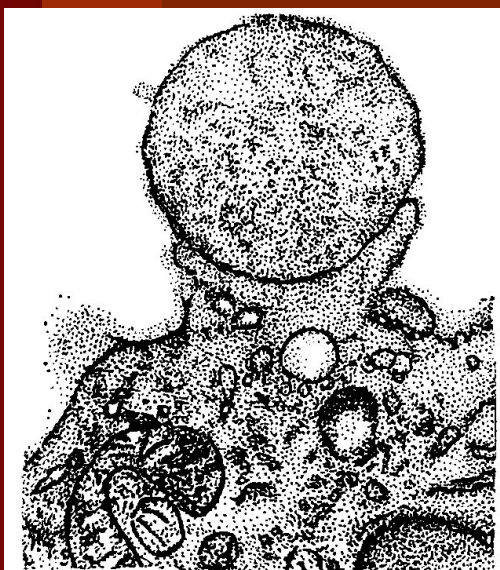


ФАГОЦИТОЗ

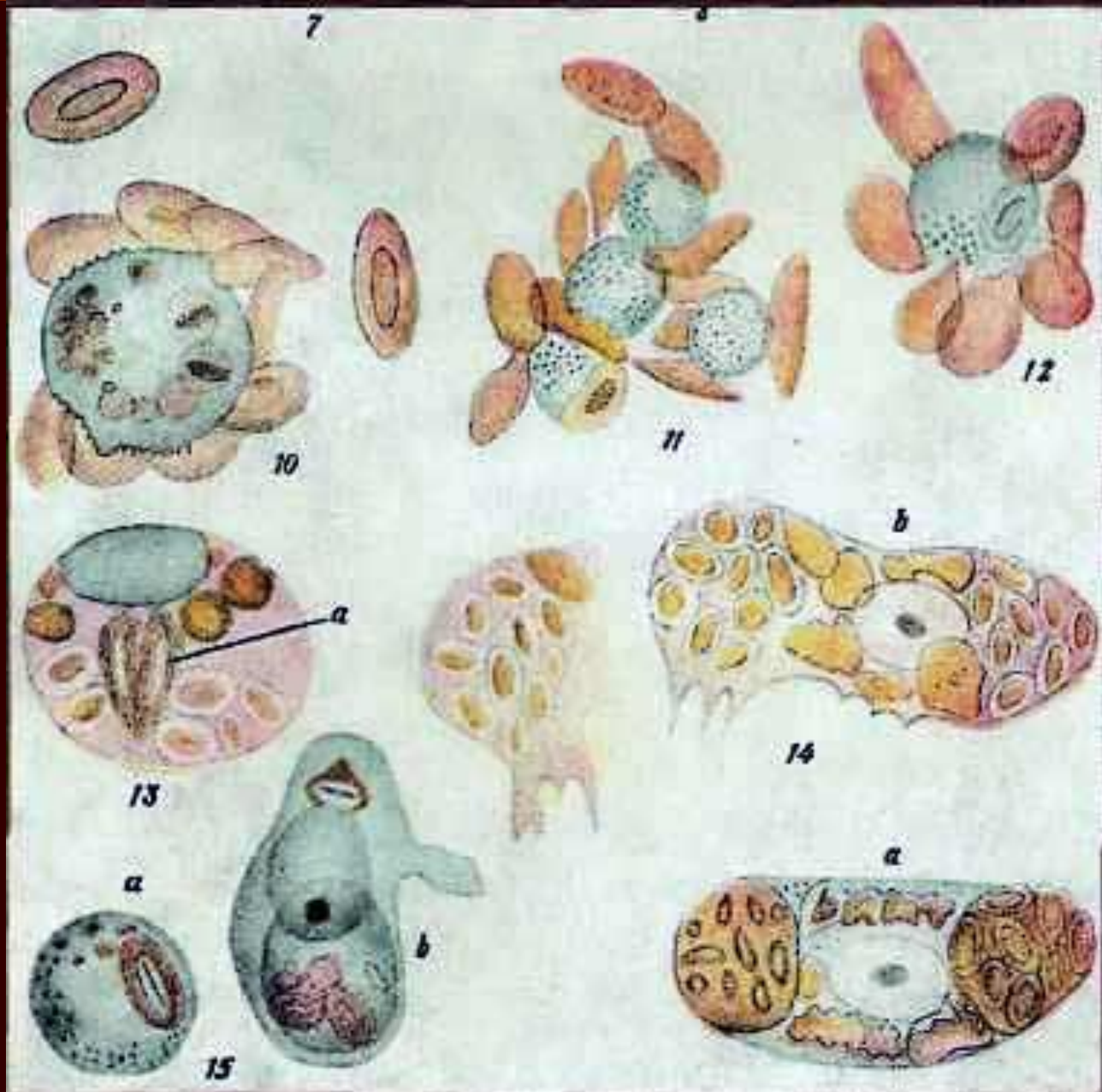


Из истории фагоцитоза

Фагоцитоз — одно из самых блестящих открытий патофизиологии XIX века. В **1882 г.** И.И. Мечников впервые описал фагоцитоз. Хотя и до Мечникова замечали, что вокруг занозы группируются белые кровяные тельца-лейкоциты, считалось, что лейкоциты, столкнувшись с инфекцией, всего лишь выполняют роль ее переносчиков по организму. Однако опыты Мечникова с личинкой морской звезды, у которой нет ни сосудистой системы, ни кровотока, доказывали другое. Вонзая в прозрачное тело личинки морской звезды шип розы, он наблюдал, что через несколько часов шип был окутан слоем "подвижных клеток". Если заноза была предварительно обмазана порошком кармина или краски индиго, то надвинувшиеся клетки оказывались наполненными этими красками. Клетки эти очень прожорливы и вбирают в себя все, что только могут захватить." И Мечников назвал эти клетки **макрофагами** и указал на их связь с моноцитами крови.

В 70-х гг. XX в. сформировалось представление о **системе мононуклеарных фагоцитов (СМФ)**, включающей в себя группу клеток, объединенных общностью происхождения (из моноцитов крови), строения и функций.





Фагоцитоз - это процесс распознавания, поглощения и переваривания фагоцитами различных чужеродных корпускулярных объектов.

Со времени И.И. Мечникова все клетки, обладающие способностью к фагоцитозу, делятся **на 2 группы**:

микрофаги



*полиморфноядерные
лейкоциты:*

- нейтрофилы
- эозинофилы
- базофилы

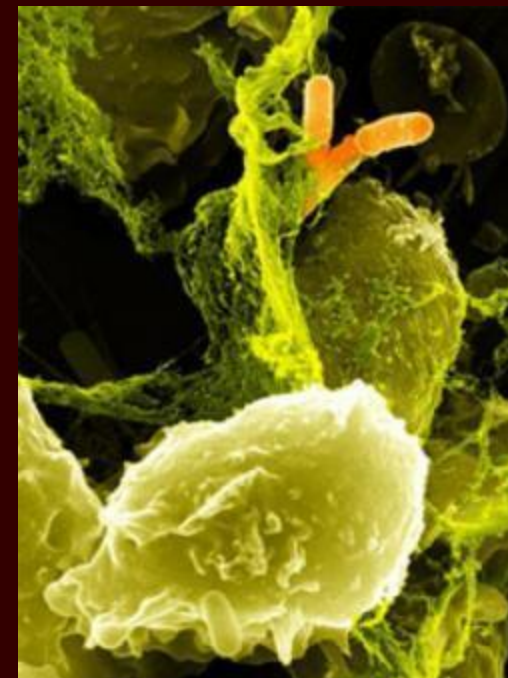
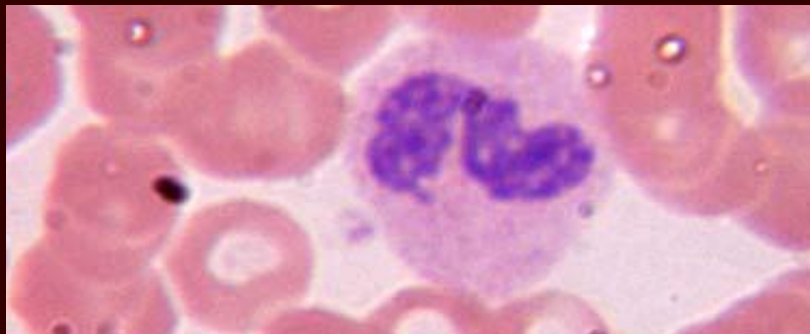
макрофаги



- моноциты костного мозга и крови
- свободные и фиксированные макрофаги тканей

Нейтрофилы (нейтрофильные гранулоциты)

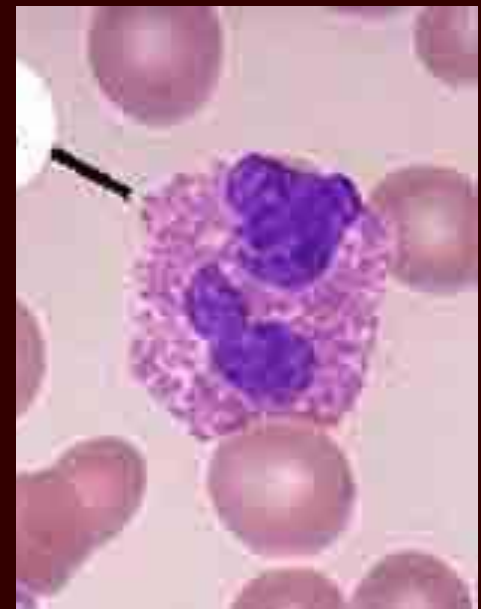
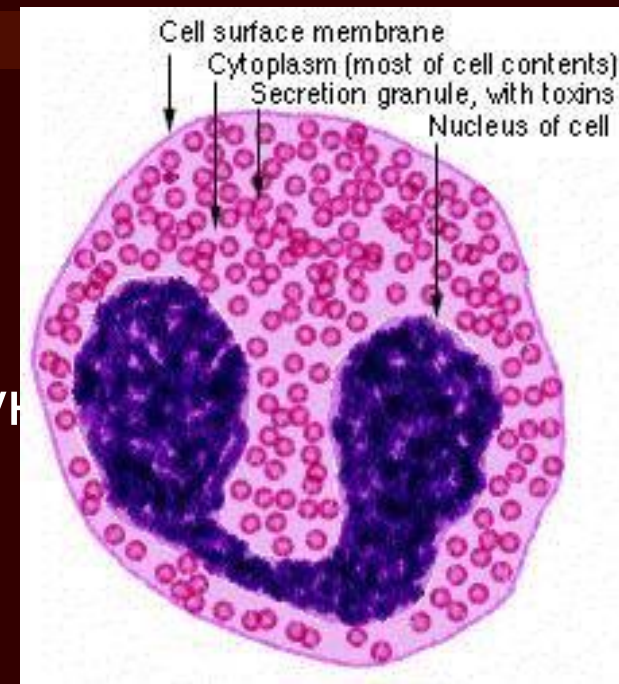
- Обладают наибольшей фагоцитарной активностью.
- Продолжительность жизни – 8 суток
- Находятся в кровяном русле – 8-12 часов
- Количество нейтрофилов в норме: 45% - 70% от общего количества лейкоцитов
- В мазке крови: цитоплазма слабоокисфильна, имеется мелкая зернистость.



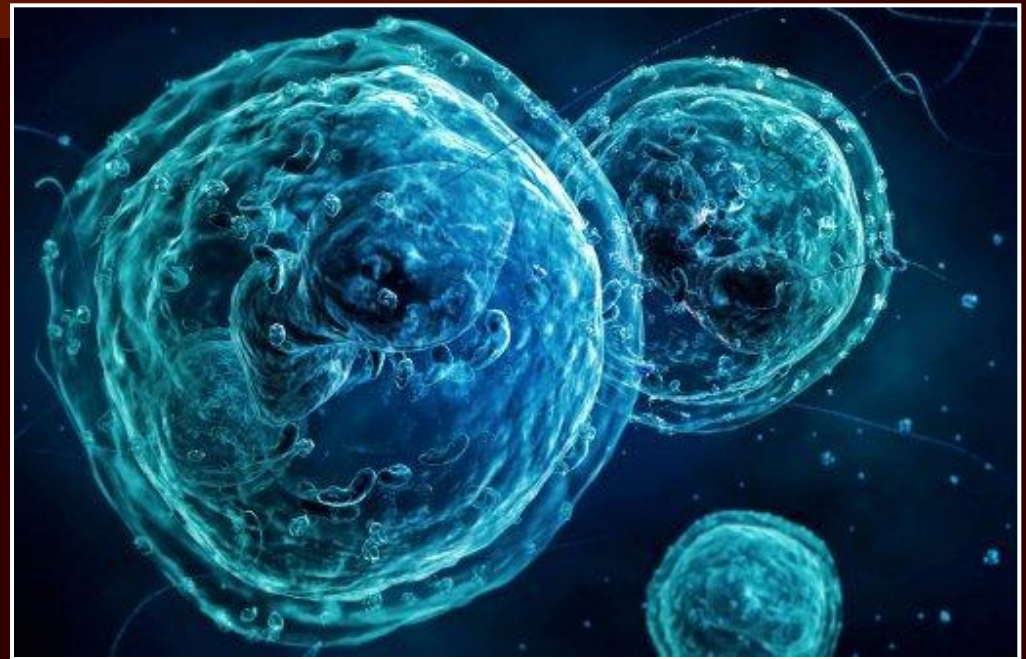
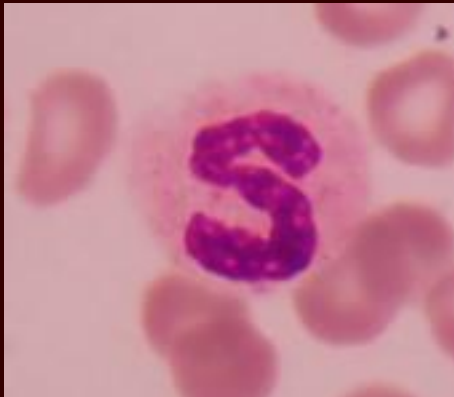As the largest group of white blood cells, neutrophil granulocytes kill microorganisms. Neutrophils catch microbes with extracellular structures nicknamed "Neutrophil Extracellular Traps" (NETs) that are composed of nucleic acid and aggressive enzymes. In the picture above, Neutrophil granulocytes have trapped *Shigella* bacteria in NETs.
(Credit: Dr. Volker Brinkmann, Max Planck Institute for Infection Biology)

Эозинофилы

- Менее активны, чем нейтрофилы
- Фагоцитируют бактерии, грибы, реагируют на чужеродные белки, участвуют в аллергических реакциях.
- В крови находятся 7-8 часов
- Норма в крови: 120—350 эозинофилов на микролитр
- В мазке крови: ядро из двух частей, соединённых нитью, мелкие и крупные гранулы в цитоплазме



Базофилы



- Слабая фагоцитарная активность
- В мазке крови: в цитоплазме крупные гранулы, S-образное ядро
- Норма: 0,5 - 1% всех лейкоцитов крови

Макрофаги

Имеют особенности строения в различных тканях.

соед. тк. – гистиоциты

печень – ретикулоэндотелиоциты

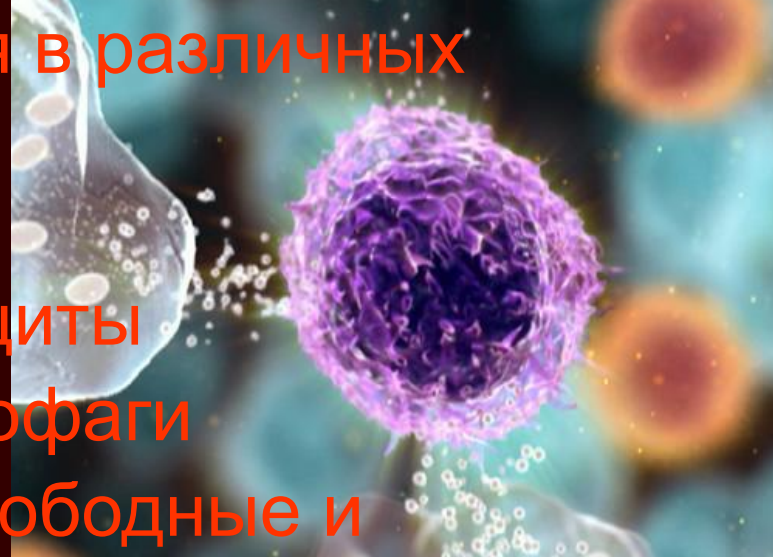
лёгкие – альвеолярные макрофаги

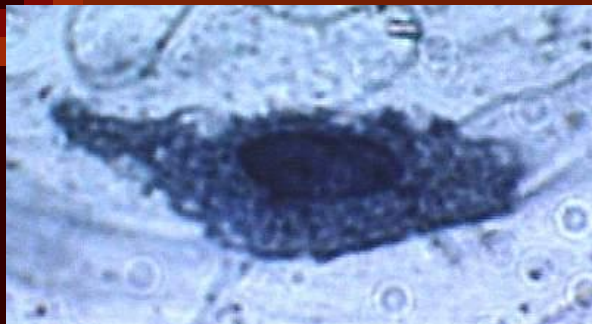
лимф. узлы и селезёнка – свободные и частично фиксированные макрофаги

серозные оболочки – перитонеальные и плевральные макрофаги

костная тк. – остеокласты

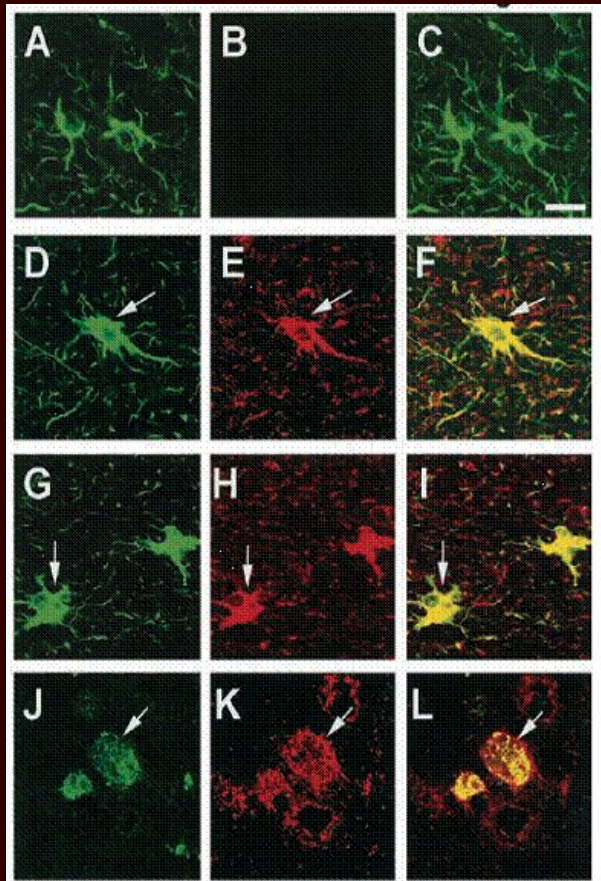
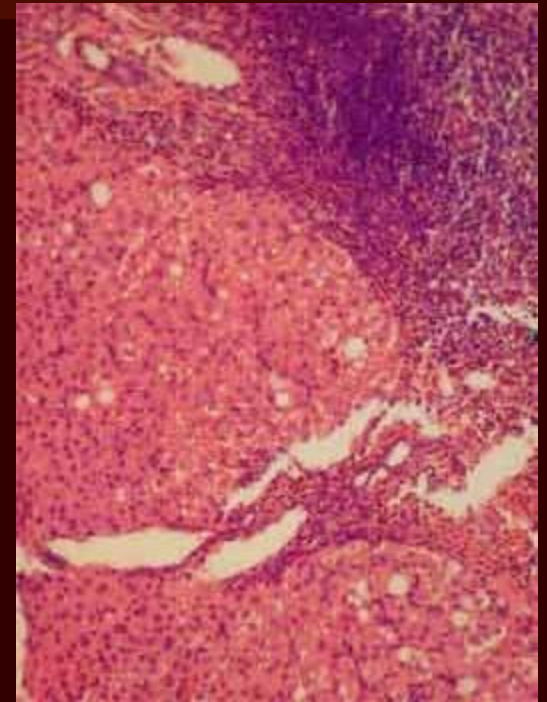
НС – микроглиальные клетки



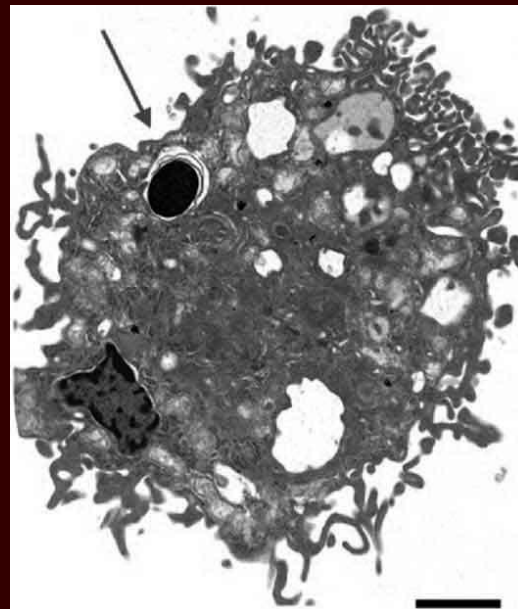


Гистиоцит

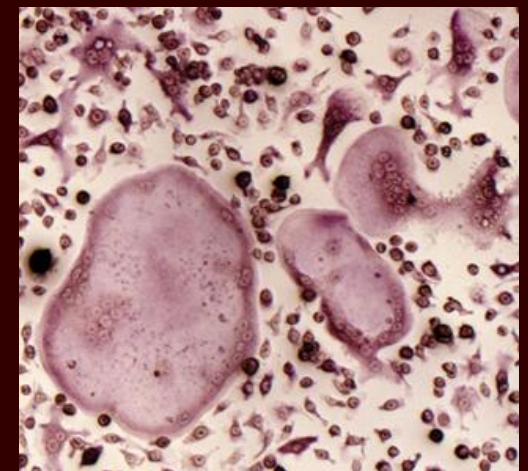
ретикулоэндотелиоциты



микроглиальные клетки



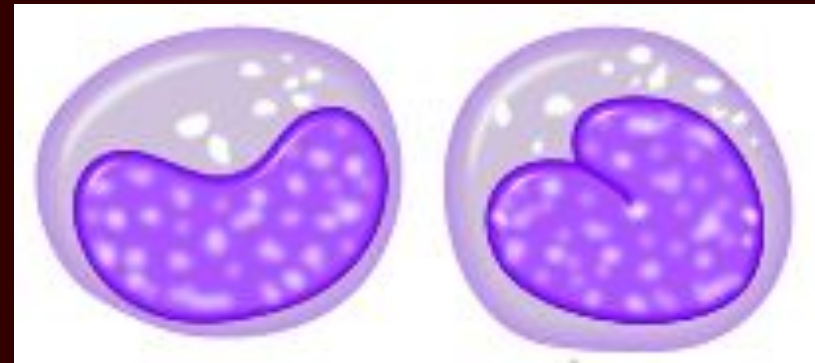
альвеолярные макрофаги



остеокласты

Моноциты

- Относятся к незернистым лейкоцитам
- Подвижные незрелые клетки, которые трансформируются в тканевые макрофаги по мере миграции их из кровотока
- Время пребывания в крови – 36-104 часов

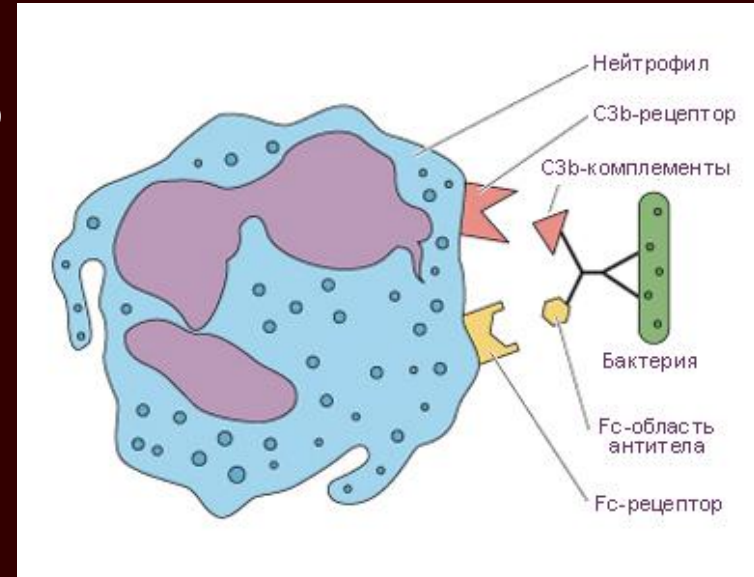


Стадии фагоцитоза

- Различают несколько стадий фагоцитоза: стадия приближения, аттракции, поглощения, переваривания.
- Фагоцитоз различают завершённый и незавершённый

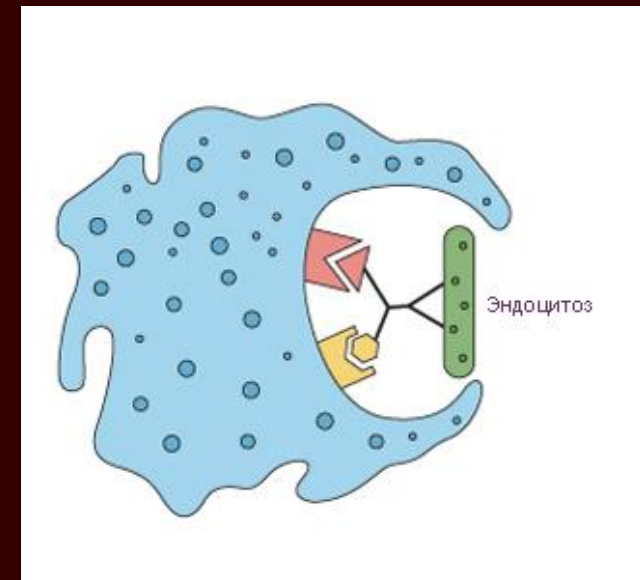
Стадия приближения фагоцита к объекту фагоцитоза

Стадия осуществляется за счёт хемотаксиса – движение по направлению к градиенту хемоаттрактанта. На поверхности фагоцита имеются рецепторы для хемоаттрактантов, в результате чего клетка чувствует градиент хемотаксического сигнала. Благодаря хемотаксису, фагоцит целенаправленно движется в сторону повреждающего агента. Чем выше концентрация хемоаттрактанта, тем большее число фагоцитов устремляется в зону повреждения. Движение фагоцитов осуществляется в результате взаимодействия актина и миозина и сопровождается выдвиганием псевдоподий, которые служат точкой опоры при перемещении фагоцита.



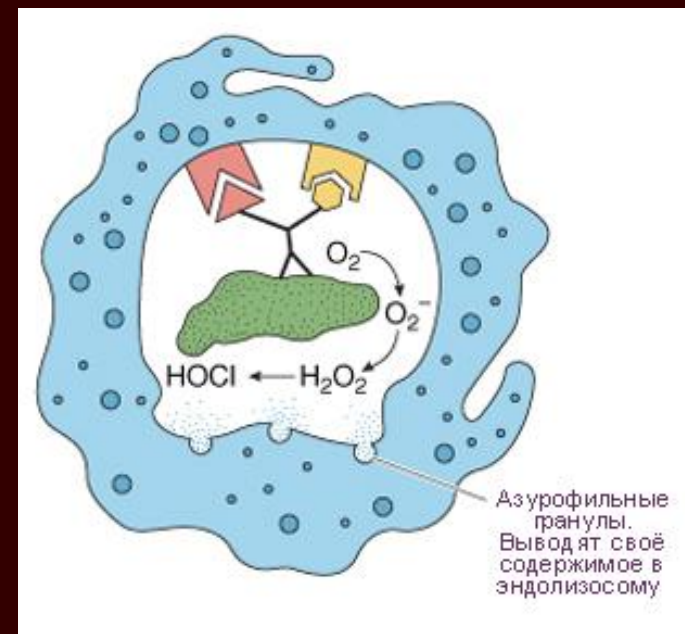
Стадия аттракции

- В эту стадию происходит опсонизация, распознавание и прикрепление фагоцита к объекту фагоцитоза
- В сыворотке крови находятся опсонины, соединения, которые способствуют активации фагоцитоза, а именно процесс узнавания чужеродного объекта и прилипание фагоцита к нему.
- К опсонинам относят иммунные комплексы, некоторые фрагменты системы комплемента, С-реактивный белок, агрегированные белки, фибронектины и др.



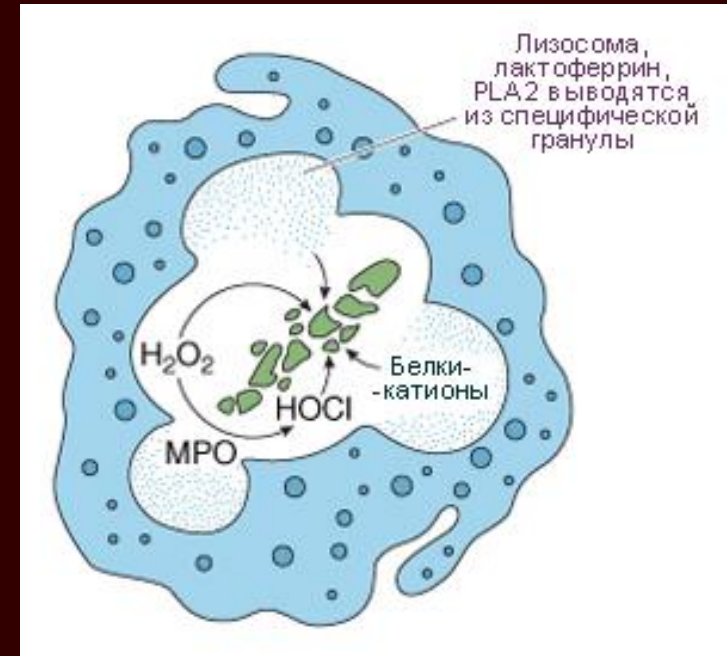
Стадия поглощения

- В эту стадию начинается взаимодействие опсопинов и поверхностных рецепторов фагоцита. Затем происходит обхват псевдоподиями чужеродной частицы и погружение её в цитоплазму фагоцита.
- Поглощение – это энергозависимый процесс. Происходит дызательный «взрыв» - увеличение в потребности кислорода и окислении глюкозы, усиление метаболизма углеводов, липидов, синтеза РНК, повышение уровня цГМФ, снижение синтеза белка и транспорта АК.



Стадия киллинга или переваривания

- Формируется фаголизосома, состоящая из поглощённой частицы и инвагинированной в цитоплазму ЦПМ. Фагосома сближается с лизосомами и первичными азрофильными и вторичными специфическими гранулами фагоцита.
- Происходит излияние ферментов из гранул в фагосому – дегрануляция.
- Чужеродный объект переваривается.





- Процесс фагоцитоза:

ВИДЕО

Завершённый и незавершённый фагоцитоз

- Если чужеродный агент проникает в фагоцит и образуется фagosома, в которой в дальнейшем происходит убиение этого агента, то такой фагоцитоз называют **завершённым**.
- Если стадия киллинга не произошла, то такой фагоцитоз – **незавершённый**.

Некоторые чужеродные объекты, которые подверглись незавершённому фагоцитозу, способны в дальнейшем размножиться в фагоците. Например, так могут делать различные бактериальные клетки.

Нарушение фагоцитоза

- Нарушение фагоцитоза встречается довольно часто. Это может быть как **врождённое**, так и **приобретённое** нарушение. При этом снижается неспецифическая резистентность организма, уменьшается антителообразование, гнойно-септические заболевания часто рецидивируют.

Расстройства фагоцитарной активности могут быть обусловлены следующими причинами:

- Нарушения образования и созревания лейкоцитов
- Усиленном повреждение лейкоцитов в крови и тканях
- Структурно - функциональны изменения фагоцитов врожденного характера
- Снижение количества фагоцитов
- Дефицит опсонизирующих факторов
- Изменение коллоидно-осмотического и онкотического давление в среде
- Изменение гормонального статуса организма
- Дефицит хемоаттрактантов
- Действие лейкотоксинов и антифагинов, вырабатываемых некоторыми микробами

Последствия

Патология фагоцитоза сопровождается выраженными изменениями в полости рта. Развитие острых и хронических воспалительных процессов в полости рта (стоматита, гингивита, глоссита) характерно для синдромов Чедиака-Хигаси, Лази. При агранулоцитозе отмечаются обширные язвенно-некротические поражения слизистой полости рта. В особо тяжелых случаях гнойно-некротические изменения могут наблюдаться в челюстных костях.

Синдром Чедиака-Хигаси

Наследуется по аутосомно-рецессивному типу и проявляется рецидивирующими инфекциями, частичным альбинизмом глаз и кожи, фотофобией, нистагмом и нейтрофилами, содержащими гигантские цитоплазматические гранулы. Заболевают обычно дети раннего возраста, смерть, причиной которой становятся инфекции или злокачественные новообразования, часто наступает до достижения ими возраста 10 лет. У грудных детей заболевание может быстро прогрессировать, но может протекать с рецидивами инфекций, протекающих нетяжело, и у детей старшего возраста переходит в ускоренную фазу. Из неврологических нарушений следует отметить поражение длинного тракта и мозжечка, периферические невропатии и задержку умственного развития.



- В цитоплазме всех клеток лейкоцитарного ряда периферической крови и костного мозга, т. е. нейтрофильных лейкоцитов, эозинофилов, базофилов и моноцитов, обнаруживают аномальные гранулы.
- По мере прогрессирования заболевания часто развиваются анемия, тромбоцитопения и абсолютная лейкопения. При аутопсии обнаруживают распространенную гистиоцитарную инфильтрацию практически всех тканей организма.
- В клетках больных с синдромом Чедиака—Хигаси нарушается способность к внутриклеточному уничтожению микроорганизмов, не содержащих каталазу (например, стрептококки).

Хроническая гранулематозная болезнь

- **Хроническая гранулематозная болезнь (ХГБ)** представляет собой синдром, характеризующийся рецидивирующими бактериальными и грибковыми инфекциями, обусловленными нарушением бактерицидной активности фагоцитов и патологическими сдвигами окислительного метаболизма во время фагоцитоза. Морфология нейтрофилов и моноцитов не изменяется, специфический гуморальный и клеточный иммунитет остается в норме.

■ **Этиология**

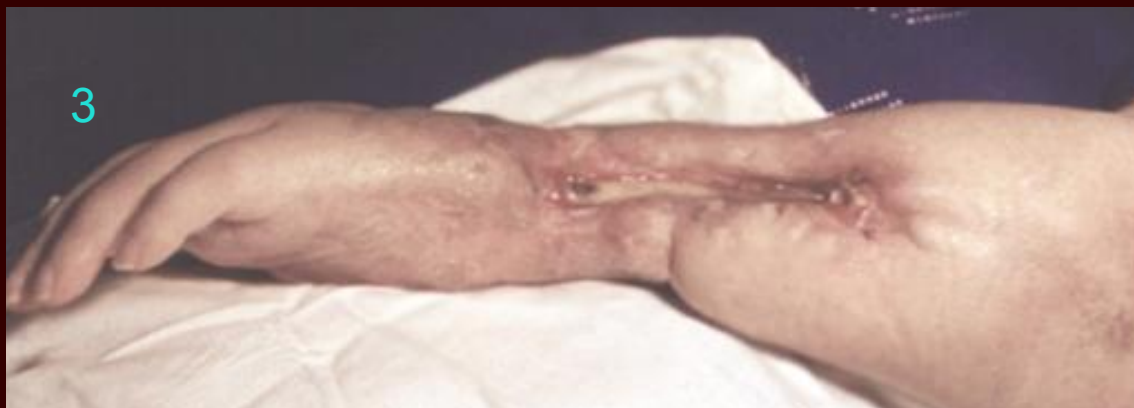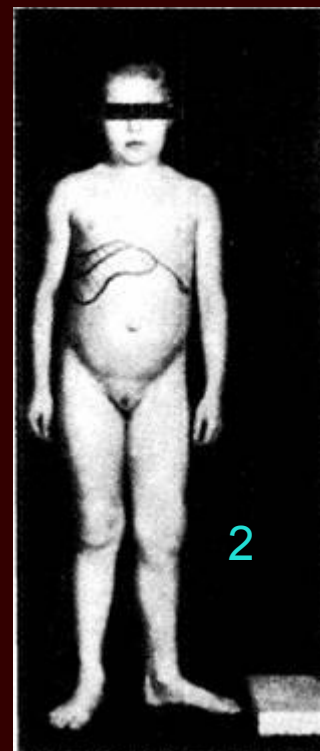
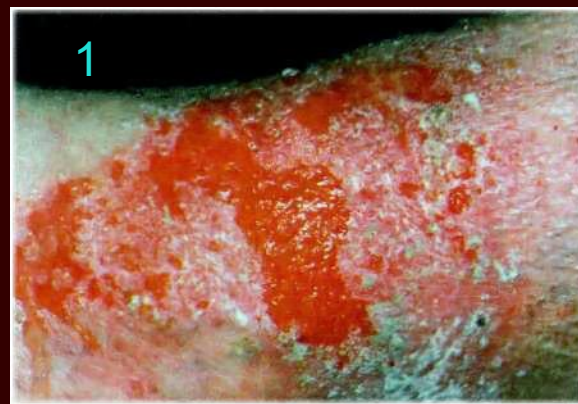- Заболевают дети обоего пола, из них девочки составляет примерно 20 %. У большинства мальчиков наследование сцеплено с X-хромосомой. У большинства девочек генетическая передача болезни не установлена, предполагается, что она наследуется по аутосомно-рецессивному типу. Также, исходя из последних исследований, предполагают что передача заболевания сцеплена с X-хромосомой.
- У некоторых больных на эритроцитах отсутствуют антигены системы Келл (фенотип Мак-Лауда), в подобных ситуациях чрезвычайно трудно подобрать совместимую кровь для переливания; у мальчиков антиген Kell отсутствует и на лейкоцитах, что может свидетельствовать о тесной связи антигенов системы Келл с мембранными факторами, активирующими окислительный метаболизм фагоцитирующих клеток.
- У больных мужского пола отсутствует цитохром в нейтрофильных лейкоцитах. У больных женского пола цитохром b определяется.

Патогенез

- Процесс прикрепления бактерий и фагоцитоз при хронической гранулематозной болезни протекают нормально, однако захваченные в процессе фагоцитоза микроорганизмы не подвергаются дальнейшему уничтожению. Размножение бактерий подавляется, однако они сохраняют способность выживать внутри клетки, что и поддерживает персистенцию инфекционного процесса.
- к основным нарушениям, лежащим в основе хронической гранулематозной болезни, относятся изменения процесса окислительного метаболизма и выработки окислительных реактивных радикалов во время фагоцитоза. В норме стимуляция активности НАД и НАДФ происходит в тот момент, когда за счет прикрепления частицы изменяется состояние плазматической мембраны фагоцита, что в свою очередь приводит к появлению электронов, необходимых для восстановления кислорода с переводом его в электронно-возбужденное состояние, например в закисное или в форму перекиси водорода. У больных НАД и НАДФ присутствуют в фагоцитирующих клетках, однако в процессе фагоцитоза активность этих коферментов не увеличивается. В таких клетках отсутствует или находится в угнетенном состоянии триггерный механизм повышения активности НАД и НАДФ.

Клинические проявления

- В первые месяцы жизни дети часто страдают тяжело протекающими инфекциями. Инфицированию подвержены части тела, постоянно контактирующие с бактериями. В областях вокруг носа и рта часто образуются **экзематозные очаги**, которым сопутствует гнойный аденит, требующий хирургического дренирования. Почти постоянным признаком служит **гепатоспленомегалия**. Нередко присоединяется **остеомиелит**; развивается **пневмонит**. Гранулематозные очаги и обструктивные осложнения могут распространиться на любой орган. Часто происходит **обструкция антрального отдела желудка**.



Лечение

- Постоянная антибактериальная терапия. При тяжелых осложнениях назначают внутривенное введение противогрибковых препаратов и антибиотиков.
- Трансплантация костного мозга – радикальный, но редко применяемый способ лечения заболевания, из-за большой вероятности инфекционных заболеваний.
- Генная терапия – введение в стволовые клетки костного мозга нормального гена *gp91phox*. Есть данные об успешных последствиях этой операции и полном излечении от хронической гранулематозной болезни. Но, к сожалению, статистика говорит о том, что такие случаи довольно редки.