

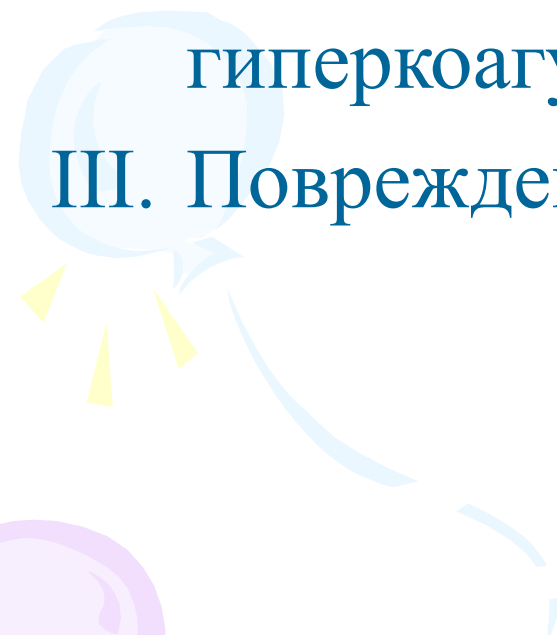

**Тромбофлебит  
поверхностных вен  
нижних конечностей**

# Этиология тромбофлебитов

- Варикозная болезнь вен (более 50 %)
- Беременность, роды
- Хирургические операции, травмы
- Гнойно-септические заболевания
- Сенсibilизация
- Аллергические реакции
- Инфекции
- Ятрогенный фактор
- Приём эстрогенов
- Врождённые и приобретённые тромбофилические состояния



# Триада Вирхова

- I. Замедление тока крови
  - II. Изменения системы гемостаза в сторону гиперкоагуляции
  - III. Повреждение эндотелия венозной стенки
- 
- 

# Классификация тромбофлебитов

- **По локализации:**

- 1) поверхностные; 2) глубокие

- **По этиологии:**

- 1) первичные; 2) вторичные; 3) асептические;
- 4) инфицированные

- **По клиническому течению:**

- 1) латентные; 2) острые; 3) подострые;
- 4) рецидивирующие

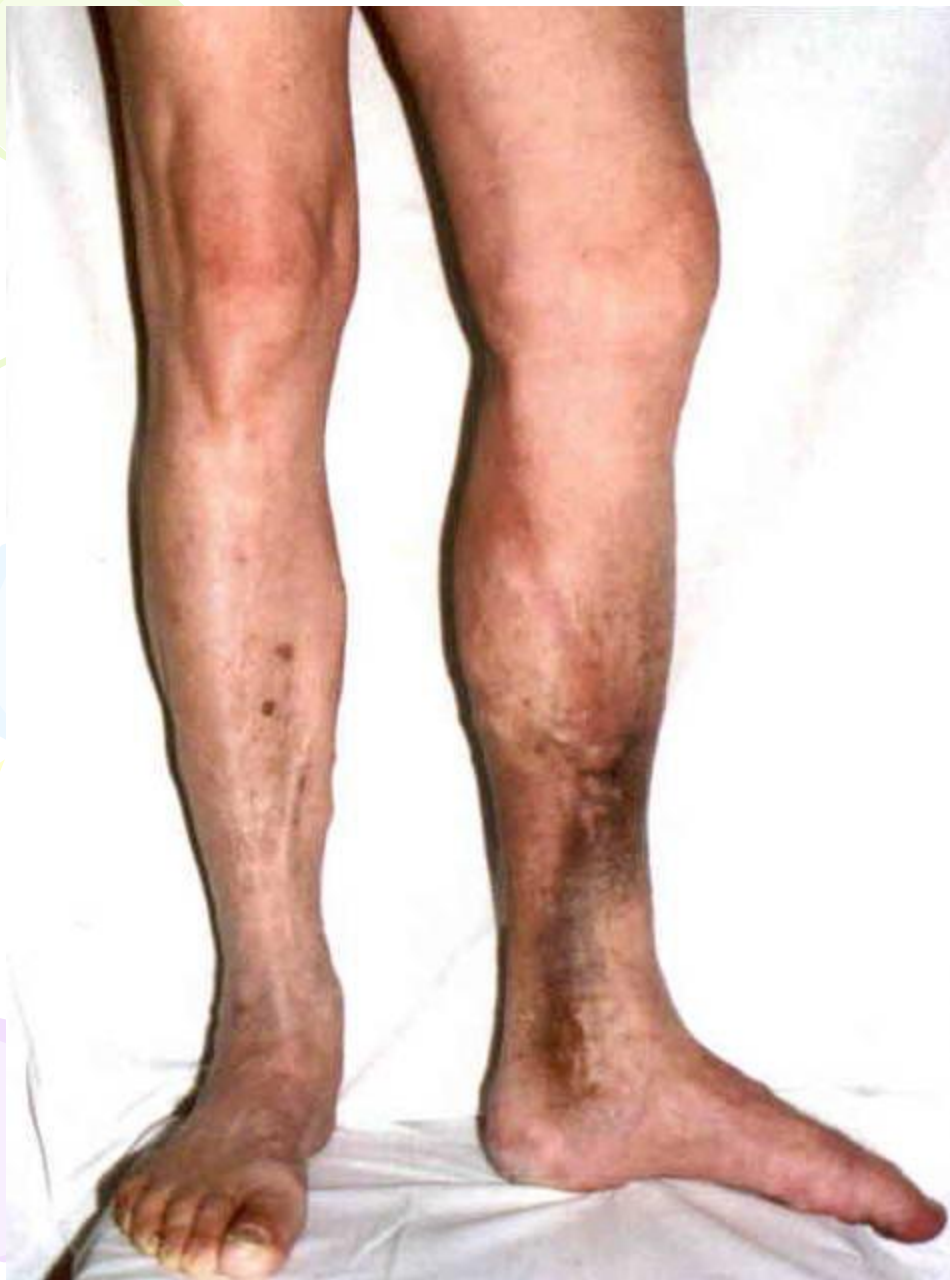- **По распространенности:**

- 1) очаговый; 2) сегментарный; 3) обширный

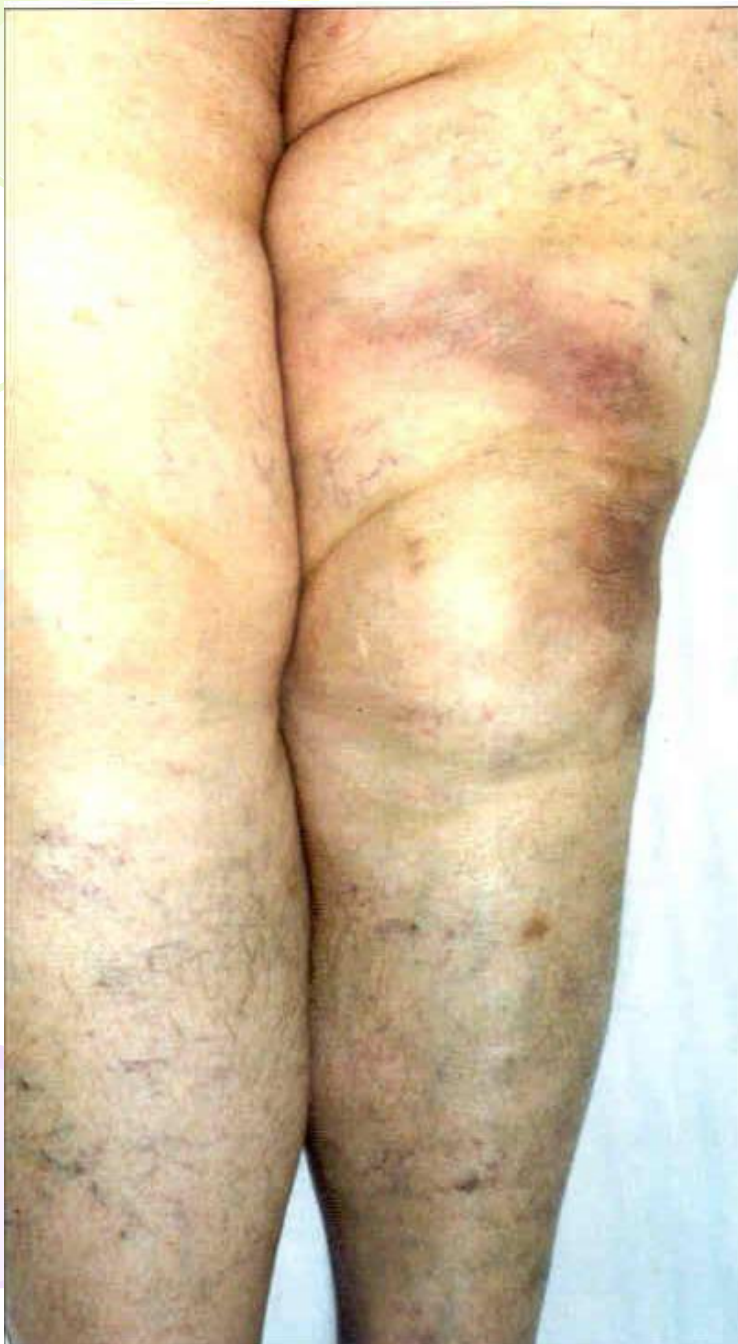- **Мигрирующий (первично множественный)**

# Клиническая картина тромбофлебита ПОДКОЖНЫХ ВЕН НИЖНИХ КОНЕЧНОСТЕЙ

- Уплотнение по ходу вен в виде тяжей;
- Инфильтрация окружающих тканей;
- Гиперемия по ходу вен;
- Местная гипертермия;
- Увеличение регионарных лимфоузлов;
- Изменения периферической крови (лейкоцитоз, увеличение СОЭ, гиперкоагуляция)
- Реже встречаются : общая гипертермия, признаки интоксикации

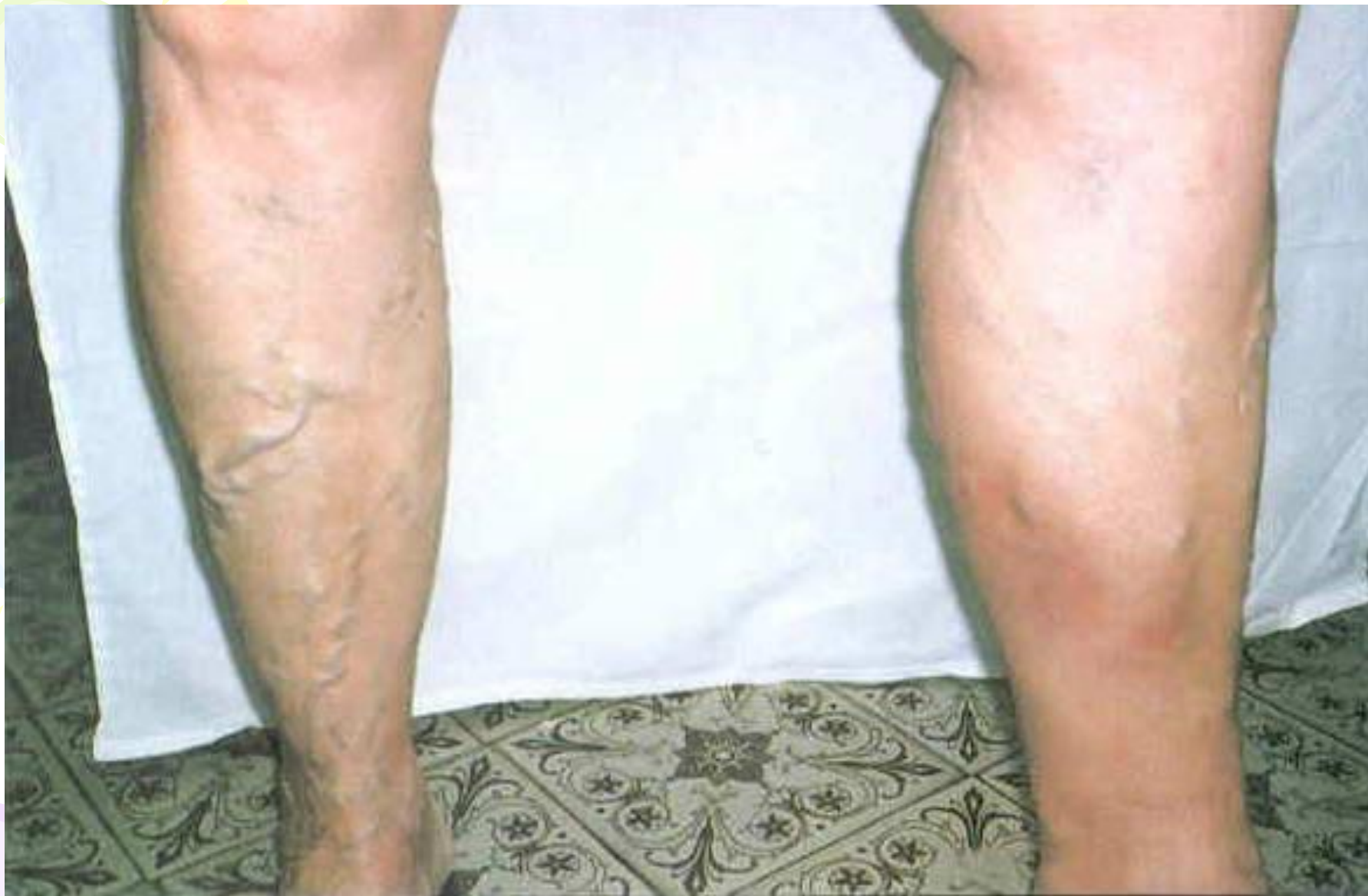

**Острый  
восходящий  
тромбофлебит  
большой  
подкожной вены  
слева**



**Стихающий  
тромбофлебит  
переднего притока  
большой подкожной  
вены  
слева**





**Острый тромбоз вен  
левой голени**



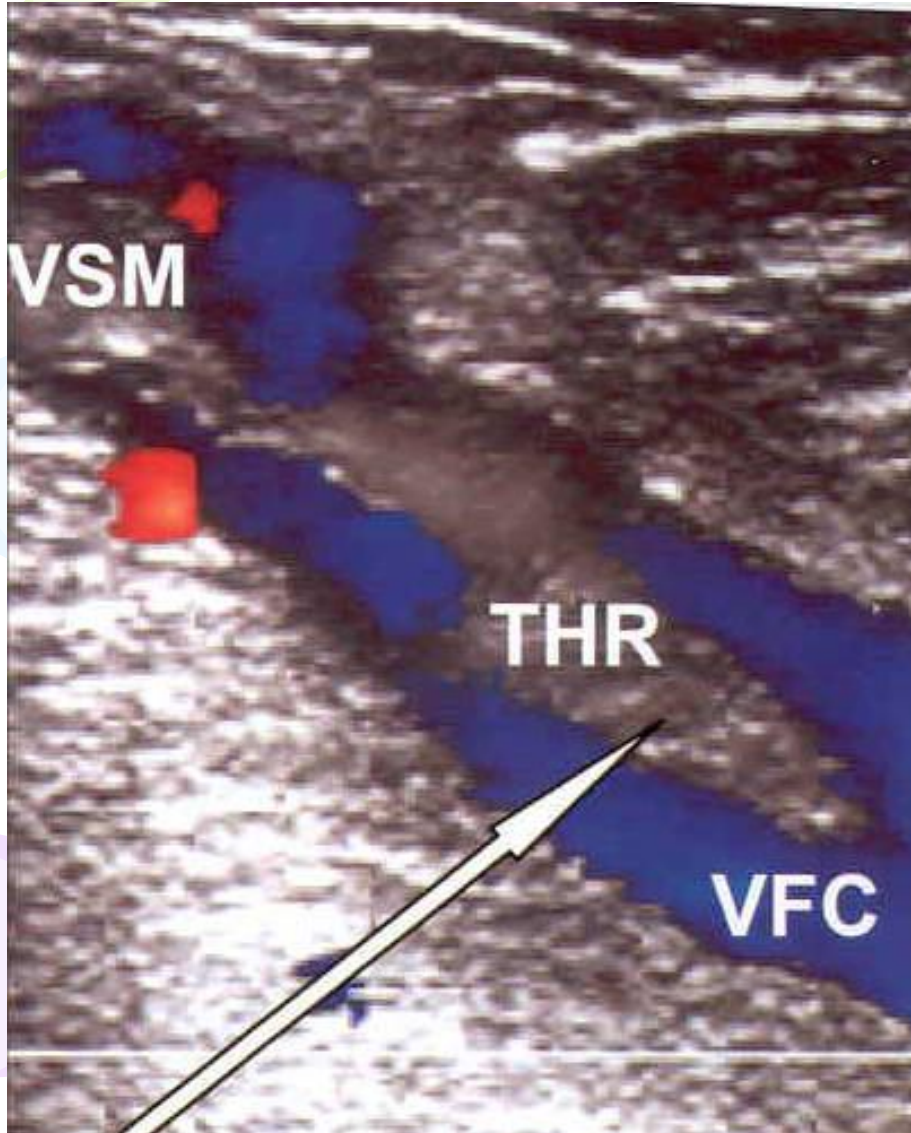
# Варианты течения тромбофлебитов подкожных вен нижних конечностей

- **Тип I.** Тромбофлебит дистальных отделов большой или малой подкожных вен.  
*Угроза ТЭЛА отсутствует.*
- **Тип II.** Восходящий тромбофлебит большой или малой подкожных вен (до соустья с глубокой системой).  
*Непосредственной угрозы ТЭЛА нет, но она может возникнуть в ближайшее время.*
- **Тип III.** Тромбофлебит большой или малой подкожных вен с переходом на глубокую венозную систему.  
*Угроза ТЭЛА велика!*
- **Тип IV.** Тромбофлебит через несостоятельные коммуниканты переходит на глубокие вены.  
*Опасность ТЭЛА!*
- **Тип V.** Любой из перечисленных вариантов, сочетающийся с изолированным симультанным тромбозом пораженной или противоположной конечности.

# Диагностика тромбофлебитов подкожных вен нижних конечностей

- Объективный осмотр
- Лабораторные исследования (лейкоцитоз, повышение СОЭ, повышение D-димера, положительный С-реактивный белок)
- Ультразвуковое дуплексное сканирование
- Радионуклидное исследование с фибриногеном, меченным  $^{131}\text{I}$
- Флебография (по показаниям)

# Ультразвуковая ангиосканограмма с цветовым картированием кровотока



**Стрелкой указан флоттирующий тромб общей бедренной вены, исходящий из тромбированной большой подкожной вены**

# Дифференциальная диагностика

*Дифференциальный диагноз проводят с:*

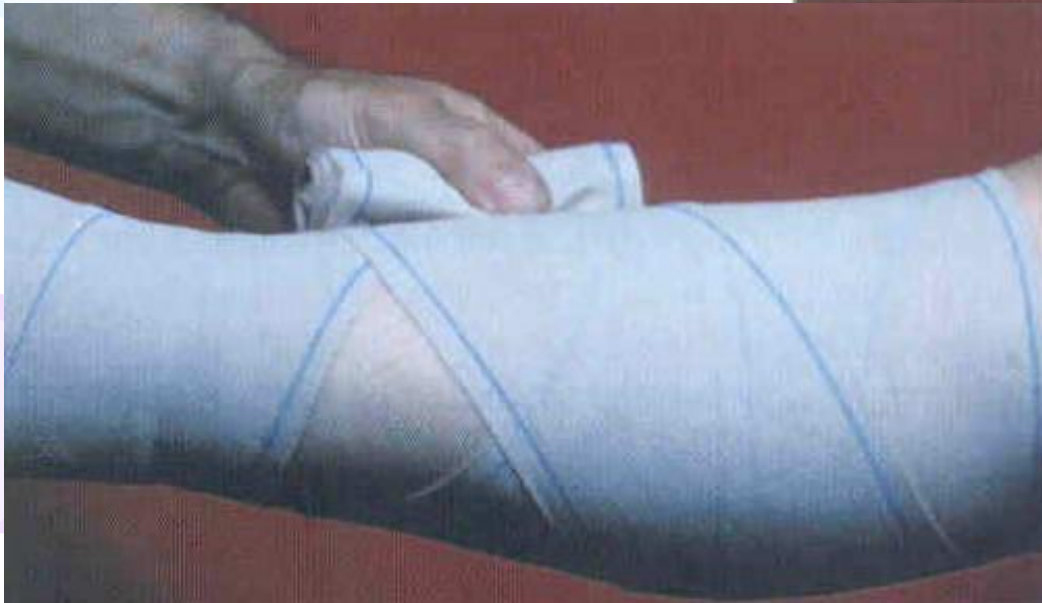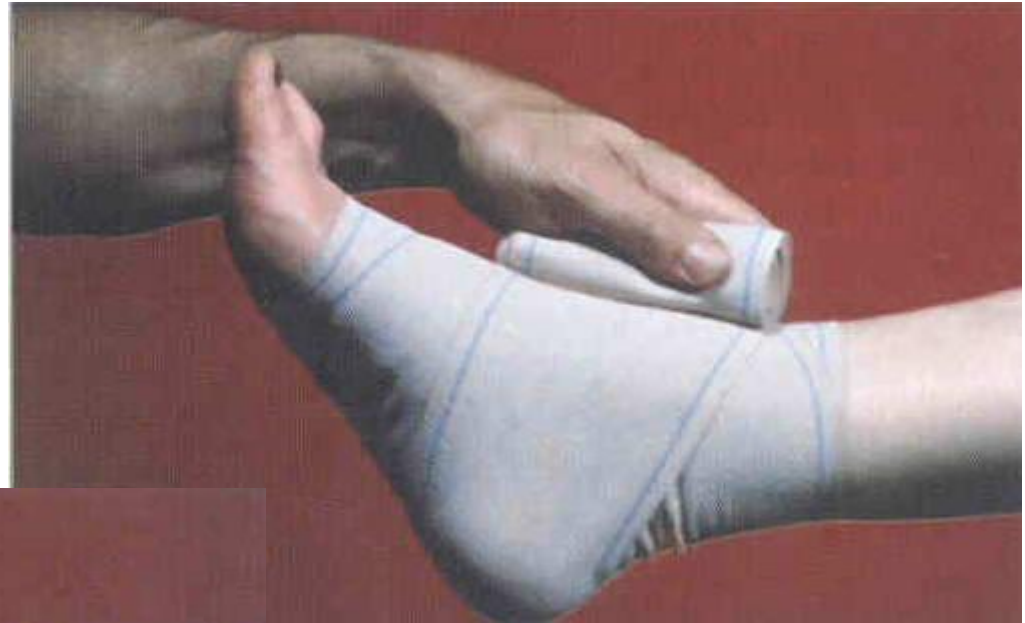- лимфангоитом;
- рожистым воспалением;
- флегмоной;
- узловатой эритемой (*мигрирующий тромбофлебит*);
- аллергическим дерматитом;

# Консервативное лечение тромбофлебитов ПОДКОЖНЫХ ВЕН НИЖНИХ КОНЕЧНОСТЕЙ

## 1. Режим

*Не постельный режим!*

## 2. Эластическая компрессия



# Консервативное лечение тромбофлебитов подкожных вен нижних конечностей

## 3. Системная фармакотерапия:

- нестероидные противовоспалительные средства (*кетопрофен, диклофенак и т.д.*);
- флеботоники (*троксерутин, детралекс и т.д.*);
- антиагреганты (*аспирин, плавикс, трентал и т.д.*);
- энзимотерапия (*вобензим, флогензим*);
- спазмолитики (*Но-шпа, папаверин и др.*);
- десенсибилизирующие средства (*тавегил, супрастин и т.д.*);
- гирудотерапия
- антикоагулянты - ***при восходящем тромбофлебите, симультанном тромбозе глубоких вен, на фоне посттромботической болезни (прямые (гепарин, клексан) на 3-5 дней, затем непрямые (варфарин, синкумар) в течение 3 месяцев; эксант***);
- антибиотики - ***при гнойном тромбофлебите, угрожающем развитием паравазальных гнойников, миграцией инфицированных фрагментов тромба при его гнойном расплавлении***



# Консервативное лечение тромбофлебитов подкожных вен нижних конечностей

## 4. Местное лечение:

- холод;
- мази и гели с нестероидными противовоспалительными средствами (*Кетонал, Вольтарен и т.д.*) и гепарином (*Лиотон 1000 и др.*);

***Мазь Вишневского не применять!***

## 5. Физиотерапия (*коротковолновая диатермия, электрофорез с трипсином, гепарином, йодистым калием*) по стиханию острых явлений



# Показания к хирургическому лечению тромбофлебитов подкожных вен нижних конечностей

## ***Абсолютные показания:***

- восходящий тромбофлебит с угрозой ТЭЛА;
- гнойный тромбофлебит;

## ***Относительные показания:***

- длительно не рассасывающиеся паравазальные инфильтраты;

## ***Плановые показания:***

- тромбофлебит варикозных вен после купирования острых явлений (*через 3-4 месяца*)

# Характер оперативных вмешательств

## *По плановым показаниям:*

- радикальная флебэктомия

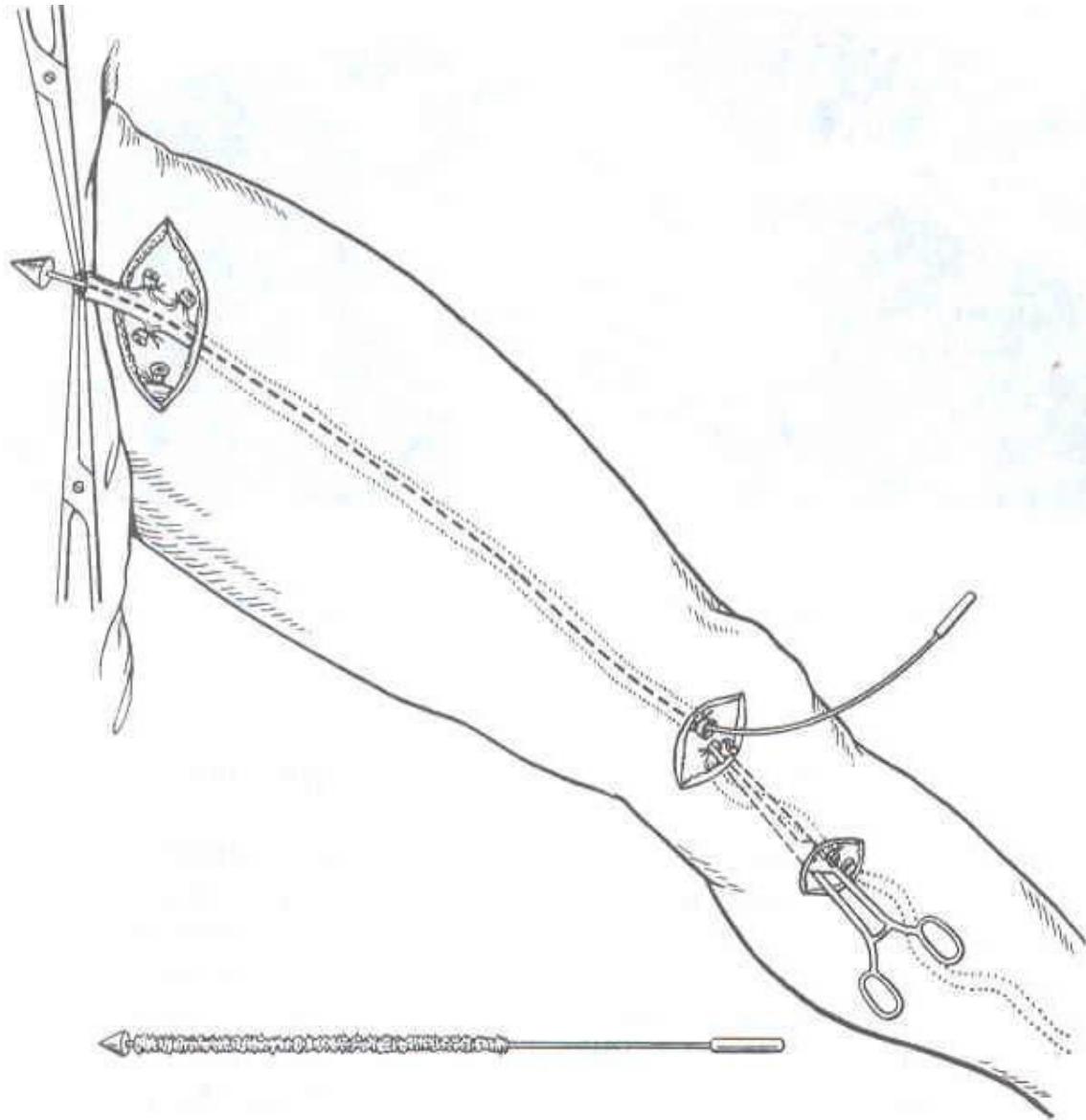
## *По относительным показаниям:*

- флебэктомия;
- кроссэктомия;

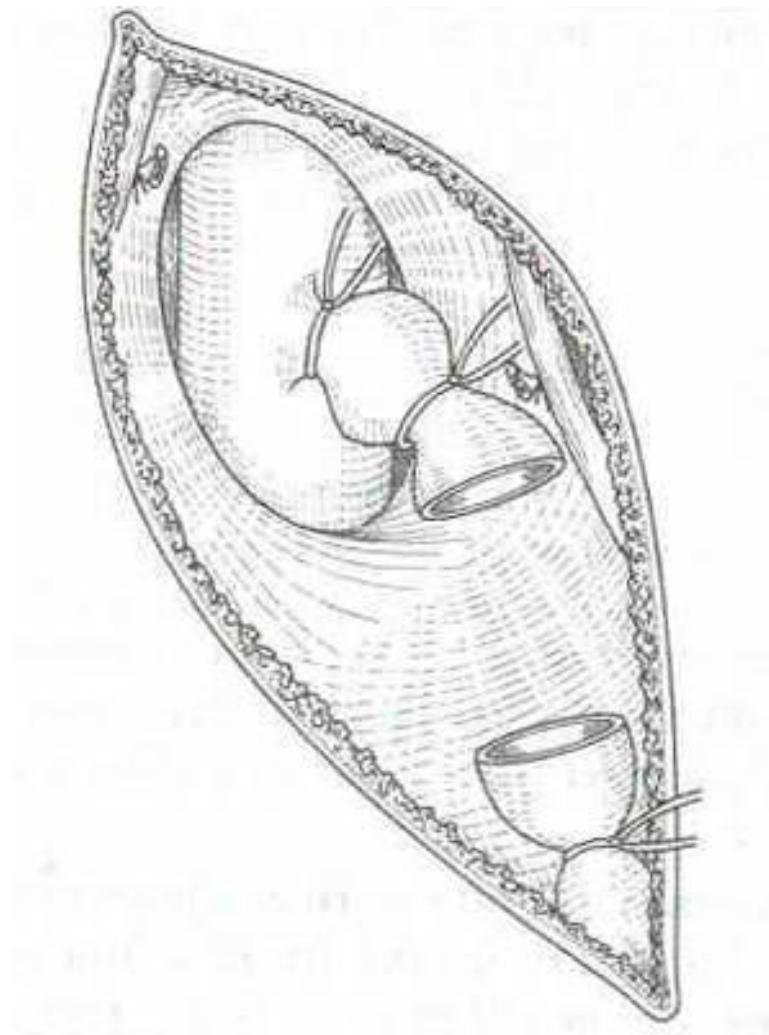
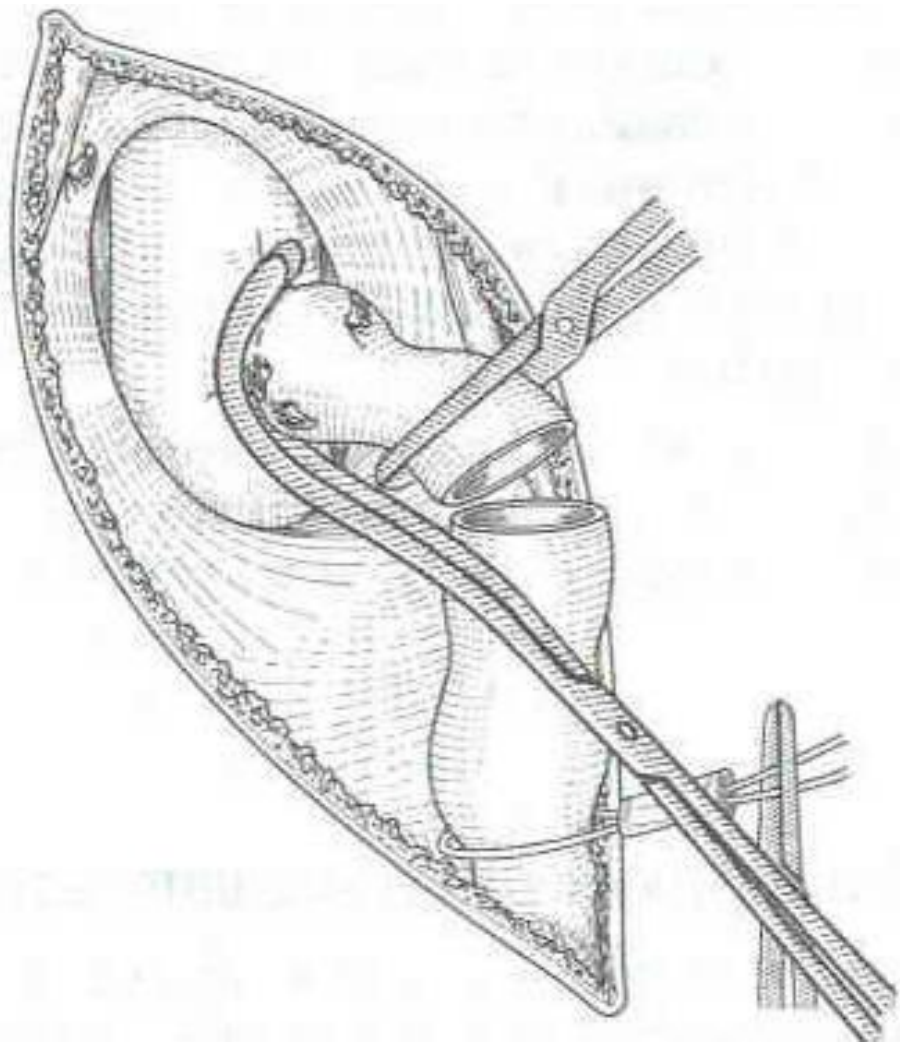
## *По абсолютным показаниям (паллиативные операции):*

- кроссэктомия;
- тромбэктомия из глубоких вен;

# Радикальная флебэктомия



# Перевязка большой подкожной вены в области сафено-феморального соустья (кроссэктомия)





Благодарю за внимание