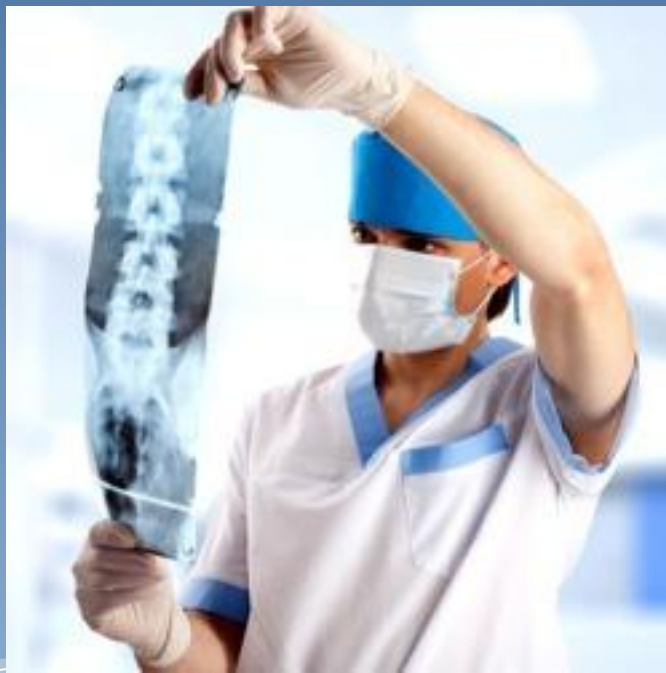

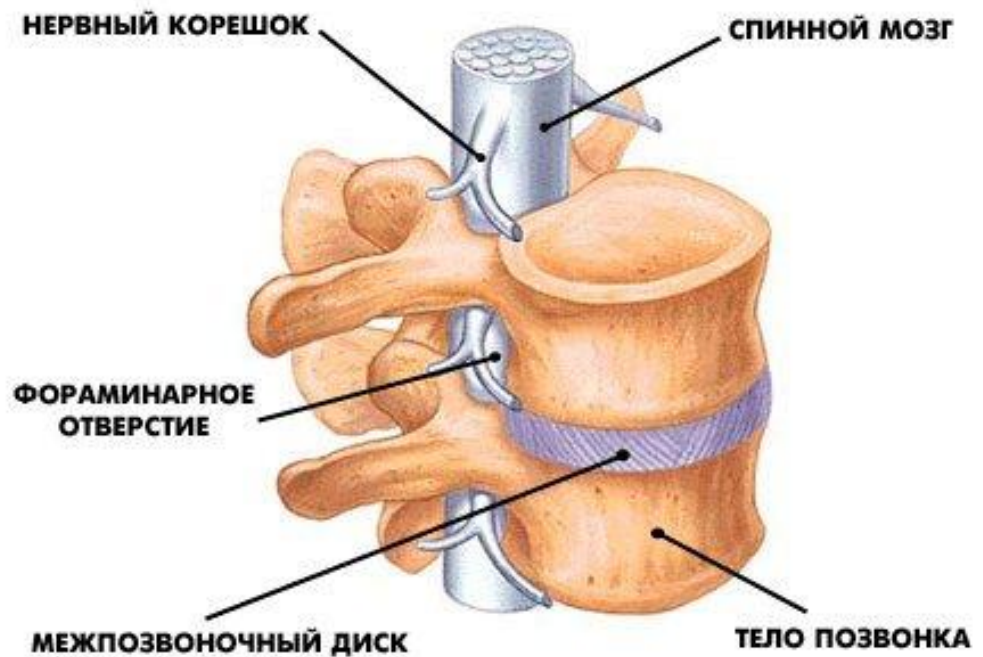# Травмы позвоночника в пожилом возрасте



Выполнила Бурнаева Юлия (493-3 гр.)

# План:

1. Возрастные изменения в позвоночнике.
2. Классификация.
3. Симптомы.
4. Лечение.
5. Реабилитация.
6. Список литературы.




# Возрастные изменения в

позвоночнике

Возрастные изменения в позвоночнике характеризуются старческим остеопорозом в костных элементах позвоночника и возрастными дегенеративными изменениями в межпозвонковых дисках.

Старческий, или сенильный остеопороз является обязательным симптомом старения костей и встречается у всех людей старше 60-70 лет. Сущностью его является количественное и качественное нарушение белковой матрицы кости при отсутствии выраженных нарушений со стороны кальциево-фосфорного обмена. При помощи электронной микроскопии можно заметить, что сущность изменений костной матрицы при остеопорозе сводится к более плотному прилеганию пучков коллагена друг к другу, к исчезновению канальцев, к превращению матрицы в бесструктурную массу. Следовательно, первопричиной остеопороза является не недостаточность кальция в костной ткани, а имеющий место белковый дефицит.

Клинически остеопороз в области позвоночника проявляется в виде различных деформаций в области позвоночника. У женщин он выражается в виде увеличения грудного кифоза, у мужчин - в виде выпрямления поясничного лордоза, что по сути своей также является тенденцией к развитию кифотической деформации.



Анатомической основой старческого остеопороза является прогрессирующее превращение плотного вещества кости в губчатое вследствие нарушения равновесия между остеобластическими и остеокластическими процессами в пользу последних. Происходит истончение и количественное уменьшение костных балок в губчатой кости. Сложная система костных балок - архитектура кости - упрощается вследствие исчезновения части костных балок. Степень истончения кортикальной кости и количественное уменьшение костных балок достигают таких пределов, что способствуют появлению целых территорий, лишенных костных элементов, разрежению и увеличению ячеек губчатого вещества и ослаблению костных силовых линий. А. В. Каплан при изучении шлифов губчатой кости показал, что к старости стенки ячеек губчатого вещества значительно истончаются. Все эти изменения приводят к повышенной хрупкости старческой кости, доказательством чего является частота переломов у пожилых людей.

# Классификация

Травмы позвоночника подразделяют на **закрытые** (без повреждения кожных покровов и тканей, покрывающих позвонки) и **открытые** (огнестрельные ранения, колотые штыковые раны и т.п.).

Топографически различают травмы разных отделов позвоночника: шейного, грудного и поясничного.

## По характеру повреждения выделяют:

- ушибы;
- дисторсии (надрывы или разрывы связок и сумок суставов позвонков без смещения);
- переломы остистых отростков;
- переломы поперечных отростков;
- переломы дуг позвонков; переломы тел позвонков;
- подвывихи и вывихи позвонков;
- переломо-вывихи позвонков;
- травматический спондилолистез (постепенное смещение позвонка кпереди вследствие разрушения связочного аппарата).

# СИМПТОМЫ

## **К стабильным травмам позвоночника относят:**

- ушиб;
- дисторсии (разрыв связок без смещения);
- переломы остистых и поперечных отростков;
  - хлыстовые повреждения.

При ушибе позвоночника пострадавшие жалуются на разлитую болезненность в месте травмы. Во время осмотра обнаруживают припухлость и кровоизлияние, движения ограничены незначительно. Дисторсии возникают, как правило, при резком поднятии тяжестей. Для них характерна острая боль, резкое ограничение движений, болезненность при надавливании на остистые и поперечные отростки.

Иногда присоединяются явления радикулита.

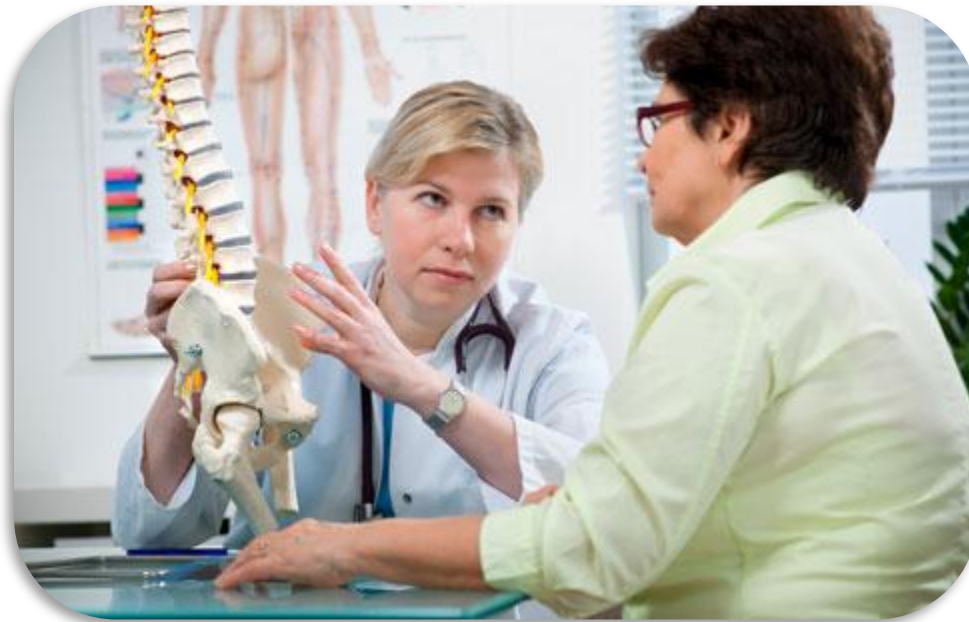Переломы остистых отростков диагностируются не часто. Они возникают как в результате непосредственного приложения силы, так и вследствие сильного сокращения мышц. Основные признаки переломов остистых отростков: резкая болезненность при пальпации, иногда можно прощупать подвижность поврежденного отростка. Переломы поперечных отростков вызваны теми же причинами, но встречаются чаще.

## Для них характерны следующие симптомы:

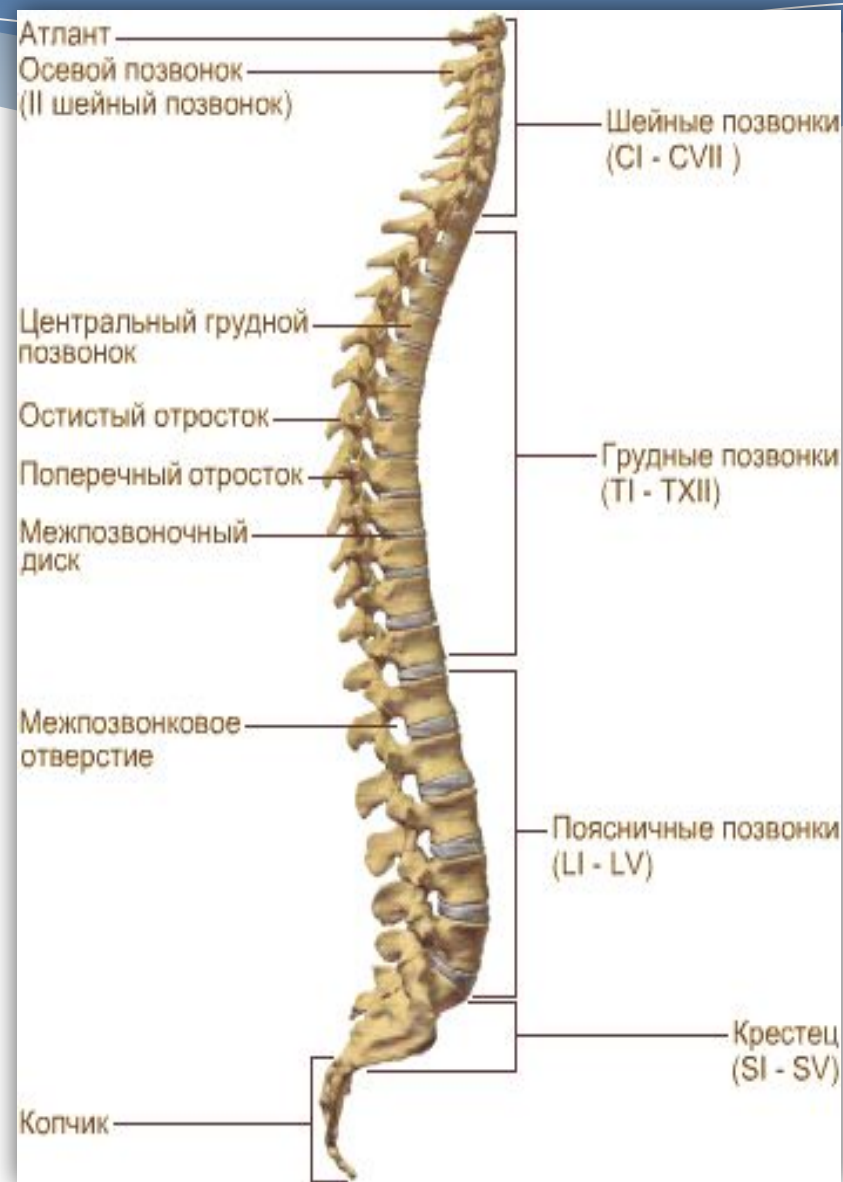**Симптом Пайра:** локализованная болезненность в паравертебральной области, усиливающаяся при поворотах в противоположную сторону;

**Симптом прилипшей пятки:** при положении на спине больной не может оторвать выпрямленную ногу от постели на стороне поражения;

Кроме того, наблюдается разлитая болезненность в месте повреждения, иногда сопровождающаяся возникновением **симптомов радикулита**.



Хлыстовые травмы шеи, характерные для внутриавтомобильных происшествий, относят, как правило, к стабильным повреждениям позвоночника. Однако довольно часто они имеют выраженную неврологическую симптоматику. Поражения спинного мозга вызваны как непосредственной контузией при повреждении, так и нарушениями кровообращения. Степень поражения зависит от возраста. У пожилых людей вследствие возрастных изменений позвоночного канала (остеофиты, остеохондроз) спинной мозг сильнее травмируется. Характерна боль в голове и шее, возможны невралгии, нарушения памяти, онемение конечностей. У молодых людей все нервные нарушения транзиторны, а у старшей возрастной группы могут диагностироваться серьезные повреждения вплоть до тетраплегии (паралича верхних и нижних конечностей).

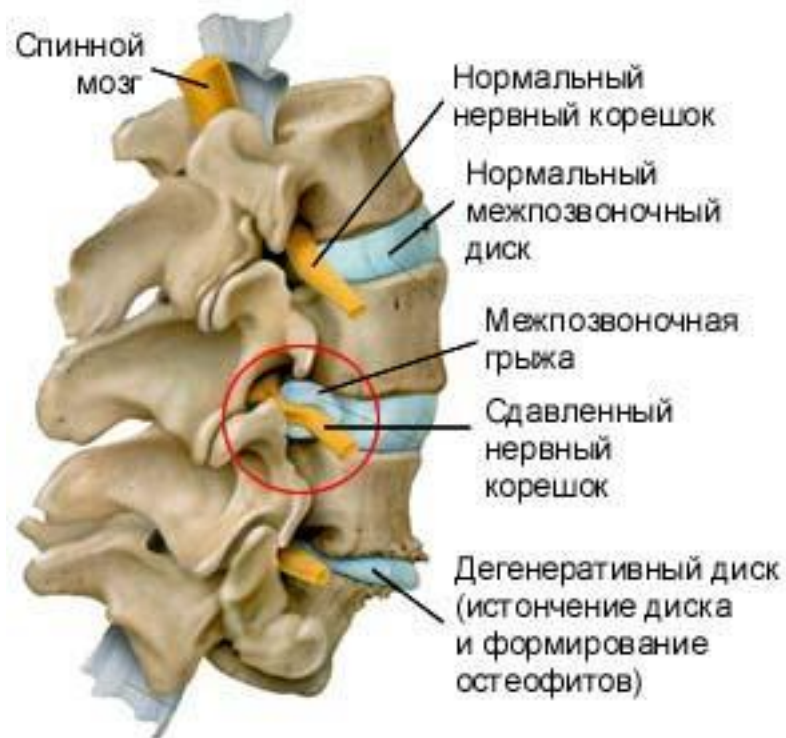



# Лечение

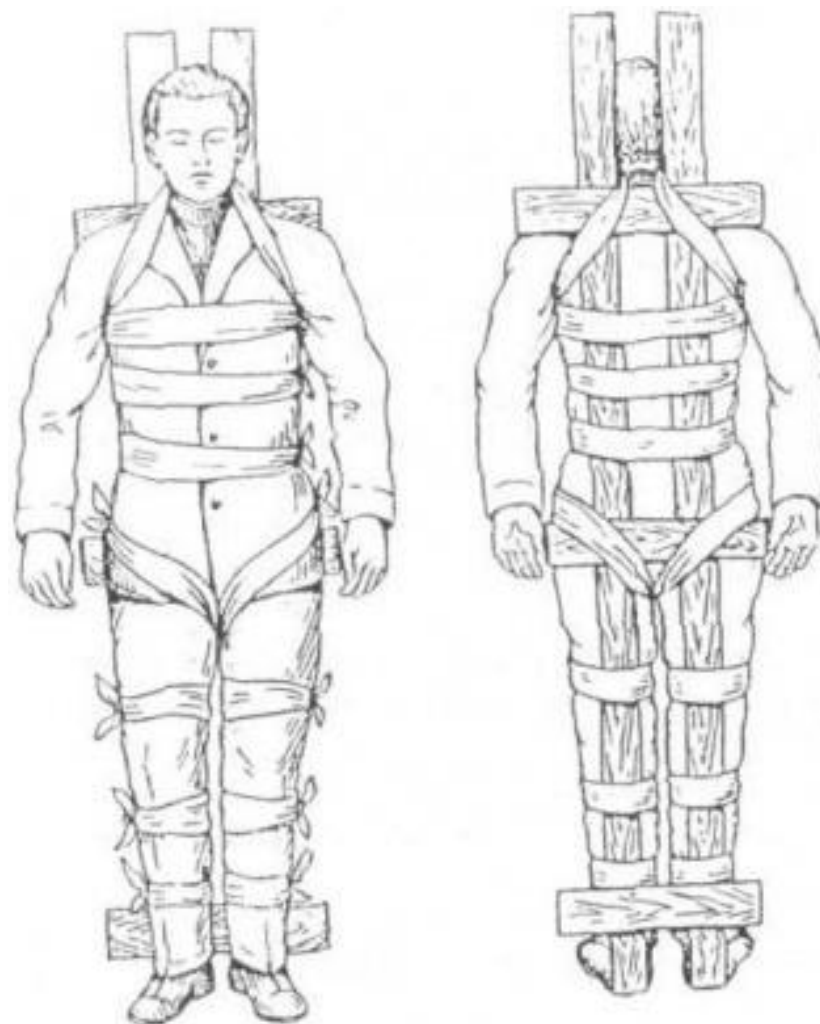
Основные принципы лечения травмы позвоночника и спинного мозга: своевременность и адекватность первой помощи, соблюдение всех правил при транспортировке пострадавших в специализированное отделение, длительное лечение с участием нескольких специалистов и последующие повторные курсы реабилитации. При оказании первой помощи многое зависит от своевременной диагностики травмы.

Всегда следует помнить, что в случае автомобильных катастроф, падений с высоты, обвалов зданий и т.п., необходимо учитывать возможность повреждения позвоночного столба. При относительно легких стабильных травмах позвоночника (дисторсии, хлыстовые повреждения и т.п.) показан постельный режим, массаж, тепловые процедуры. В более тяжелых случаях консервативное лечение состоит в закрытом исправлении деформаций (одномоментные вправления или вытяжение) с последующей иммобилизацией (специальные воротники и корсеты).



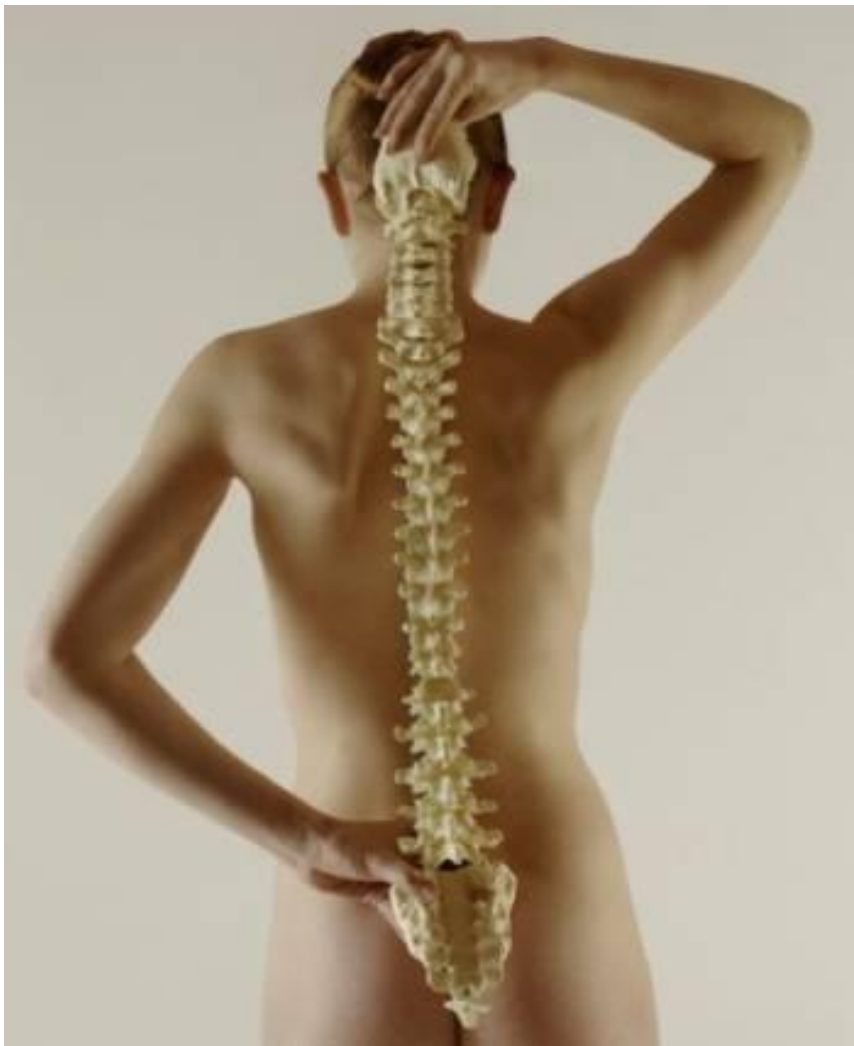При транспортировке пострадавших с травмой позвоночника необходимо предпринимать все меры предосторожности, чтобы не усилить повреждения. Таких пациентов нельзя перевозить в сидячем положении.

Пострадавшего укладывают на щит. При этом для профилактики пролежней используют надувную матрас. При поражении шейного отдела позвоночника голову дополнительно иммобилизуют при помощи специальных приспособлений (шины, воротник-головодержатель и т.п.) или подручных средств (мешочки с песком).



# Реабилитация

Восстановление после травм позвоночника – процесс достаточно длительный. При травмах позвоночника, не осложненных повреждением спинного мозга, показана ЛФК с первых дней травмы: сначала она состоит из упражнений для дыхательной гимнастики, со второй недели разрешают движения конечностями. Упражнения постепенно усложняют, ориентируясь на общее состояние больного. Кроме ЛФК при неосложненных травмах позвоночника с успехом применяют массаж и тепловые процедуры. Для улучшения обмена веществ и ускорения восстановления после травмы также назначают анаболические гормоны и тканевую терапию (стекловидное тело и др.).



# Список литературы

- <http://www.tiensmed.ru/news/bboneinjury-w3b.html>
- <http://www.vertebra.su/backbone-traumas/household-traumas/>
- [http://ilive.com.ua/health/travma-pozvonochnika-v-pozhilom-vozraste-prichiny-simptomov-diagnostika-lechenie\\_20625i1893.html](http://ilive.com.ua/health/travma-pozvonochnika-v-pozhilom-vozraste-prichiny-simptomov-diagnostika-lechenie_20625i1893.html)

