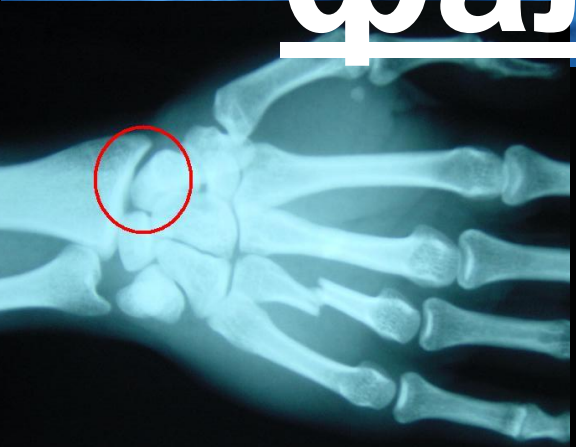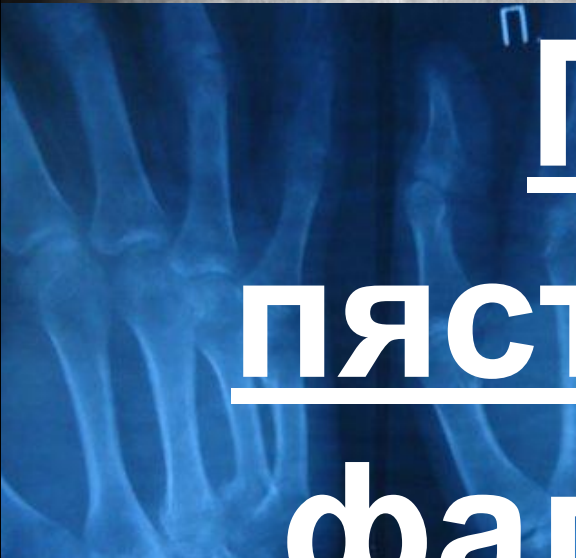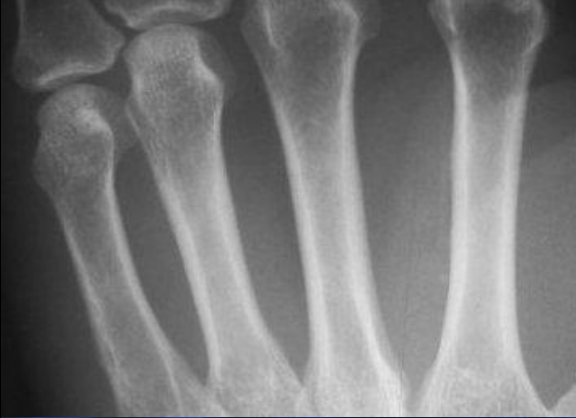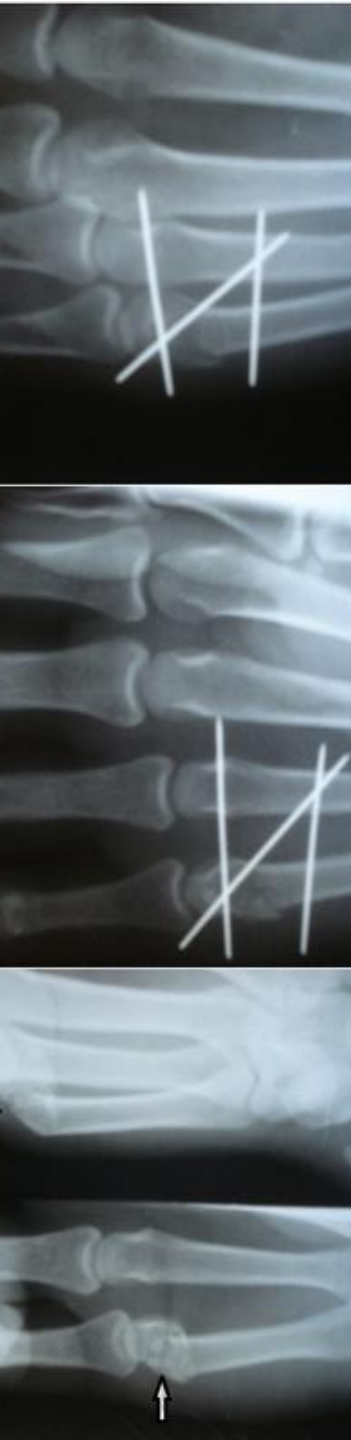




Переломы
пястных костей и
фаланг пальцев

Содержание:

1. Эпидемиология
2. Переломы II-IV пястных костей
3. Перелом I пястной кости
 - Перелом Беннета
 - сгибательный перелом
4. Перелом пальцев кисти:

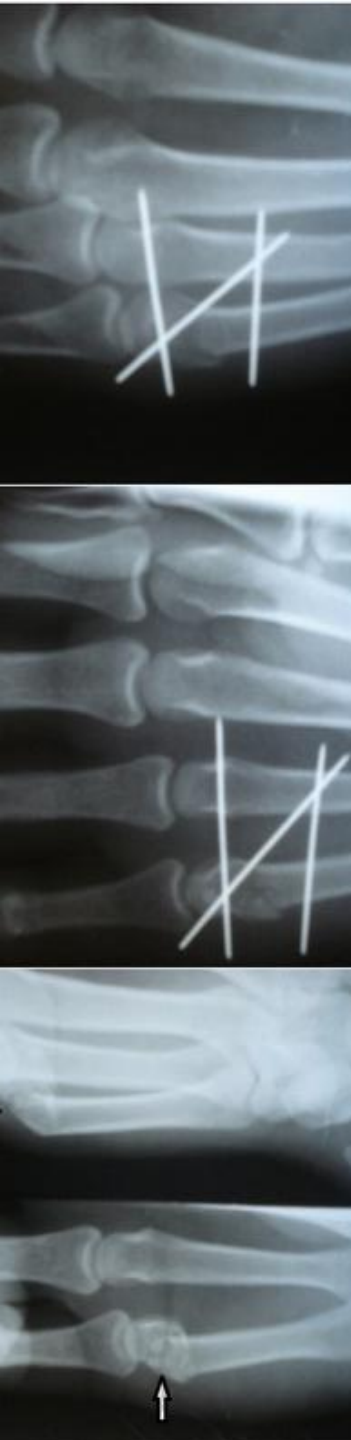


Эпидемиология

Переломы пястных костей составляют 2,5% всех повреждений костей скелета.

Следует отметить, что механизм травмы, характер перелома и вид смещения

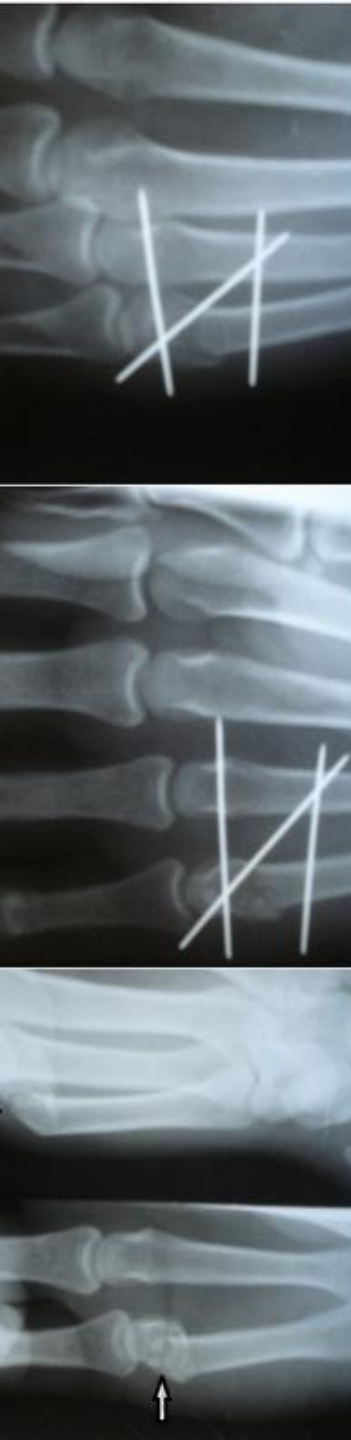
повреждений I пястной кости отличается от переломов II—V пястных костей.



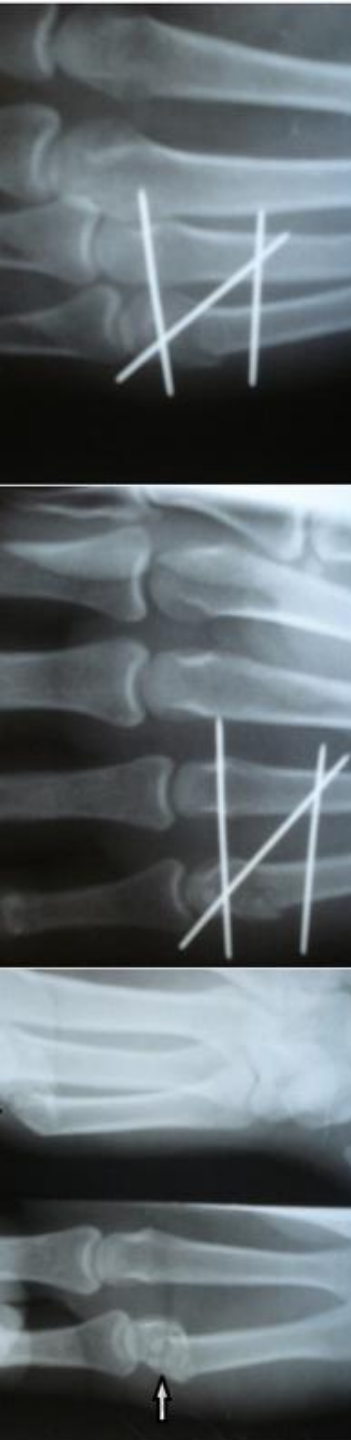
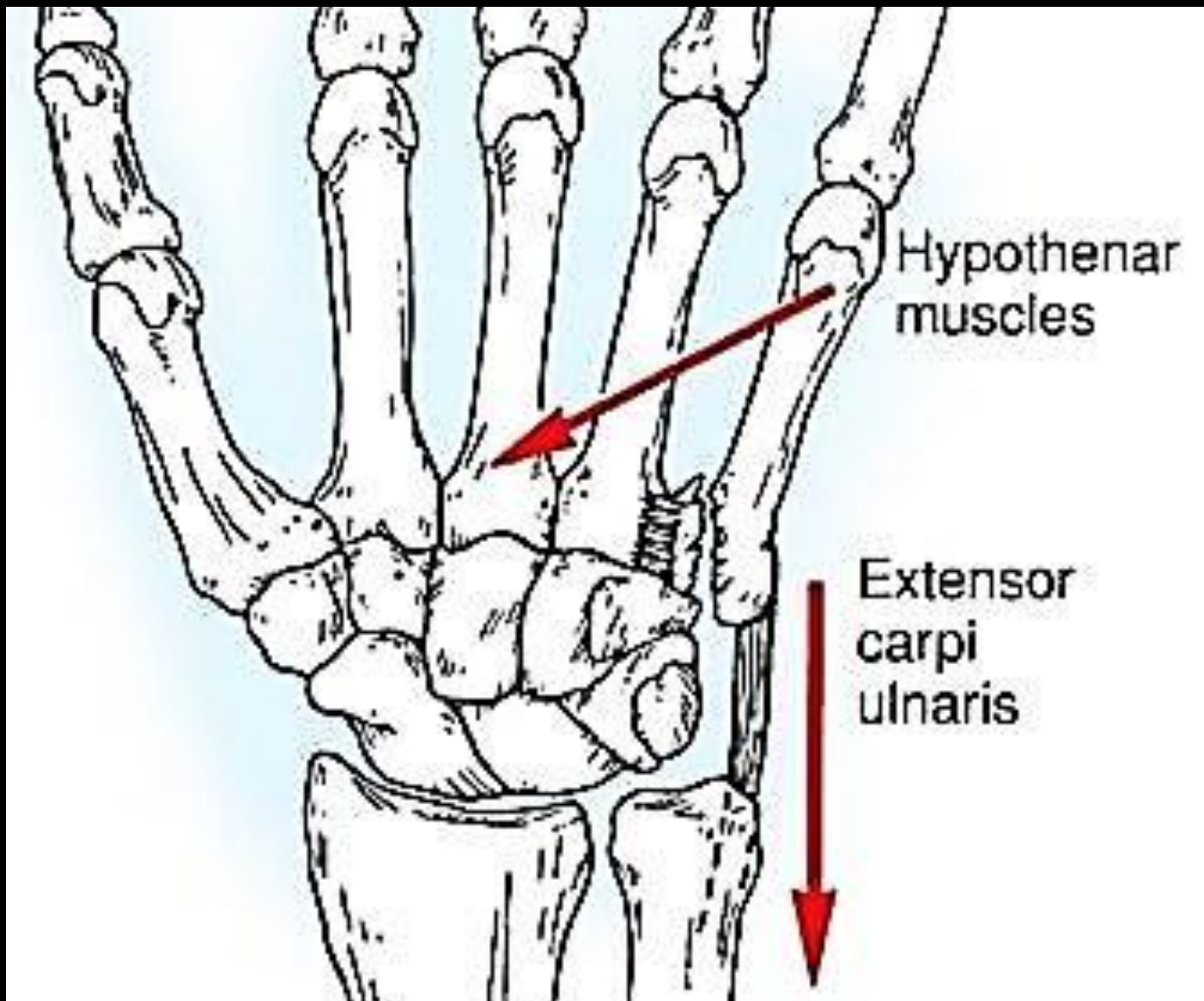
ПЕРЕЛОМЫ II—V ПЯСТНЫХ КОСТЕЙ

Возникают преимущественно в результате прямого механизма травмы, но могут происходить и при опосредованном приложении силы (нагрузка по оси, сгибание, скручивание).

Часто как спорт-травма у боксеров.



Тяга сухожилий и мышц кисти определяют смещение отломков.



Лечение

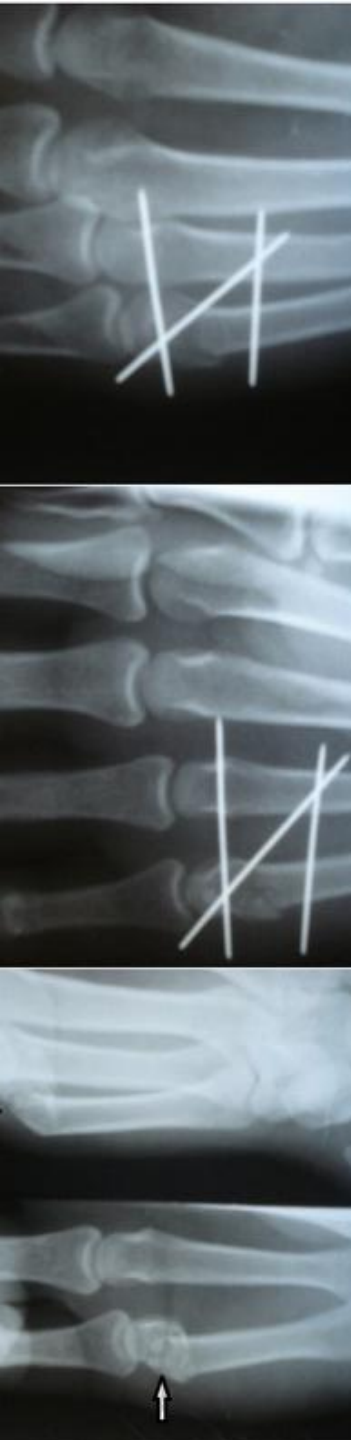
В место перелома вводят 10-15 мл 1% раствора прокаина. Выждав 5-10 мин, производят ручную репозицию.

Помощник выполняет тракцию за пальцы кисти.

Хирург надавливает на тыльную поверхность в месте перелома, смещая отломки

в ладонную сторону, и одновременно давит на головку сломанной пястной кости,

пытаясь сместить её к тылу.



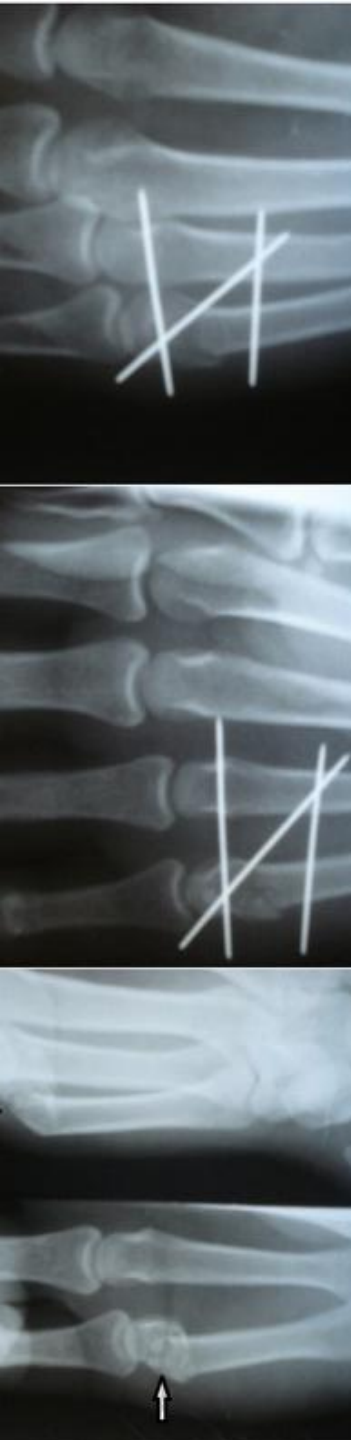
Перелом первой пястной

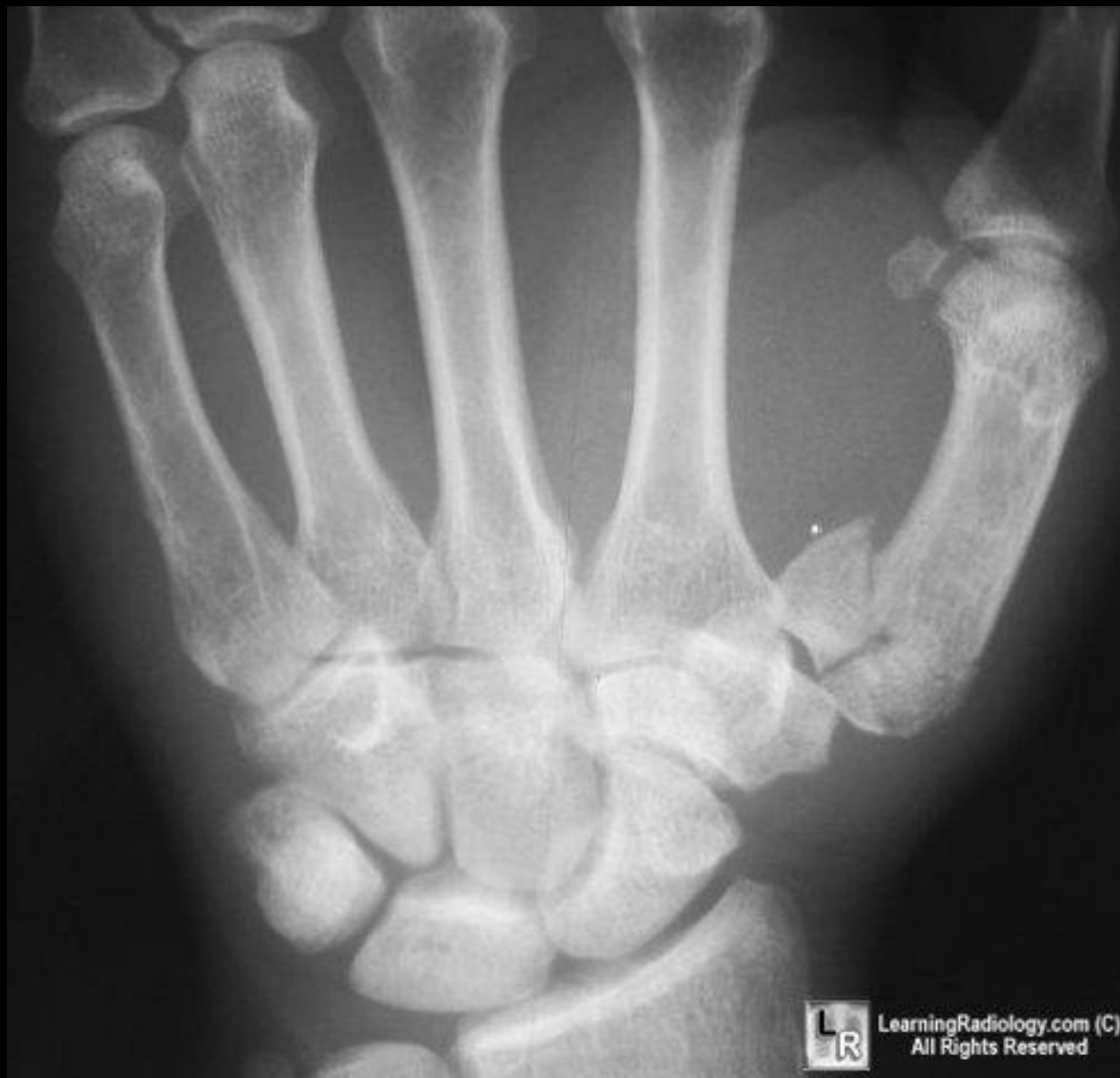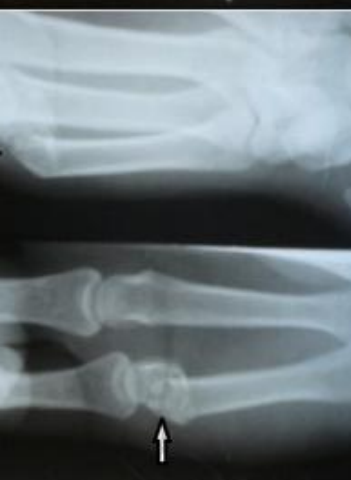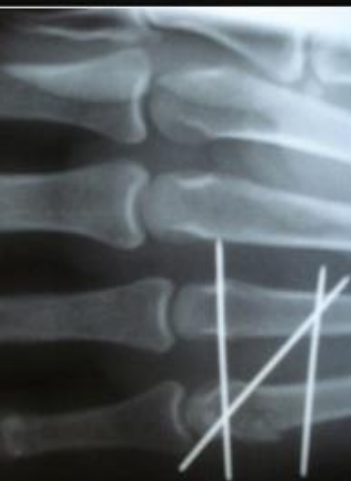
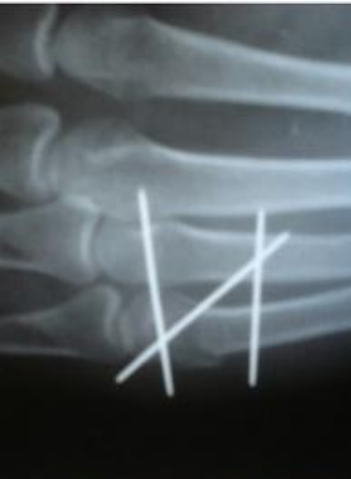КОСТИ Перелом Беннета

Возникает в результате удара, направленного по оси I пальца.

При этом происходит вывих в запястно-пястном сочленении с одновременным переломом основания I пястной кости, которая, смещаясь кверху, отламывает треугольный фрагмент ульнарного края собственного основания.

Таким образом, перелом Беннета правильнее называть переломовывихом I пястной кости.





Лечение

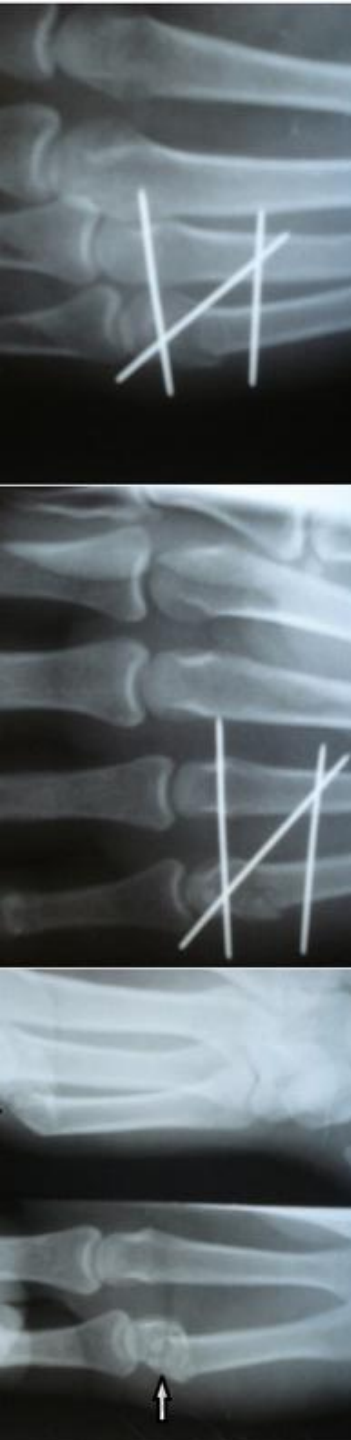
(Консервативное)

В область первого запястно-пястного сустава вводят 5-10 мл 2% раствора прокаина. После наступления

анестезии производят вправление I пястной кости.

Достигают этого тракцией по оси и отведением I пальца. Конечность фиксируют циркулярной гипсовой повязкой от верхней трети предплечья до пястно-фаланговых суставов с захватом основной фаланги I пальца в положении отведения.

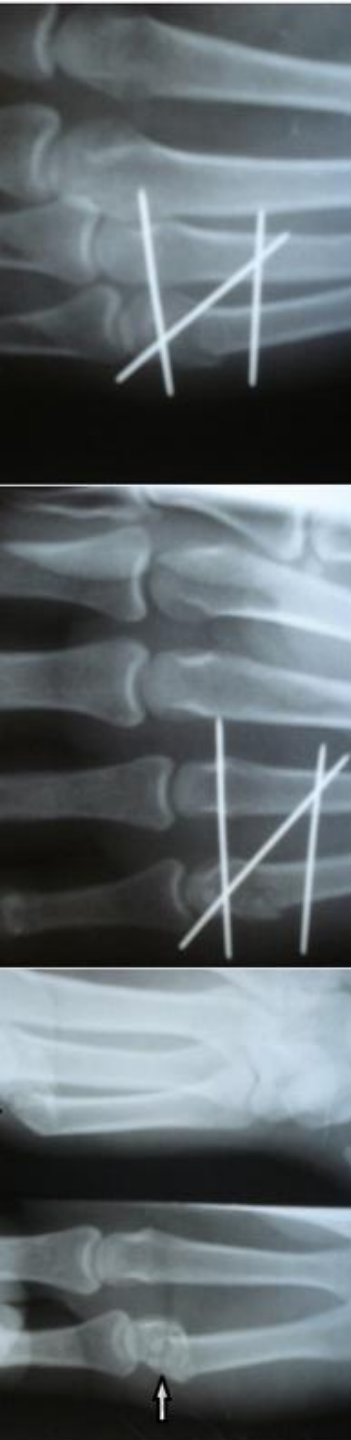
Если вправление и репозиция наступили,

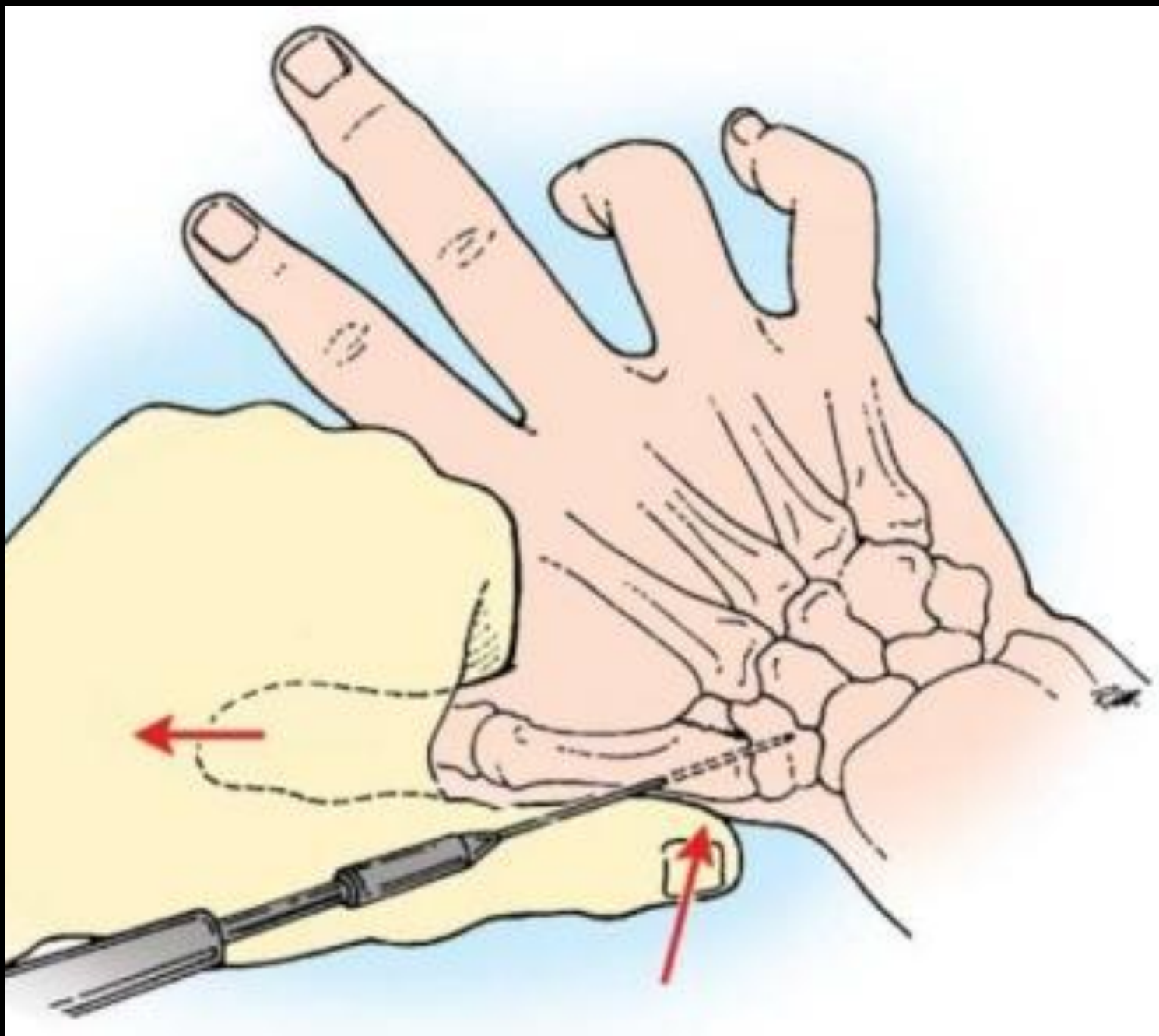
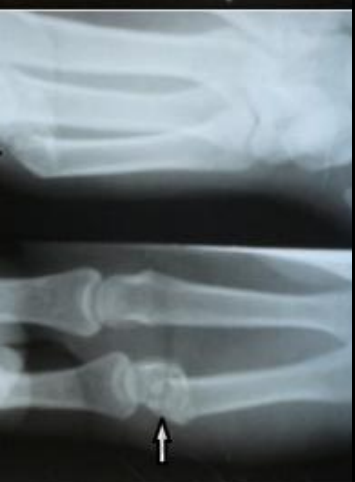
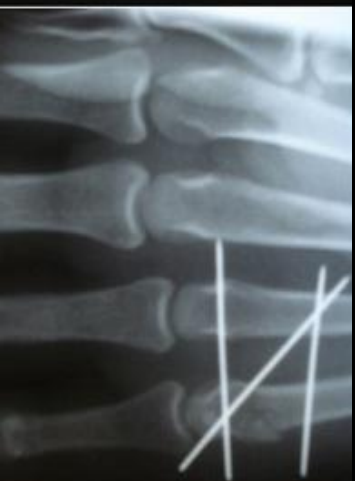
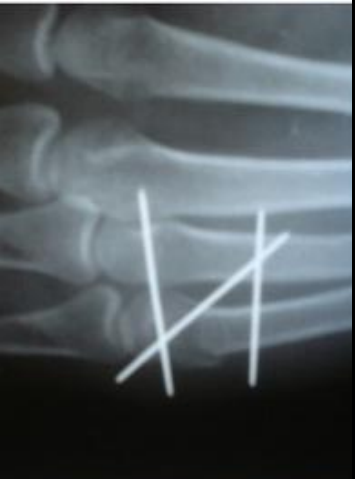Лечение (Хирургическое)

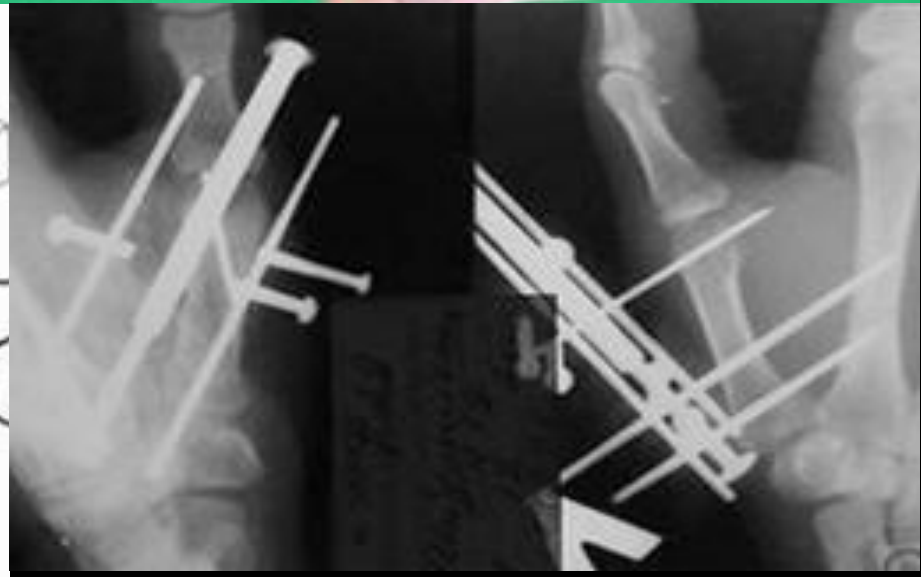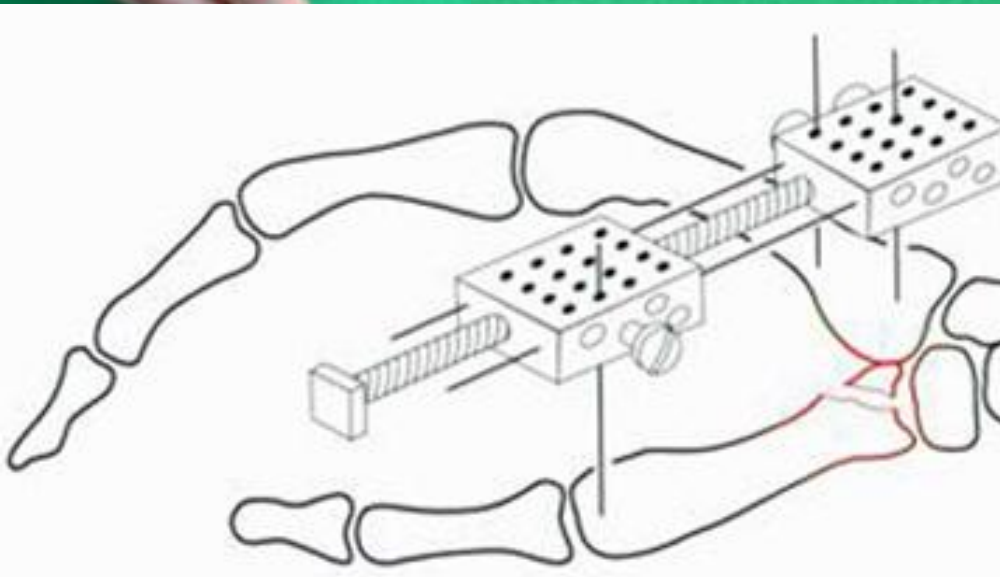

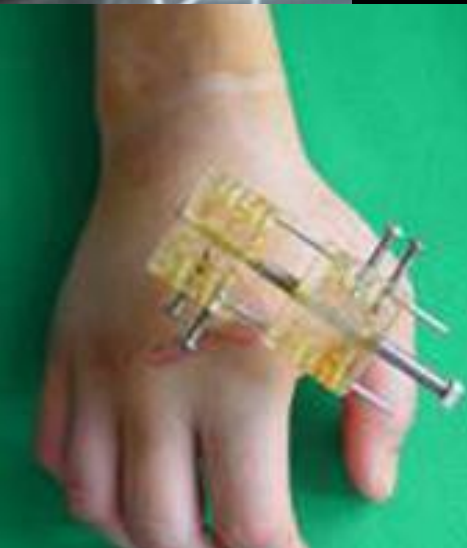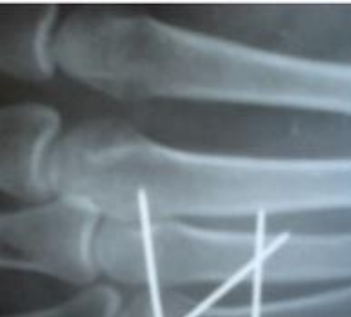Если вправления не получилось, следует повторить попытку или направить больного в стационар, где возможно применение скелетного вытяжения или хирургических методов лечения.

При неудачных попытках вправления применяют скелетное вытяжение или фиксацию спицей Киршнера костным аутошипом.





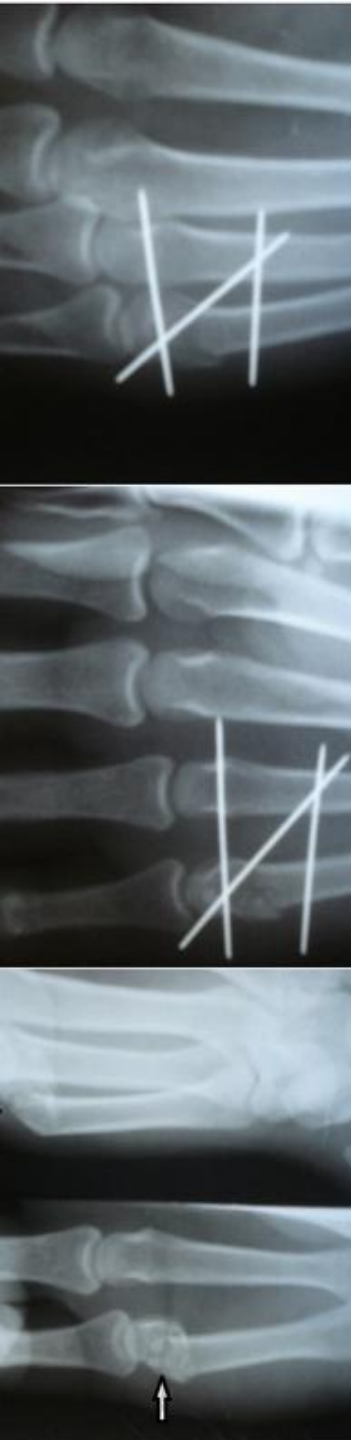
Лечение перелома-вывихов основания 1 пястной кости стержневым аппаратом.

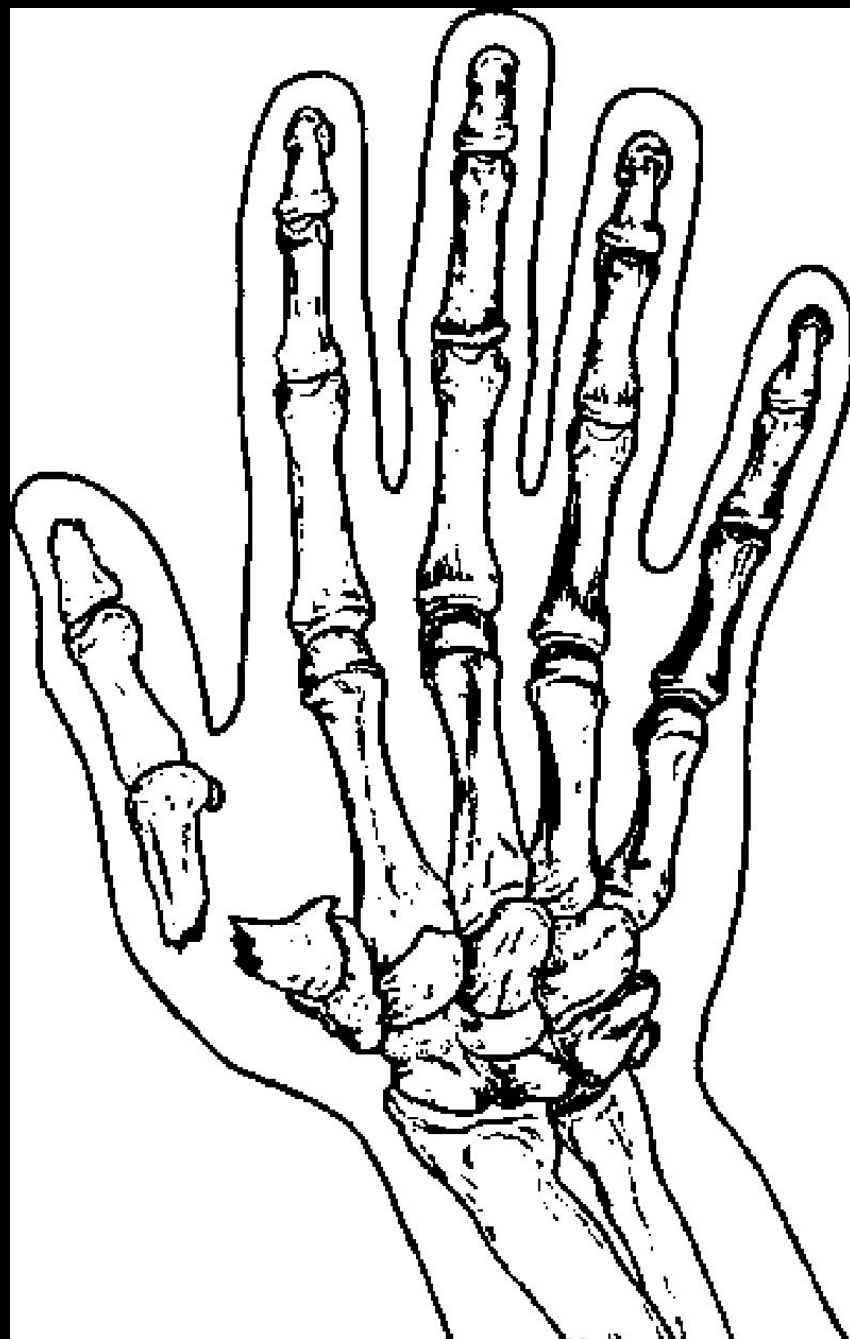
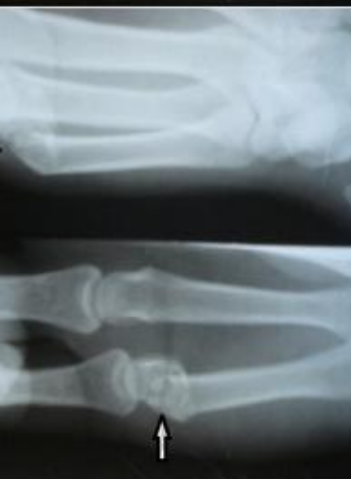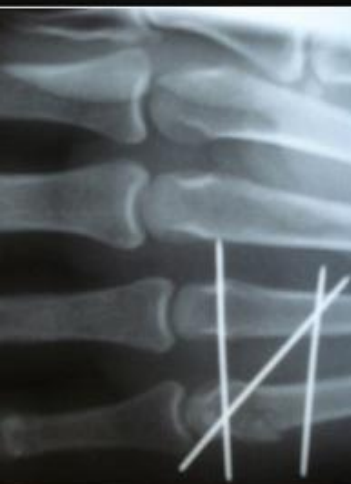


Сгибательный перелом I пястной кости

Возникает при резком форсированном сгибании I пястной кости в ладонно-локтевую сторону (при ударе о твёрдый предмет).

При этом, в отличие от перелома Беннета, линия излома проходит вне сустава, дистальнее его на 1-1,5 см. Фрагменты смещаются под углом, открытым в ладонную сторону



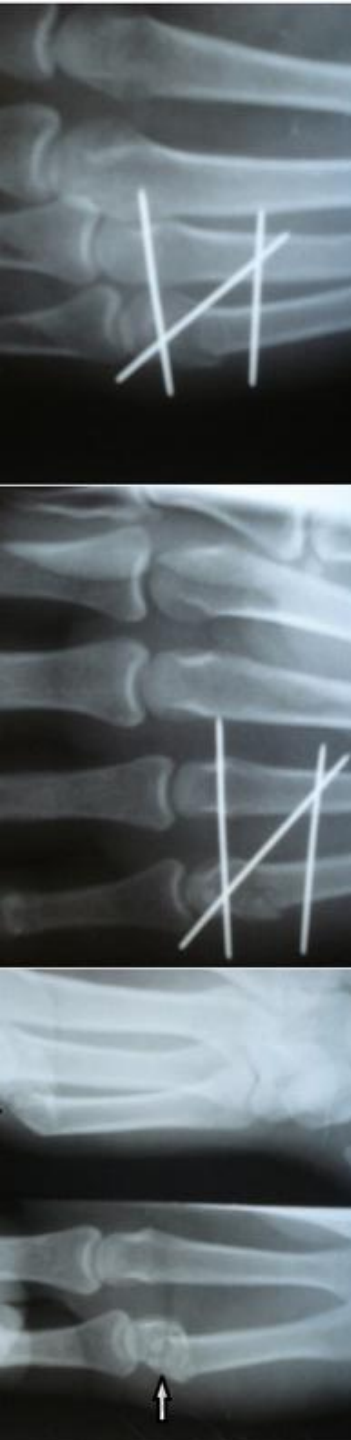


Лечение

Лечение консервативное.

Под местной анестезией производят ручную репозицию с устранением углообразной деформации и фиксируют так же, как и при переломе Беннета.

Срок иммобилизации при переломе основания и тела I пястной кости — 4-5 нед. В случаях, когда репозиция не удалась, применяют скелетное вытяжение или хирургический метод лечения.

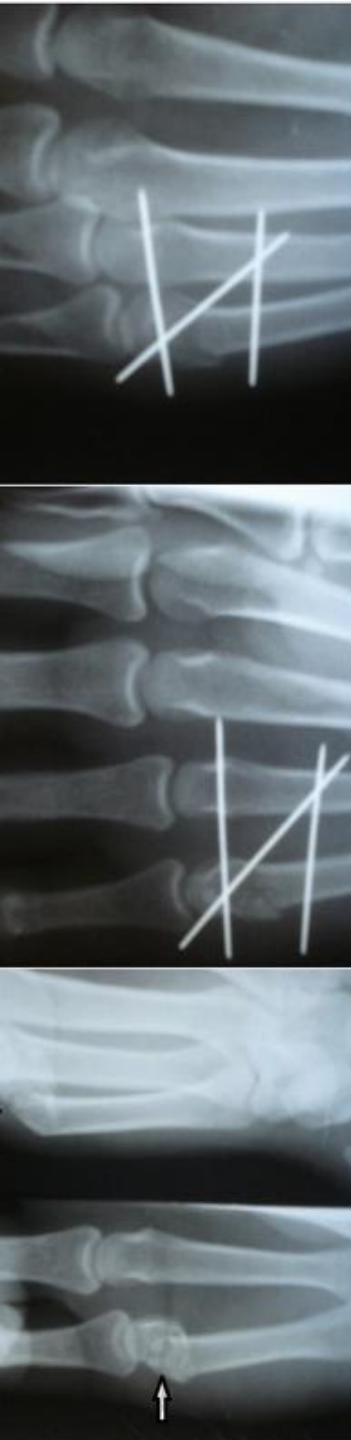


Переломы пальцев

КИСТИ

В большинстве случаев переломы пальцев кисти бывают результатом прямого механизма травмы, преимущественно бытового и производственного характера.

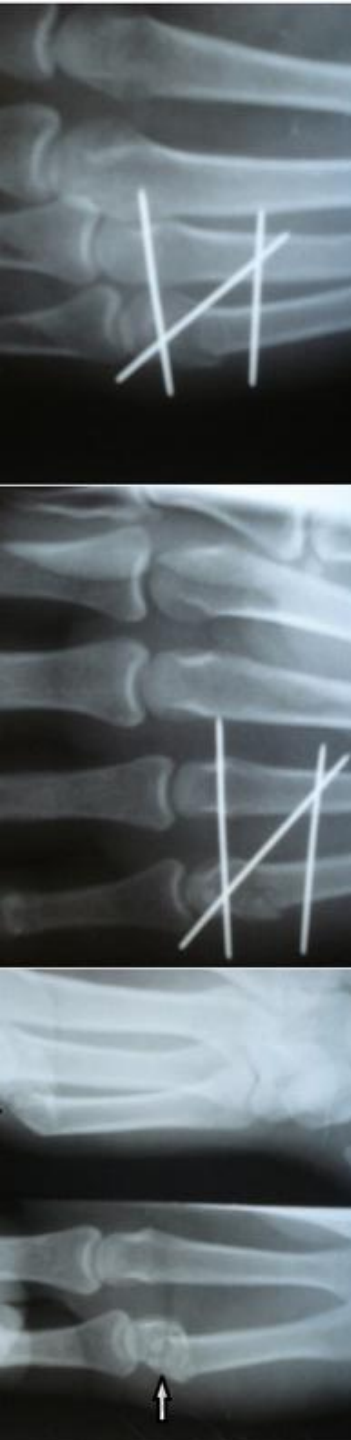
Под действием глубокого и поверхностного сгибателей пальцев, а также червеобразных и межкостных мышц при переломах фаланг пальцев возникает типичное смещение отломков под углом, открытым в тыльную сторону

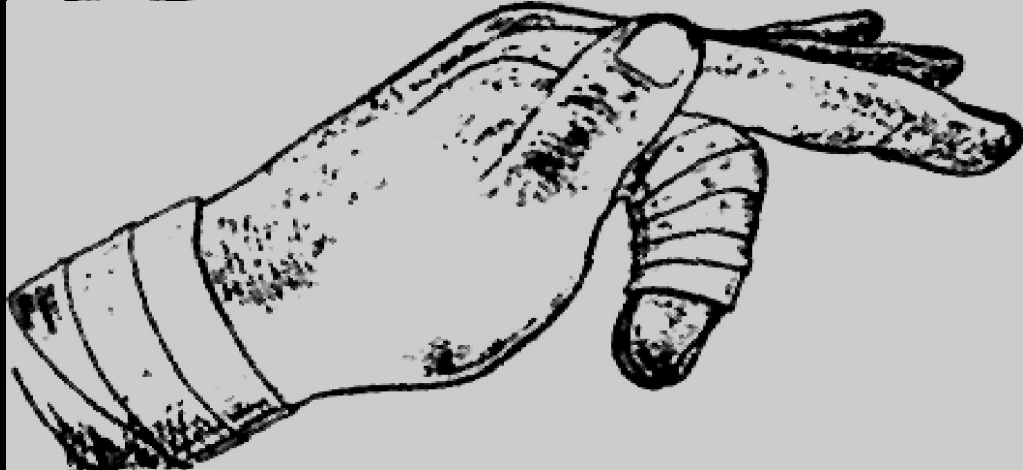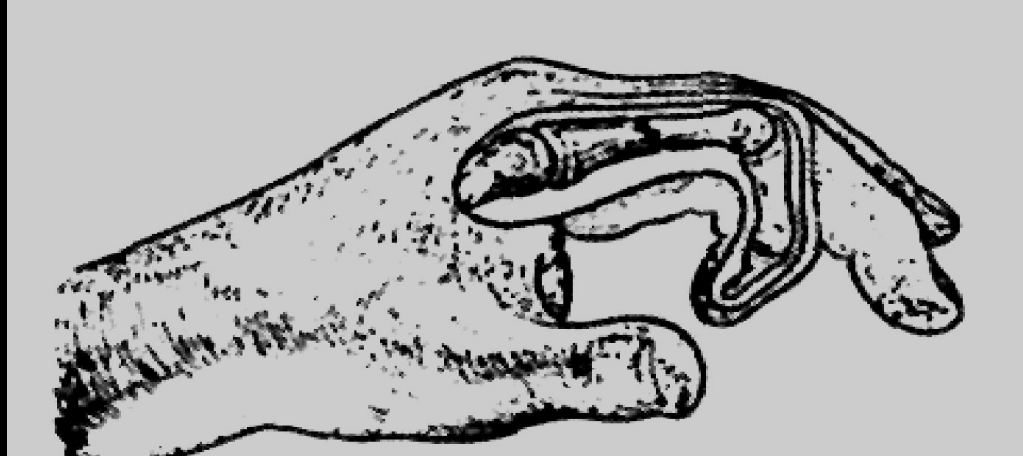
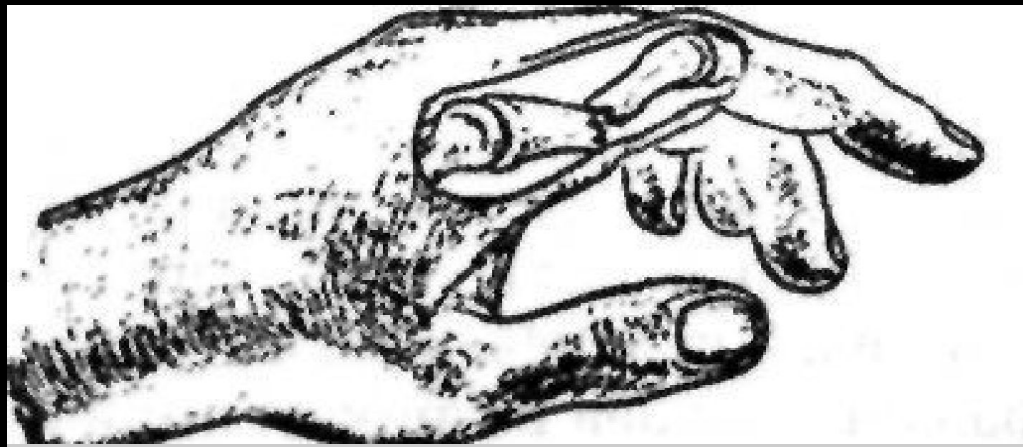
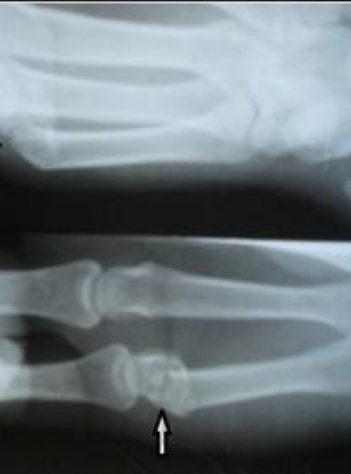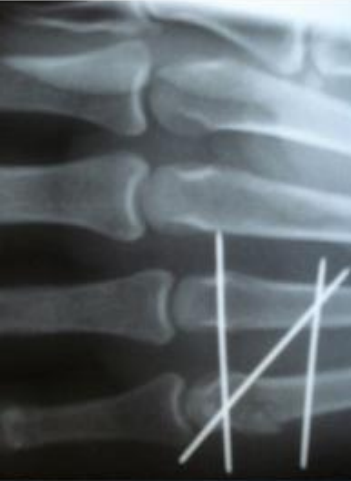


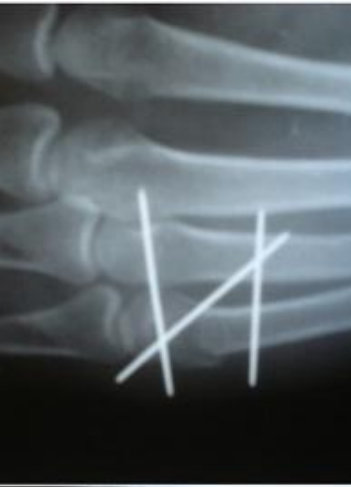Консервативное лечение

Конечность фиксируют ладонной гипсовой лонгетой от верхней трети предплечья до головок пястных костей, а дальше иммобилизуют лишь повреждённый палец.

Разгибание в лучезапястном суставе составляет 30° , фаланги пальцев согнуты до соприкосновения с противопоставленным первым пальцем, что и составляет примерно 60° .

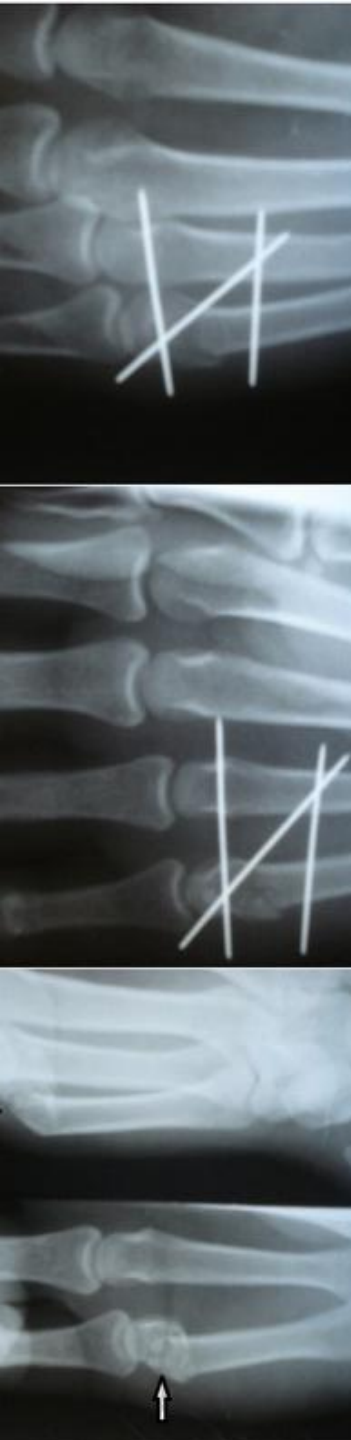


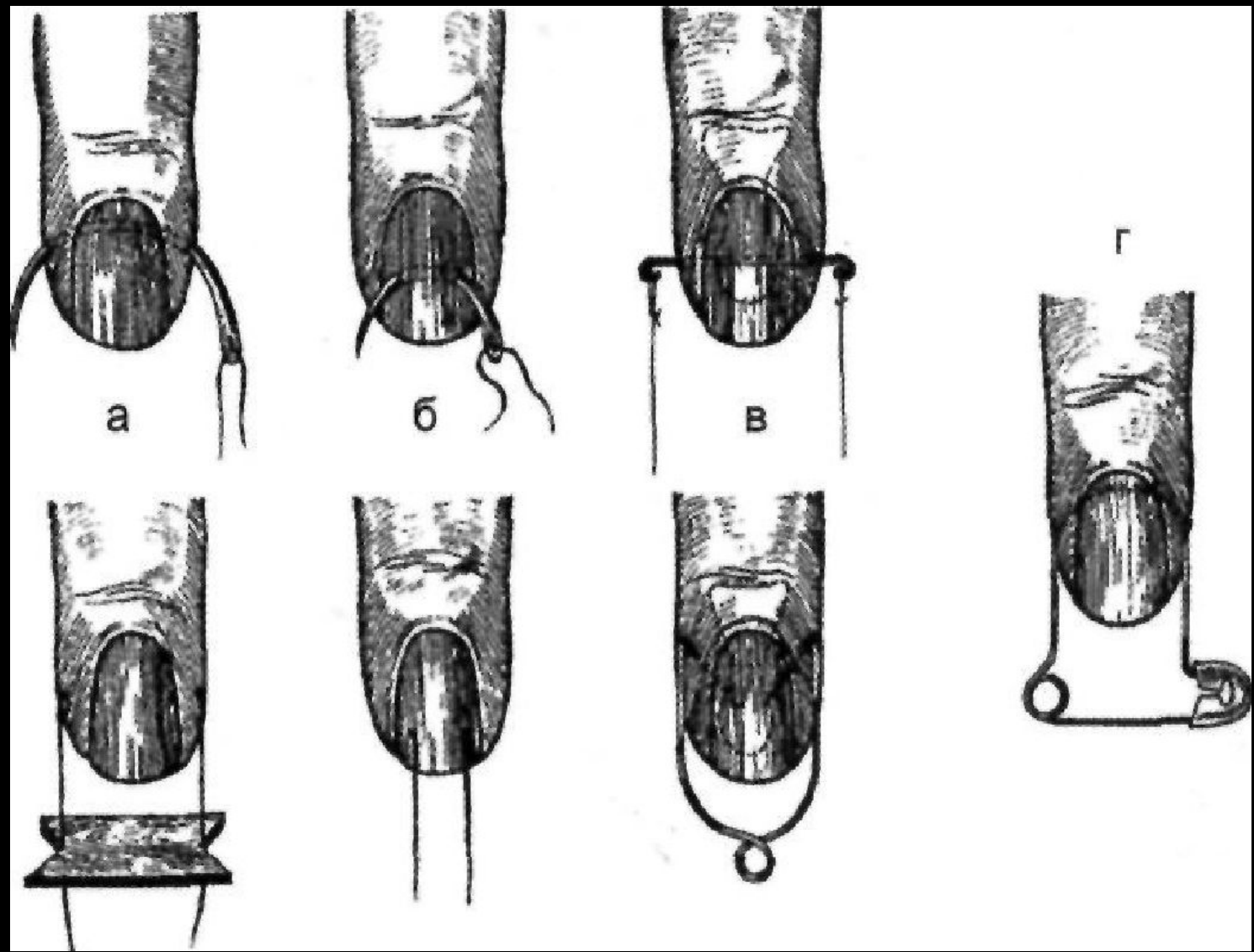
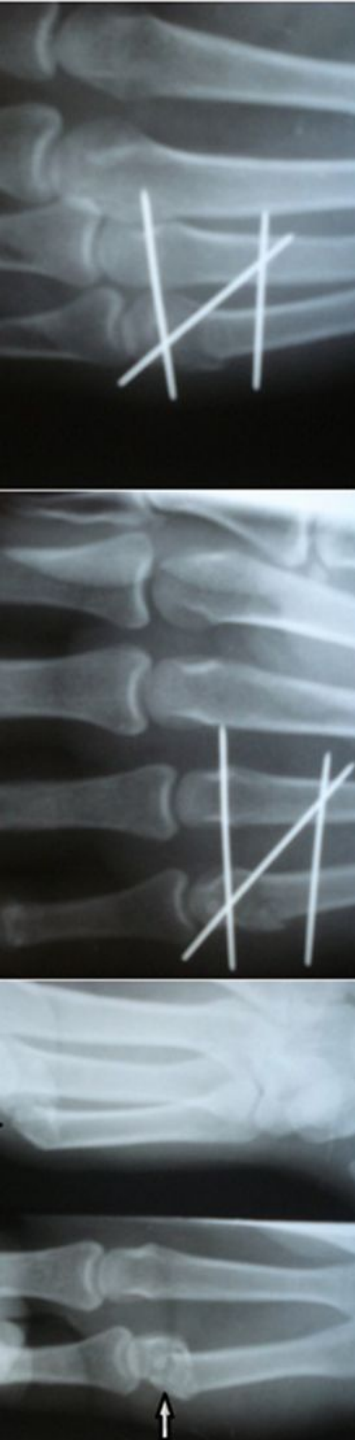

Скелетное вытяжение

Метод скелетного вытяжения применяют в случаях, когда невозможно удержать отломки. Конечность фиксируют гипсовой повязкой, такой же, как и после репозиции, но с вгипсованным по ладонной поверхности проволочным крючком.

Анестезируют ногтевую фалангу 2-3 мл 2% раствора прокаина и проводят устройство для тяги.





Хирургическое лечение

Хирургическое лечение заключается в открытой репозиции и (наиболее часто) внутрикостной фиксации спицами Киршнера. Жёсткой фиксации отломков добиваются с помощью миниатюрных компрессионно-дистракционных аппаратов.

