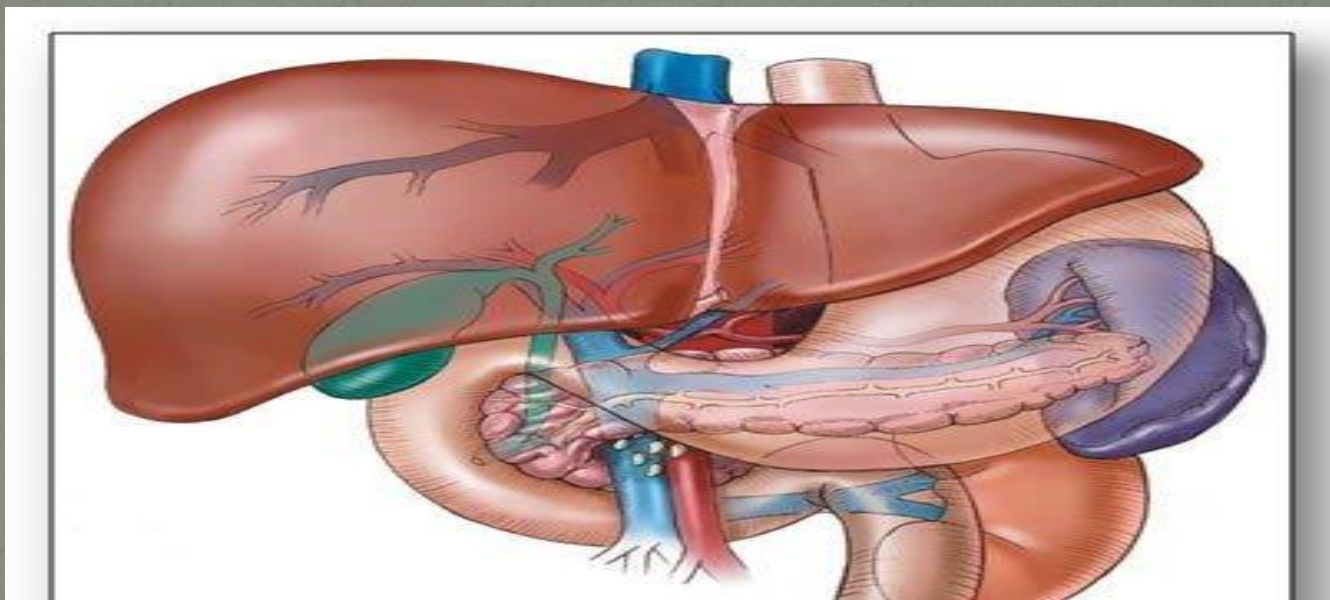


Операции при портальной
гипертензии: виды, сущность,
показания, анатомо-
функциональные особенности.

Портальная гипертензия — синдром повышенного давления в системе воротной вены, вызванного нарушением кровотока в портальных сосудах, печёночных венах и нижней полой вене.



Показания к оперативному вмешательству при портальной гипертензии

- Кровотечение из варикозно расширенных вен пищевода и желудка
- Спленомегалия и гиперспленизм
- Асцит

Виды операций при ПГ

1. Межсосудистые анастомозы

- Спленоренальный анастомоз
- Мезентерикокавальный анастомоз
- Прямой портокавальный анастомоз
- Перитонеовенозное шунтирование

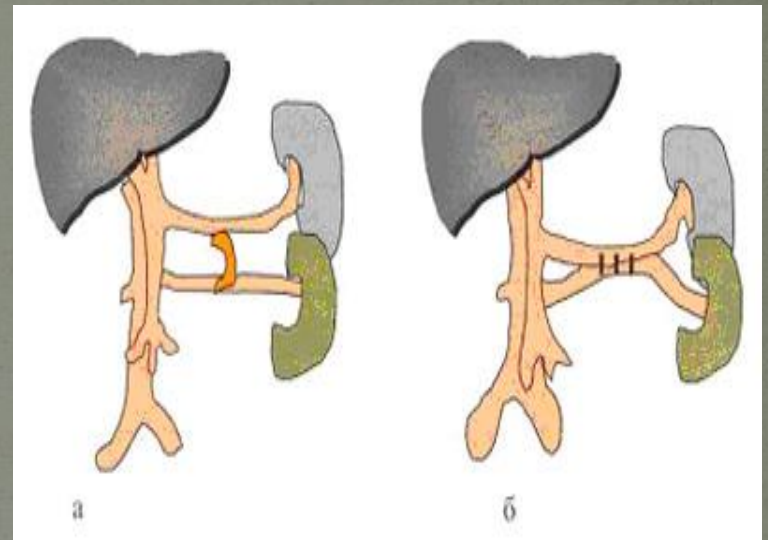
2. Паллиативные операции

- Перевязка ветвей чревного ствола
- Спленэктомия
- Органоанастомозы
- Пищеводно-кардиальная резекция и гастрэктомия
- Операции, дренирующие брюшную полость
- Операции при продолжающемся кровотечении из вен пищевода

Спленоренальный анастомоз

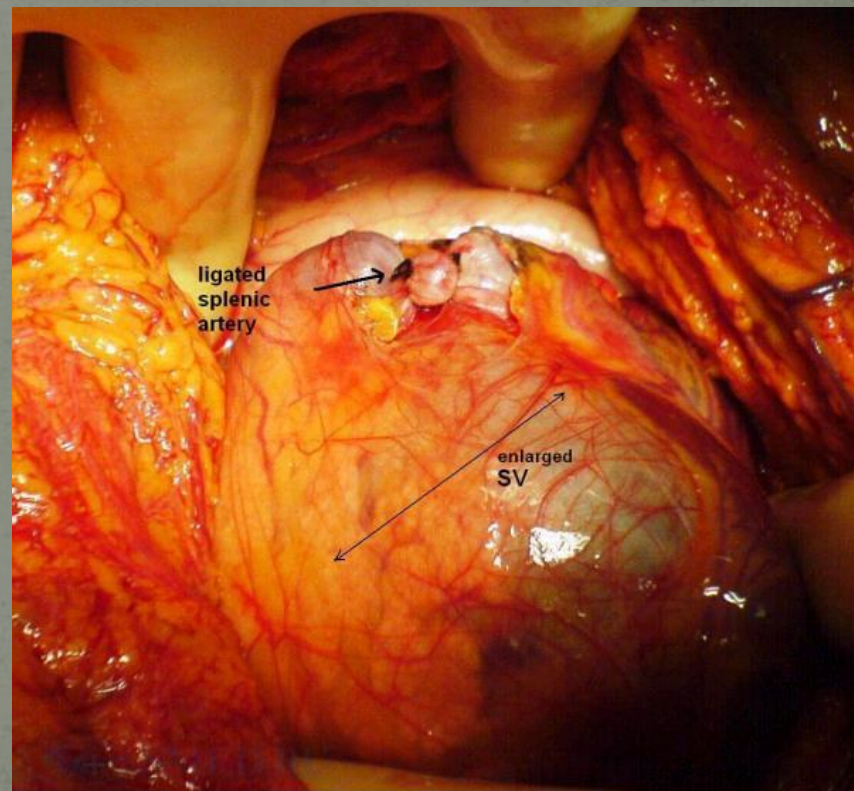
ДСРШ впервые был выполнен в 1967 г. D.

Waren. Метод базируется на создании двух изолированных зон давления в брюшной полости: низкого давления в левой половине брюшной полости (за счет оттока крови из гастроэзофагеальной области через короткие вены желудка и левую желуочно-сальниковую вену в селезенку, а оттуда через анастомоз «конец в бок» с левой печеночной веной в систему нижней полой вены) и высокого давления в правой половине (за счет сохраненного мезентериального венозного притока в воротную вену), что препятствует дальнейшему снижению портальной перфузии и значительно уменьшает вероятность развития послеоперационной энцефалопатии.

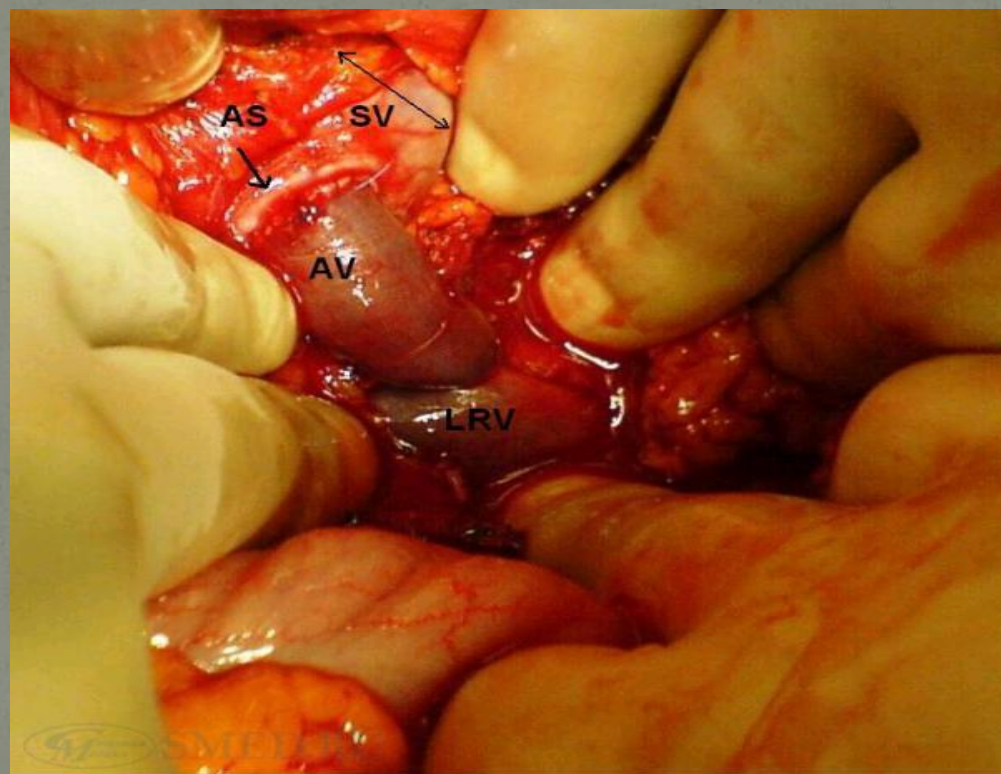


В дальнейшем были предложены анастомозы между левой желудочной и левой почечными венами, анастомоз «бок в бок» между нижней брыжеечной и нижней полой венами, анастомозы с использованием аутовенозной и синтетических вставок.

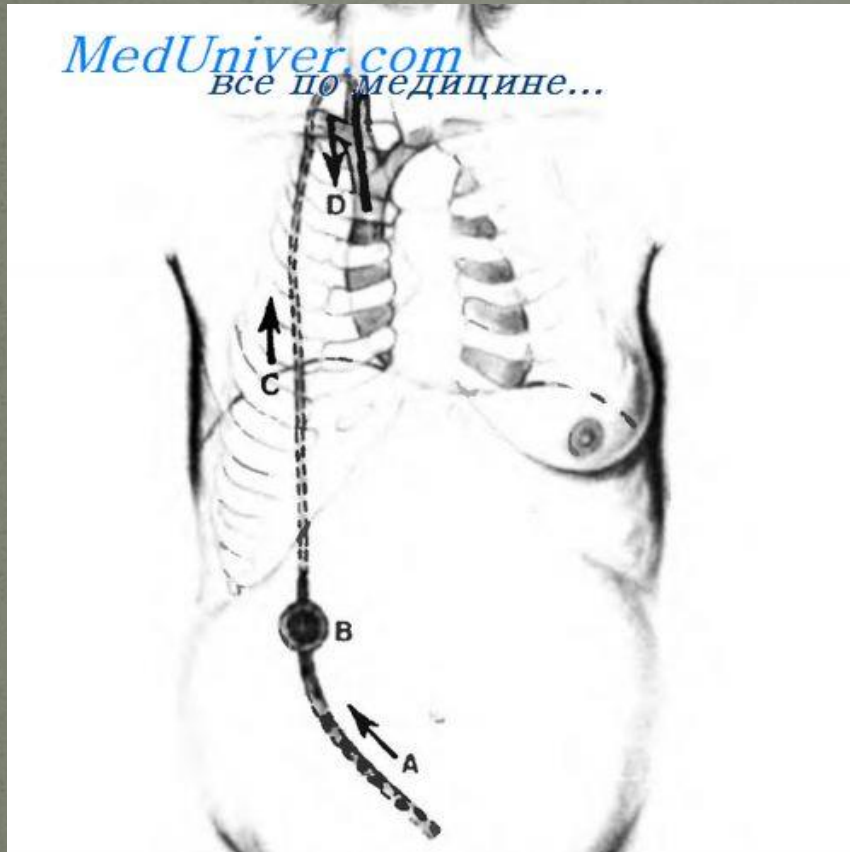
Расширенная
селезеночная вена
(SV) и
лигирование
селезеночной
артерии



Дистальный спленоренальный шунт. Портосистемный шунт выполнен за счет надпочечниковой вены (AV), которая является соединением между селезеночной веной (SV) и левой почечной веной (LRV). (AS - место анастомоза).



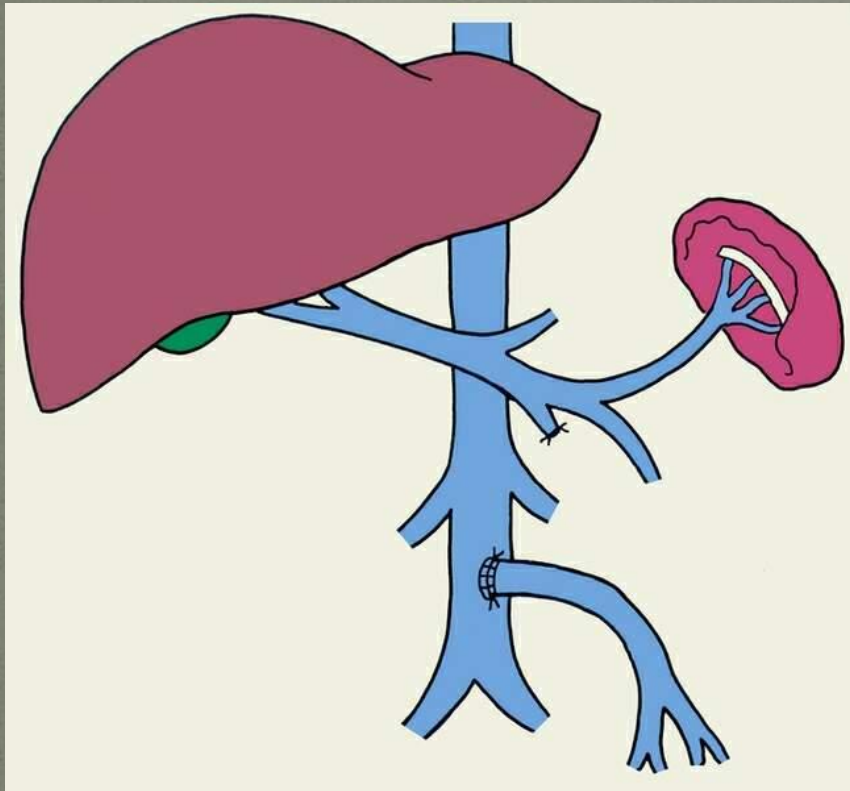
Перитонеовенозное шунтирование



Показано функционирование шунта LeVeen. Стрелки отражают направление, в котором асцитическая жидкость течет из брюшной полости в верхнюю полую вену.

- А. Абдоминальная трубка.
- В. Однонаправленный клапан.
- С. Венозная трубка.
- Д. Сегмент венозной трубки, введенный в яремную и верхнюю полую вены.

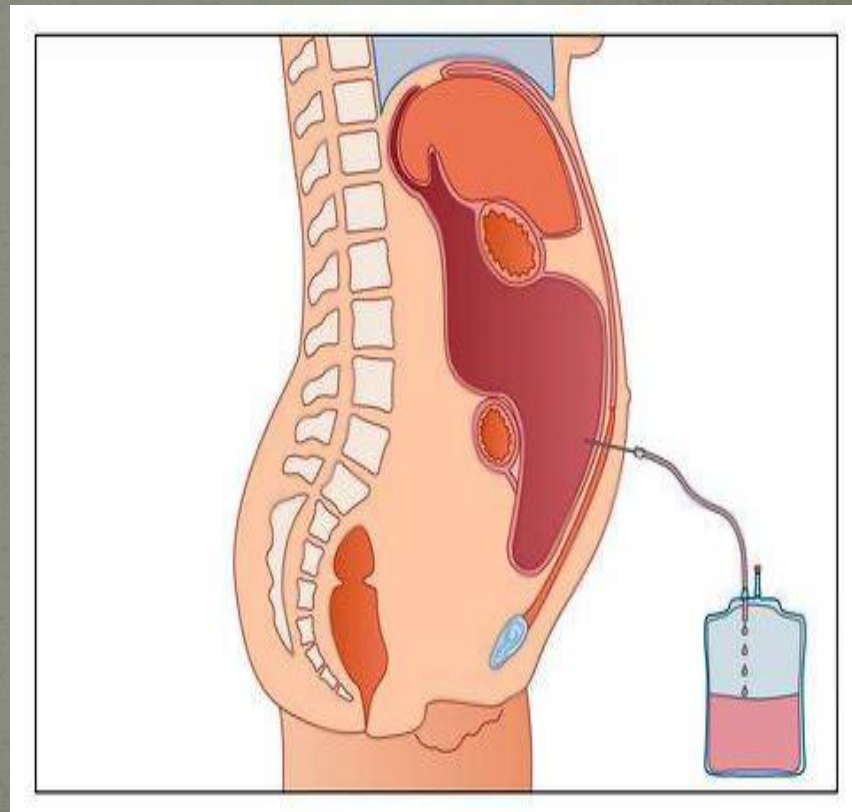
Портокавальные анастомозы



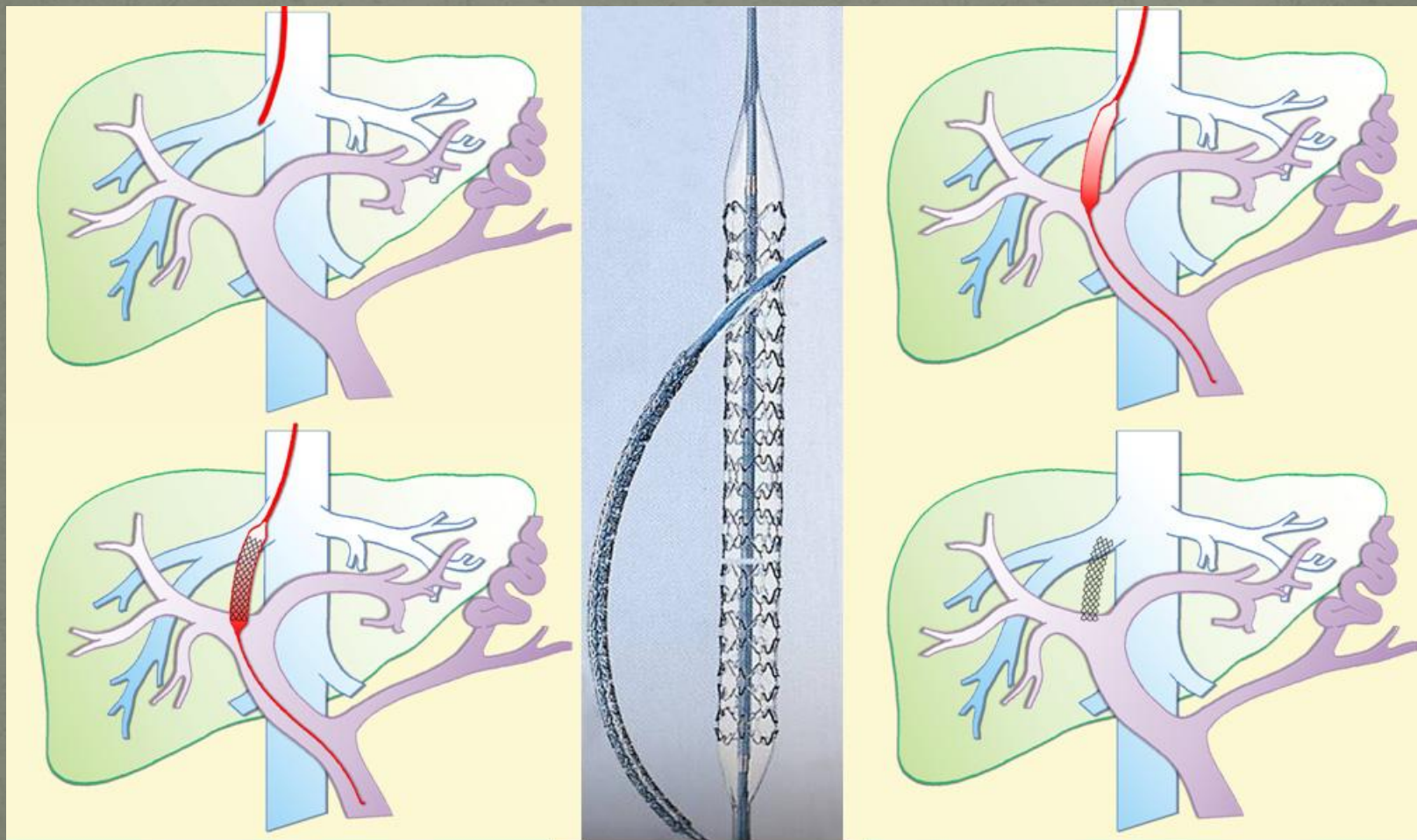
Парциальное портокавальное шунтирование осуществляют с помощью анастомозов «бок в бок» и «Н»-типа малого диаметра (8-10 мм), выполняемых с любым сосудом портальной системы, кроме воротной вены. При этом типе операции с одной стороны, обеспечивают декомпрессию портальной системы, достаточную для регрессии варикоза вен и профилактики пищеводно-желудочных кровотечений; с другой - сохраняют редуцированный воротный кровоток для поддержания удовлетворительной функции печени.

Абдоминальный парацентез

Удаляется механически асцитическая жидкость из брюшной полости через прокол кожи в области пупка. Специальный клапан позволяет осуществлять процедуру многократно.

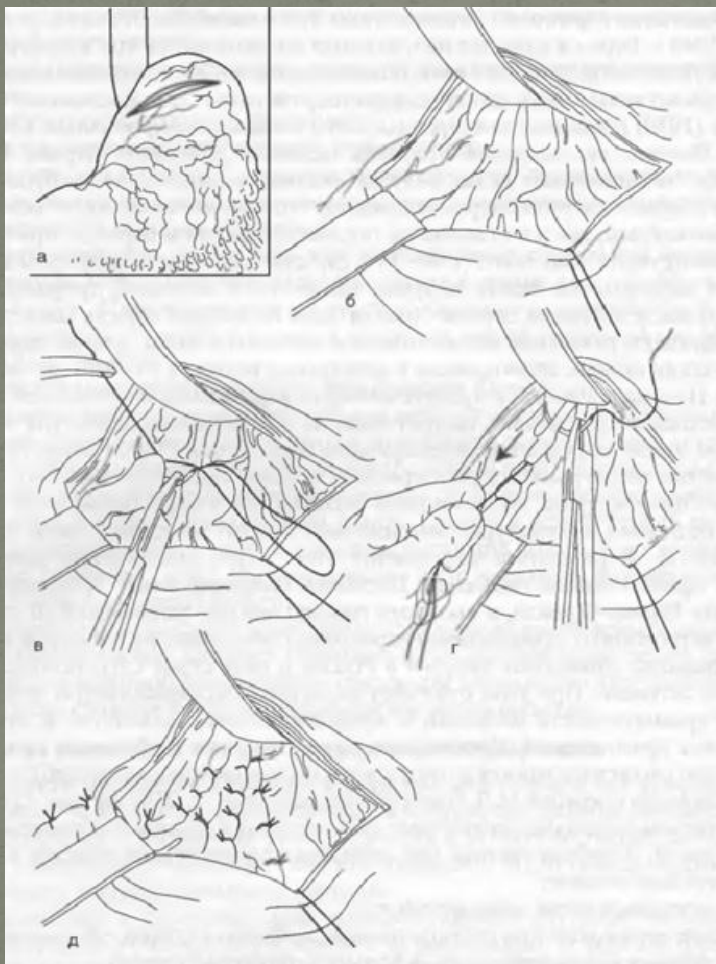


Трансъюгулярное внутрипеченочное портосистемное шунтирование (TIPS)



Трансъюгулярное внутрипеченочное портосистемное шунтирование (TIPS) заключается в создании искусственного внутрипеченочного канала между печеночной венной и крупным стволом воротной вены и установке в него металлического саморасправляющегося стента. Эта методика позволяет практически всегда остановить кровотечение, в том числе и рефракторное к другим видам терапии. Процедуру выполняют под местной анестезией, ее этапы включают: пункцию яремной вены, проведение катетера в среднюю печеночную вену, пункцию воротной вены (иглой проведенной по катетеру), расширение пункционного канала баллоном (по установленному через иглу проводнику), постановку стента. Основным недостатком методики является практически неизбежное развитие печеночной энцефалопатии, высокая ее сложность и малая доступность в условиях нашей страны.

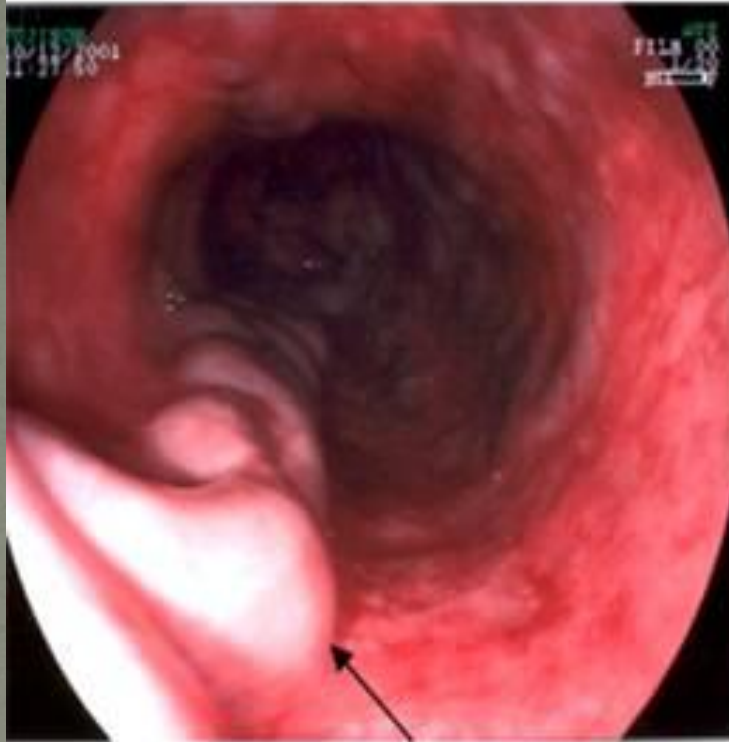Операция М.Д.Пациоры



Представляет собой прошивание кровотока вен пищевода и кардиального отдела желудка.

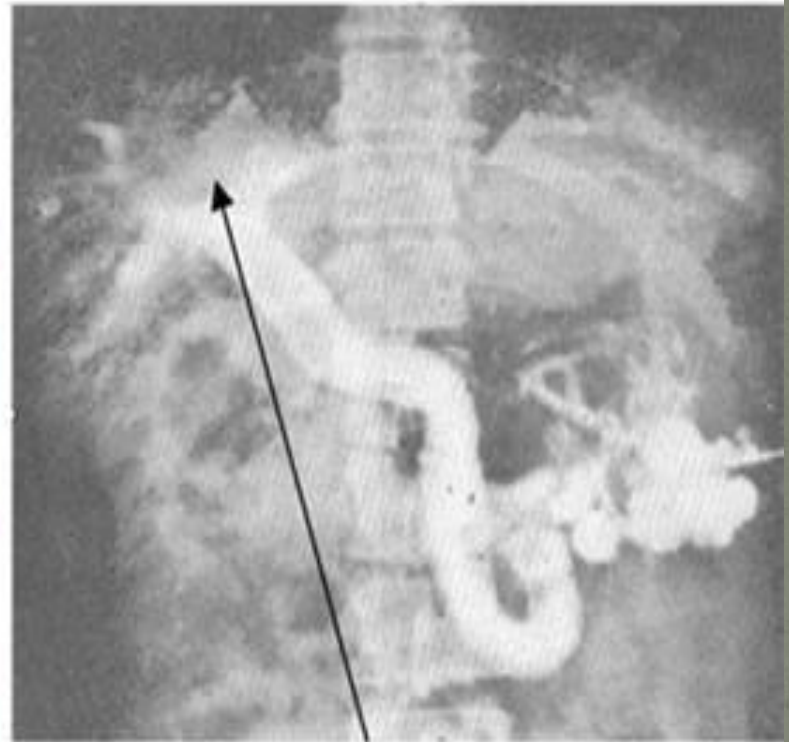
Из абдоминального доступа выполняется гастротомия, прошивание и перевязка вен дистального отдела пищевода и проксимального отдела желудка.. При проведении этого вмешательства ранняя послеоперационная летальность довольно низкая – до 15%. В тоже время отмечается высокая частота рецидивов кровотечения в раннем послеоперационном периоде (10-20%) и в течение последующих 5 лет (45-60%).

эзофагоскопия



расширенная вена пищевода

спленопортография



внутрипеченочный блок