

Методы обследования больных с травмами и заболеваниями опорно- двигательного аппарата

Выполнил студент группы ПФ-503-1
Тордуин Владимир Андреевич

**Основным методом
диагностики является
клинический,
предусматривающий
определённую систему
последовательных
действий врача**

- ✓ **Выяснение жалоб**
- ✓ **Сбор анамнеза**
- ✓ **Осмотр больного**
- ✓ **Определение амплитуды движения в суставах**
- ✓ **Измерение длины и окружности конечностей**
- ✓ **Определение мышечной силы**
- ✓ **Проведение рентгенологического исследования**
- ✓ **Проведение электрофизиологических и лабораторных исследований**
- ✓ **Применение инструментальных методов (пункция., биопсия и др.)**
- ✓ **Установление диагноза**

Жалобы

- Боли в повреждённой области усиливающиеся при движении
- Ограничение подвижности
- Видимую деформацию опорно-двигательной системы

Сбор анамнеза

- Механизм травмы
- Начало и первые признаки заболевания
- Условия труда и производственные вредности
- Аллергический анамнез

Осмотр больного

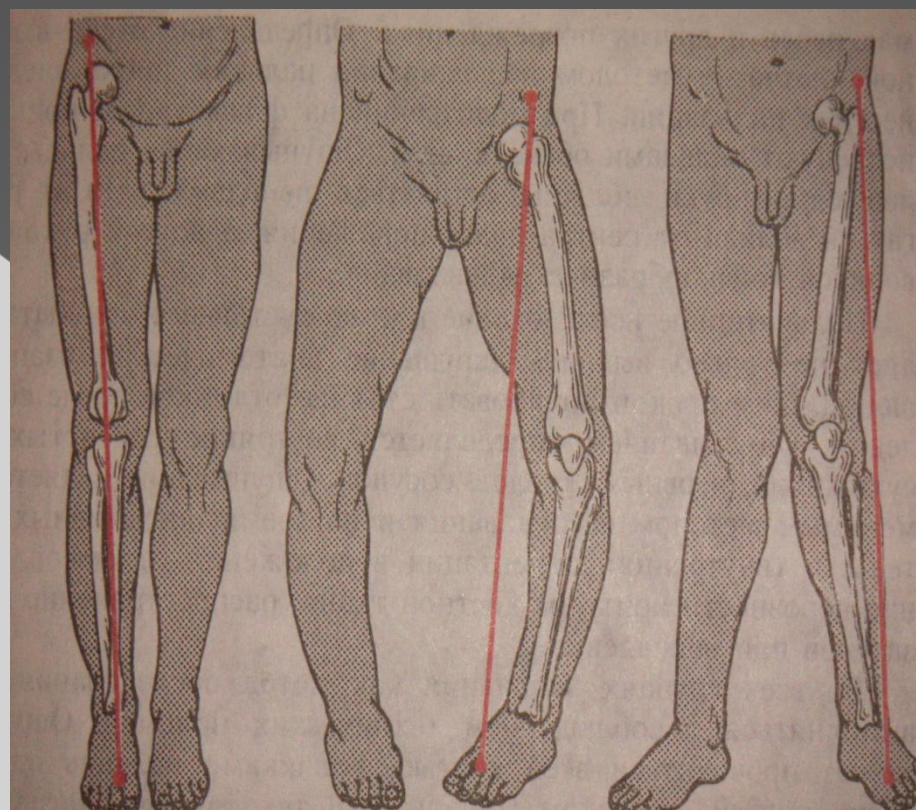
- Поведение больного
- Внешний вид
- Выражение лица
- Вынужденную походку и необычную походку
- Нарушение форм и пропорций тела

◎ Положение больного

- ▣ **Активное**- свидетельствует об относительном благополучии
- ▣ **Пассивное**- свидетельствует о тяжёлой травме или поражении спинного мозга осложнившихся параличом
- ▣ **Вынужденное**- удобное положение для уменьшения или прекращения болевых ощущений

Достоверный признак повреждения и ортопедических заболеваний – деформация оси конечности

- **Ось нижней конечности**
- ✓ **Нормальная**
- ✓ **Отклонение голени**
 - кнаружи
 - кнутри



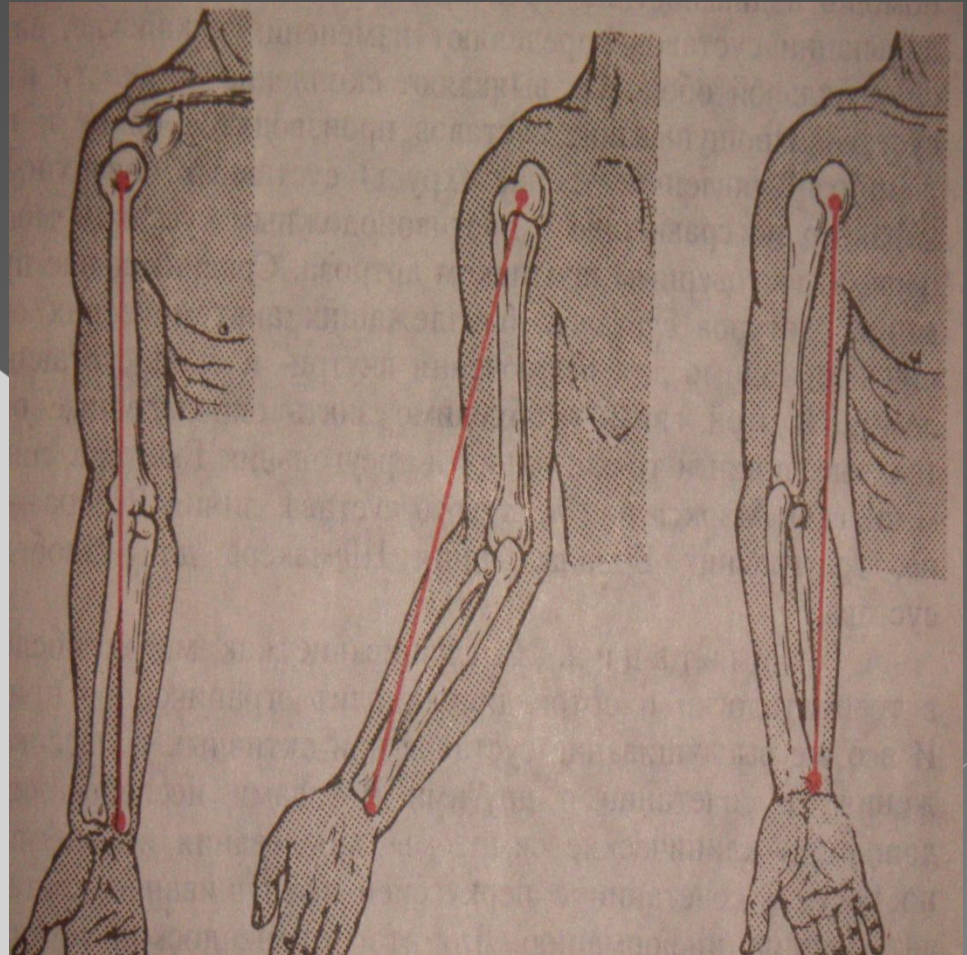
◎ **Ось верхней конечности**

▣ **Нормальная**
(через головки плечевой, локтевой, лучевой костей)

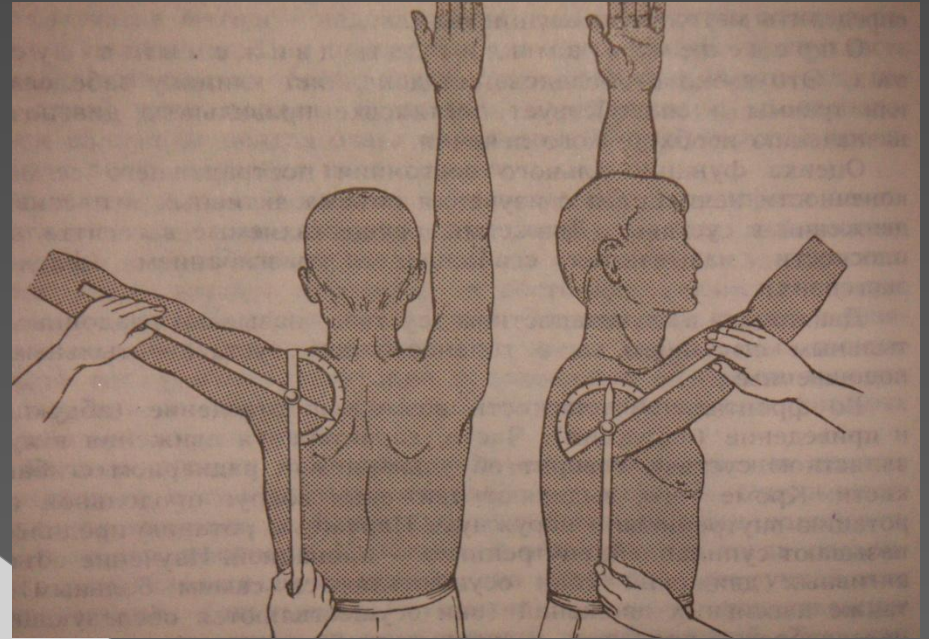
▣ **Отклонение предплечья**

-кнаружи

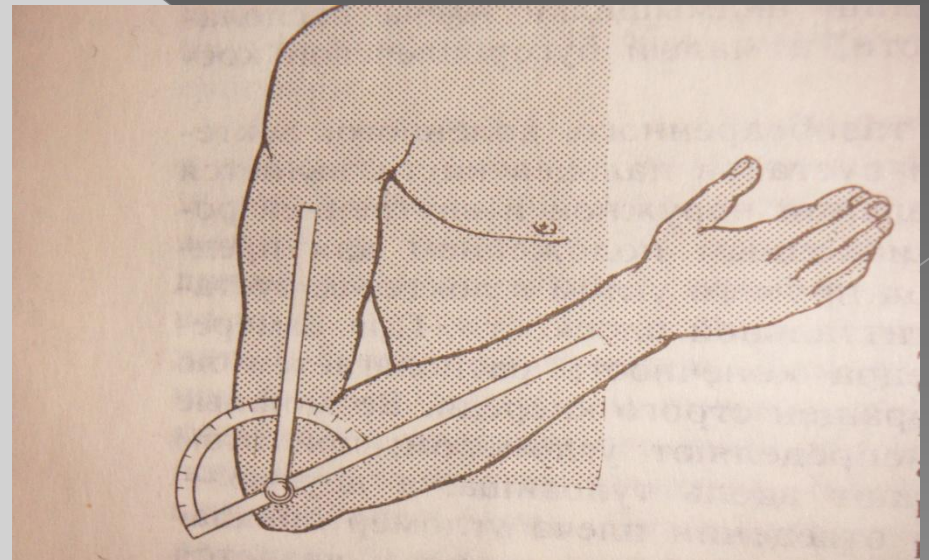
-кнутри



○ Измерение движений в плечевом суставе



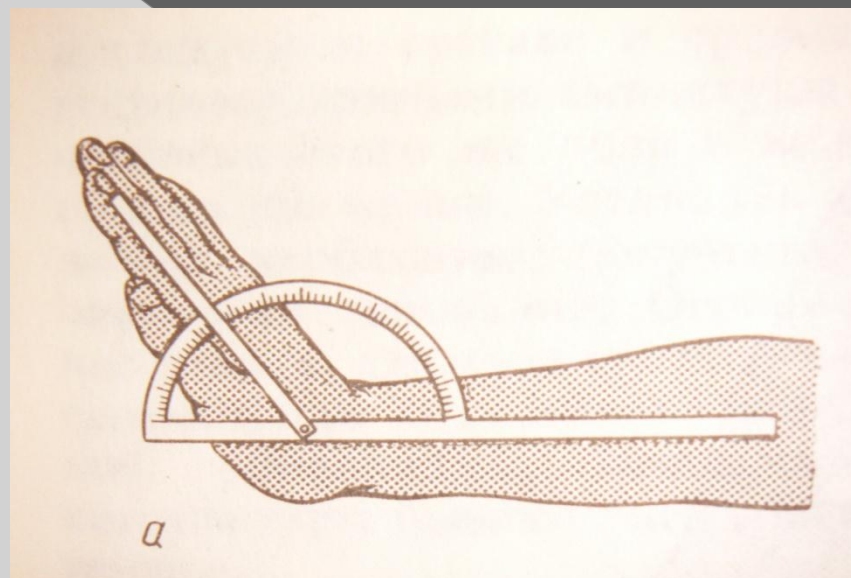
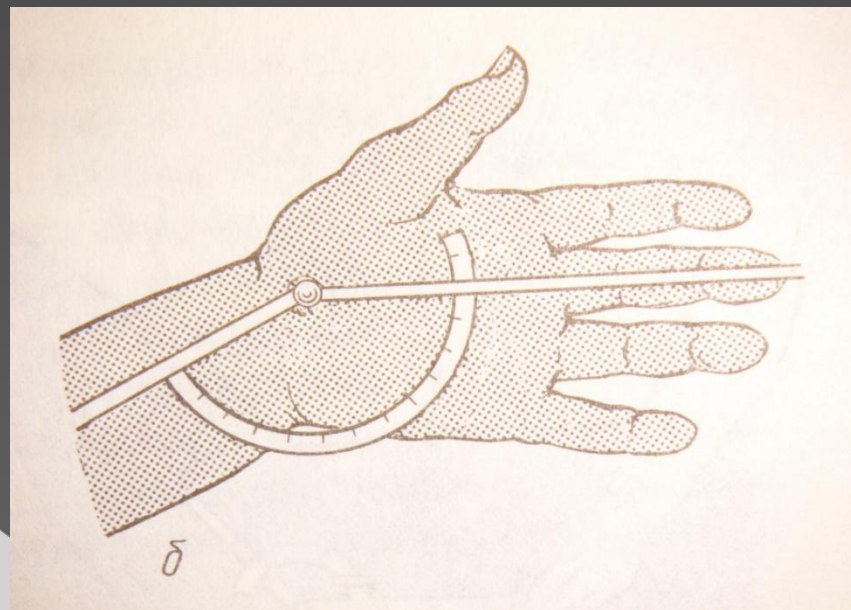
○ В локтевом суставе



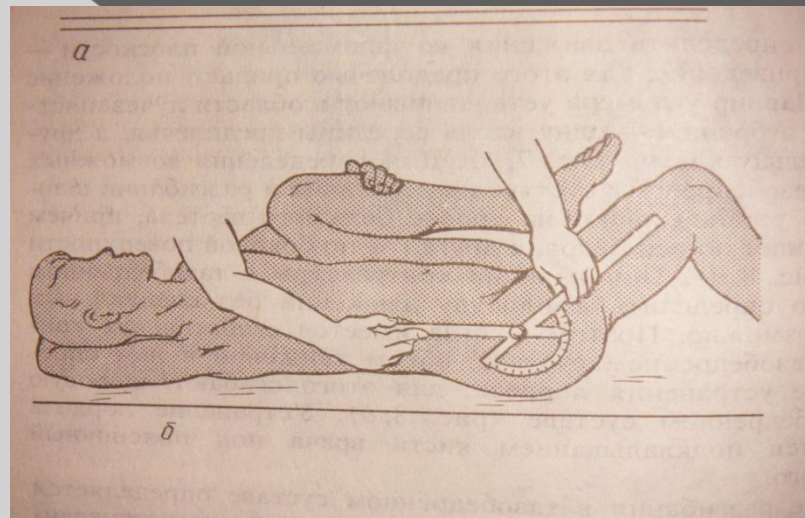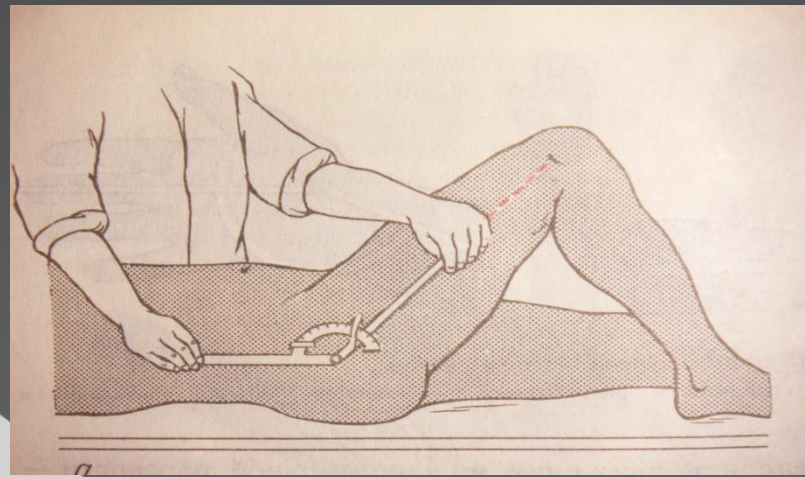
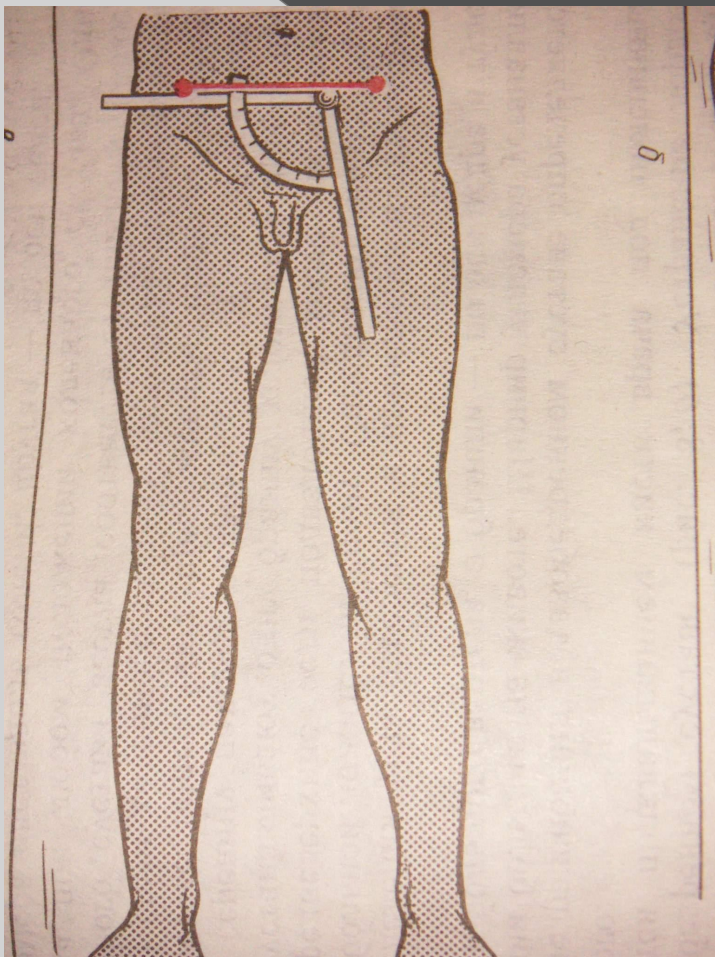
○ Измерение
движения в ЛЗС

□ приведение
отведение

□ Сгибание
разгибание



Измерение подвижности в тазобедренном суставе



Пальпация

- определение местной температуры
- тургор кожных покровов
- отёчность тканей
- распространённость уплотнения
- пальпация сосудов
- костно-суставного аппарата

Аускультация

- выслушивание суставов при движении
- при перкуссии костей

Определение амплитуды движений в суставах

Сагиттальная плоскость

- сгибание- флексия
- разгибание- экстензия

Фронтальная плоскость

- отведение- абдукция
- приведение- аддукция

Вокруг продольной оси

- наружная ротация- супинация
- внутренняя ротация- пронация

○ **Изучение объёма движения**
Активные- осуществляются самим больным

Пассивные- осуществляются обследующим

Анкилоз

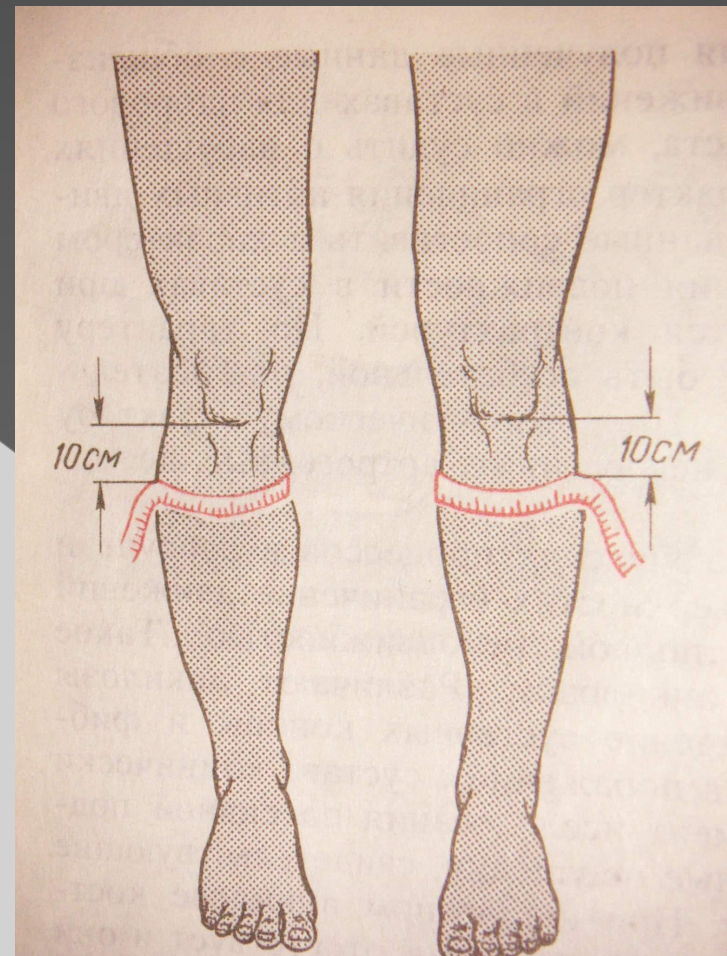
- отсутствие движения в суставе

▣ **Фиброзный**- костное сращение между суставными поверхностями отсутствует и они крепко удерживаются фиброзно-рубцовыми сращениями

▣ **Костный**- сращение суставных концов

Измерение длины и окружности конечности

- Проводят сантиметровой лентой
- На одинаковых расстояниях в сравнении с здоровой конечностью



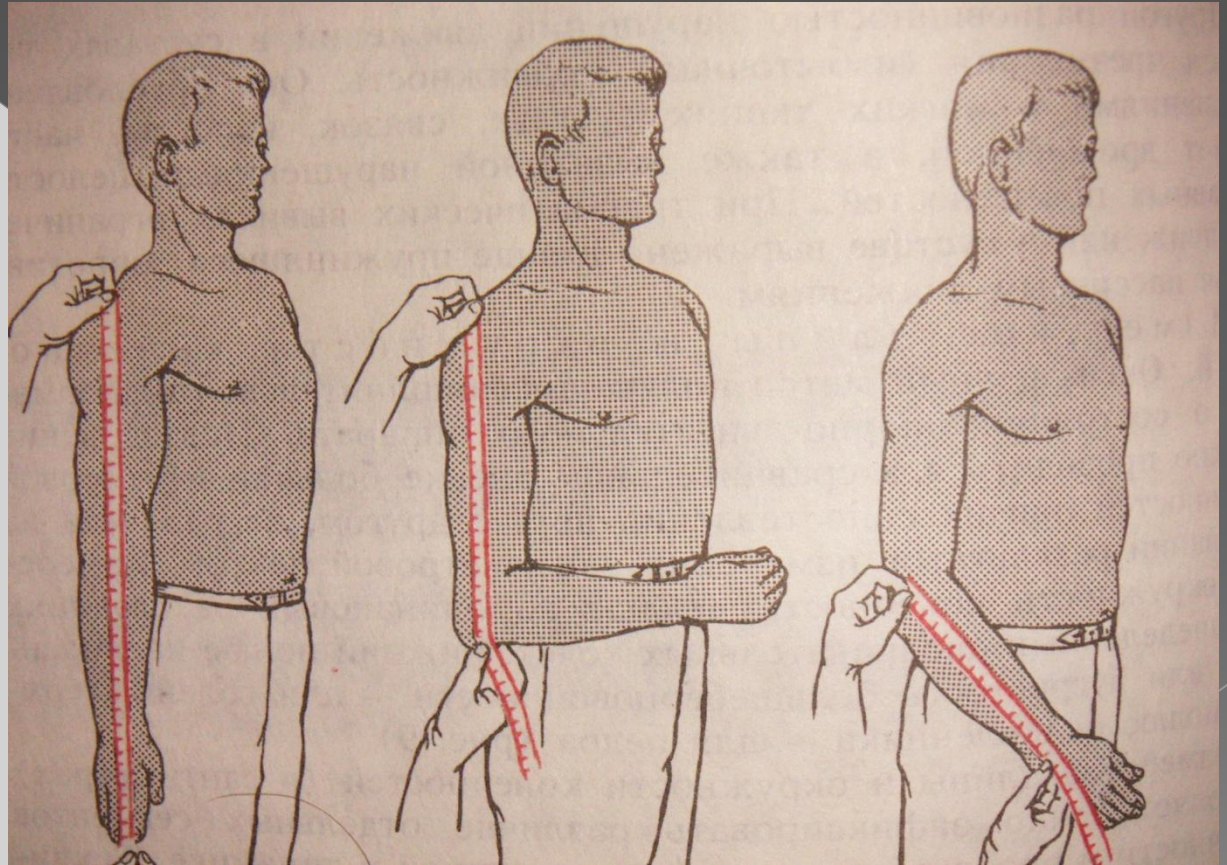
Измерение длины верхней конечности

○ Плеча

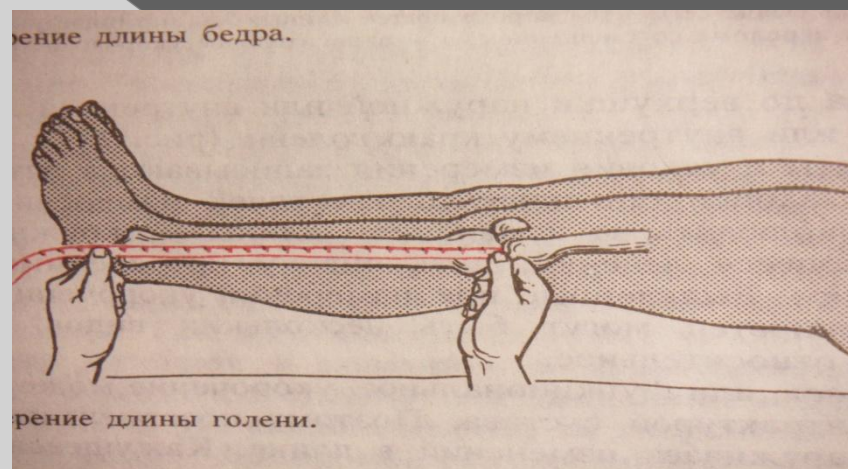
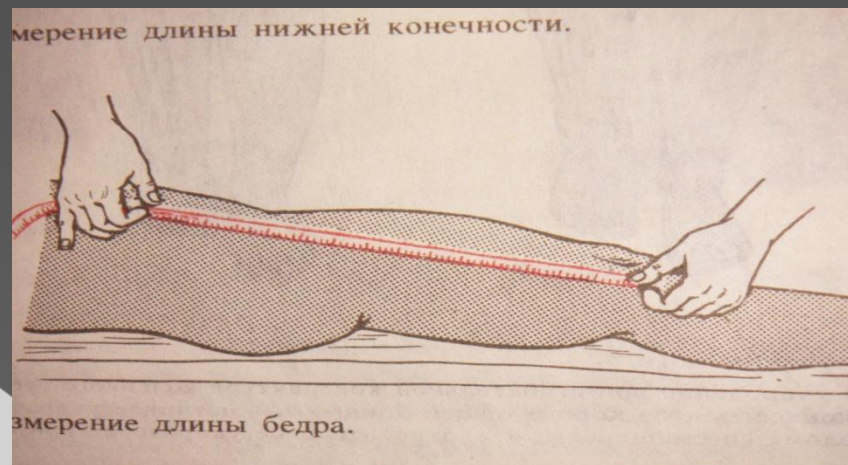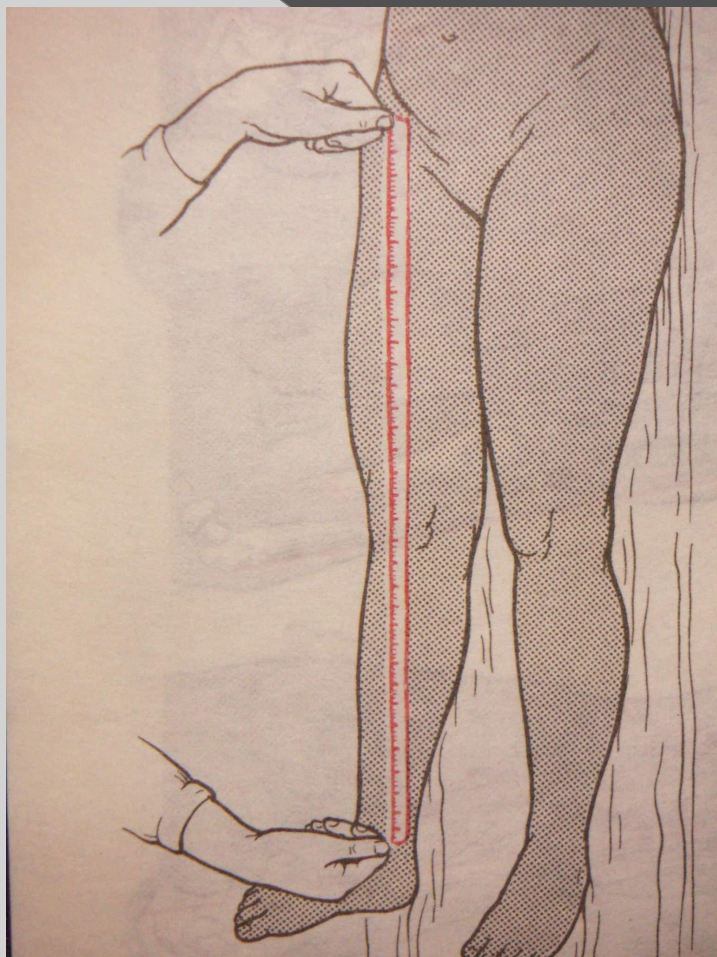
От акромиального отростка лопатки до локтевого отростка

○ Предплечья

Верхушка локтевого отростка
шиловидный отросток луча



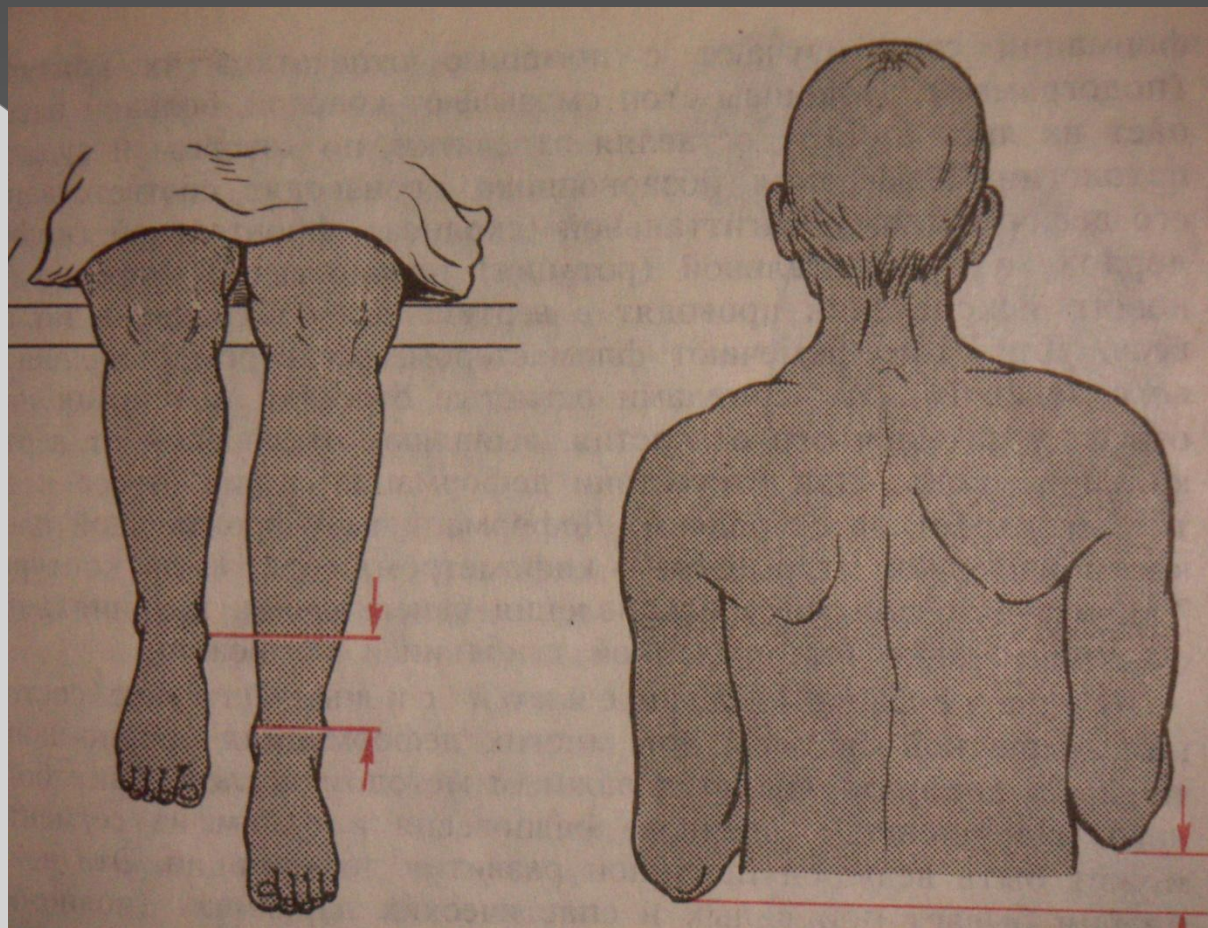
Измерение длины нижней конечности



Сопоставление длинны

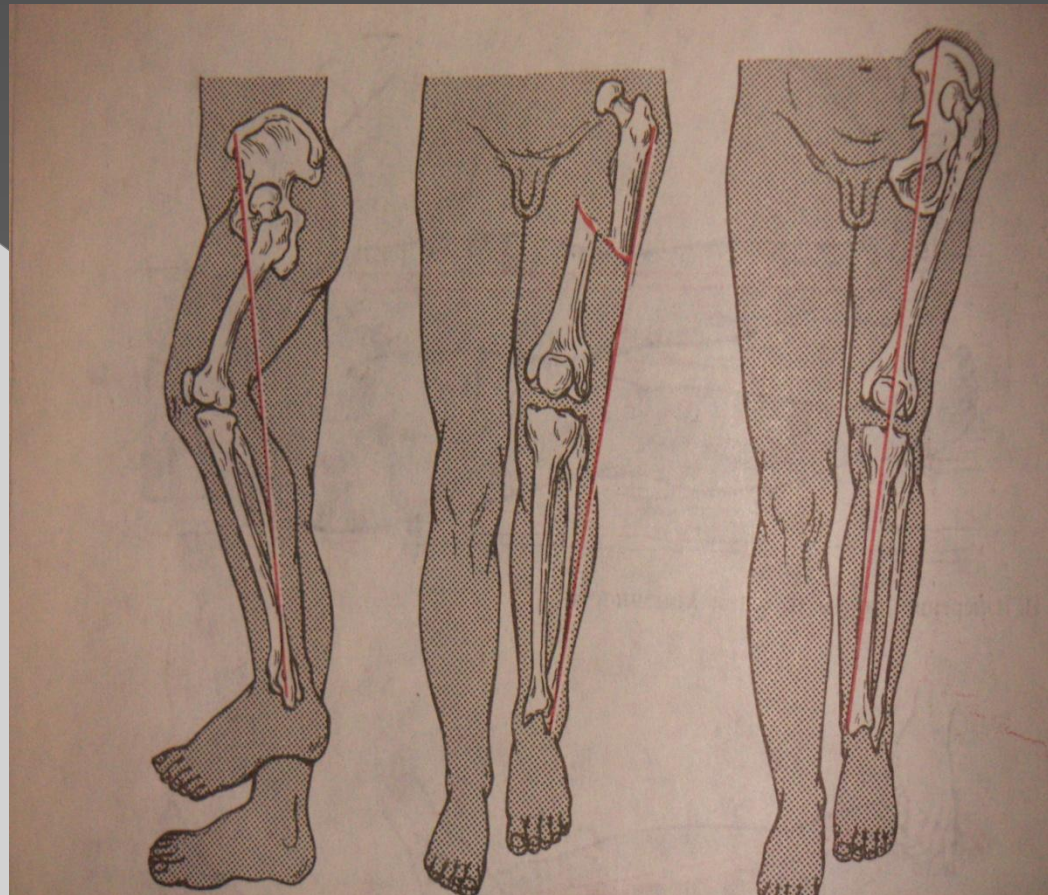
○ Голени

○ Плеча



Виды укорочения нижней конечности

- Функциональное
- Истинное
- Относительное



□ Укорочение или удлинение конечности могут быть нескольких видов

Кажущееся- или функциональное, укорочение может быть обусловлено контрактурой сустава

Истинное- связано с органическими изменениями (перелом кости со смещением, разрушение кости патологическим процессом)

Относительное- изменение длины конечности связанное с нарушением взаимного расположения её сочленяющихся сегментов

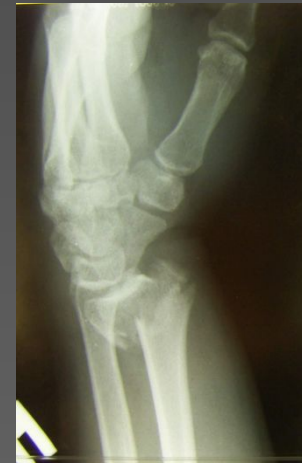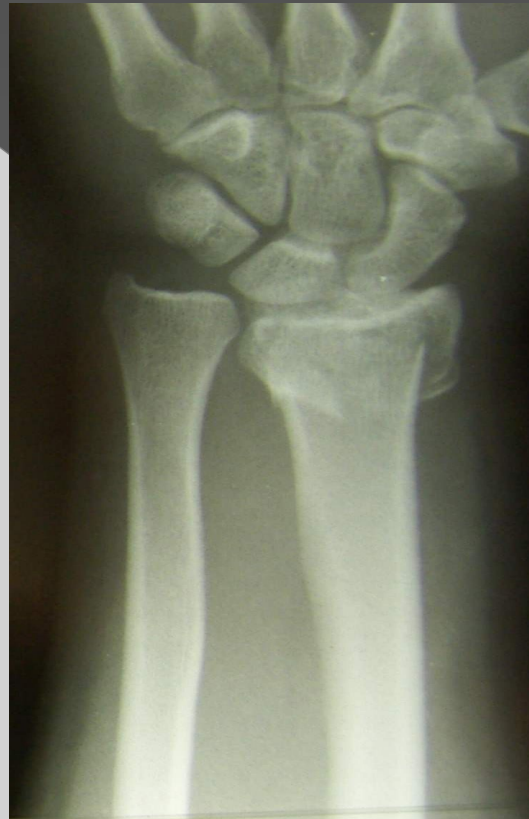Определение мышечной силы

- **5 баллов**- полностью сохранён объём движений в сегменте конечности при значительной нагрузке
- **4 балла**- движение сохраняются в полном объёме, но выполняются при неполной нагрузке
- **3 балла**- полный объём движений напряжение мышц способно преодолеть только собственную массу конечности
- **1-2 балла**- сокращение мышц не может преодолеть массу конечности
- **0 баллов**- полный паралич

Провидение рентгенологического исследования

- ⊙ Рентген
снимки

ЛЗС в двух
проекция
х



- Рентгеноскопия
- Компьютерная томография (КТ)
- Магнитно-резонансная томография (МРТ)

Электрофизиологические исследования

- Электромиография
- Осциллография
- Реовазография

Лабораторные исследования

- **Анализ крови**
- **Анализ мочи**
- **Биохимические**
- **Жидкостей, пунктата**
- **Бактериологические**

Установка диагноза

- При заболеваниях- проведение дифференциальной диагностики
- При травмах- ответить на следующие вопросы
 - Открытое или закрытое повреждение
 - Его характер
 - Какая ткань повреждена (мышцы, кость и др.)

- ▣ Локализация повреждения
- ▣ Имеющиеся расхождения или смещения тканей или костей
- ▣ Сопутствующие повреждения (нерва, сосуда, и др.)

◎ Пример

Закрытый косой перелом правого бедра в средней трети со смещением отломков по длине

**Спасибо за внимание
!**