

Крымский государственный медицинский
университет им. С.И. Георгиевского

ДИФИЛЛОБОТРИОЗ Ы

Выполнила студентка
503 группы
5 курса
1го медицинского факультета
Могилевская Александра Александровна

Дифиллоботриозы (diphillobothrioses)

- группа гельминтозов зооантропонозной природы, протекающих с диспептическими расстройствами и возможным развитием В-дефицитной анемии.

Краткие исторические сведения

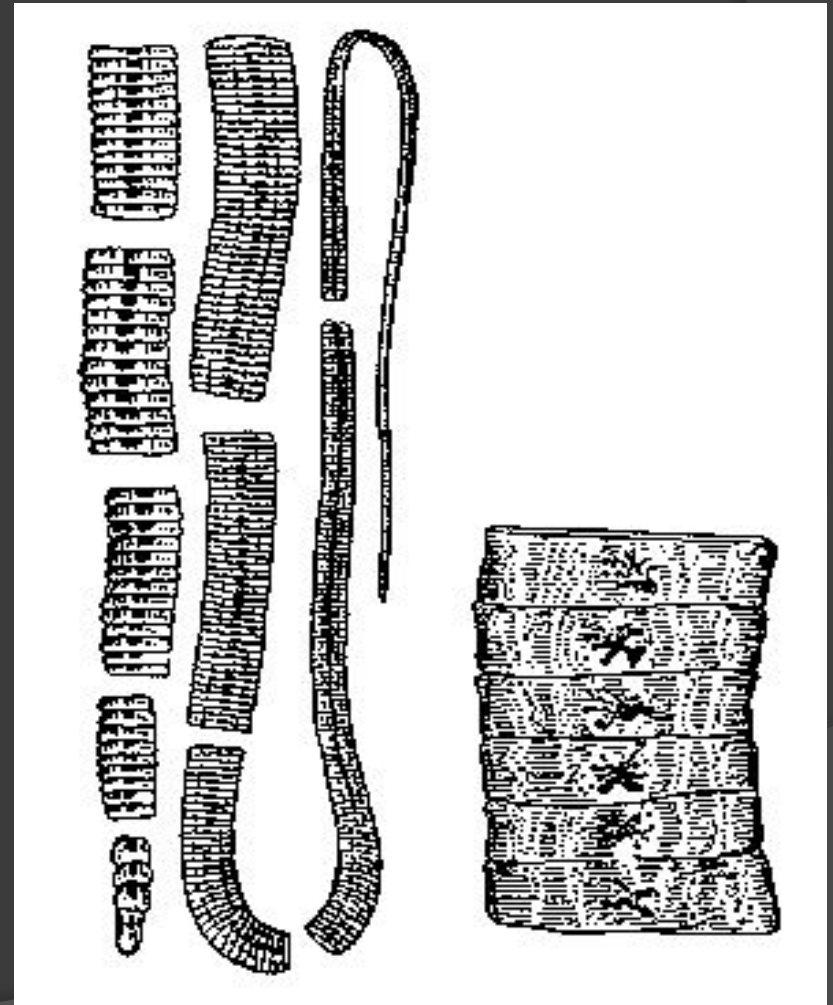
- ⦿ В Европе заболевания, вызываемые лентецом широким *Diphyllobothrium latum*, известны с начала XVII века, паразит впервые описан и классифицирован **К. Линнеем (1758)**. Основы эпидемиологии разработаны **М. Брауном (1883) и И. Яницким (1917)**. Большой вклад в изучение эпидемиологии, патогенеза и клиники заболеваний внесли отечественные учёные **С. П. Боткин и Г.Ф. Ланг**.

ЭТИОЛОГИЯ

- ⊙ Возбудители — ленточные гельминты рода *Diphyllobothrium*;
- ⊙ *D. latum* (лентец широкий);
- ⊙ *D. cordatum*;
- ⊙ *D. giljasicum*;
- ⊙ *D. nenzi*;
- ⊙ *D. dendriticum*
- ⊙ *D. tungussicum*.

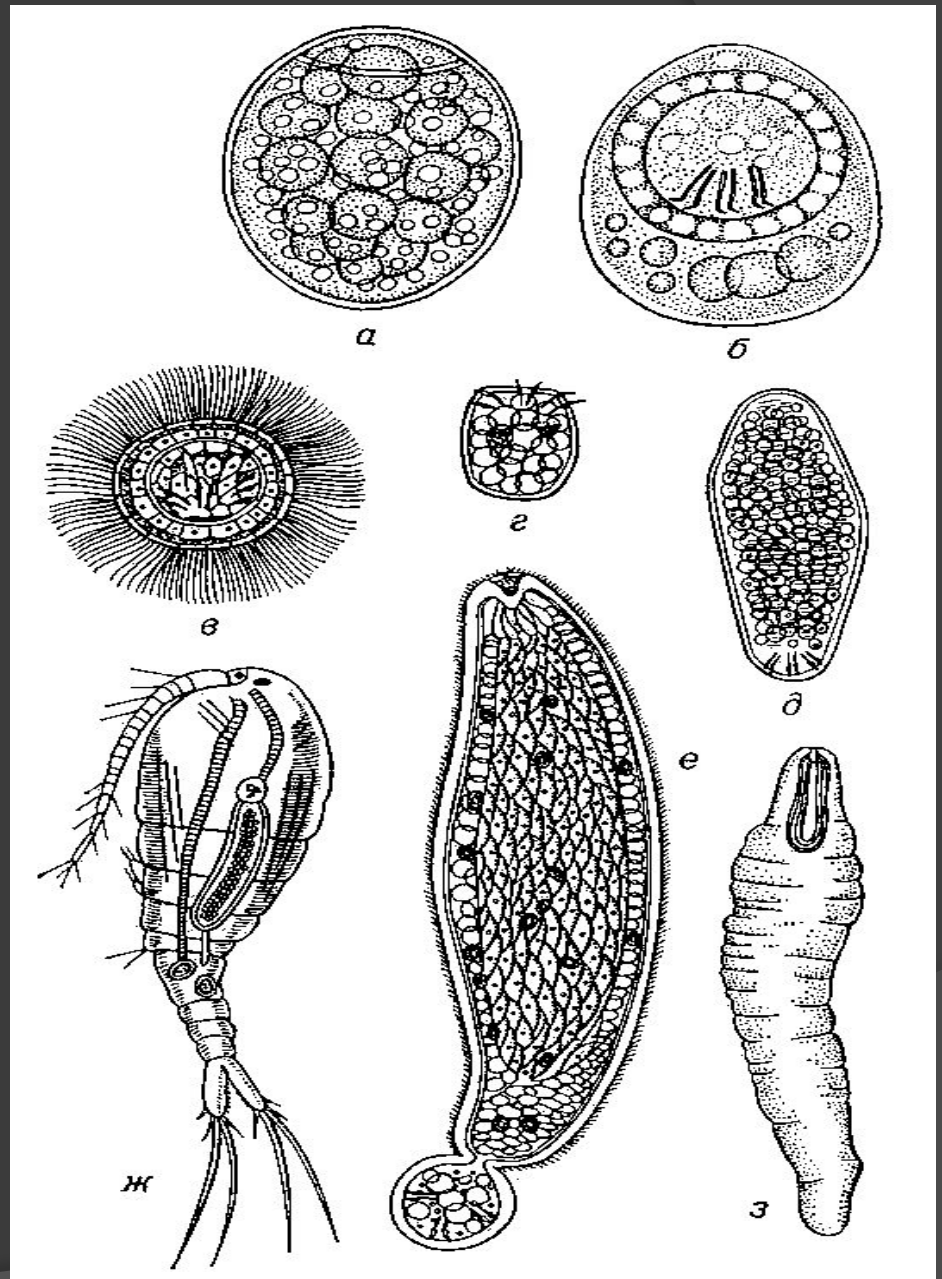
D. latum

- один из самых крупных паразитов человека, достигающий в длину 10 м и более;
- головка (3—5 мм) продолговатая, сплюснутая, имеет 2 присасывательные щели (ботрии);
- тело состоит из 300—4000 члеников-проглоттид, в центре каждой видна матка в виде тёмного пятна;
- яйца овальной формы, сравнительно крупные (до 75 мкм), серовато-жёлтого цвета, на одном из полюсов имеется «крышечка», на противоположном — небольшой бугорок.

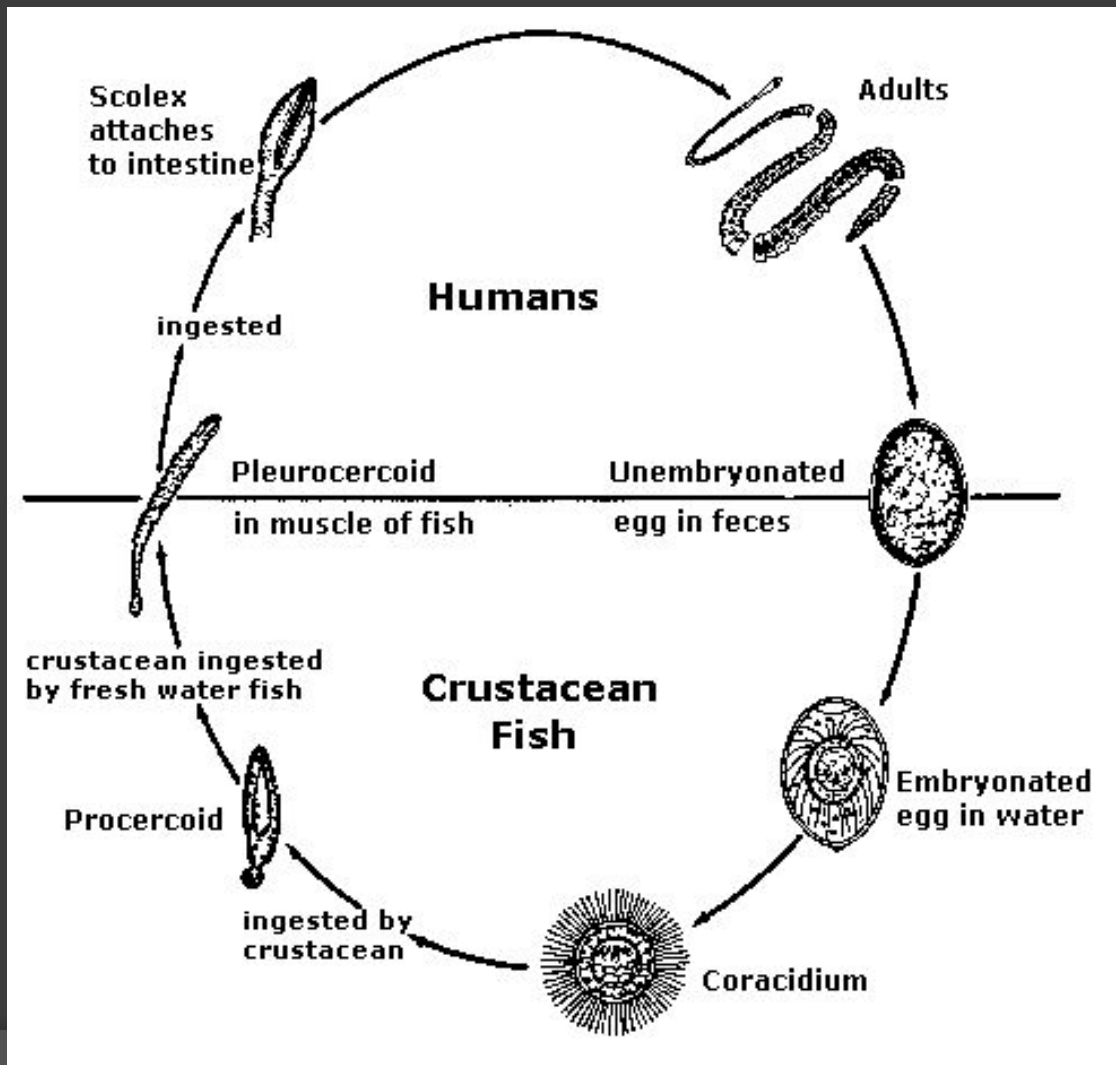


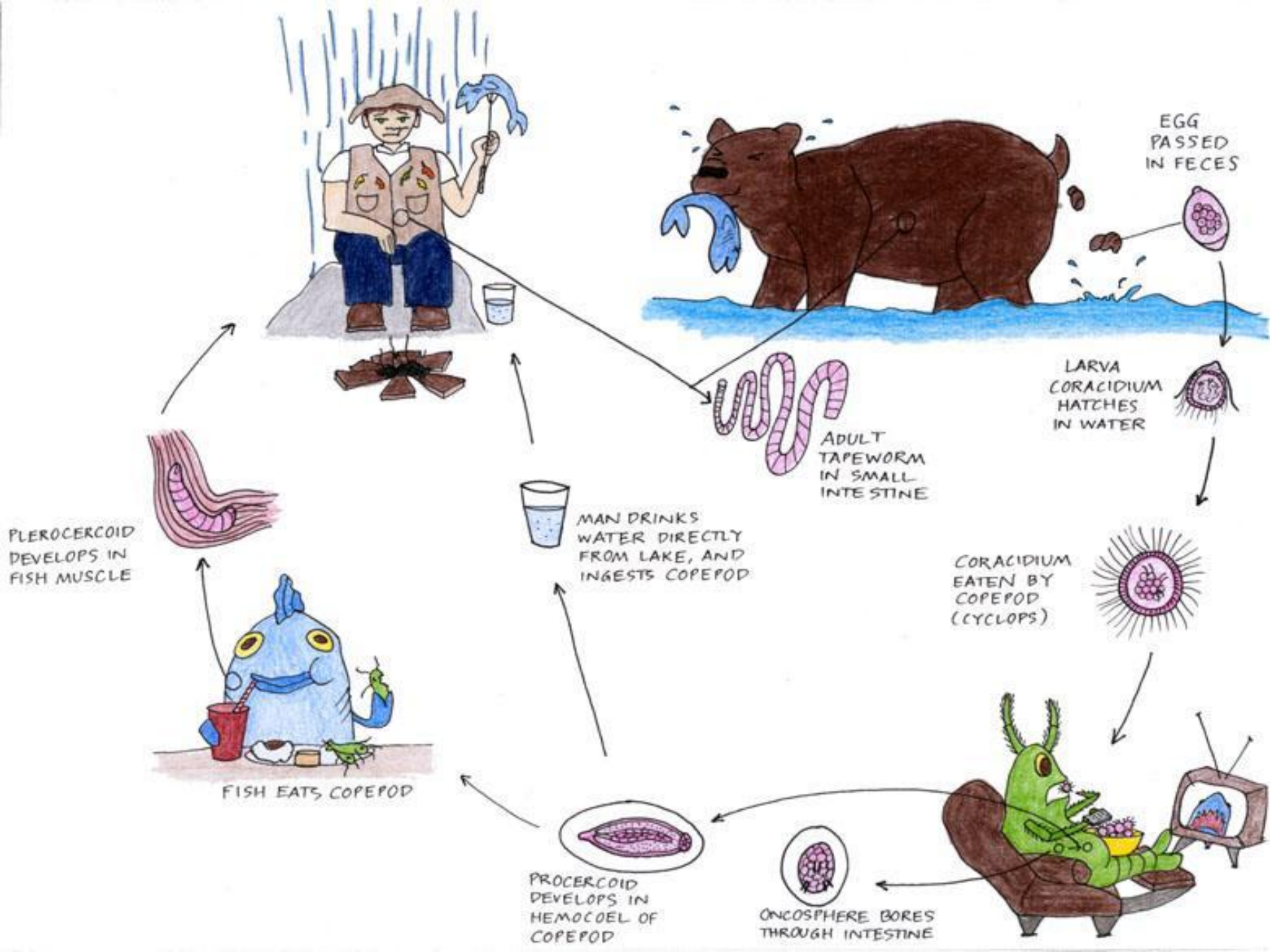
Развитие лентеца широкого:

- а — яйцо;
- б — яйцо с развившимся корацидием;
- в — свободноплавающий корацидий;
- г, д, е — последовательное развитие онкосферы в процеркоид (в полости тела циклопа);
- ж — циклоп с процеркоидом;
- з — плероцеркоид из мышц рыбы.



Жизненный цикл *D. latum*





Эпидемиология

- Основной резервуар и источник инвазии — человек.
- Механизм передачи возбудителя — фекально-оральный.
- Путь передачи — пищевой.
- Заражение наступает при употреблении рыбы из пресноводных водоемов (щука, налим, окунь, ерш и др.), не подвергшейся достаточной термической обработке.
- Главным образом заболевают лица, употребляющие в пищу сырую, свежемороженую (строганина), слабосоленную или провяленную, плохо прожаренную рыбу, а также сырую или малосоленную икру пресноводных рыб.
- Непосредственная передача возбудителя от человека человеку невозможна.
- Естественная восприимчивость людей высокая.
- Дифиллоботриозы являются **природно-эндемичными заболеваниями**, поскольку возможность их распространения определяют соответствующие природные условия, а именно география пресноводных водоёмов.





Патогенез

- Заболевание отличает длительное паразитирование (до 15—20 лет) половозрелых гельминтов в тонкой кишке человека.
- Повреждения слизистой оболочки ботриями паразитов приводят к её изъязвлению, некротизации и атрофии.
- Продукты обмена гельминта провоцируют развитие токсических и аллергических реакций, явлений аутосенсбилизации.
- Нервно-рефлекторные влияния связаны с механическими и токсическими раздражениями нервных рецепторов кишечной стенки, что может способствовать атрофии слизистой оболочки и функциональным нарушениям желудка и кишечника.
- Развиваются гиповитаминозы (дефицит витамина B12 и фолиевой кислоты), что иногда может приводить к развитию B12-дефицитной мегалобластной анемии.
- При массивной инвазии возможна непроходимость кишечника.

Клиническая картина

- Бессимптомное течение;
- Слабо выраженный **дискомфорт в области живота**;
- Головные боли и головокружения, общую слабость и сонливость, снижение работоспособности;
- Субфебрильная, а изредка и высокая (38—39 °С) температура;
- **Диспептические расстройства**: периодических схваткообразных болей по всему животу, урчания кишечника, тошноты, иногда рвоты, чередования запоров и поносов;
- **Анемический синдром**: головокружение, повышенную утомляемость, сердцебиения, явления глоссита (неприятные ощущения и даже боли и парестезии в языке, усиливающиеся при приёме лекарств, употреблении кислой и солёной пищи);
- Объективно: на языке - на языке можно обнаружить воспалительно-дистрофические изменения в виде красных болезненных пятен и трещин, иногда такие изменения отмечают на слизистых оболочках полости рта и пищевода;
- Гепатоспленомегалия;
- Поражения периферических нервов и спинного мозга.(парестезиями, чувством онемения, атаксией, а в дальнейшем спастичностью, гиперрефлексией (поражения боковых столбов спинного мозга);
- Развивается раздражительность, депрессия.

Диагностика

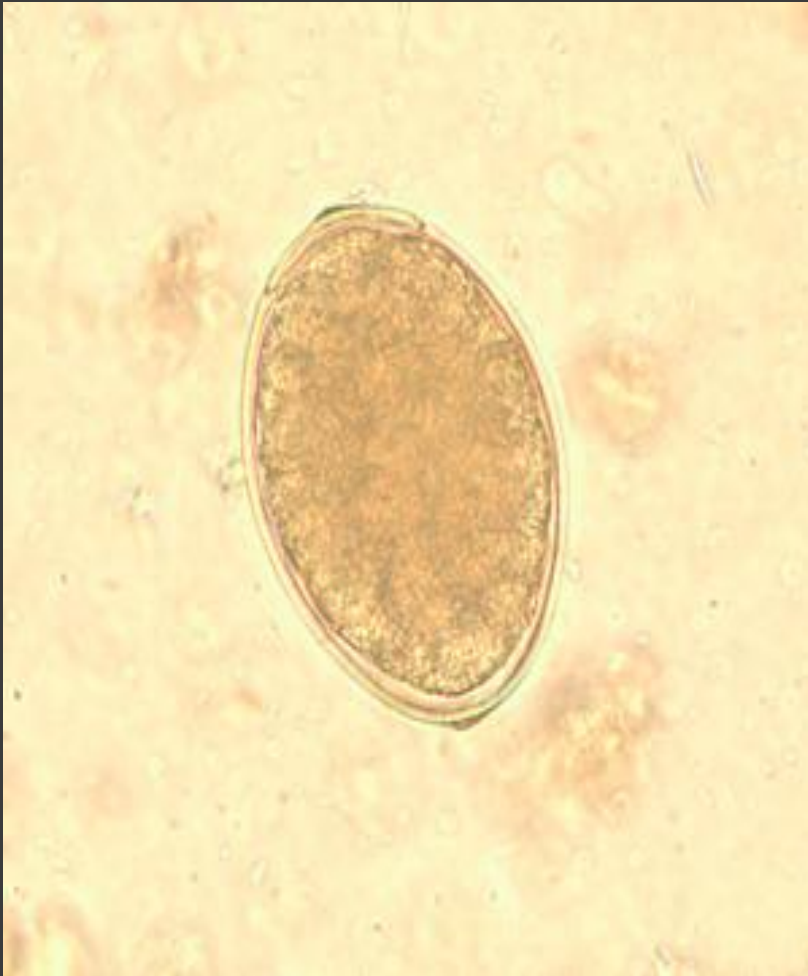1. *Общеклинические методы.*

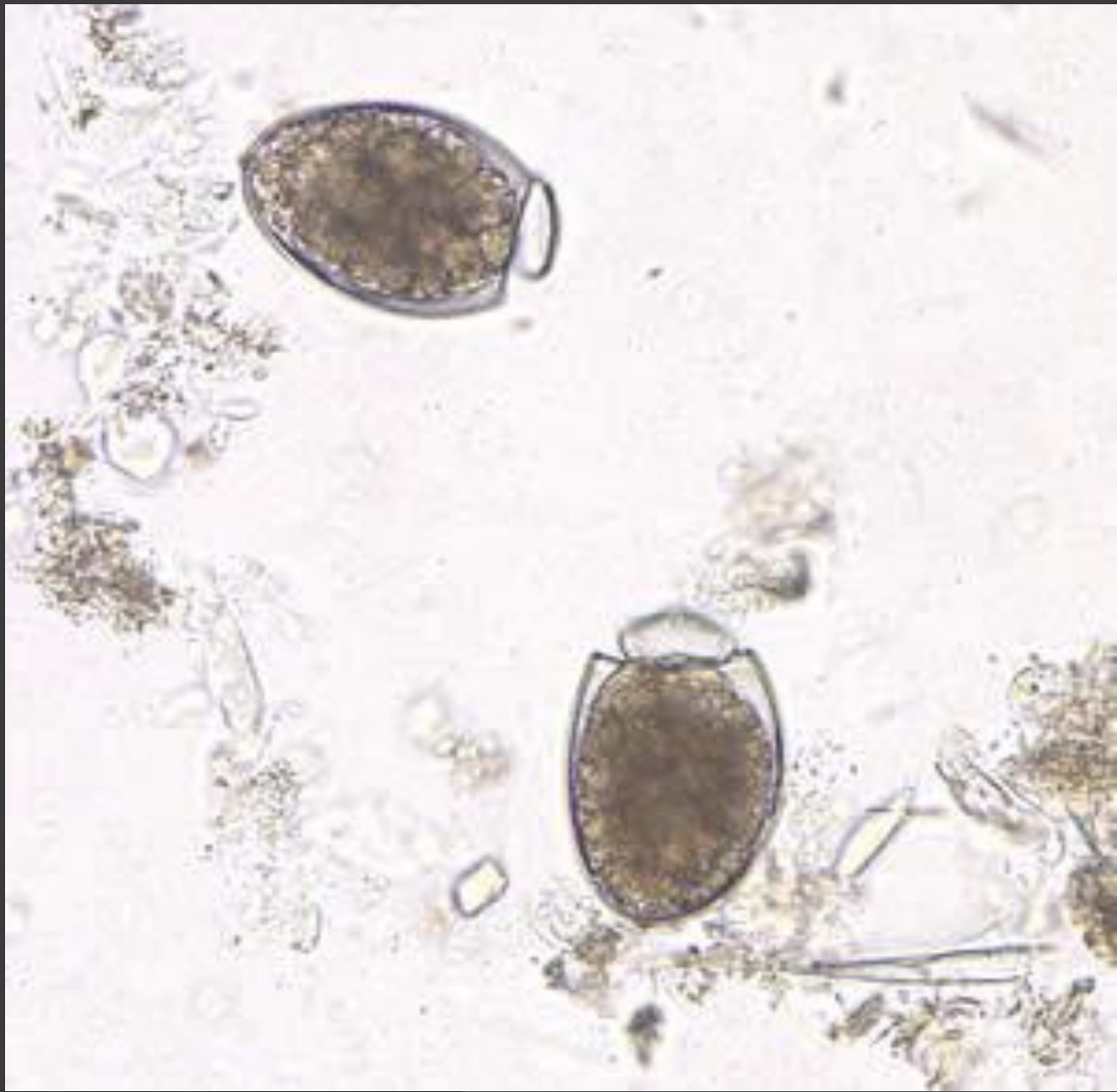- ОАК:
- Легкое течение - число эритроцитов и количество гемоглобина могут оставаться нормальными, **макроцитоз**.
- Тяжелое течение – анемия с низким уровнем гемоглобина, высоким цветовым показателем (он редко бывает ниже 1,0).
- Мегалобласты, иногда — нормобласты, в отдельных эритроцитах — ***тельца Жоли*** (круглые фиолетово-красные включения в эритроцитах, окрашенных по Романовскому и Гимзе, представляющие собой осколки ядер нормобластов) и ***кольца Кэбота***.
- Число лейкоцитов может оставаться нормальным, в формуле выявляют относительный лимфоцитоз, непостоянную ***умеренную эозинофилию***, обнаруживают большие гиперсегментированные нейтрофилы.
- Количество тромбоцитов снижено.
- СОЭ увеличена (тем значительнее, чем больше выражена анемия).
- При **исследовании желудочного сока** выявляют ***снижение кислотности*** (иногда до полной ахилии), но ***фактор Касла определяется*** (в отличие от пернициозной анемии, с которой практически всегда приходится проводить дифференциальный диагноз).
- При биохимическом исследовании можно обнаружить нерезкое **повышение уровня общего билирубина за счет непрямого, гипопротейнемию, уменьшение содержания витамина В12.**

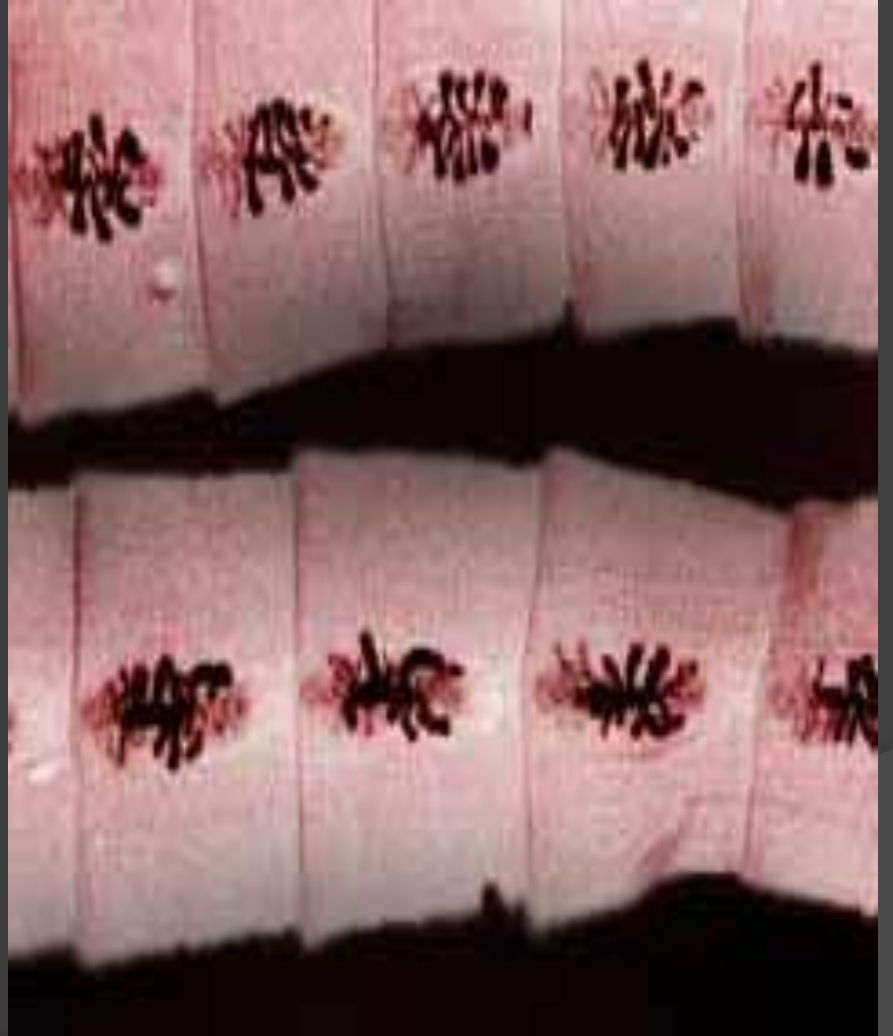
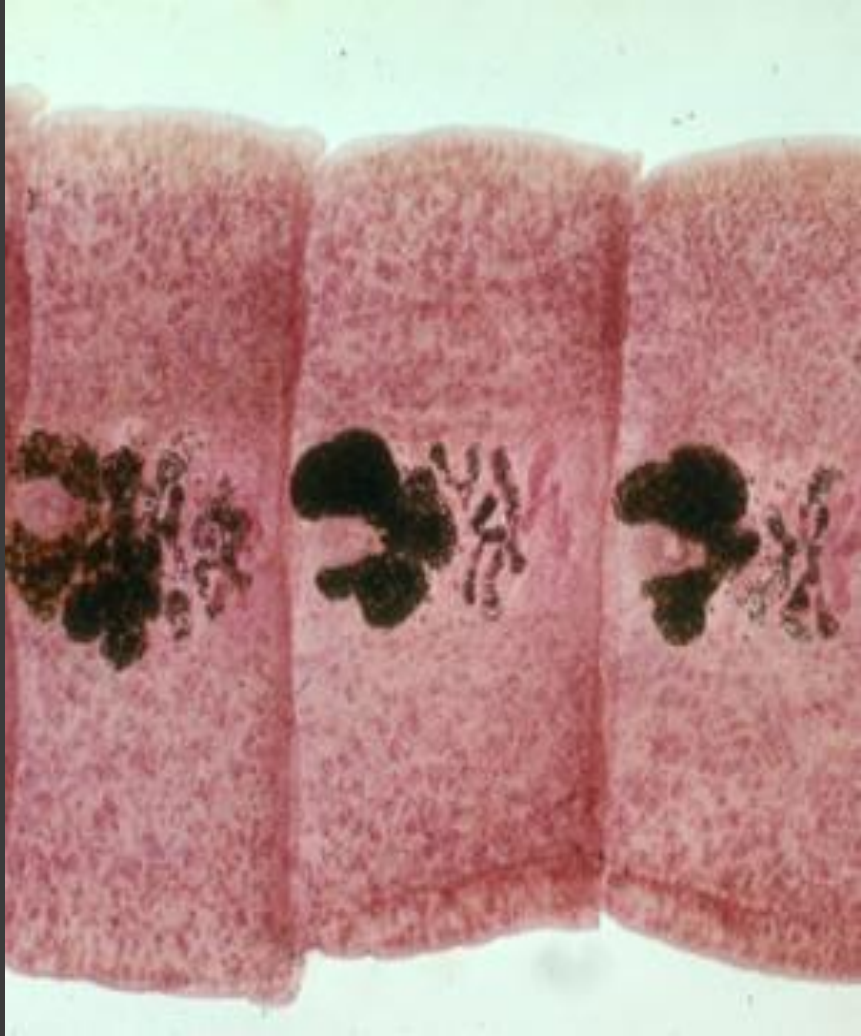
2. *Специфическая диагностика.*

- Диагноз подтверждают обнаружением в фекалиях ***яиц лентеца широкого*** (микроскопия нативного мазка).
- Значительно повышается эффективность исследований при использовании методов обогащения. В отдельных случаях в кале можно обнаружить обрывки стробилы.

Яйца *D. latum*







Осложнения

- ⦿ В12-дефицитная анемия;
- ⦿ эпилептиформные судороги;
- ⦿ динамическая или обтурационная непроходимости кишечника.

Дифференциальная диагностика

- ⦿ Анкилостомидозы;
- ⦿ трихоцефалез;
- ⦿ анемия Аддисона—Бирмера;
- ⦿ Гемолитическая анемией различного генеза;
- ⦿ Кровотечения.

Лечение

- ⦿ **Никлозамид (фенасал)** - противогельминтное средство широкого спектра действия;
- ⦿ Паразитоцидный эффект обусловлен прямым контактным действием препарата на возбудителя, при котором происходит торможение окислительного фосфолирирования в митохондриях цестода. В результате сколексы и проксимальные отделы паразита погибают, и паразит отделяется от кишечной стенки и выделяется из организма.
- ⦿ однократно в следующих дозах: детям до 5 лет – 0,5-1 г, 6-9 лет – 1-1,5 г, 10-12 лет – 1,5-2 г; перед лечением назначается легко усвояемая пища (молоко, бульон, каши, кисели, пюре). Фенасал принимают утром натощак или вечером через 3-4 часа после легкого ужина. Перед приемом фенасала назначают 2 г питьевой соды. Суточную дозу препарата принимают одномоментно, тщательно разжевывая таблетки или предварительно растворив их в 1 стакане теплой воды до однородной суспензии. Через 2 часа можно выпить сладкий чай с печеньем.
- ⦿ **Празиквантель** в дозе 25 мг/кг однократно.
- ⦿ При выраженной анемии до химиотерапии проводят лечение витамином В12 и фолиевой кислотой.

Благодарю за внимание!

