

***Предлежание
плода!***

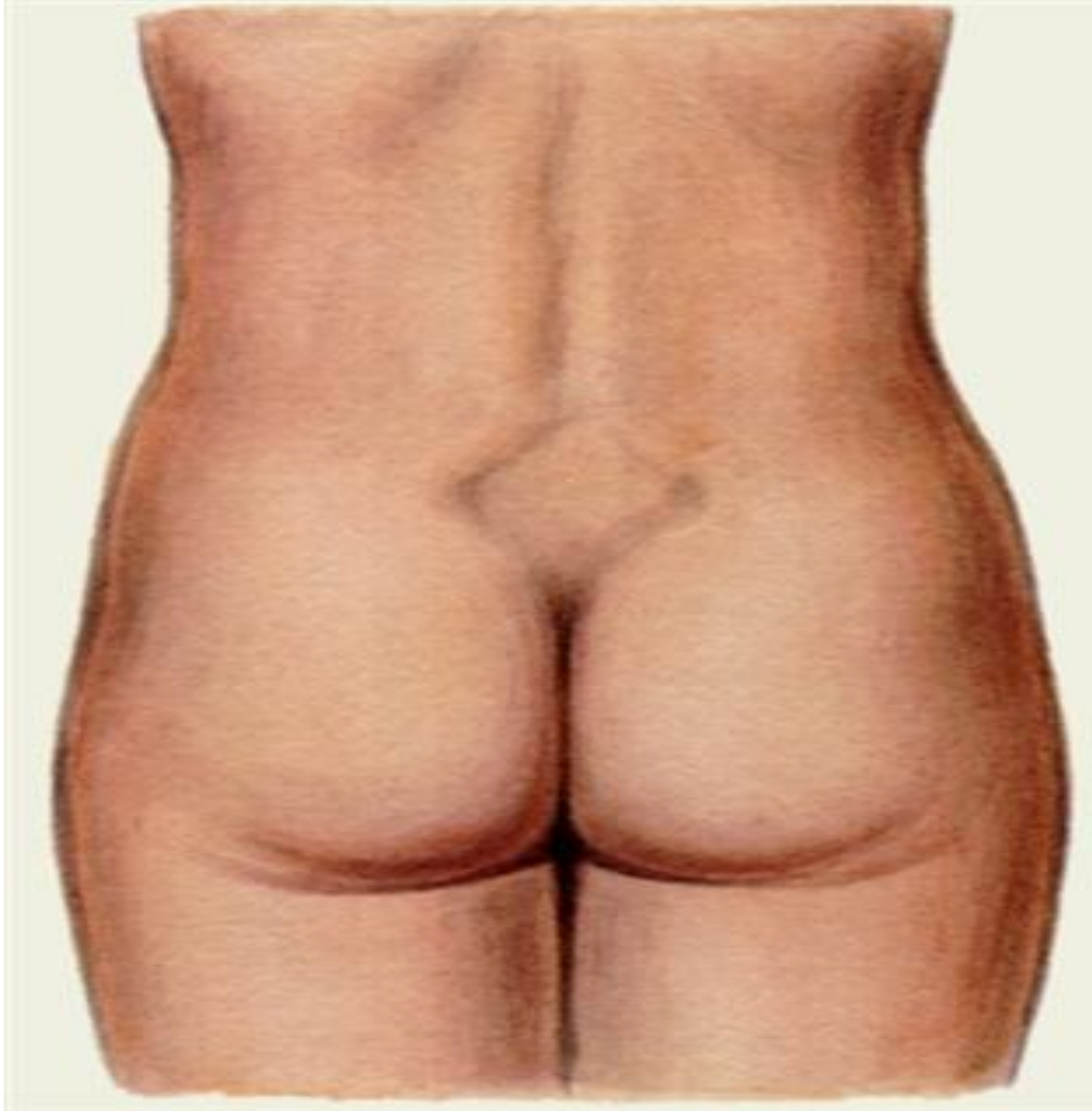
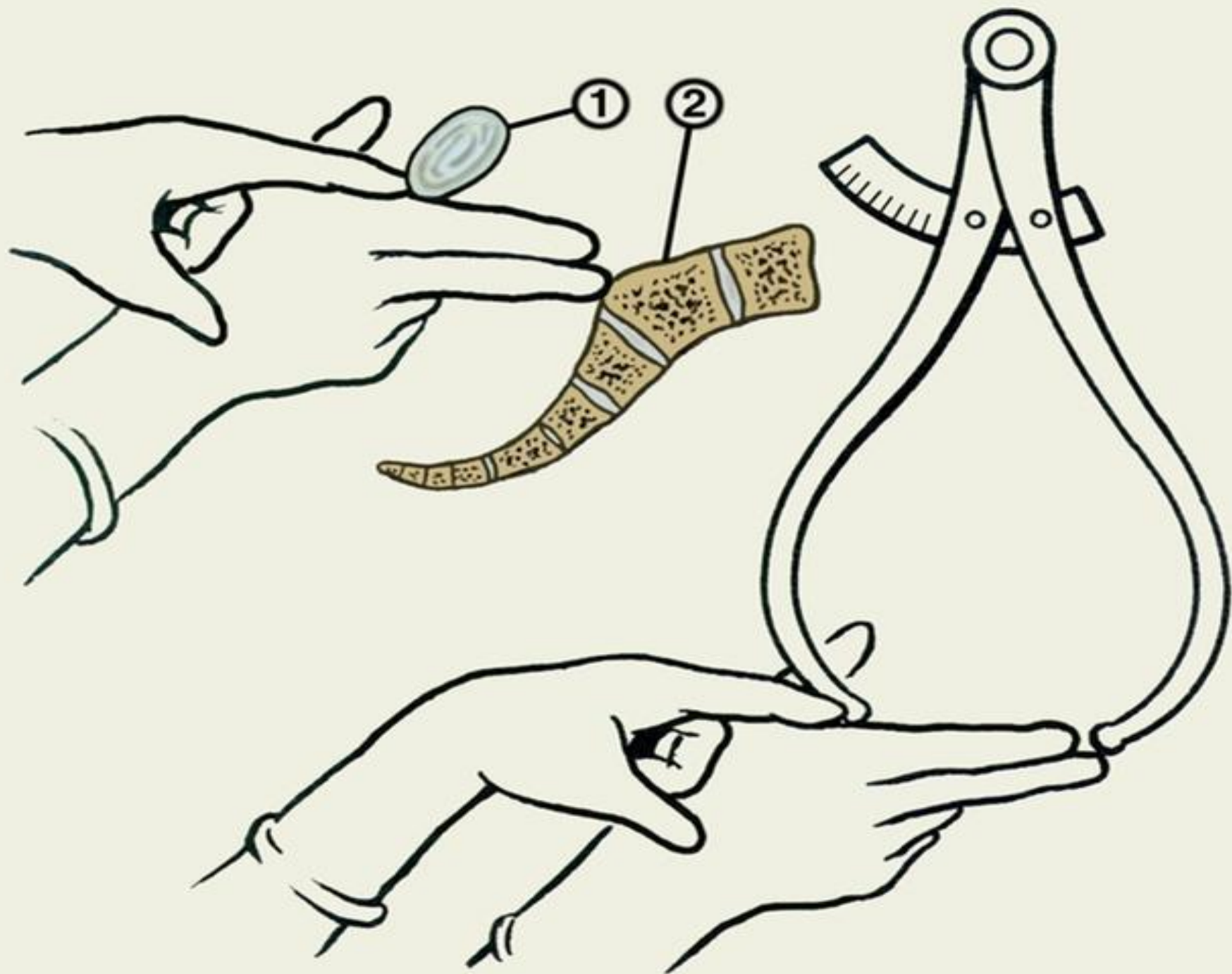
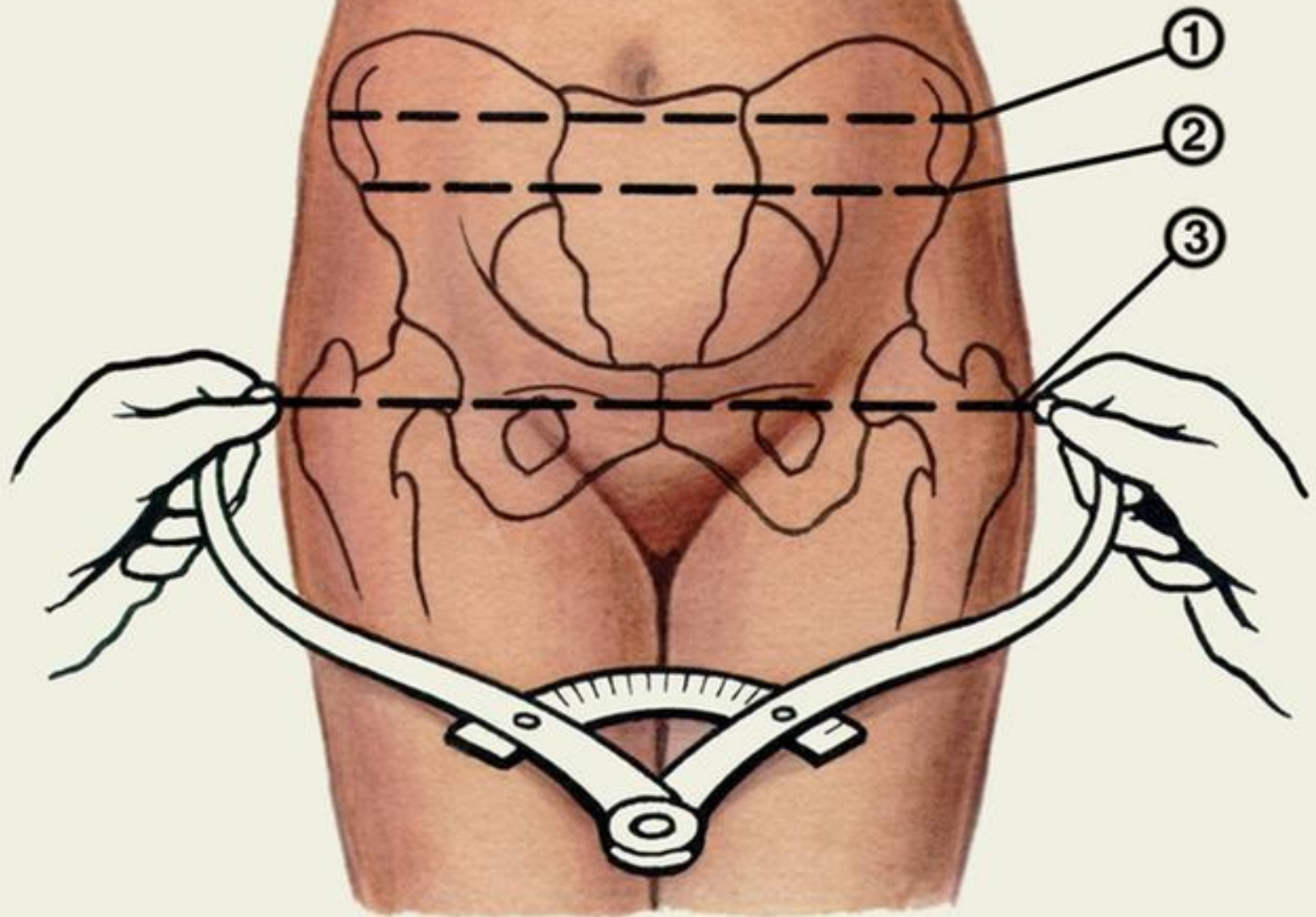
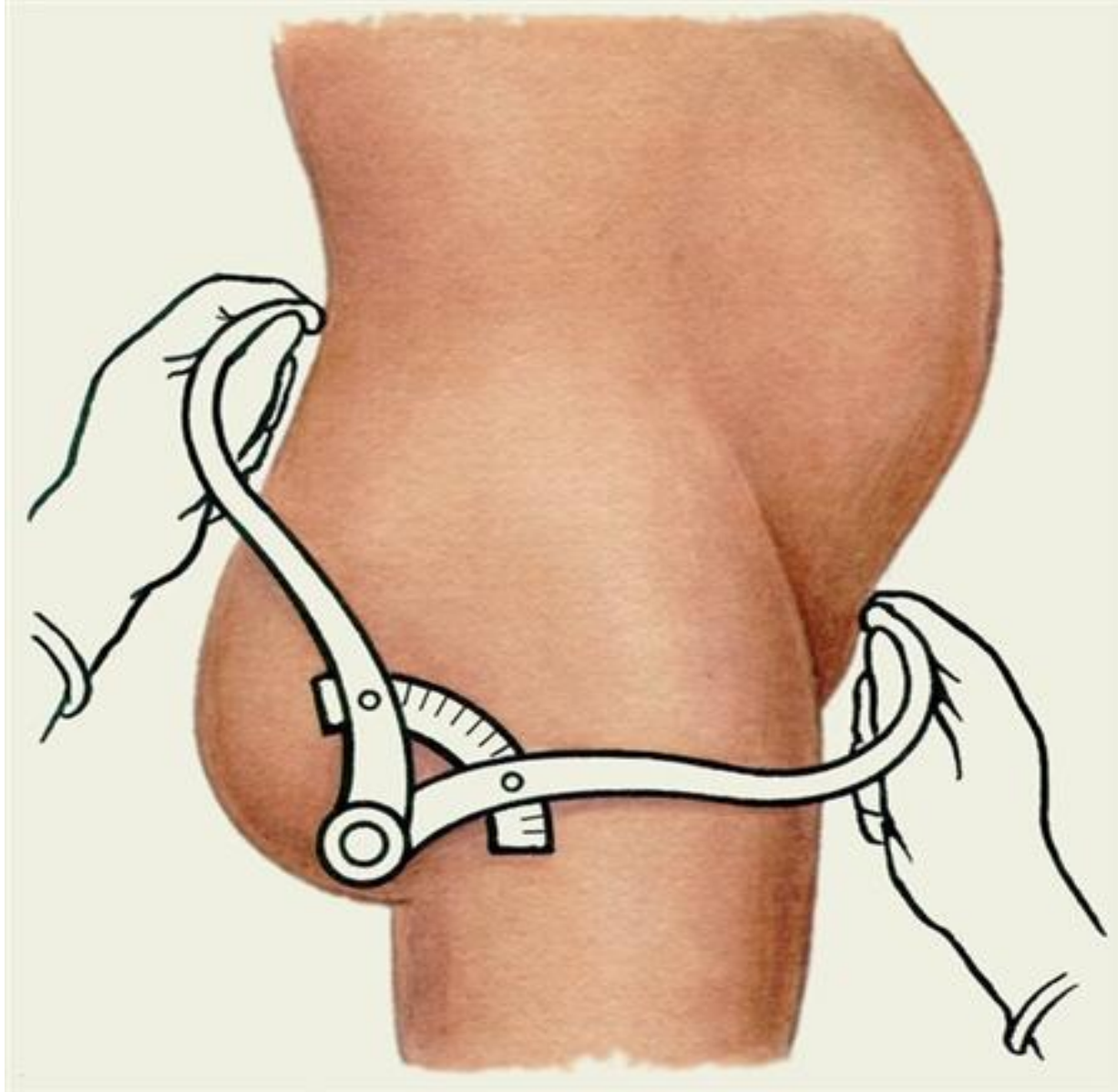

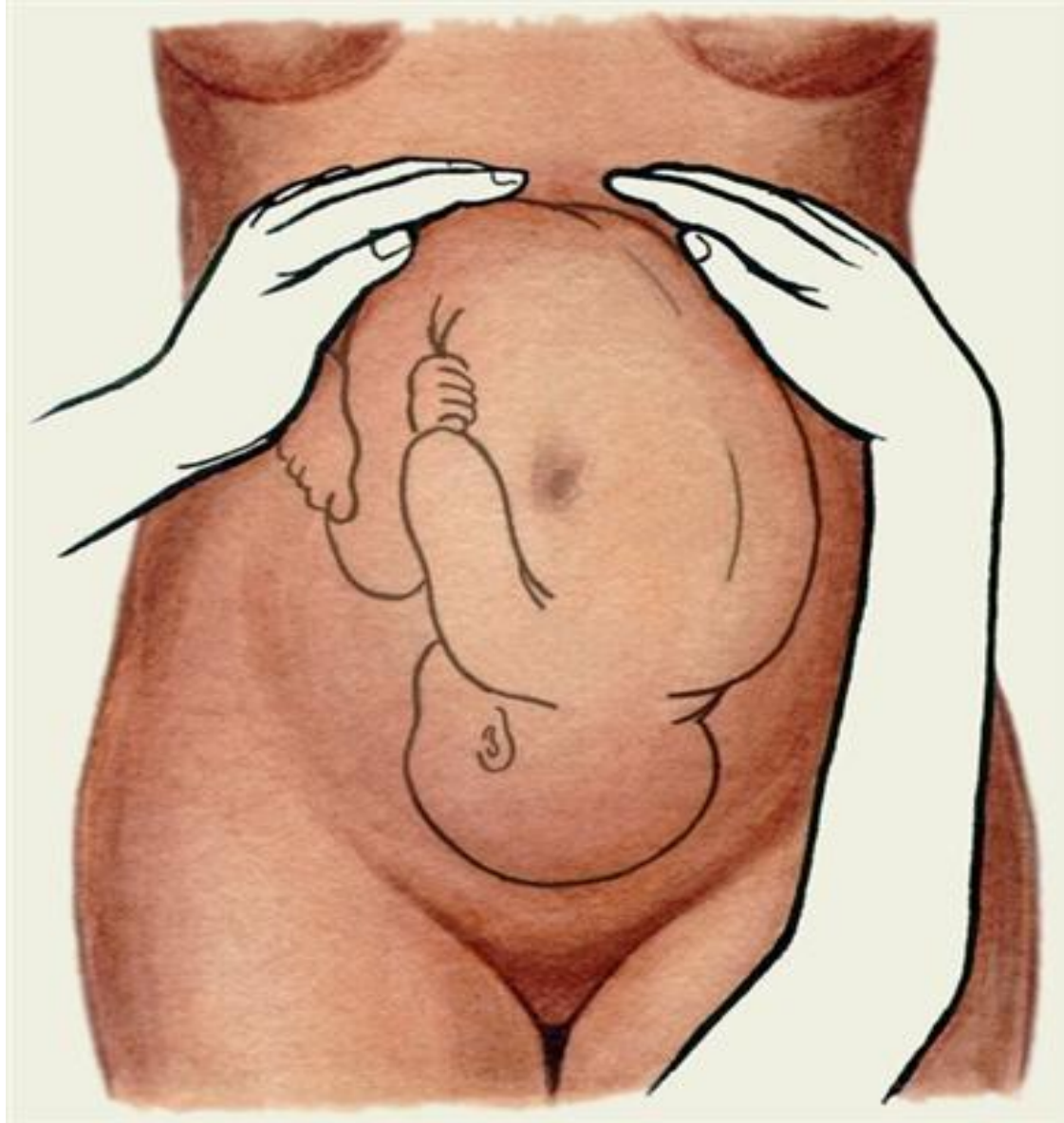Рис. 1. Схематическое изображение пояснично-крестцового ромба (ромба Михаэлиса).



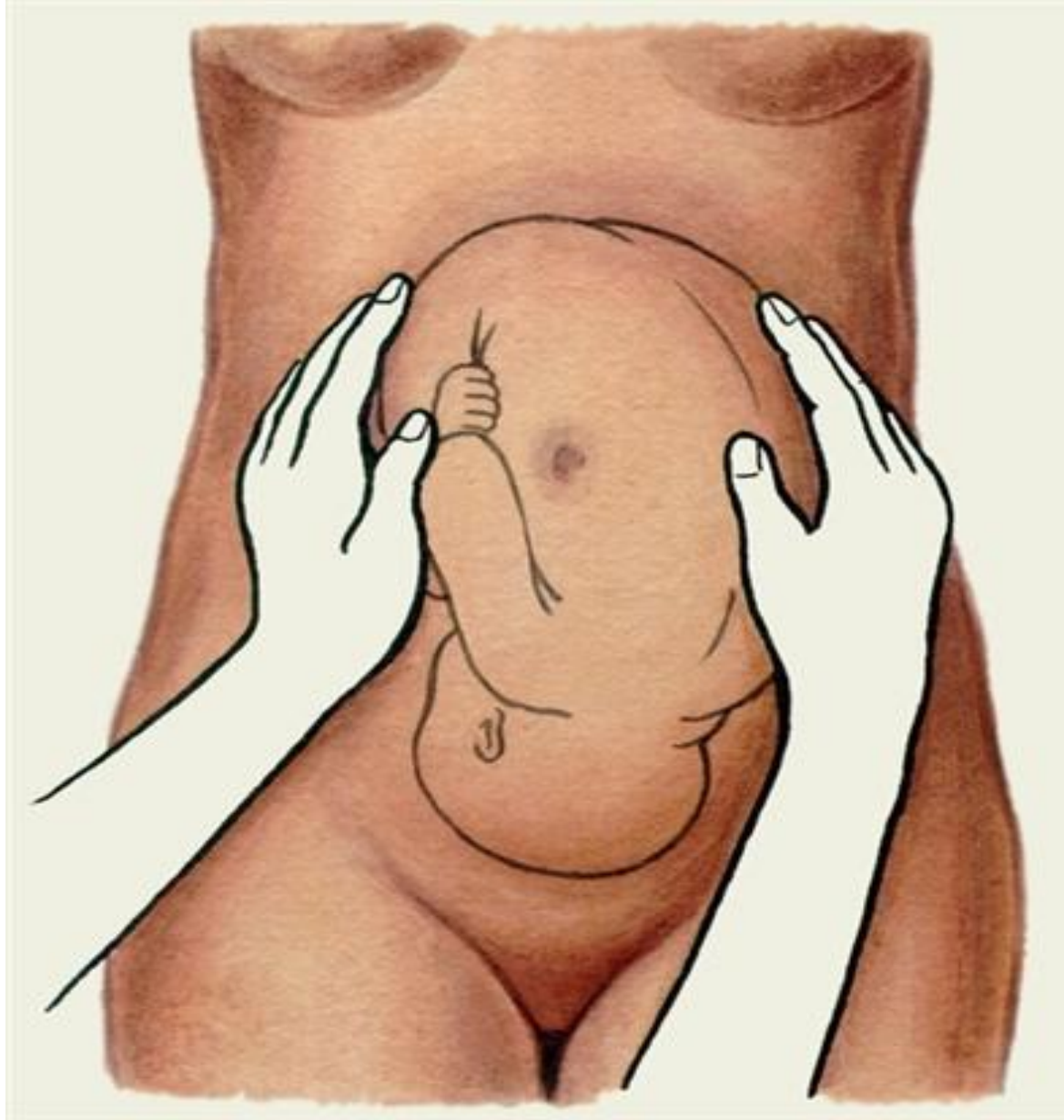



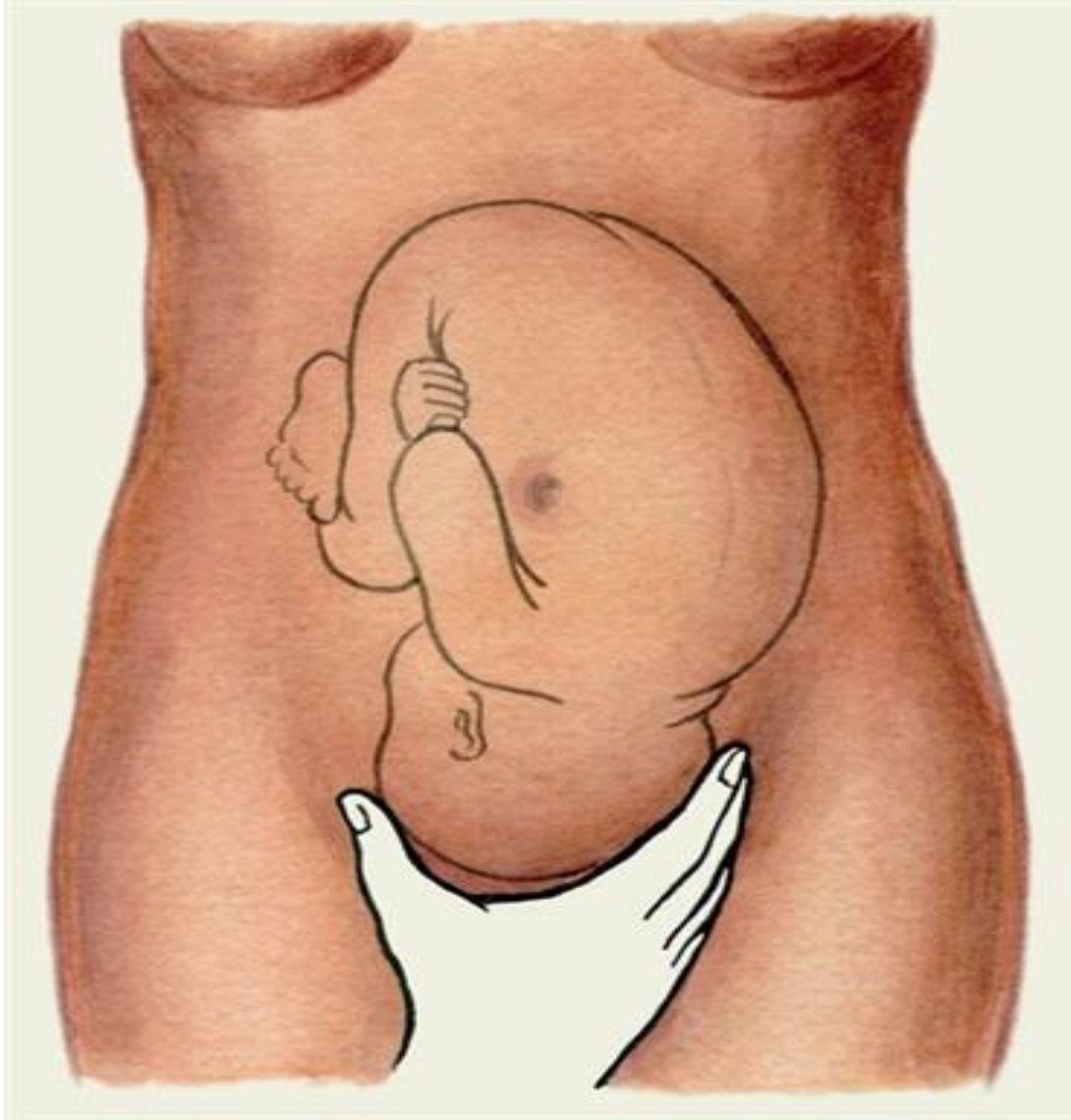Схематическое изображение некоторых приемов измерения таза: определение наружной конъюгаты



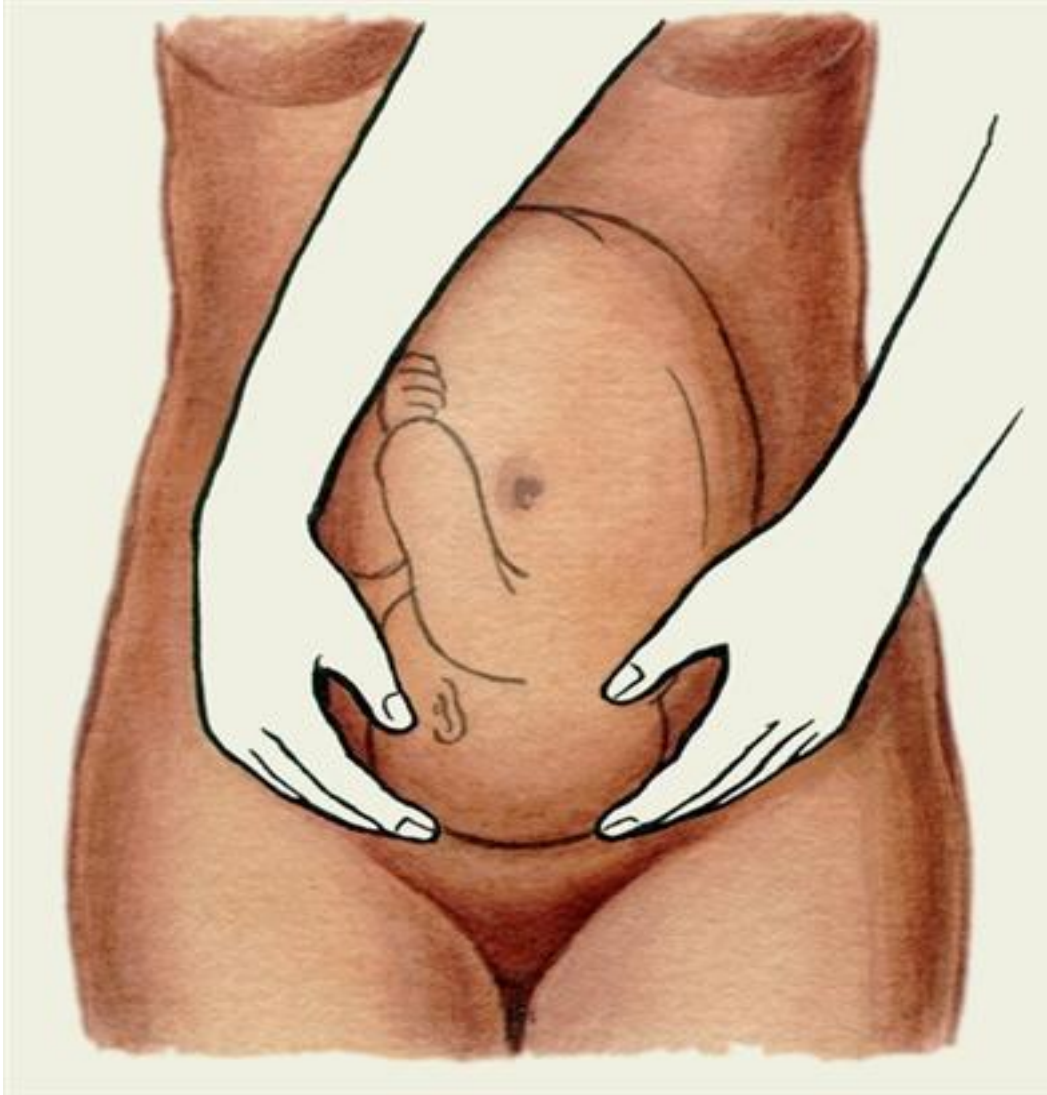
Схематическое изображение приемов наружного акушерского исследования (приемы Леопольда): первый прием (определение уровня стояния дна матки, формы матки и части плода, располагающейся в области дна матки).



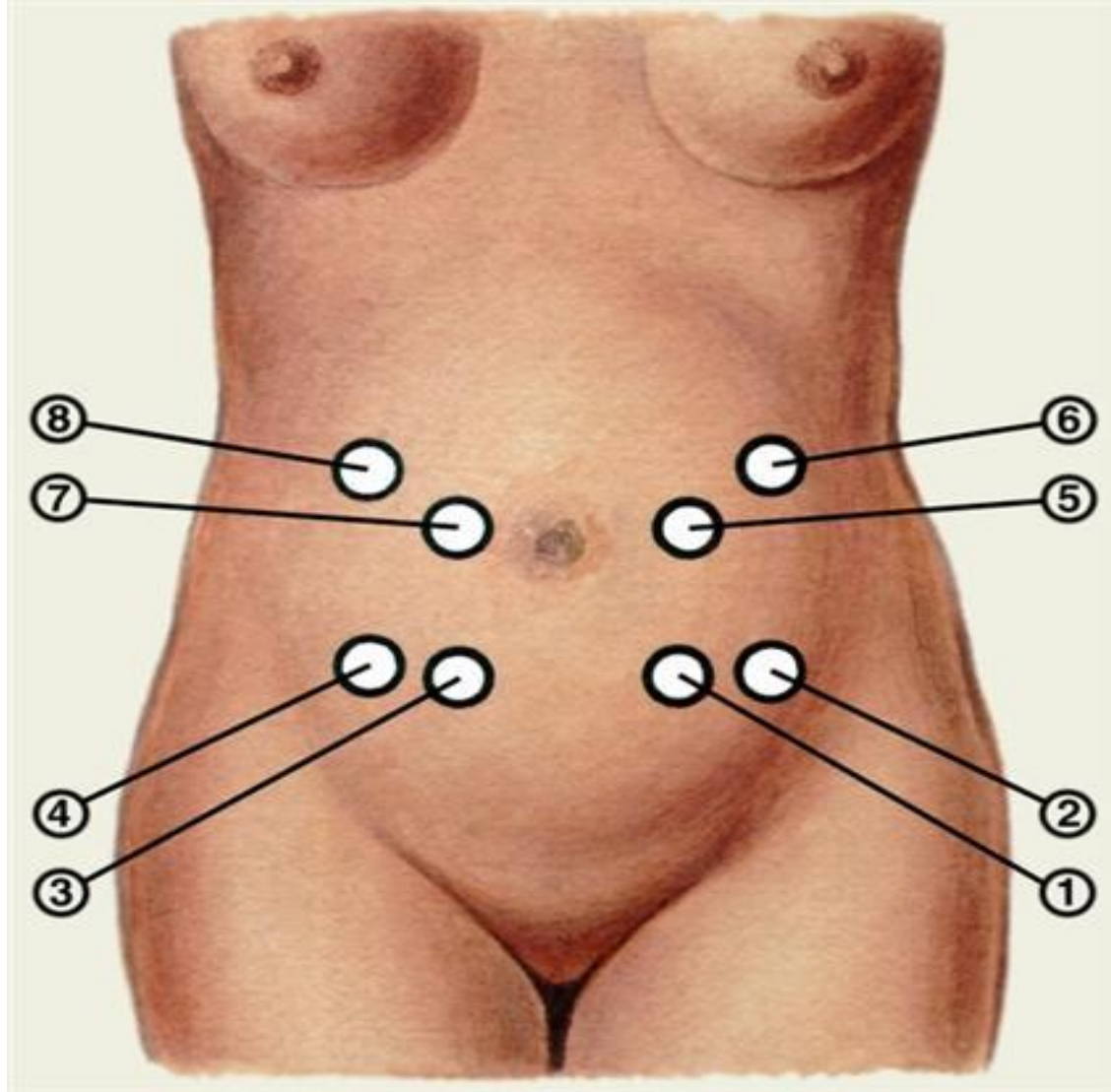
Схематическое изображение приемов наружного акушерского исследования (приемы Леопольда): второй прием (определение положения, позиции и вида позиции плода)



**Схематическое изображение приемов наружного акушерского исследования (приемы Леопольда):
третий прием (определение предлежащей части**



**Схематическое изображение приемов
наружного акушерского исследования (приемы
Леопольда): четвертый прием (определение
предлежащей части, ее вставления и
продвижения)**



Места наиболее ясного выслушивания сердечных тонов при различных положениях плода: 1— передний вид, первая позиция, головное предлежание; 2 — задний вид, первая позиция, головное предлежание; 3 — передний вид, вторая позиция, головное предлежание; 4 — задний вид, вторая позиция, головное предлежание; 5 — передний вид, первая позиция, тазовое предлежание; 6 — задний вид, первая позиция, тазовое предлежание; 7 — передний вид, вторая позиция, тазовое предлежание; 8 — задний вид,