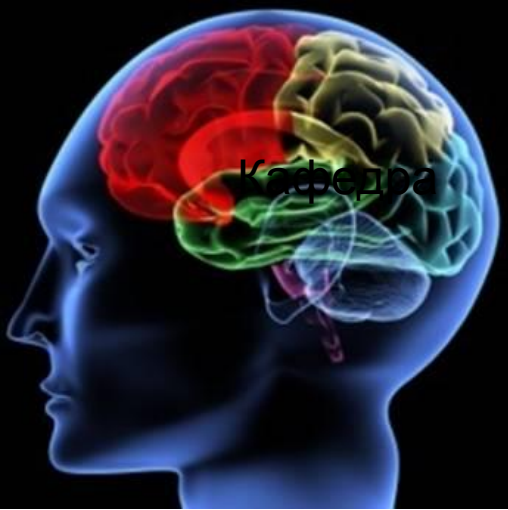



АО «Медицинский Университет Астана»
Кафедра неврологии психиатрии и медицинской психологии

Презентация

на тему : Нейровизуализационные методы исследование нервной системы.

**Выполнила: Абылтаева Г.С 556 гр
ОМ**

Проверил: Аушев С.Ю.

Астана 2012 г.

Нейровизуализация

Нейровизуализация — общее название нескольких методов, позволяющих визуализировать структуру, функции и биохимические характеристики мозга.

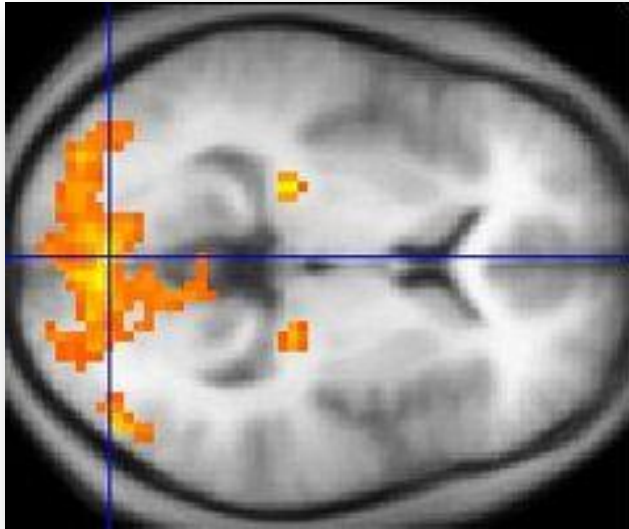
Включает

- компьютерную томографию,
- магнитно-резонансную томографию
- Эхоэнцефалоскопию

Это сравнительно новая дисциплина, являющаяся разделом медицины, а конкретнее — неврологии, нейрохирургии и психиатрии.

Классификация

Нейровизуализация включает 2 обширные категории:



- **Структурная визуализация**, описывающая структуру головного мозга и диагноз больших внутричерепных болезней (опухоль или ЧМТ);
- **Функциональная нейровизуализация**, используемая для диагностики метаболических расстройств на ранней стадии (таких, как болезнь Альцгеймера), а также исследований неврологии и когнитивной психологии и конструирования нейрокомпьютерных интерфейсов.

Функциональная нейровизуализация делает возможной, например визуализацию обработки информации в центрах головного мозга. Такая обработка повышает метаболизм этих центров и «подсвечивает» скан (изображение, полученное при нейровизуализации). Один из наиболее дискуссионных вопросов — исследования по распознаванию мыслей или их «чтению».

Функциональная
нейровизуализация

История

В 1918 году американский нейрохирург **У.Э.Денди** впервые использовал технику **вентрикулографии**. Рентгеновские снимки желудочков головного мозга осуществлялись инъекцией фильтрованного воздуха непосредственно в боковой желудочек головного мозга. У. Э. Денди также наблюдал, как воздух, введённый в субарахноидальное пространства через люмбальную пункцию может войти в желудочки головного мозга и демонстрировал участки ликвора у основы и на поверхности мозга. метод исследования назвали **пневмоэнцефалографией**.



В 1927 Эгаш Мониш ввёл в практику **церебральную ангиографию**.

В начале 1970-х А. М. Кормак и Г. Н. Хаунсфилд ввели в практику **КТ**. В 1979 они стали лауреатами Нобелевской премии по физиологии или медицине за их изобретение.



**Эгаш
Мониш**



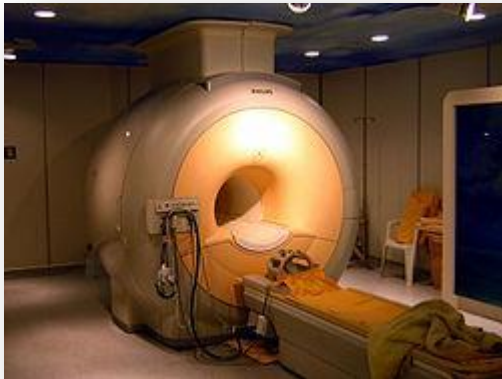П. Мэнсфилд



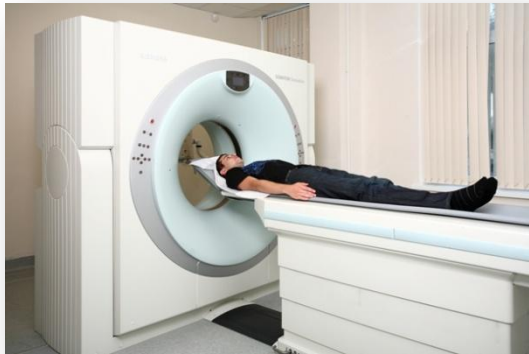К.
Лотербур

Примерно тогда же сэром П. Мэнсфилдом и П. К. Лотербуром было разработано **МРТ**. В 2003 они удостоились Нобелевской премии по физиологии или медицине. В начале 1980-х МРТ начали использовать в клинике и в 1980-х произошёл настоящий взрыв использования этой технологии в диагностике.

Учёные быстро установили, что значительные изменения в кровообращении можно диагностировать особым типом МРТ. Так была открыта [ФМРТ](#). ФМРТ также начинает доминировать в диагностике инсультов.



ТЕХНОЛОГИИ ВИЗУАЛИЗАЦИИ ГОЛОВНОГО МОЗГА

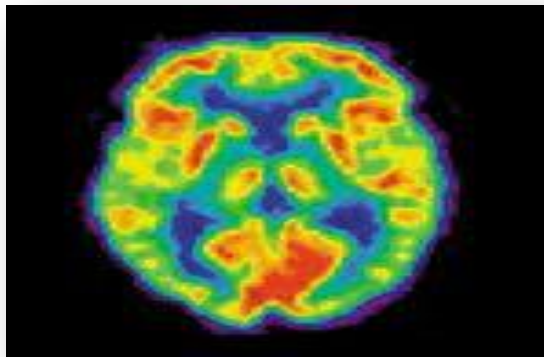


Компьютерная томография головы

Компьютерная томография (КТ) или компьютерная аксиальная томография (КАТ) использует серии рентгеновских лучей, направленных на голову, с большого количества разных направлений. Обычно её используют для быстрой визуализации ЧМТ. При КТ используют компьютерную программу, что осуществляет цифровые интегральные вычисления (инверсию преобразования Радона) измеряемой серии рентгеновских лучей. Она вычисляет, насколько эти лучи поглощаются объёмом головного мозга. Обычно информация представлена в виде срезов мозга:

- **Диффузная оптическая томография**

Диффузная оптическая томография (ДОТ) — способ медицинской визуализации, использующий инфракрасное излучение для изображения тела человека. Технология измеряет оптическую абсорбцию гемоглобина и опирается на его спектр поглощения в зависимости от насыщения кислородом.

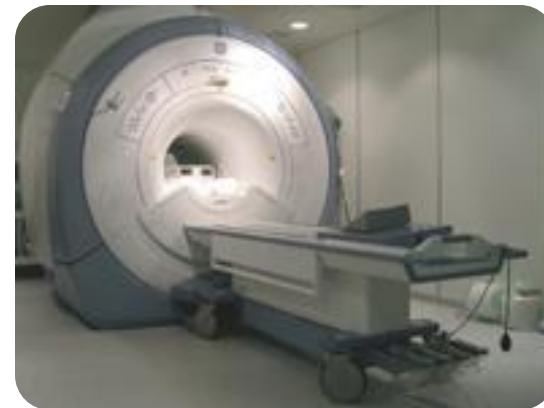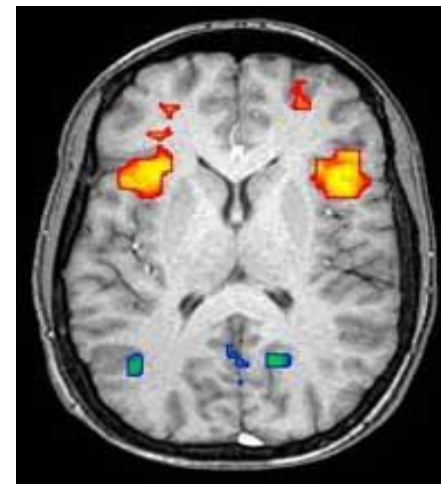


- **Оптические сигналы, модифицированные посредством события**

Оптический сигнал, модифицированный посредством события — нейровизуализационная технология, использующая инфракрасное излучение, которое пропускают через оптические волокна и измеряющая разницу в оптических свойствах активных участков коры головного мозга. В то время, как ДОТ и около инфракрасная спектроскопия измеряют оптическую абсорбцию гемоглобина, а значит, основаны на кровообращении, преимущество этого метода основано на исследовании отдельных нейронов, то есть проводит непосредственное измерение клеточной активности. Технология оптического сигнала, модифицированного посредством события, может высокоточно идентифицировать активность мозга с разрешением до миллиметров (в пространственном отношении) и на протяжении миллисекунд.

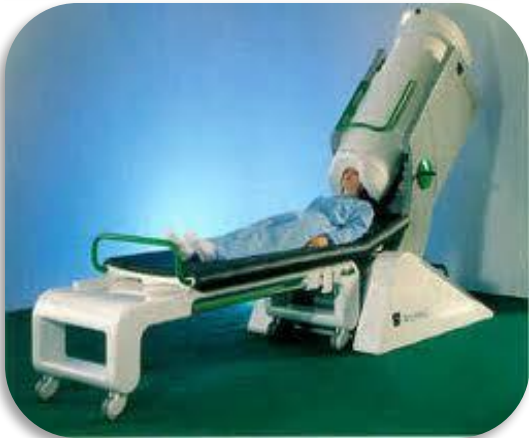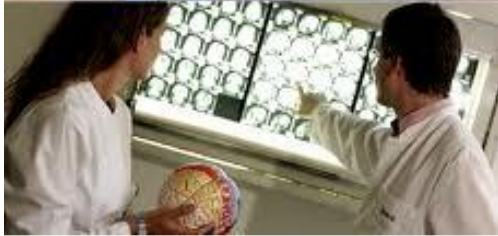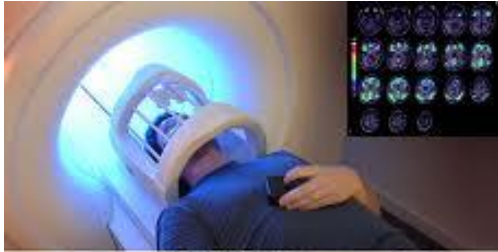- **Магнитно-резонансная томография**

МРТ использует [магнитные поля](#) и [радиоволны](#) для визуализации 2-мерных и 3-мерных изображений структур головного мозга без использования ионизирующего излучения (радиации) или радиоактивных маркеров.



Функциональная магнитно-резонансная томография

ФМРТ основана на парамагнитных свойствах оксигенированного и дезоксигенированного гемоглобина и дает возможность увидеть изменения кровообращения головного мозга в зависимости от его активности. Такие изображения показывают, какие участки мозга активированы (и каким образом) при выполнении определённых заданий. ФМРТ используют как для медицинских исследований, так и (всё шире) в диагностических целях. Так как ФМРТ исключительно чувствительна к изменениям кровообращения, она очень хорошо диагностирует [ишемию](#), как например при инсульте. ФМРТ можно использовать также для распознавания мыслей. В эксперименте с точностью 72%—90% ФМРТ смогла установить, какой набор картинок смотрит испытуемый.



Магнитоэнцефалография

Магнитоэнцефалография (МЭГ) — нейровизуализационная технология, используемая для измерения магнитных полей, которую производит электрическая активность головного мозга посредством особо чувствительных устройств, таких как СКВИД. МЭГ использует непосредственное измерение электроактивности нейронов, более точное, чем например ФМРТ, с очень высоким разрешением во времени, но маленьким в пространстве. Преимущество измерения таких магнитных полей в том, что они не искажаются окружающей тканью, в отличие от электрических полей, измеряемых ЭЭГ.

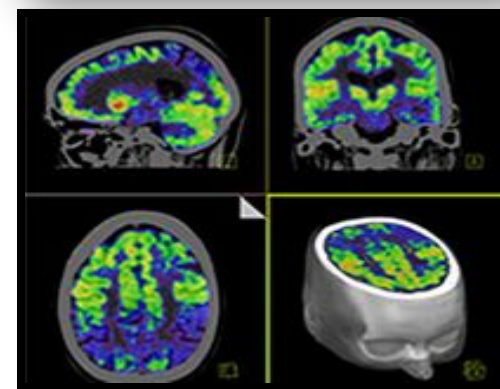
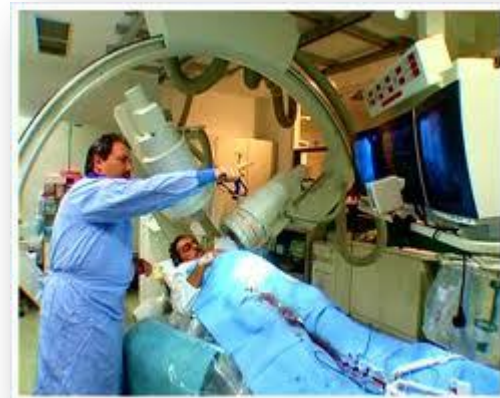- **Позитронно-эмиссионная томография**

Позитронно-эмиссионная томография (ПЭТ) измеряет выброс радиоактивно меченных метаболически активных химических веществ, введенных в кровеносное русло. Информация обрабатывается компьютером в 2-х или 3-мерные изображения распределения этих химических веществ в головном мозге. Самое большое преимущество ПЭТ в том, что разные радиоиндикаторы могут показывать кровообращение, оксигенацию и метаболизм глюкозы в тканях работающего мозга.

ПЭТ также используют для диагностики болезней головного мозга, в первую очередь потому что опухоли головного мозга, инсульты и повреждающие нейроны заболевания, вызывающие деменцию.

- **Однофотонная эмиссионная компьютерная томография**

Однофотонная эмиссионная компьютерная томография (ОФЭКТ) похожа на ПЭТ и использует гамма-излучение, излучаемое радиоизотопами и гамма-камеру для записи информации на компьютер в виде 2-х или 3-мерных изображений активных участков мозга^[7]. ОФЭКТ нуждается в инъекции радиоактивного маркера, быстро поглощаемого мозгом, но не перераспределяемого. Его потребление составляет около 100% в течение 30—60 с, отображая кровоснабжение головного мозга во время инъекции. Эти свойства ОФЭКТ делают её особо подходящей при эпилепсии, что обычно сложно через движения пациента и различные типы субстратов.





**Спасибо за
внимание!**