



НЕОНАТАЛЬНА

Я

ГЕРПТЕИЧЕСКА

Я

ИНФЕКЦИЯ

Студент 8 десятка, 203

группы

Ходакевич В. Н.

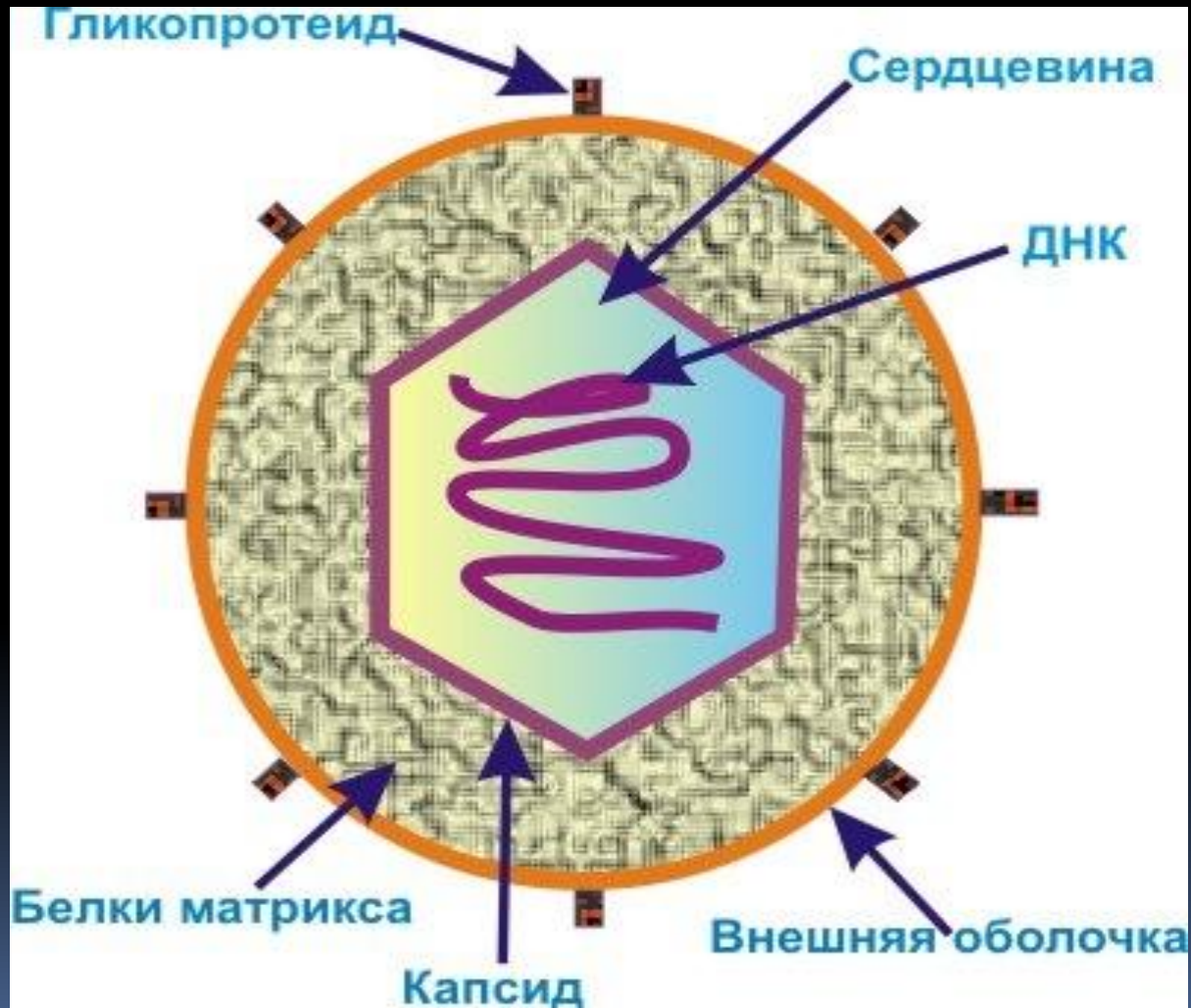
Герпетическая инфекция -

- Это группа инфекционных заболеваний, вызываемых вирусами семейства Herpesviridae. Однако термин «неонатальный герпес» употребляется только применительно к заболеваниям, вызванным вирусами простого герпеса (ВПГ) 1 – и 2-го типов, которые относятся к подсемейству Alphaherpesviridae.

Этиология

- В настоящее время различают два типа вируса простого герпеса. I тип вируса преимущественно поражает слизистые оболочки и кожные покровы рта, носа, глаз, передается преимущественно контактно-бытовым путем, II тип вызывает генитальный герпес, передается преимущественно половым путем. Несмотря на то, что оба типа вируса могут приводить к формированию патологии плода и новорожденного, неонатальный герпес, чаще вызывается ВПГ 2-го типа.

Строения вируса герпеса



Эпидемиология

- Частота неонатального герпеса составляет 1 случай на 2500 – 15000 тис. родов. Смертность составляет 50 – 70%, здоровыми остаются только 15% детей, другие страдают тяжелыми неврологическими заболеваниями

Патогенез

- Адсорбция вируса на клетку-мишень
- «Раздевание» от оболочек, попадание внутрь клетки
- В ядро проникает ДНК вируса, которая индуцирует продукцию нуклеиновых кислот и протеинов «дочерних» вирионов.
- Синтез вирусных белков в клетке начинается через 2 час после заражения, максимальное их количество накапливается через 8 час.
- Вирионы появляются через 10-15 часов. Через 18 часов эти вновь образовавшиеся вирионы покидают клетку. При прохождении через ядерную мембрану в эндоплазматический ретикулум он приобретает гликопротеин-нолипидную оболочку. Вирион является инфекционной формой ВПГ, обнаруживаемой внеклеточно. В инфицированных клетках вирус образует внутриядерные включения, вызывает слияние клеток, оказывает выраженное цитопатическое действие, проявляющееся в округлении и образовании многоядерных клеток. В процессе формирования латенции, проходя путь от внешнего везикулярного элемента к нервным клеткам регионарного ганглия, герпесвирусы трансформируются в безоболочечные частицы и в таком виде длительное время персистируют в нервных клетках. Для ВПГ характерна пожизненная персистенция в виде двунитчатых кольцевых форм ДНК в нейронах чувствительных ганглиев и в коже (в возникновении рецидива заболевания наибольшее значение имеют вирусы, сохраняющиеся в ганглиях).

Патологическая анатомия

- ВПГ размножается внутриклеточно. Пораженные клетки, преимущественно эпителиальные, увеличиваются в размерах и в их ядрах появляются включения. Внутриядерные включения при герпетической инфекции подразделяются на два типа: А – характеризующиеся общей реакцией с наличием одного крупного включения и В – при ограниченной реакции ядра, когда включения имеют вид мелких «капелек» в ядерной массе.

Механизм инфицирования плода

□ Антенатально:

-гематогенным путем

-восходящим путем

□ Интранально

при активной инфекции у матери

Клинические формы заболевания.

- 1. Локализованная форма :
 - - слизисто – кожная
 - - печеночная
 - - церебральная
 - - резидуальная форма
- 2. Генерализованная форма

Слизисто–кожная форма

характеризуется поражением кожных покровов лица, шеи, туловища, конечностей, в том числе ладоней, подошв. Элементы сыпи обычно подсыпают в течение 2-6 недель и не носят характер признаков системной воспалительной реакции. При поражении слизистых оболочек, в процесс вовлекаются практически все полости - рта, носа, глотки, трахеи, бронхов, желудочно-кишечного тракта, конъюнктив. Рецидивы могут возникать в течение первых 6 месяцев и позднее.

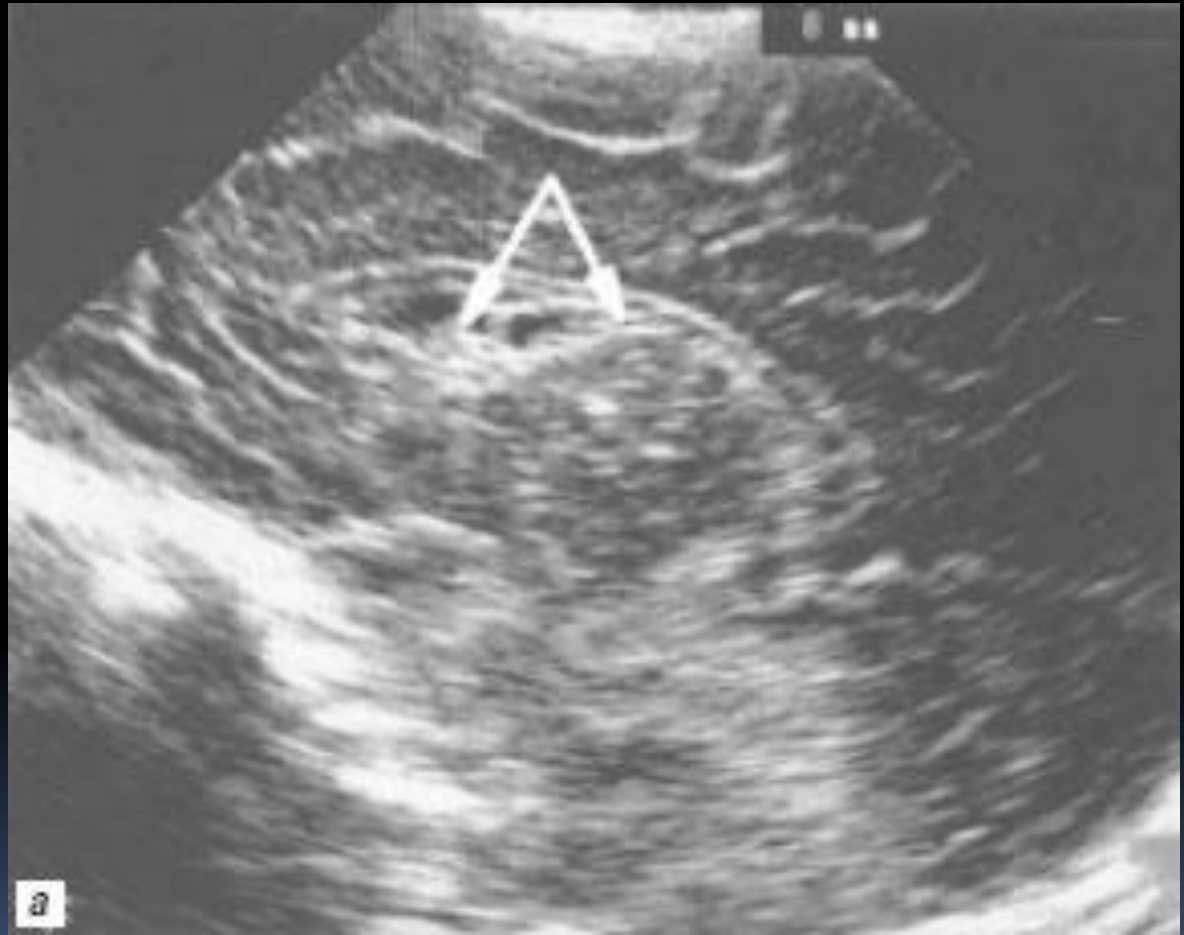Печеночная форма

- является частой врожденной формой герпетической инфекции. Вовлечение печени в процесс объясняется прямым попаданием и фиксацией вируса при трансплацентарном заражении через систему воротной вены.
- Желтуха появляется с первых дней, носит волнообразный характер течения. Отмечается гепатоспленомегалия. Печень преимущественно увеличена за счет правой доли, плотной консистенции. Могут отмечаться симптомы портальной гипертензии, присоединяться геморрагический синдром.
- В начале заболевания моча светлая, стул окрашен, при нарастании холестатического синдрома стул обесцвечивается, моча темнеет.
- Начало заболевания сопровождается повышением уровня билирубина преимущественно за счет непрямой фракции, затем прямой, вследствие холестаза. Щелочная фосфатаза повышается в 2-3 раза. Характерно снижение общего белка за счет гипоальбуминемии и гипогаммаглобулинемии. Значительно увеличивается холестерин.

Церебральная форма

- Около трети новорожденных имеют только энцефалитный компонент болезни. При этом преобладают поражения нервной системы некротического менингоэнцефалита. Герпетический энцефалит новорожденных характеризуется диффузным поражением мозга с преимущественным вовлечением в процесс лобных, теменных и височных долей с участками некроза и кистозными полостями, формированием субэпендимальных кист.
- При интранатальном инфицировании дети заболевают на 18-25 день жизни. Из клинических проявлений преобладают судороги, сонливость, повышенная возбудимость, тремор конечностей, отказ от еды, экзофтальм, признаки поражения пирамидных путей. Нарушена терморегуляция, дыхание. У выживших имеются тяжелые неврологические повреждения со стороны ЦНС.

Эхоэнцефалограм
ма ребенка с
герпес-инфекцией,
5-е сут. жизни
правое
полушарие;
стрелками
обозначены
субэпендимальные
кисты, имеющие
вид сот,
расположенные в
таламокаудальной
вырезке и кпереди
от нее;



Резидуальная форма

- . Для нее характерны стойки дистрофические поражения органов, прежде всего за счет фиброза, склероза, рубцевания.

Генерализованная форма

проявляется на 4 – 10-й день жизни (иногда раньше) с прогрессирующим ухудшением общего состояния (вялость, адинамия, отказ от пищи, срыгивания, апноэ, повышение или снижение температуры тела), выраженным нарушением микроциркуляции. Причем в процесс вовлекаются висцеральные органы, в большинстве случаев печень, надпочечники, сердце, поджелудочная железа почти всегда бронхолегочная система с клиническими проявлениями СДР, герпетического пневмонита.

- Патогномоничным признаком инфекции считаются характерные везикулярные высыпания на коже и слизистых, однако, более чем у 20% новорожденных их может и не быть. Летальность при генерализованной форме герпетической инфекции может достигать 80 – 90 % либо абсолютных их значений при отсутствии специфической противогерпетической терапии.

Диагностика

- Анамнез матери
- Клинический статус ребенка
- Лабораторные и инструментальные методы

Диагностика

- ❑ «золотым стандартом» является выделение вируса из крови, ликвора, содержимого везикул в культуре тканей .
Длительность выполнения данного анализа не менее 5 дней.
- ❑ Обнаружение специфических антител, относящихся к IgM, свидетельствует о наличии герпетической инфекции у новорожденного, однако их появление в сыворотке крови нередко отстает от клинических проявлений заболевания.
- ❑ (ПЦР). обнаружение генома вируса в крови и ликворе
- ❑ Нейросонография
- ❑ Компьютерная томография головного мозга
- ❑ При пробе Тцанка основание предполагаемого герпетического поражения слегка соскабливается, и полученные клетки кожи или слизистой помещают на тонкое стеклышко. Клетки окрашиваются и исследуются под микроскопом на наличие цитологических изменений, вызванных вирусом, включая характерные многоядерные гигантские клетки.

Лечение

- ацикловир (зовиракс) в дозе 30 мг/кг/сутки в 3 приема, в/венно медленно, в течение 1 часа, суточная доза - 90 мг/кг. недоношенным с массой тела менее 1500г – 20 мг\кг на 2 введения
- видарабин (15 - 30 мг/кг/сутки) 1 раз в день, в/венно, курс 2 - 3 недели.
- При герпетическом поражении глаз местно используют глазные капли : 1 % р\р иододиоксиуридину, 3 % видарабина, 1-2 % трифлюридина.



**СПАСИБО ЗА
ВНИМАНИЕ!**