

Рак прямой кишки

Проф. С.С. Харнас

Рак прямой кишки

- В структуре злокачественных образований занимает 3 место (более 10%)
- Наиболее часто встречается после 50 лет
- Мужчины болеют чаще женщин в 1,5 раза
- За последние 10 лет заболеваемость в РФ возросла на 30%

Рак прямой кишки

- Значительный рост заболеваемости в США и некоторых странах Западной Европы (до 18 на 100 000 населения).
- Заболеваемость в Польше – 1,7 на 100 000.
- Отсутствие достоверной связи с уровнем социально-экономического развития.

Факторы риска

- Диета (высокое содержание мяса и животных жиров, низкое содержание растительной пищи, злоупотребление алкоголем, курение) – приводит к застою плотных каловых масс
- Наследственность
- Полипоз (аденомы), воспалительные заболевания
- Возраст старше 50 лет, мужчины, городское население

Предраковые заболевания прямой кишки

- В большинстве наблюдений рак прямой кишки – процесс стадийный (аденома→рак)
- Аденоматозный полип - (вероятность малигнизации 1%)
- Ворсинчатая аденома - (вероятность малигнизации 8%)
- Семейный ювенильный полипоз (вероятность малигнизации до 40%)
- Семейный диффузный полипоз (вероятность малигнизации до 100%)
- Синдромы Пейтца – Егерса, Гарднера, Линча.

Классификация рака прямой кишки (по характеру роста)

- Экзофитный – 20%
- Эндофитный – 30%
- Смешанный – 50%

Классификация рака прямой кишки (по локализации)

- Ректосигмоидный отдел - 30%
- Ампулярный отдел - 60%
- Анальный канал – 10%

- Высокая частота мультицентрического рака (10-20% и более)

Международная классификация рака прямой кишки. 2002 г.

T – первичная опухоль

- **TX – недостаточно данных для оценки первичной опухоли**
- **T0 – нет данных за наличие первичной опухоли**
- **Tis – рак in situ: преинвазивная опухоль без инвазии собственной пластинки**
- **T1 – опухоль прорастает подслизистую основу**
- **T2 – опухоль прорастает в мышечный слой**
- **T3 – опухоль прорастает всю толщу кишечной стенки кишки**
- **T4 – опухоль прорастает висцеральную брюшину и/или распространяется на соседние органы и анатомические структуры**

Международная классификация рака прямой кишки. 2002 г.

- N** – регионарные лимфатические узлы
- **NX** – недостаточно данных для оценки регионарных лимфатических узлов
- **N0** – нет метастазов в регионарные лимфатические узлы
- **N1** – метастазы в 1-3 регионарных лимфатических узлах
- **N2** – метастазы в 4 и более регионарных лимфатических узлов

Международная классификация рака прямой кишки. 2002 г.

стадия 0	T _{is}	N0	M0
стадия I	T1 T2	N0	M0
стадия IIA стадия IIB	T3 T4	N0	M0
стадия IIIA стадия IIIB стадия IIIC	T1 T2 T3 T4 любая T	N1 N1 N2	M0
стадия IV	любое T	любое N	M1

Клиническая картина

- Общие симптом рака: слабость, похудание
- Боли: внизу живота или в прямой кишке, постоянные или при дефекации, иррадиирующие в область крестца и копчика, схваткообразные боли в животе
- Патологические выделения: кровь, гной, слизь
- Нарушения функции кишечника: запоры, поносы, тенезмы

Клиническая картина

- Ректосигмоидный отдел – кишечная непроходимость
- Ампулярный отдел – тенезмы, патологические примеси, боли (при прорастании опухоли в окружающие органы), непроходимость (при больших размерах опухоли)
- Анальный канал – боли, изъязвления, свищи, непроходимость, недержание кала

Осложнения рака прямой кишки

- Кишечная непроходимость.
- Кровотечение из опухоли.
- Перфорация опухоли - перитонит, абсцесс, флегмона.
- Свищи - ректовагинальный, ректоvesикальный, параректальный.

Диагностика рака прямой кишки

- Жалобы, анамнез
- Пальцевое исследование прямой кишки (диагноз в 50-80% наблюдений)
- Ирригоскопия
- Колоноскопия с биопсией
- Комплекс исследований для уточнения стадии заболевания (рентгенография легких, УЗИ, КТ, лапароскопия)

KRIVOPUSKOV V.P. 61Y

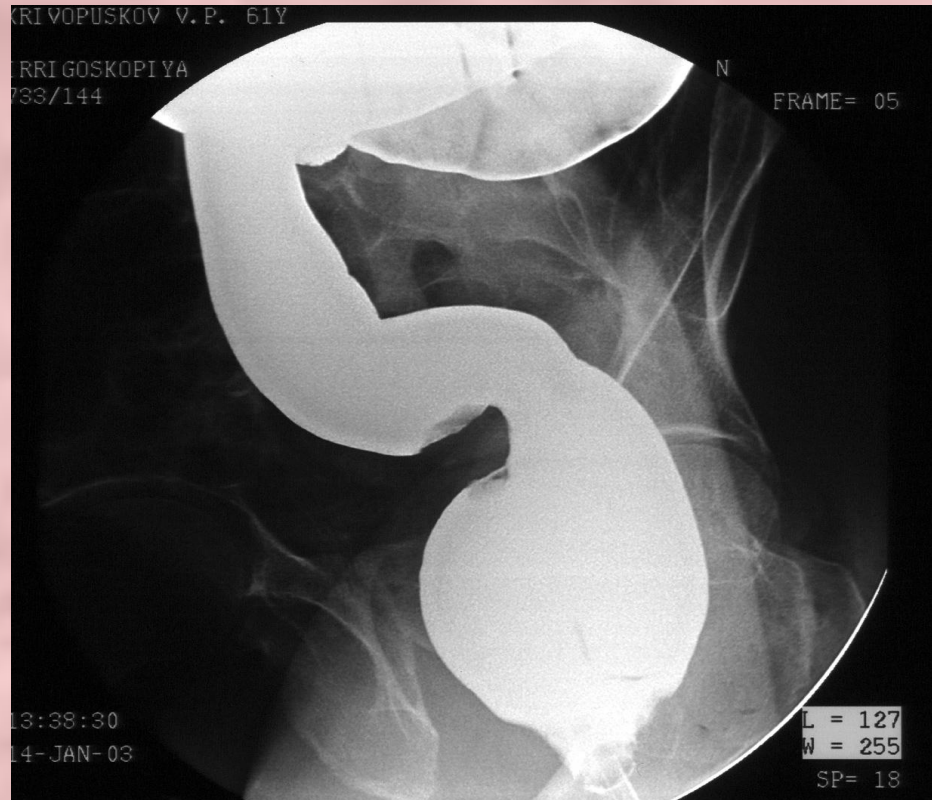ERRIGOSKOPIYA
733/144

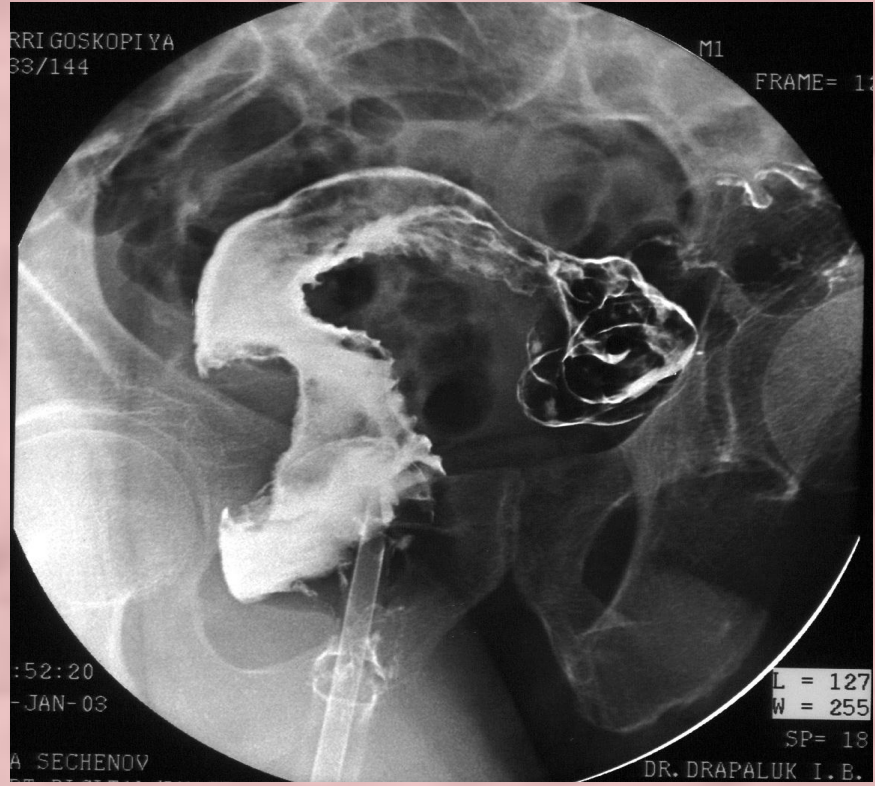N

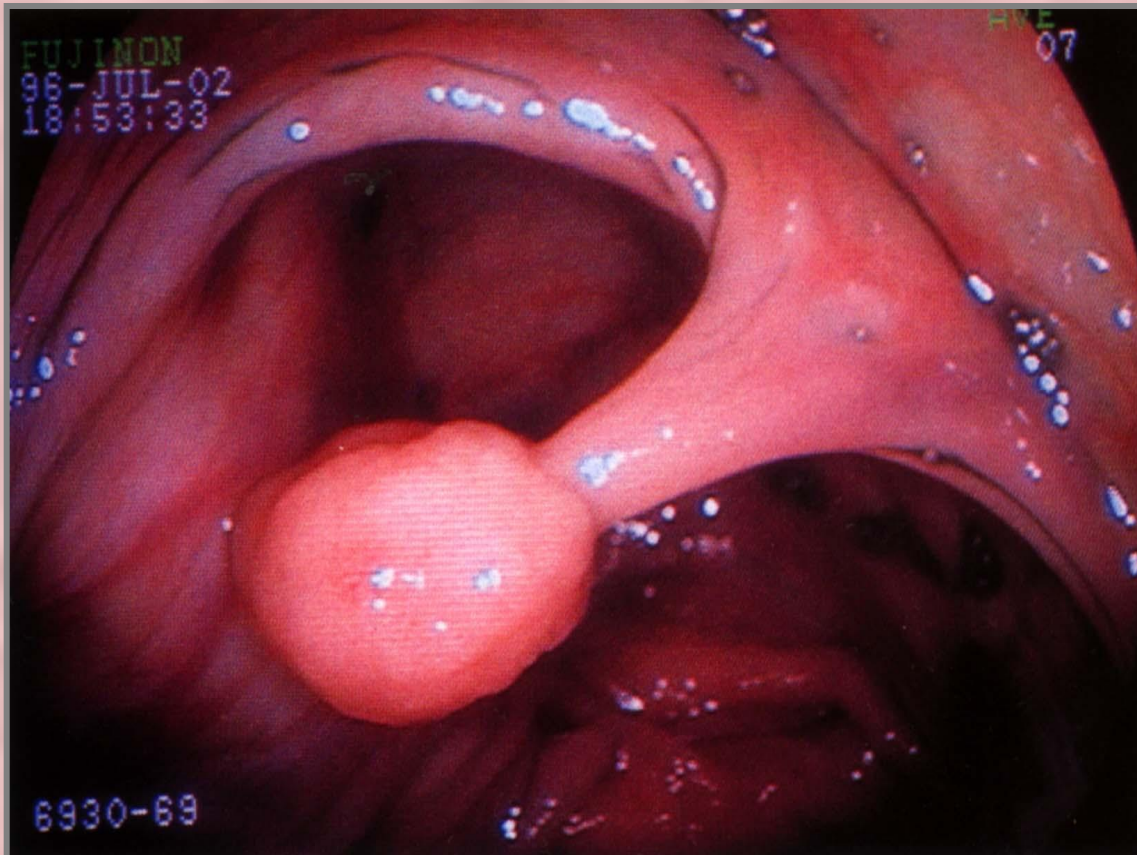
FRAME= 05

13:38:30
14-JAN-03

L = 127
W = 255
SP= 18



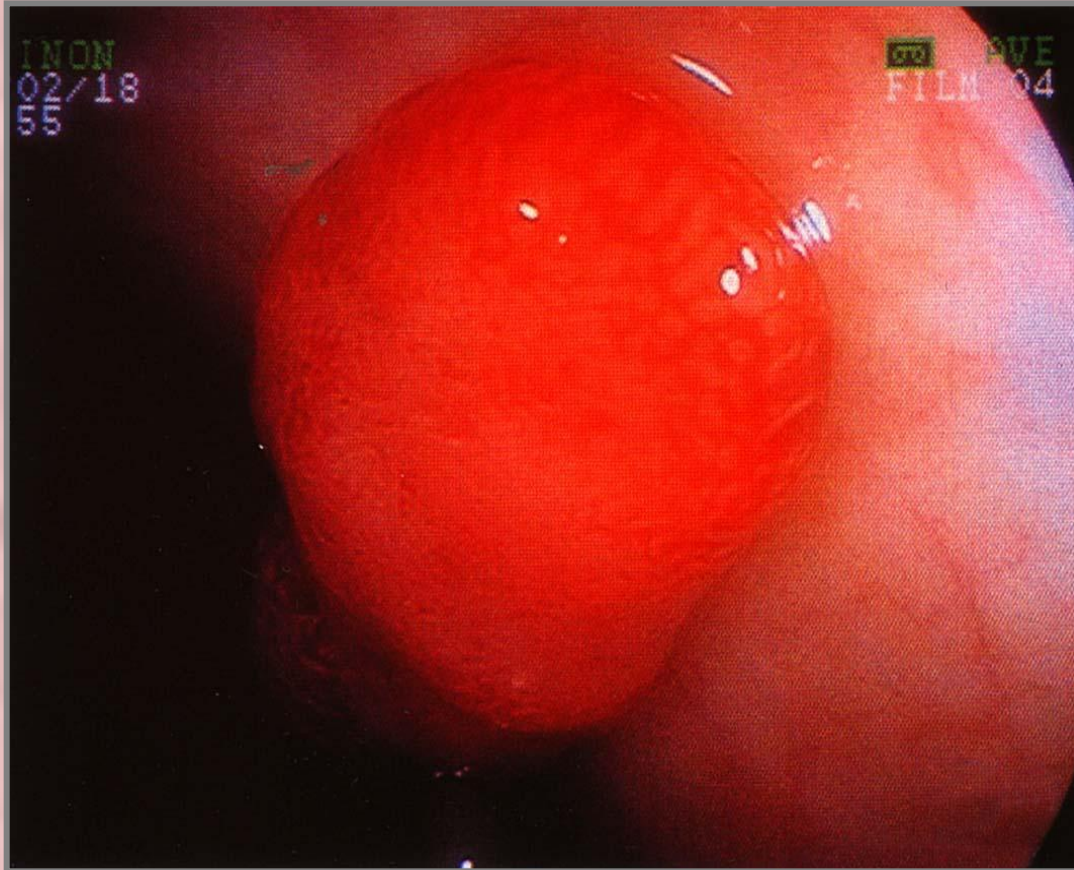


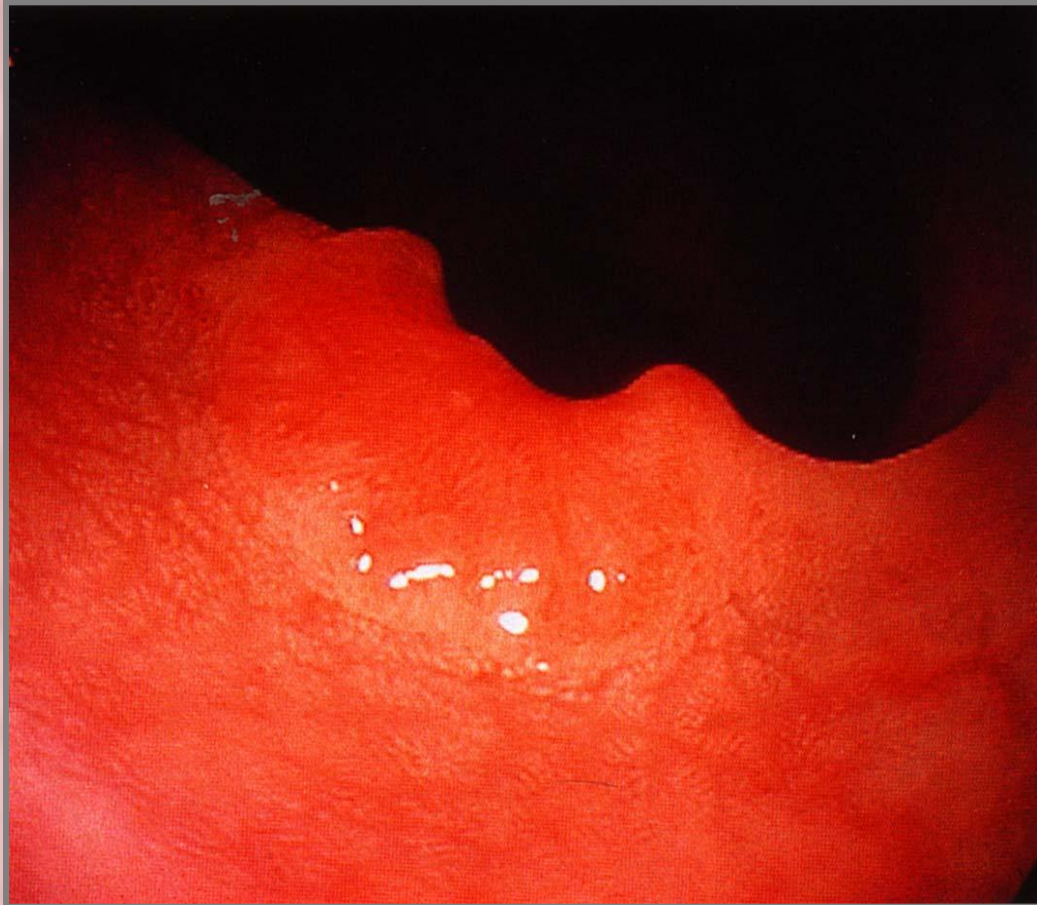


FUJINON
96-JUL-02
18:53:33

HVE
07

6930-69





Хирургическое лечение рака прямой кишки.

- Брюшно-промежностная экстирпация прямой кишки с наложением колостомы (Расстояние от ануса до 6 см).
- Брюшно-анальная резекция прямой кишки с низведением сигмы в анальный канал (>6см).
- Передняя резекция прямой кишки (>6см).
- Операция Гартмана (обструктивная резекция прямой кишки с наложением колостомы).

Экономные операции при раке прямой кишки.

- Трансанальное иссечение опухоли или удаление опухоли через операционный эндоскоп.
- Показаны при раннем высокодифференцированном раке.
- Результаты не уступают результатам обширных операций.

Комбинированное лечения рака прямой кишки

- Предоперационная лучевая терапия показана при местнораспространенном раке (Т3-4); при поражении параректальной клетчатки и регионарных ЛУ – послеоперационная ЛТ.
- Послеоперационная химиотерапия показана при Т3-4 и N1-2
- При анальном раке результаты ЛТ не уступают результатом хирургического лечения.

Результаты лечения рака прямой КИШКИ

- 5-летняя выживаемость при I ст. составляет 70%.
- При II ст. составляет около 50%.
- Комбинированное лечение позволяет повысить выживаемость на 5-10%.
- Относительно медленное прогрессирование рака прямой кишки позволяет достигать благоприятных результатов даже у больных с отдаленными метастазами (одиночными метастазами в печень, легкое).