

**С.Ж. АСФЕНДИЯРОВ  
АТЫНДАҒЫ  
ҚАЗАҚ ҰЛТТЫҚ МЕДИЦИНА  
УНИВЕРСИТЕТІ**



**КАЗАХСКИЙ НАЦИОНАЛЬНЫЙ  
МЕДИЦИНСКИЙ УНИВЕРСИТЕТ  
ИМЕНИ С.Д. АСФЕНДИЯРОВА**

Кафедра онкологии, маммологии и лучевой терапии

СРС на тему:

# Рак молочной железы при лактации



Алматы, 2012


# План:

- Введение
- Этиология
- Гистологическая классификация РМЖ
- Стадии РМЖ
- Симптомы
- РМЖ, беременность и лактация
- Лечение
- Типы хирургических операций
- Заключение
- Источники



## Введение

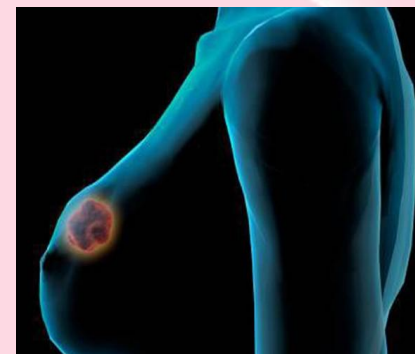
Рак молочной железы — эпителиальная опухоль, исходящая из протоков или долек железы.



Согласно медицинской статистике, показатель заболеваемости РМЖ в 2009 году составил 20,5 на 100 тысяч населения, смертность от рака молочной железы в 2009 году – 8,6 на 100 тысяч населения против 8,5 процента в 2008 году. РМЖ достаточно редко возникает у женщин в возрасте до 20 лет, а с увеличением возраста количество заболевших возрастает. Пик заболеваемости приходится на период менопаузы и постменопаузальный период.



**Рак молочной железы** является одной из основных проблем современной онкологии. Иногда рак молочной железы обнаруживается у беременных женщин и у только что родивших. Чаше всего такой рак встречается у женщин в возрасте 32 – 38 лет. По статистике, рак молочной железы встречается в 1 случае на 3000 беременностей. Около 3% всех случаев рака диагностируются во время беременности. В 25% случаев заболевание встречается в возрасте до 45 лет.



# ЭТИОЛОГИЯ



- Факторы риска развития РМЖ, связанные с репродуктивной функцией.
  - Раннее менархе, поздняя менопауза.
  - Нерегулярный менструальный цикл.
  - Отсутствие беременностей и родов (риск рака снижается на 7% с каждым рождением).
  - Поздняя первая беременность и поздние первые роды. У женщин, имевших поздние первые роды (в возрасте старше 30 лет) или не имевших родов вообще, риск заболеть РМЖ в 2–3 раза выше, чем у родивших до 20 лет.
  - Продолжительность лактации менее 1 мес. Отсутствие лактации сопровождается увеличением риска возникновения РМЖ в 1,5 раза. Прослеживается обратная зависимость между общей длительностью лактаций и риском развития РМЖ.
- Наследственные факторы. В 5–10% наблюдений РМЖ связан с мутацией генов BRCA1 и BRCA2, что объясняет семейные случаи заболевания.

# ЭТИОЛОГИЯ



- Факторы риска, связанные с заболеваниями молочных желёз и других органов.
  - Наличие пролиферативной формы фиброзно-кистозной болезни и различных доброкачественных опухолей молочных желёз (риск возникновения рака увеличивается в 2,3 раза).
  - Травмы молочной железы, не оперированные лактационные маститы.
- Генитальные факторы риска.
  - Рак эндометрия, рак яичников повышают риск развития РМЖ в 2 раза.
  - Некомпенсированное влияние эстрогенов также повышает риск РМЖ.
  - Приём синтетических прогестинов повышают риск развития РМЖ.
- Факторы внешней среды.
  - Факторы риска внешней среды и питания (курение, алкоголь, избыточный вес).
  - Ионизирующая радиация. В качестве фактора риска имеет наибольшую опасность в возрасте до 30 лет (в период от пременоархе до 18 лет).

**По международной гистологической  
классификации (ВОЗ, 1981 г.)  
эпителиальные опухоли молочной железы  
делятся на:**



**А. Доброкачественные**

**В. Злокачественные**

**Из них:**

**1. Неинвазивные:**

а) внутрипротоковая карцинома;

б) дольковая карцинома.

**2. Инвазивные:**

а) инвазивная протоковая карцинома;

б) инвазивная протоковая карцинома с преобладанием  
внутрипротокового компонента;

в) инвазивная дольковая карцинома;

г) слизистая;

д) медуллярная;

е) папиллярная;

ж) тубулярная;

з) аденоидная кистозная;

и) секреторная (юношеская);

к) апокринная;

л) карцинома с метаплазией (плоскоклеточный тип,  
веретеноклеточный тип, смешанный тип);

м) прочие.

**3. Болезнь Педжета соска молочной железы.**



## Формы рака молочной железы.

1. Папиллярный рак (1% всех случаев РМЖ) - внутрипротоковое неинвазивное новообразование низкой степени злокачественности.
2. Медуллярный рак (5-10%) - чаще большая объемная опухоль со слабой способностью к инвазивному росту, окруженная лимфоцитарным валом. Прогноз (по сравнению с инфильтрирующим протоковым раком) более благоприятный.
3. Воспалительный рак (маститоподобный, 5-10%) распространяется по лимфатическим сосудам кожи, что сопровождается ее покраснением, уплотнением и рожеподобным воспалением, повышением температуры тела.
4. Инфильтрирующий протоковый скirrosный рак (70%) характеризует образование гнезд и тяжелой опухоли клеток, окруженных плотной коллагеновой стромой.
5. Болезнь Педжета (рак соска и ареолы молочной железы) - разновидность рака молочной железы; характерно экземоподобное поражение соска. В глубоких слоях эпидермиса выявляют происходящие из эпителия апокриновых желез крупные клетки со светлой цитоплазмой. Существенное значение имеет цитологическое исследование мазка, взятого с изъязвленной поверхности.

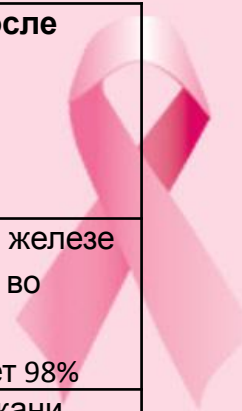





## Стадии РМЖ:

- 0 (TisN0M0);
- I (T1N0M0);
- IIA (T1N1M0, T2N0M0);
- IIB (T2N1M0, T3N0M0);
- IIIA  
(T1N2M0, T2N2M0, T3N1M0, T3N2M0);
- IIIB (T4N0M0, T4N1M0, T4N2M0);
- IIIC (любая T N3M0);
- IV (любая T любая N M1).





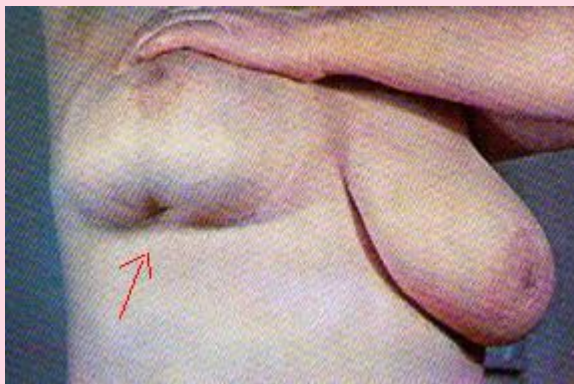## Симптомы РМЖ:

1. Пальпируемое образование, единичное или множественное, плотное, иногда с втяжением кожи в виде "лимонной корочки".
2. Боли в области молочной железы.
3. Увеличенные плотные подмышечные лимфатические узлы: среди женщин с увеличением подмышечных узлов у 1/3 - 1/2 находят рак молочной железы.

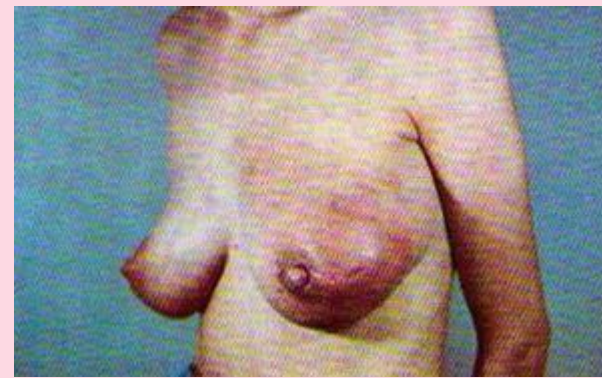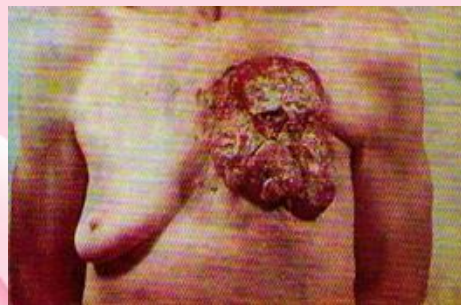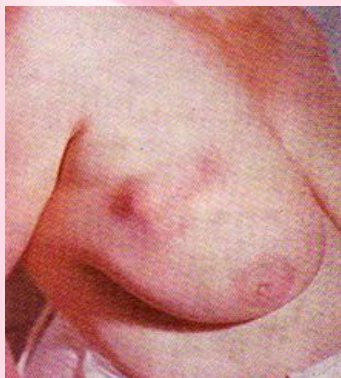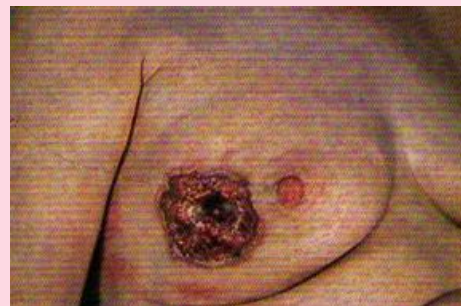К сожалению, явные проявления болезни появляются, как правило, уже при запущенных формах опухоли. Как правило, это плотные безболезненные образования в молочных железах. При прорастании в грудную стенку, опухоль и вся железа становятся неподвижными. А при прорастании опухоли на кожу — она деформируется, втягивается, изъязвляется, втягивается сосок. Проявлением рака могут быть и выделения из соска, как правило, кровянистые. При распространении процесса в лимфатические узлы, они увеличиваются, что может вызывать дискомфорт в подмышечных областях.



*Втяжение кожи при  
раке молочной  
железы*



Поверхностный компонент  
опухоли может кровоточить и  
нагнаиваться.





**Рак молочной железы, связанный с беременностью** подразумевает следующие случаи:

- рак диагностируется на фоне существующей беременности;
- рак диагностируется на фоне лактации;
- рак диагностируется в течение 1-го года после завершения беременности.



## Рак молочной железы, беременность и лактация

Ранняя диагностика опухоли молочных желез у беременных женщин либо женщин, кормящих грудью затруднена, так как у них отмечается физиологическое изменение в ткани молочных желез в виде их нагрубания и увеличения в размере. Все это приводит к затруднению выявления маленьких опухолей и, соответственно, к задержке ранней диагностики рака. Поэтому у беременных женщин опухоль молочных желез выявляется часто на поздней стадии.

Вследствие этого обследование молочных желез у беременных женщин должно быть частью дородового и послеродового ухода.

Для диагностики опухоли молочных желез беременные женщины и женщины, кормящие грудью, должны регулярно проводить [самообследование](#) молочных желез. Кроме того, в период беременности и послеродовом периоде женщина должна обязательно проходить клиническое обследование молочных желез.

# Рак молочной железы и лактация



## Результаты научных исследований

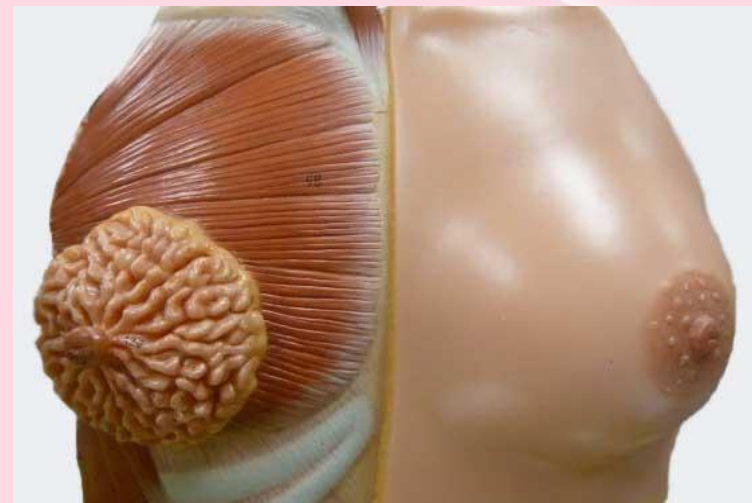Кормление грудью снижает риск заболеть раком грудной железы на **4.3** процента на каждый год кормления (вне зависимости от количества детей.) Риск рака груди также дополнительно снижается на **7%** на каждые роды. Подсчитано, что заболеваемость раком грудной железы в развитых странах снизится больше чем вполовину, с **6.3** до **2.7** на 100 женщин, если бы женщины в среднем рожали и кормили грудью примерно как женщины в развивающихся странах до недавнего времени. На кормление грудью приходится **2/3** части в снижении заболеваемости.

Ссылка: [журнал Лансет](http://www.thelancet.com/journal/vol360/iss9328/full/llan.360.9328.original_research)

([http://www.thelancet.com/journal/vol360/iss9328/full/llan.360.9328.original\\_research](http://www.thelancet.com/journal/vol360/iss9328/full/llan.360.9328.original_research))



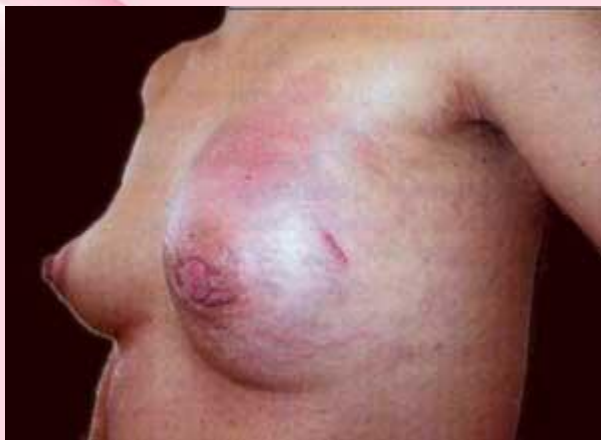Известно, что **кормление грудью** снижает количество овуляторных менструальных циклов в течение всей жизни, тем самым, снижая воздействие уровней гормонов присутствующих при нормальных менструальных циклах, и в частности, снижение воздействия прогестерона. Это все может объяснить наблюдения предыдущих исследований, в которых снижения риска заболеваний с диагнозом рак молочной железы происходило у женщин, применявших только кормление грудью. Однако, с другой стороны, кормление грудью стимулирует выработку пролактина, гормона, который ответственен за выработку молока, он же блокирует онкоген, и делает рак груди значительно агрессивней. Но связь между *кормлением грудью*, содержанием пролактина и проявлением такого заболевания, как рак молочной железы является сложной и не вполне причинно объяснимой.







Поздняя диагностика РМЖ в период беременности является типичной ситуацией. Гипертрофия, набухание и изменение консистенции молочных желез, усиленная васкуляризация в ответ на гормональную стимуляцию, а также ряд возможных осложнений (мастит, галактоцеле) затрудняют осмотр и маскируют развивающуюся опухоль. Резкое увеличение массы молочной железы во время беременности и лактации не всегда принимается в расчет врачом, наблюдающим беременную, и может быть расценено как нормальное физиологическое явление. Половину опухолей и опухолевидных образований, выявляемых на фоне беременности и лактации, составляет РМЖ; далее по частоте поражения следуют галактоцеле и хронический лактационный мастит.



Кроме совпадения сроков проявления истинного лактационного мастита и РМЖ, нередко совпадает и их клиническая картина. Увеличение васкуляризации железы в период беременности и лактации, а также лимфатической абсорбции в ряде случаев ведет к быстрой инвазии в окружающие ткани, образуя так называемые острые или диффузно-инfiltrативные формы рака

***Пациентка Л., 25 лет. Беременность 12 нед***

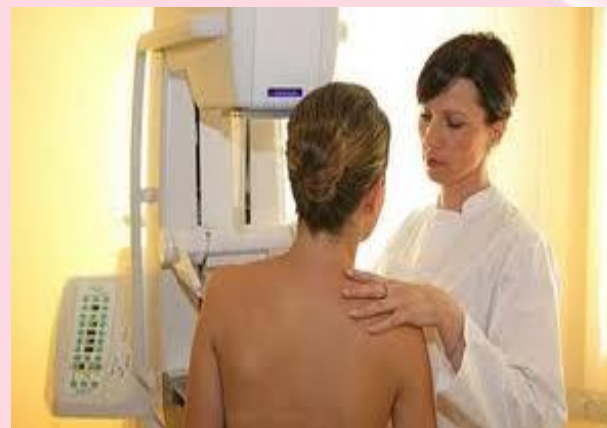

**В случае обнаружения какого-либо патологического образования в ткани молочных желез далее проводится один из методов диагностики:**

- ультразвуковое исследование;
- маммография;

При этом риск для плода вследствие рентгеновского облучения минимален. У беременных женщин результаты маммографии могут быть и ложноотрицательными ввиду физиологических изменений в тканях молочных желез, которые как бы маскируют рак;

- биопсия молочных желез.



# Лечение рака молочной железы

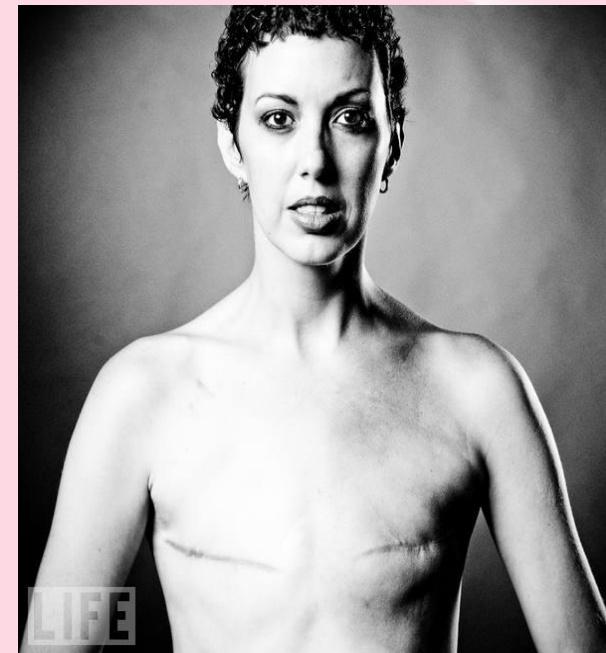

- Хирургическое лечение
- Лучевая терапия
- Лекарственная терапия
- Эндокринная терапия
- Реконструктивно-пластическая хирургия

## Типы хирургических операций, применяемых для лечения рака груди



- **Лампэктомия (Lumpectomy)** – частичное удаление тканей молочной железы. В ходе операции удаляется раковая опухоль и «пояс» окружающей ее здоровой ткани. Лампэктомия может проводиться с/без удаления прилегающих лимфатических узлов в подмышечной области. Такая операция также называется консервативной (сберегающей).
- **Квадрантэктомия (Quadrantectomy)** – локальная операция с более обширным удалением тканей. В ходе операции удалению подвергается примерно четверть молочной железы, включая молочный проток, отходящий от участка, пораженного злокачественным процессом, к соску. Также производится удаление подмышечных лимфоузлов.
- **Простая мастэктомия (Total or Simple Mastectomy)** – полное удаление молочной железы без подмышечных лимфатических узлов.
- **Модифицированная радикальная мастэктомия** – удаление молочной железы, подмышечных лимфатических узлов и части грудных мышц.
- **Радикальная мастэктомия** – обширная операция, заключающаяся в удалении молочной железы мышц грудной клетки и трех уровней лимфатических узлов подмышечной области. Такая операция приводит к серьезной инвалидности. Она вышла из употребления в качестве общепринятого метода лечения, поскольку ее эффективность в продлении жизни пациентки достаточно низка.





Перед проведением **хирургического вмешательства** необходимо прекращение грудного вскармливания для того, чтобы снизить объем кровопотери во время операции, а также уменьшить объем самой ткани молочной железы. Кроме того, перед проведением химиотерапии также следует прекратить кормление грудью, так как многие химиопрепараты, особенно циклофосфамид и метотрексат, могут выделяться с грудным молоком в очень высоких концентрациях, что, естественно, вредит организму новорожденного.

## ЗАКЛЮЧЕНИЕ



**Проблема РМЖ при беременности и лактации** является комплексной. Она требует коллективного участия врачей различных специальностей (специалистов УЗД, рентгенологов, генетиков, акушеров-гинекологов, онкологов), а также разработки единой программы поэтапного обследования беременных для выявления болезни на максимально ранних сроках.

## Источники



<http://www.oncology.kz/cancer/23-rak-molochnoy-zhelezy.html>

<http://www.medsecret.net/akusherstvo/onkologicheskie-zabolevanija-pri-beremennosti/402-rak-molochnoj-zhelezy-pri-beremennosti>

[http://gvi-rkutsk.ru/publ/kormlenie\\_grudju\\_i\\_rak\\_grudi\\_ketrin\\_dettvajler/3-1-0-25](http://gvi-rkutsk.ru/publ/kormlenie_grudju_i_rak_grudi_ketrin_dettvajler/3-1-0-25)

СПАСИБО ЗА ВНИМАНИЕ!!!!!!!!!!!!!!

