



**НЕХОДЖКИНСКАЯ  
ЛИМФОМА**

**Неходжкинские лимфомы представляют собой группу злокачественных опухолей иммунной системы. (Включают в себя более 30 родственных заболеваний)**

**Термин «лимфосаркома» был предложен Вирховым в середине XIX века.**

На долю неходжкинских лимфом приходится **3 %** от всех злокачественных заболеваний человека и


**7—8%** от всех опухолевых заболеваний у детей.

Мальчики болеют **в 2—3 раза** чаще девочек.




Они нередко встречаются у домашних животных - пожилых собак, хорьков и кошек, чаще всего их поражает онкогенный вирус (вирус лейкоза кошек).





Редко в  
Японии,  
Индии,  
Сингапуре



Распространены  
в США,  
Канаде,  
Африке

**Лейкемия - если 25% ткани костного  
мозга замещено опухолевыми  
клетками.**

# Этиология

- ✓ *Инфекции, подавляющие иммунную систему (вирус Эпштейна-Барр, ВИЧ, Helicobacter pylori)*
- ✓ *факторы внешней среды (ионизирующее излучение, пестициды),*
- ✓ *первичный и вторичный иммунодефицит*
- ✓ *аутоиммунные заболевания.*

Чаще у жителей сельской местности (может быть обусловлено некоторыми элементами в составе пестицидов и гербицидов.)

# Классификация.

В-клеточные

Т-клеточные

субтипы неходжкинской лимфомы можно разделить на две категории:

.«индолентные» (или вялотекущие - характерно медленное развитие)

.«агрессивные» (характерно быстрое развитие) –

отличаются клиническими, морфологическими характеристиками и ответом на химиотерапию.



Определяют клинические черты заболевания и прогноз:

1. *стадия дифференцировки клеток*
2. *характер роста опухоли*

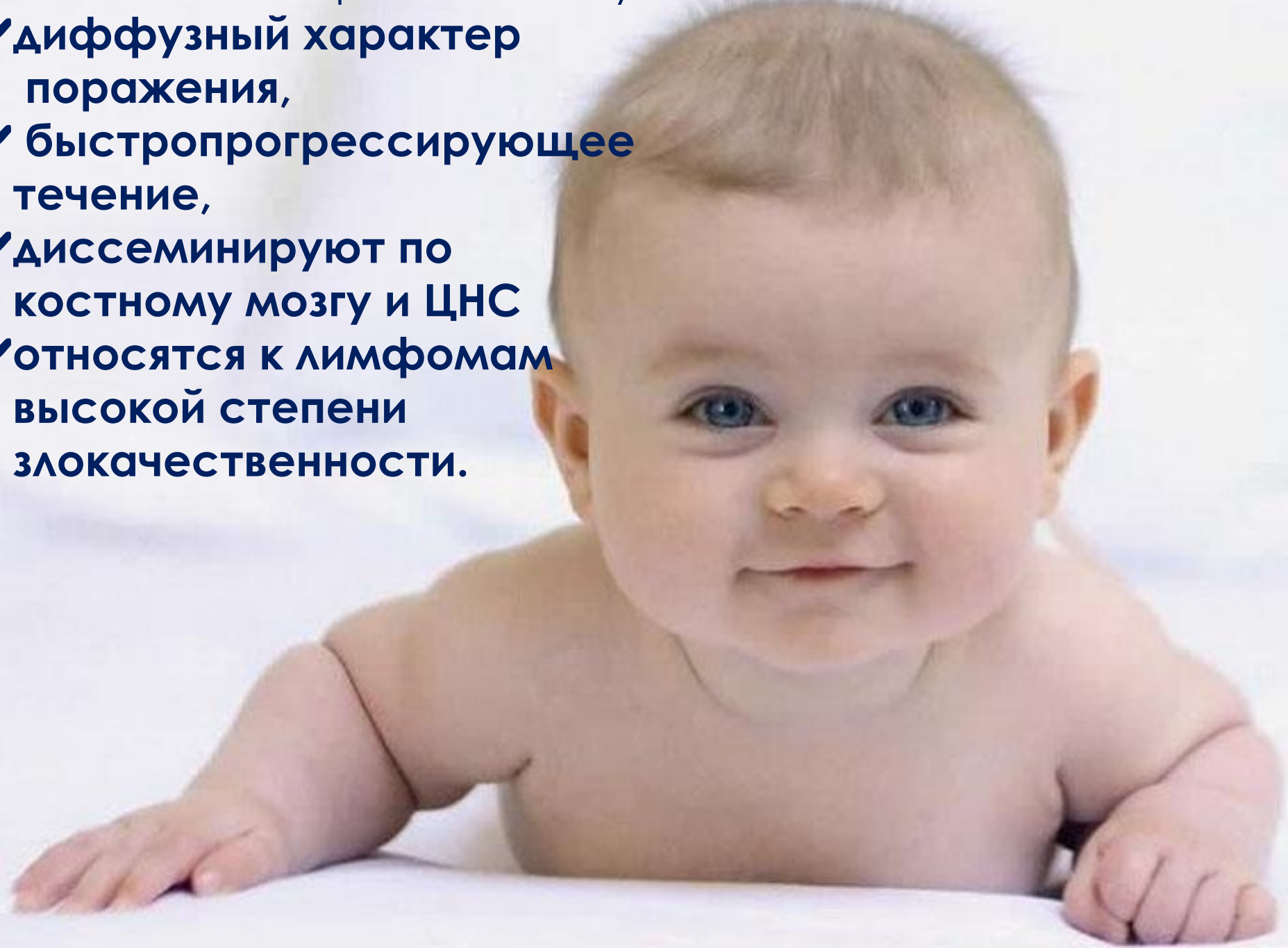По типу роста выделяют **нодулярные** и **диффузные** лимфосаркомы.

В зависимости от характера опухолевых клеток диффузные лимфосаркомы разделяют на **небластные** и **бластные**.

Среди бластных форм выделяют лимфому Беркитта, или африканскую лимфому, распространенную преимущественно в Африке; ее происхождение связывают с вирусом Эпштейна - Барр.

В отличие от взрослых НХЛ у детей имеют

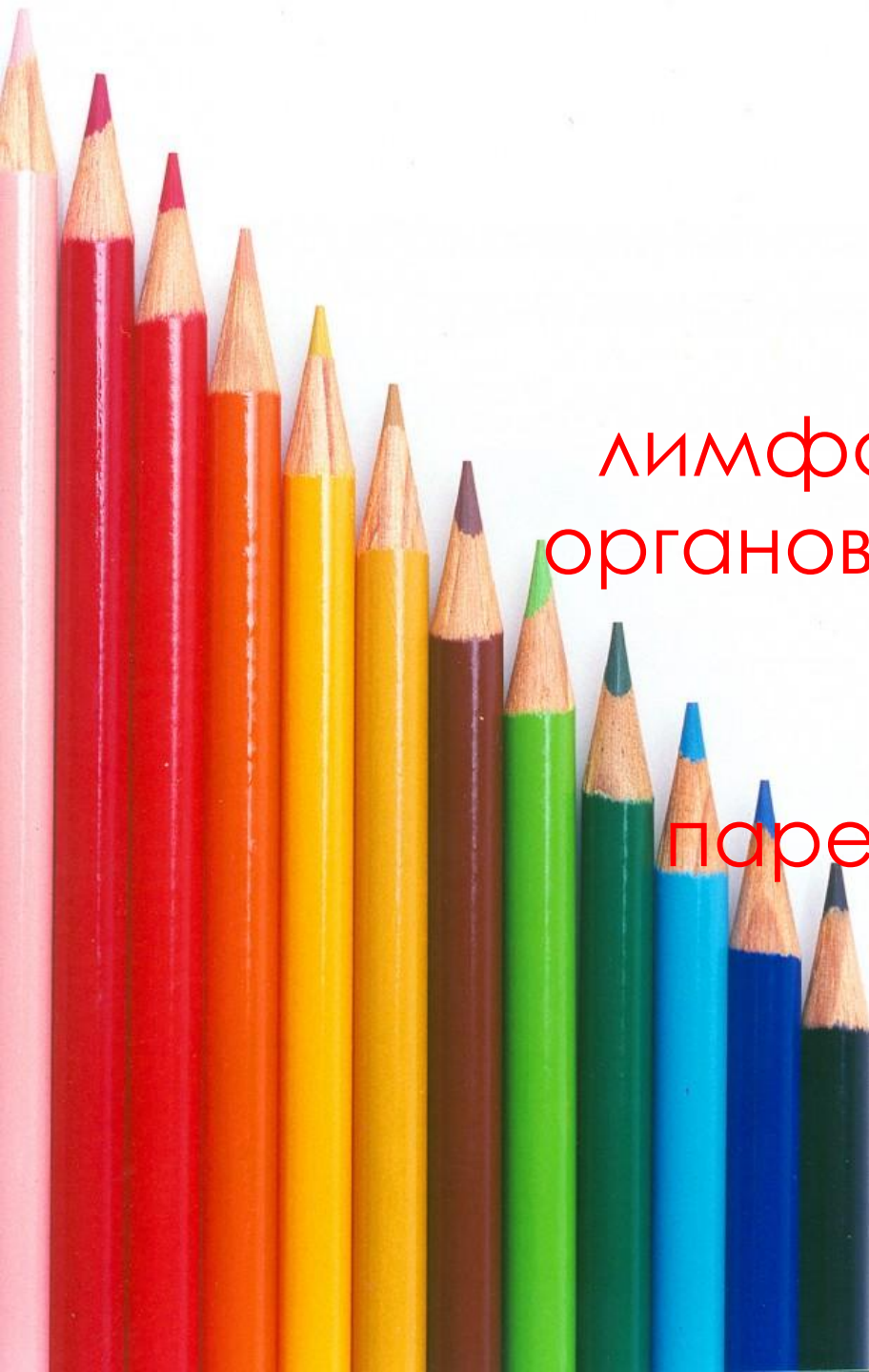
- ✓ диффузный характер поражения,
- ✓ быстро прогрессирующее течение,
- ✓ диссеминируют по костному мозгу и ЦНС
- ✓ относятся к лимфомам высокой степени злокачественности.



## Клиническая картина.

Первичный опухолевый очаг может локализоваться в лимфатических узлах (**нодальное поражение**) или в других органах и тканях (**экстранодальное поражение**).





костный мозг - 30-60%  
селезенки - 30-40%  
печени - 15-50%  
медиастинальных  
лимфатических узлов 15-25%  
органов желудочно-кишечного  
тракта - 10-24%  
костей - 5-15%  
паренхиматозные легочные  
поражения - 3-6%

## 4 наиболее частые локализации процесса:

- Лимфосаркома брюшной полости;
- Лимфосаркома лимфатических узлов грудной полости (средостения);
- Лимфосаркома носоглотки;
- Лимфосаркома периферических (шейных, подмышечных, паховых) лимфатических узлов

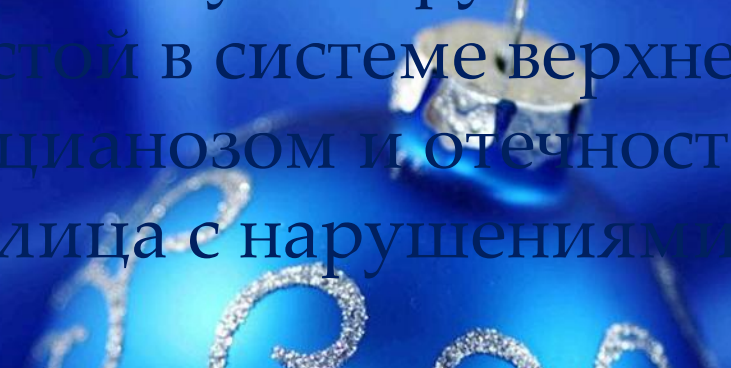
Самая частая локализация В-клеточных лимфом — брюшная полость (60-70%)

чаще поражает терминальный отдел подвздошной кишки, илеоцекальный угол, мезентериальные лимфатические узлы.

.При поражении кишечника рост опухоли приводит к его непроходимости

.Лимфатические узлы брюшной полости и забрюшинного пространства могут вызвать застой в портальной системе и нарушение лимфооттока из нижней половины тела (развитие асцита, отеков нижних конечностей, половых органов), появление механической желтухи, нарушение мочеотделения.

в начале заболевания признаки малозаметные : у некоторых детей отмечались какие-то неясные боли в животе, изменения аппетита, поносы, чередующиеся с запорами.

A blue Christmas ornament with silver patterns is centered in the image. The background is a dark blue, textured surface, possibly fabric. The text is overlaid on this background.

Для Т-клеточной лимфомы характерна первичная локализация в лимфатических узлах средостения. Пациенты жалуются на одышку, иногда дисфагию. Сдавление крупных сосудов грудной полости обуславливает застой в системе верхней полой вены, проявляющийся цианозом и отечностью верхней половины тела и лица с нарушениями дыхания и тахикардией.

Первыми проявлениями заболевания чаще всего бывают признаки, характерные для вирусных и воспалительных заболеваний: подъем температуры тела, кашель, недомогание.

Лимфосаркома средостения отличается очень агрессивным течением, и бурно развивающаяся клиническая картина требует срочного лечения.

Не-B, не-T-клеточные лимфомы составляют очень небольшой процент, и представлены в основном увеличением периферических лимфатических узлов, носоглотки, кожи.

Периферические лимфатические узлы плотные, безболезненные, не спаяны с кожей и подлежащими тканями, позднее образуют конгломераты.

Опухолевые образования носоглотки имеют вид бугристой опухоли бледно-розового цвета, быстро растут,

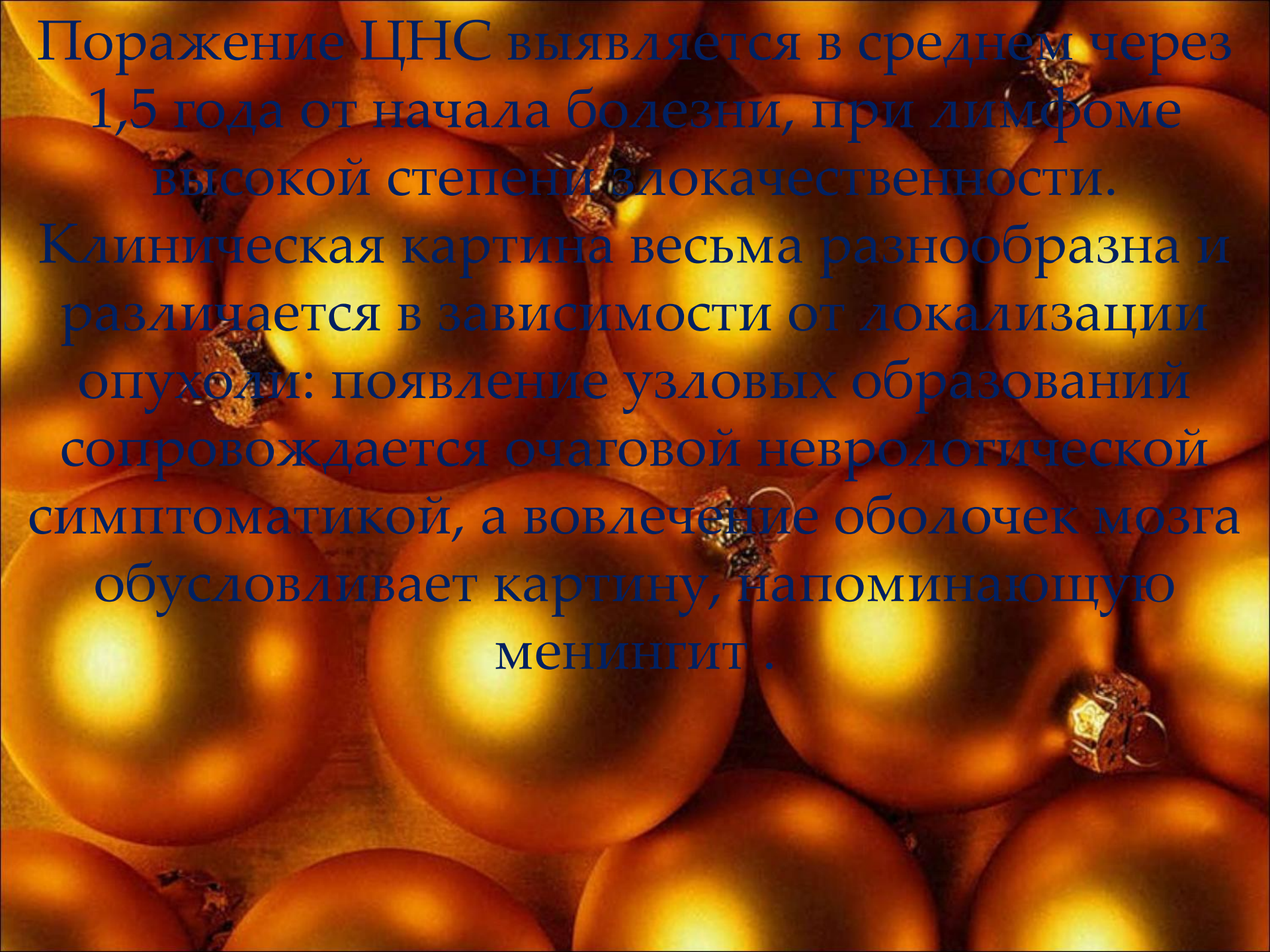
Небные миндалины могут резко увеличиваться в размерах, иногда, при двустороннем поражении, почти смыкаться друг с другом и быстро изъязвляться.



Лимфомы кожи проявляется по-разному.

- постепенно растущий солитарный опухолевый узел в толще кожи и в подкожной клетчатке
- появление вслед за мелким внутрикожным узелком множества других узлов разных размеров.

Они обычно плотные, безболезненные, могут располагаться группами и сливаться в плотные инфильтраты с бугристой поверхностью, нередко имеющие склонность к изъязвлению. Цвет кожи над ними может быть не изменен или приобретает темно-багровую окраску.

The background of the slide is a dense arrangement of golden Christmas ornaments. The ornaments are spherical and highly reflective, with bright highlights and deep shadows that give them a three-dimensional appearance. They are scattered across the entire frame, creating a warm and festive atmosphere. The text is overlaid on this background in a dark blue color.

Поражение ЦНС выявляется в среднем через 1,5 года от начала болезни, при лимфоме высокой степени злокачественности.

Клиническая картина весьма разнообразна и различается в зависимости от локализации опухоли: появление узловых образований сопровождается очаговой неврологической симптоматикой, а вовлечение оболочек мозга обуславливает картину, напоминающую менингит.

The background of the slide features a blurred image of several laboratory glassware items, including test tubes and beakers, arranged on a surface. The overall color palette is a soft, light blue, creating a clinical and scientific atmosphere.

Общие симптомы: слабость, повышение температуры тела, потливость, потеря веса, нарушения пищеварения.

Часто опухолевые клетки подавляют развитие нормальных клеток и вызывают иммунодефицитное состояние, отмечается повышенная склонность к инфекциям. Поражение костного мозга влечет развитие недостаточности костномозгового кроветворения с развитием панцитопении.

## Диагностика:

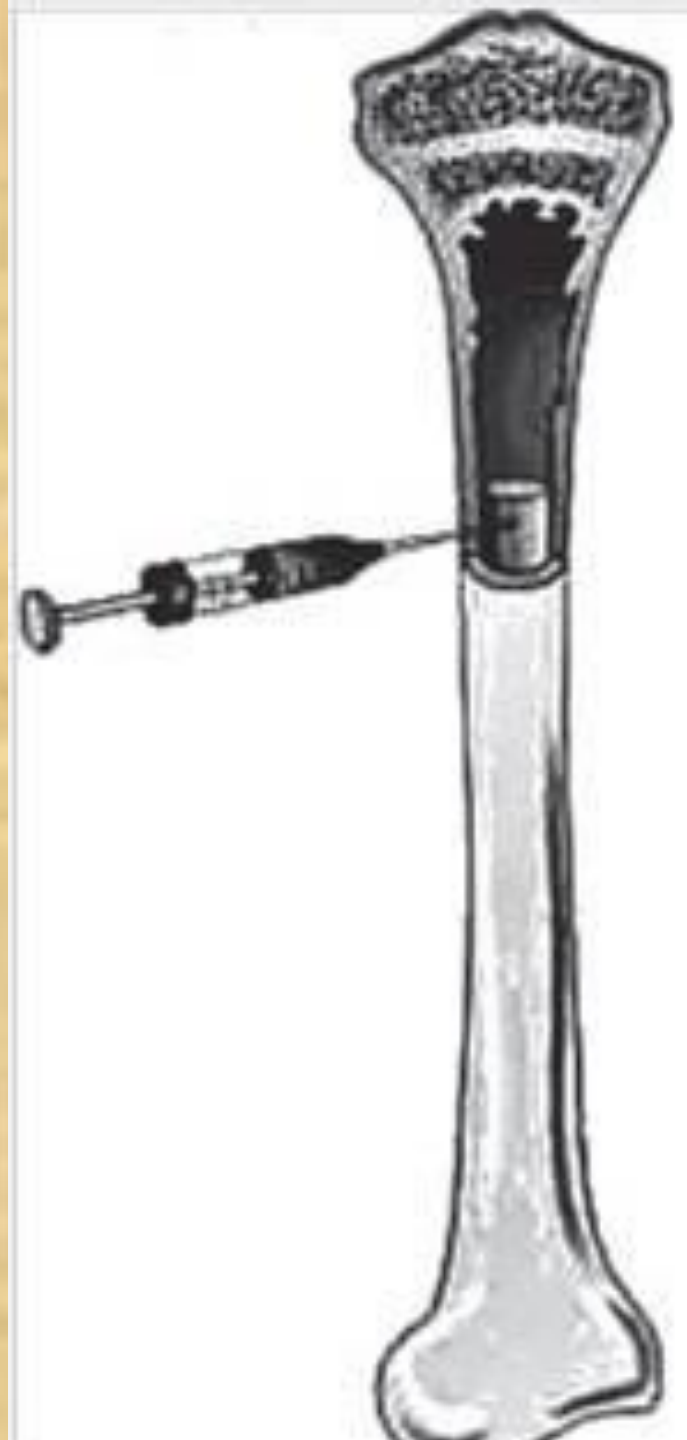Первыми симптомами лимфосарком являются:

- увеличение лимфатических узлов,
- признаки интоксикации
- в гемограмме лейкоцитоз или лейкоцитопения, лимфоцитоз, повышение СОЭ.

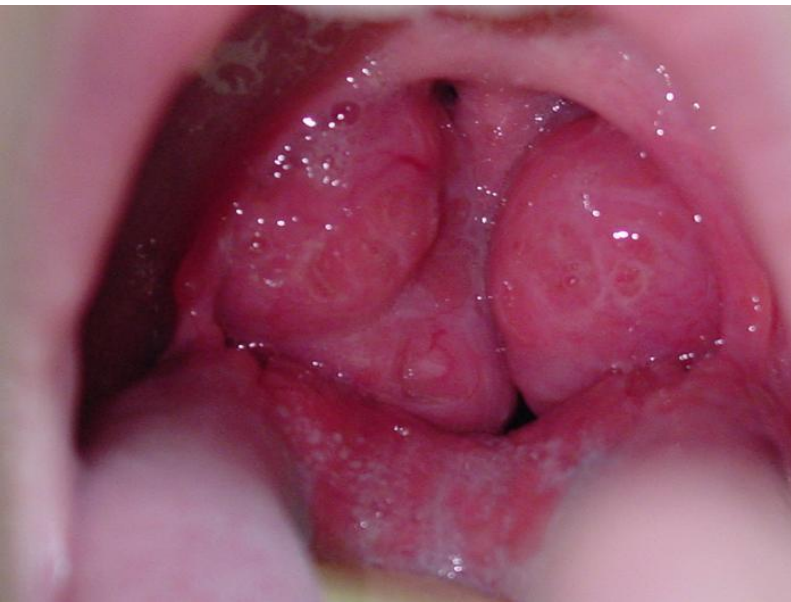

**Диагноз устанавливается на основании данных гистологического исследования лимфатических узлов или других опухолевых образований.**

**С диагностической целью и для оценки распространенности патологического процесса исследуют пунктат и биоптат костного мозга.**



Лимфосаркома желез глоточного кольца диагностируется достаточно поздно, потому что имеющиеся патологические изменения трактуются как проявление воспалительного процесса. Появление метастазов в шейных лимфатических узлах, заставляет более тщательно обследовать ребенка у ЛОР-специалиста.



При наличии лимфосаркомы очень вредно на течении заболевания сказывается применение тепловых процедур (особенно физиотерапии), под влиянием которых рост опухоли ускоряется.

В связи с этим обстоятельством хотелось бы предостеречь от назначения любых методов лечения увеличенных лимфоузлов, если диагноз точно не установлен.



## Лечение:

Лечение лимфосаркомы проводится химиотерапией, иногда облучением. Хирургический метод лечения лимфосарком не применяется из-за быстрого прогрессирования болезни после операции и возникновения имплантационного процесса в ране.



Способ лечения неходжкинской лимфомы зависит от:


- ✓ Стадии заболевания
- ✓ Вида лимфомы
- ✓ Типа лимфомы (В-клеточная или Т-клеточная лимфома, быстрорастущая или медленно растущая)
- ✓ Размера опухоли (опухоль больше 10 см. или нет)
- ✓ Места локализации лимфомы и пораженного органа
- ✓ Общего состояния здоровья.
- ✓ Наличия лимфомы в прошлом (рецидив заболевания).

Индолентные лимфомы (вялотекущие) в отдельных случаях могут не требовать лечения, достаточным является наблюдение врача (гематолога или онколога). Однако появление первых признаков прогрессирования лимфомы: увеличения лимфатических узлов, усиления слабости, повышения температуры тела и др. являются сигналом для начала лечения. Основной целью лечения индолентных лимфом считают увеличение продолжительности и улучшение качества жизни больного.

При местнораспространенных стадиях часто используют лучевую терапию - облучение пораженных опухолью лимфатических узлов. При генерализованных стадиях предпочтение отдают химиотерапии, лучевая терапия применяется для закрепления эффекта химиотерапии.

Агрессивные лимфомы, как правило, требуют немедленного начала химиотерапии. Целью лечения агрессивных и высокоагрессивных лимфом является излечение. Химиотерапия как преимущественный метод лечения лимфосарком дает в начале лечения быстрый положительный эффект. С каждым последующим курсом эффект лечения снижается.

В последние годы накапливается клинический опыт по применению при неходжкинских лимфомах трансплантаций аллогенного и аутологичного костного мозга.



Спасибо

за внимание

