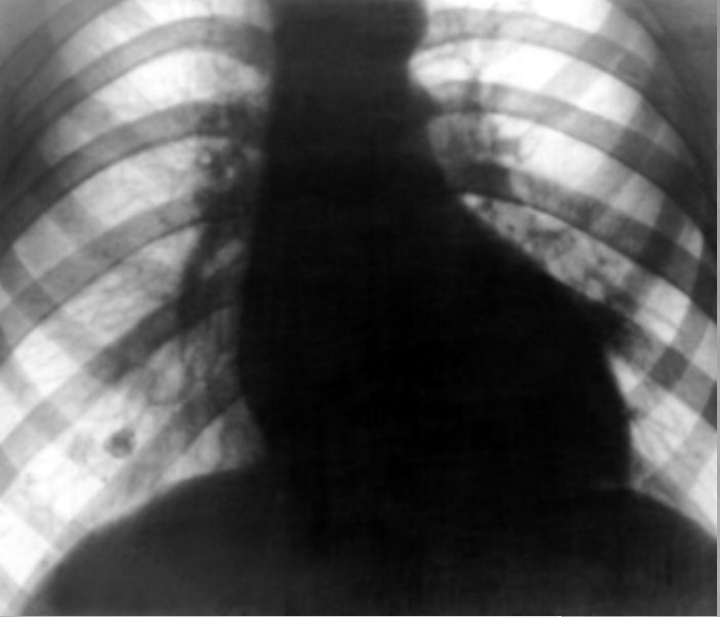

**Недостаточность аортального
клапана.**

Стеноз аортального клапана.

Аортальный стеноз – патологическое состояние, при котором имеется препятствие на пути тока крови из левого желудочка в аорту.

Различают три формы стеноза:

- клапанный,
- подклапанный,
- надклапанный.

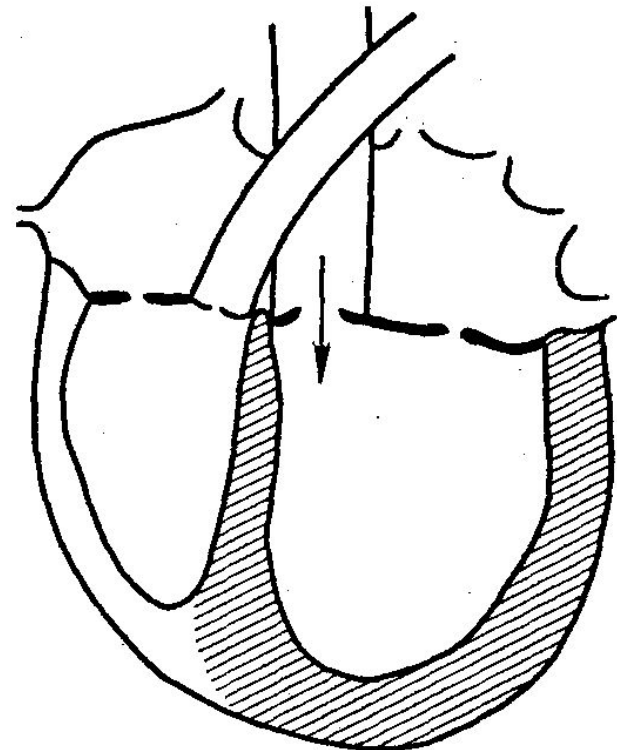
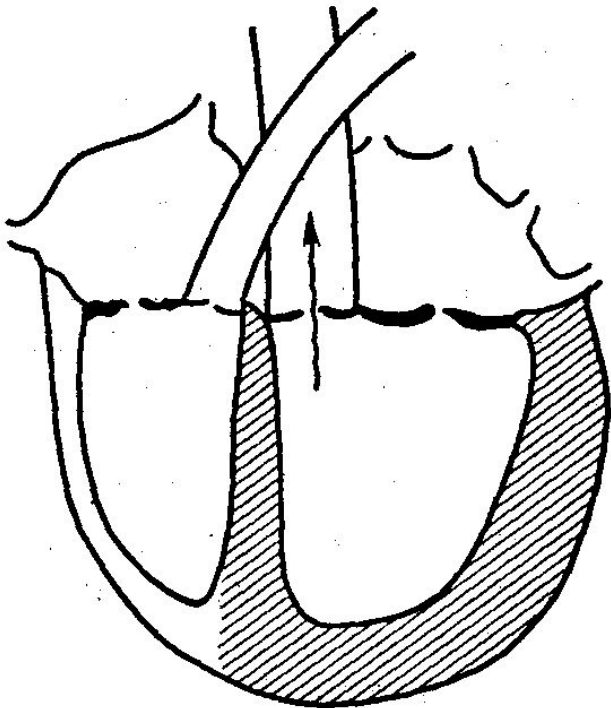
Аортальная недостаточность - патологическое состояние, при котором в период диастолы (расслабление сердечной мышцы после ее сокращения - систолы) створки клапана не полностью закрывает просвет аорты и вследствие чего происходит обратный ток крови из аорты в левый желудочек (аортальная регургитация).

НАРУШЕНИЯ ГЕМОДИНАМИКИ ПРИ АОРТАЛЬНЫХ ПОРОКАХ СЕРДЦА

Компенсация порока сердца за счет *гиперфункции* и *гипертрофии* миокарда левого желудочка:

перегрузка давлением
при стенозе устья аорты

перегрузка объемом
при недостаточности клапана аорты



НАРУШЕНИЯ ГЕМОДИНАМИКИ

ПРИ

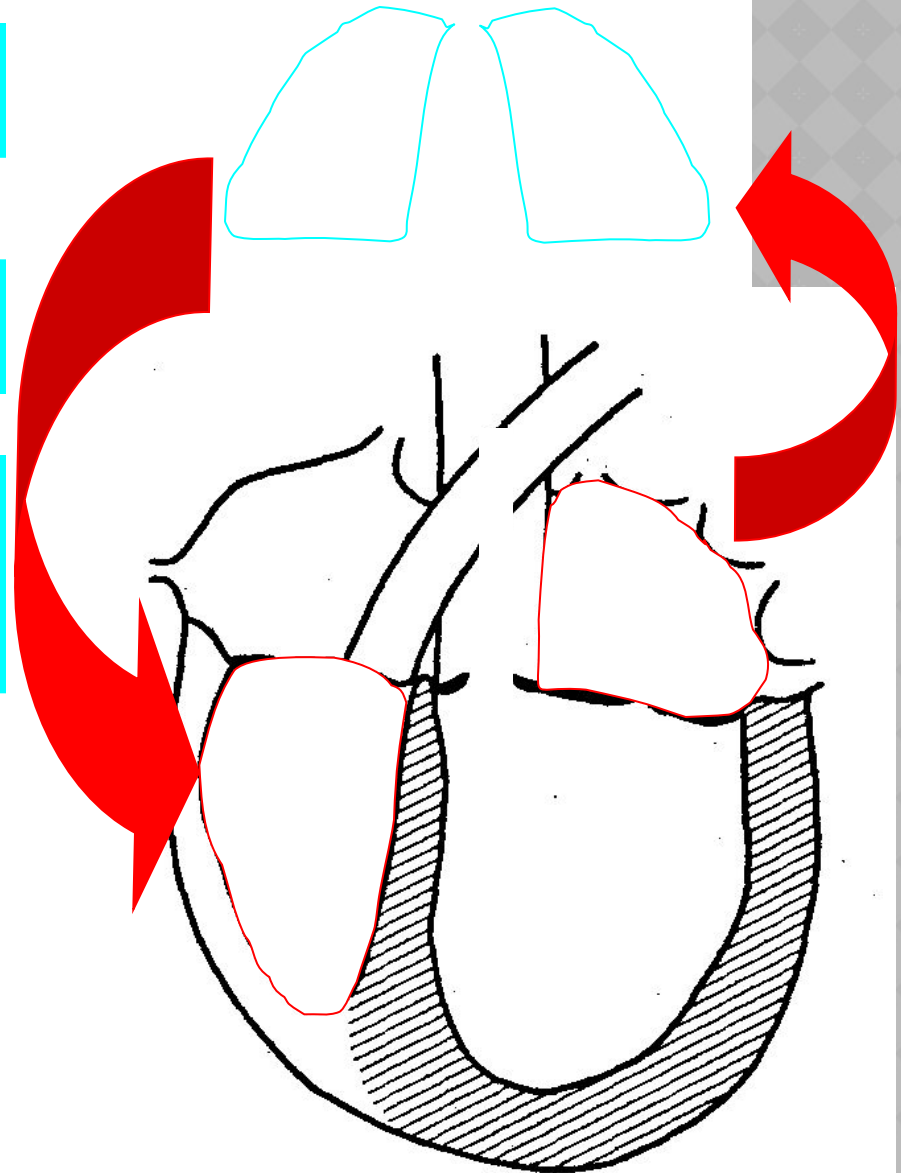
АОРТАЛЬНЫХ ПОРОКАХ СЕРДЦА

снижение сократительной функции
левого желудочка

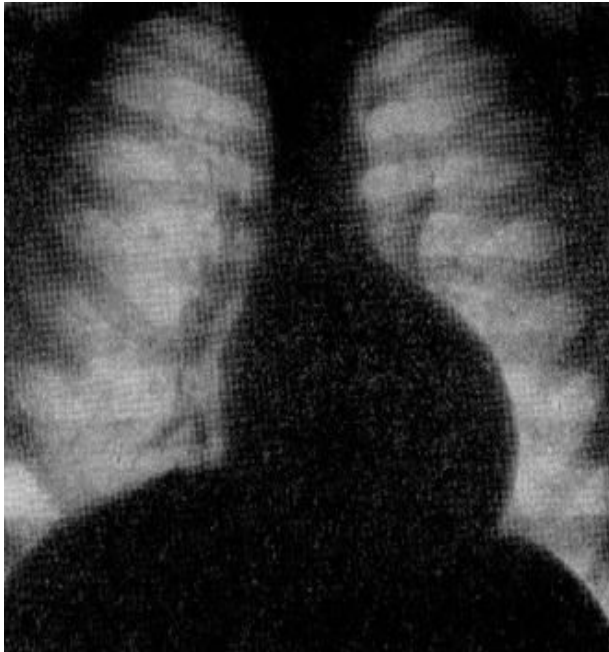
увеличение конечного
диастолического объема и давления

компенсаторная гиперфункция левого
предсердия («митрализация» порока) и
развитие легочной гипертензии
(венозной, пассивной)

компенсаторная гиперфункция и
гипертрофия правого желудочка с
последующим развитием его
недостаточности и появлением
застоя в большом круге
кровообращения



Стеноз устья аорты



Рентгенография:

прямая проекция — удлинение и смещение влево дуги левого желудочка; расширение дуги восходящей аорты; смещение вниз правого кардиовазального угла.

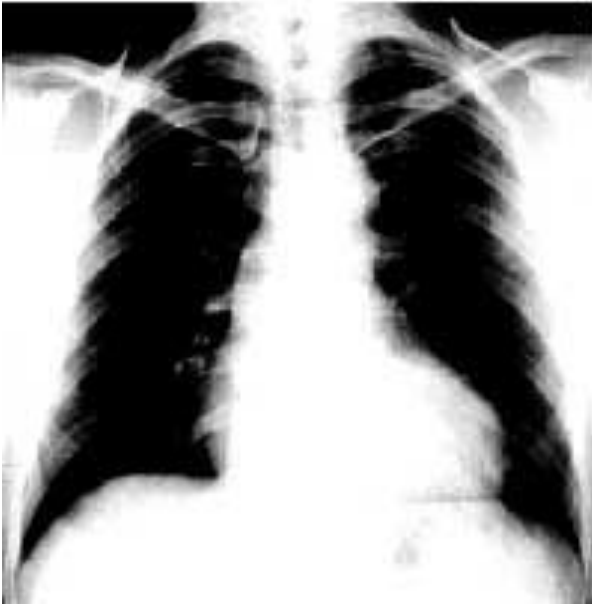Левая боковая проекция — смещение дуги левого желудочка к позвоночнику; расширение восходящей аорты, приводящее к сужению на этом уровне ретростернального пространства

Стеноз устья аорты

ЭхоКГ: В-режим — уменьшение систолического расхождения створок аортального клапана; утолщение, уплотнение, обызвествление аортального клапана; уменьшение площади аортального устья.

ДЭхоКГ: увеличение максимальной скорости аортального кровотока; увеличение систолического градиента давления на аортальном клапане.

Недостаточность аортального клапана



Рентгенография:

прямая проекция — удлинение и смещение влево дуги левого желудочка; расширение дуги восходящей аорты; смещение вниз правого кардиовазального угла.

Левая боковая проекция — смещение дуги левого желудочка к позвоночнику; расширение восходящей аорты, приводящее к сужению на этом уровне ретростернального пространства.

Недостаточность аортального клапана



Рентгеноконтрастная аортография:


визуализация регургитирующего потока крови из аорты в левый желудочек

ЭхоКГ:

В-режим - неполное диастолическое смыкание створок аортального клапана; дилатация полости левого желудочка.


М-режим - диастолическое высокочастотное мелкоамплитудное трепетание передней створки митрального клапана.

ЛЕЧЕНИЕ АОРТАЛЬНЫХ ПОРОКОВ СЕРДЦА



КОНСЕРВАТИВНОЕ

- лечение сердечной недостаточности
- лечение аритмий
- лечение коронарной, церебральной недостаточности
- профилактика тромбозов и эмболий



ХИРУРГИЧЕСКОЕ

протезирование
аортального клапана