

Строение и функции вомероназального органа.

ВНО мышцы (рисунок von Mihalkovics 1899)

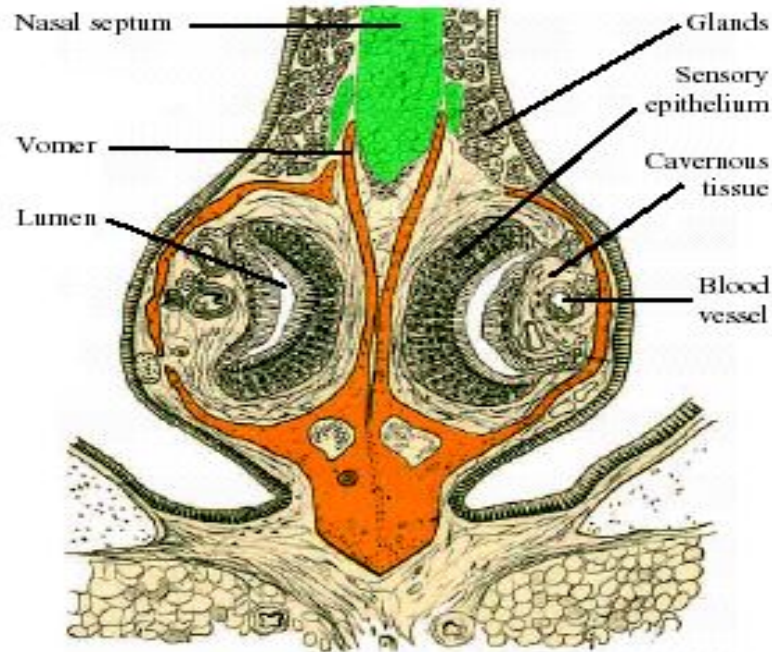


Fig. 2. Cross section of the ventral region of the nasal septum of a mouse, at the level of the middle of the vomeronasal organ. The organ is encapsulated in the vomer. The sensory epithelium is on the medial wall. Note the large blood vessels running in the mushroom body on the lateral side of the vomeronasal lumen. From von Mihalkovics (1899).

История исследования ВНО.

- 1813 - Л.Якобсон описал орган
- 1877 - Kolliker обнаружил ВНО у новорожденного человека
- 1894 - Retzius предположил обонятельную роль
- 1920 - Broman описал накачивающий механизм
- 1953 - Planel открыл функцию, связанную с размножением

ВНО оленя (рисунок Л.Якобсона 1813)

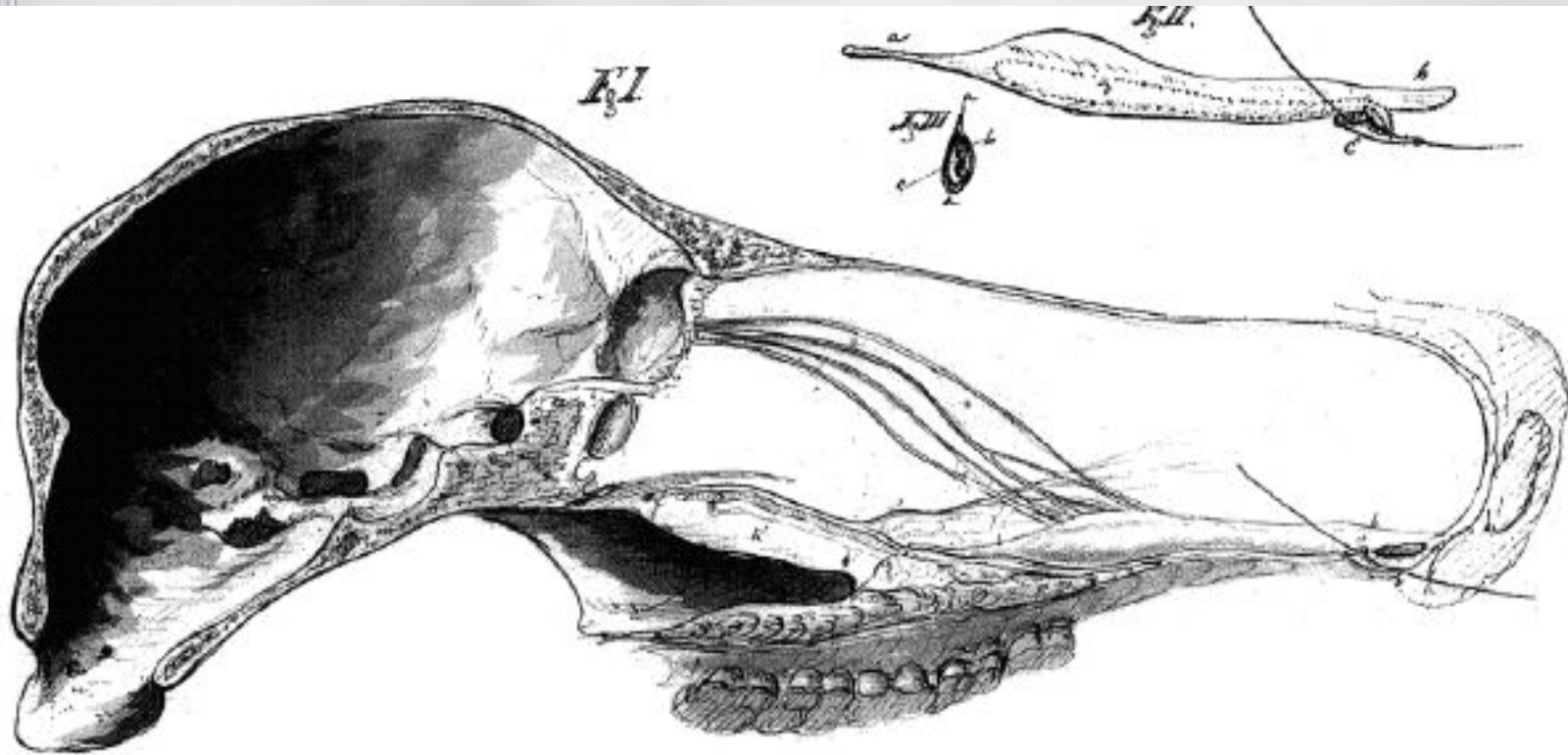


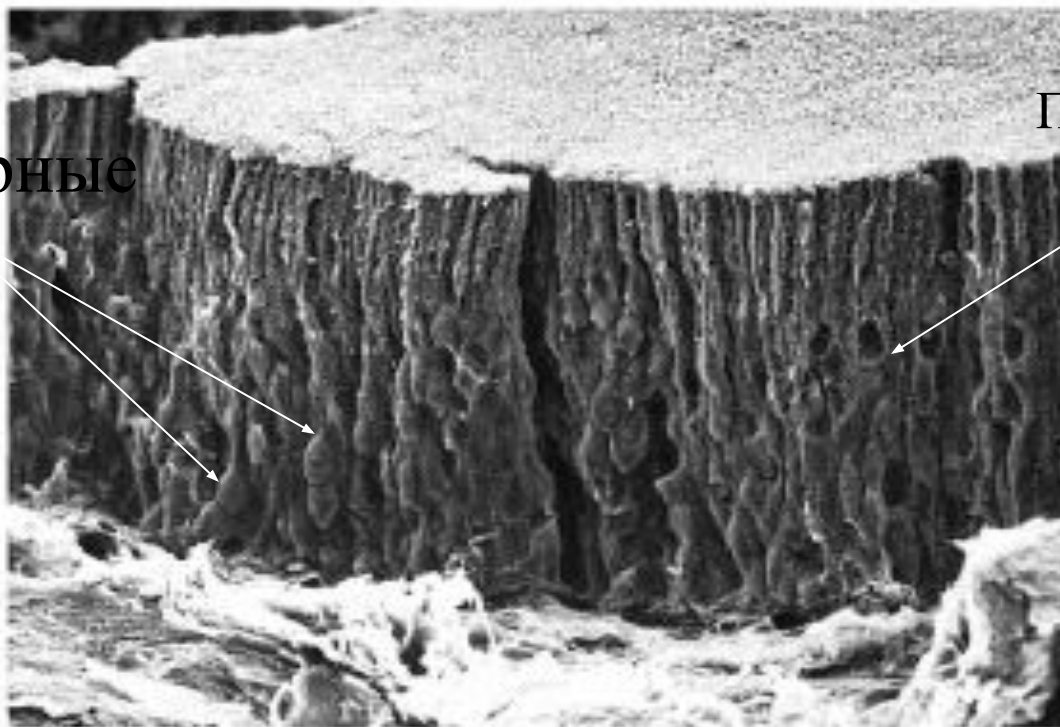
Fig. 1. Drawing of the medial aspect of a head of a deer, *Cervus* sp. (Fig I). Note the nerves running from the vomeronasal organ to the olfactory bulb; the canalis incecivus is indicated by a straw. Fig II is a drawing of an isolated organ; the lumen is outlined by a stippled line. Fig III is a cross section of the organ. The contrast of the drawing has been enhanced to facilitate reproduction. Figures are not to scale. From Jacobson's unpublished work at the Agricultural University in Copenhagen.

Филогения ВНО.

- Появление - у амфибий.(Eisthen, 1992)
- Рептилии - кроме крокодилов и хамелеонов хорошо развит.
- У птиц отсутствует.
- Есть почти у всех млекопитающих
Грызуны, копытные - хорошо развит. У некоторых приматов отсутствует.

Эпителий ВНО (сканирующая ЭМФ).

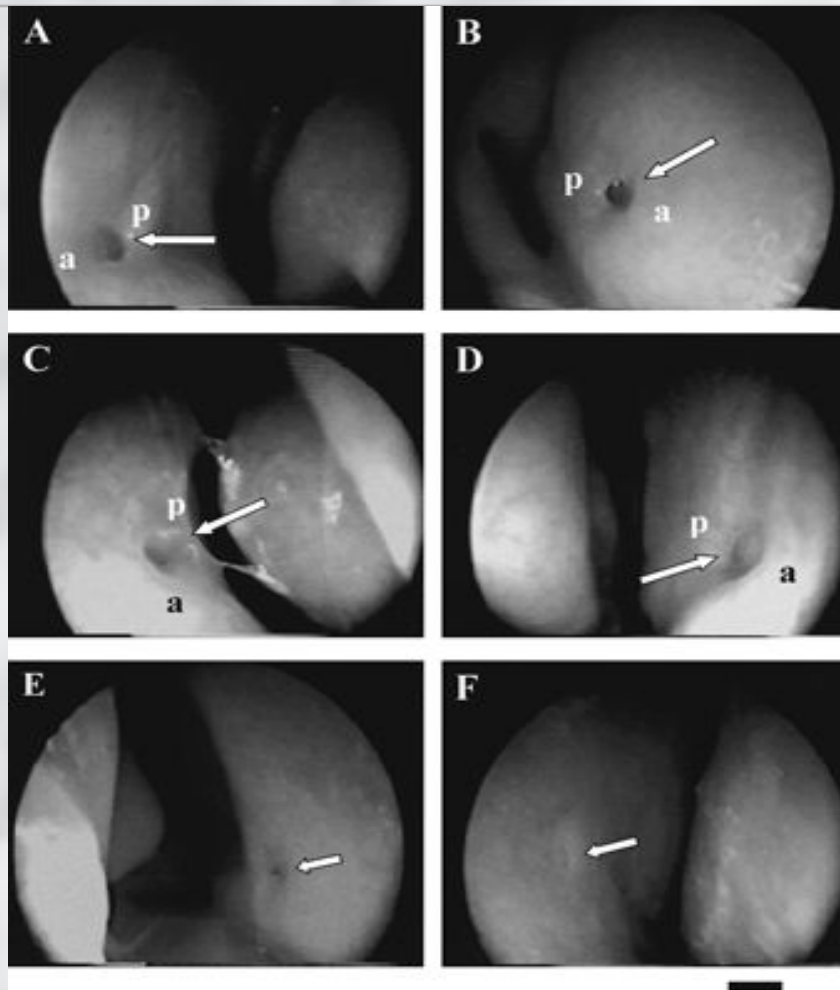
Рецепторные
клетки



Поддерживающие
клетки

Fig. 3. Scanning electron micrograph of the sensory epithelium of the vomeronasal organ of rat. The specimen has been cracked to demonstrate the columnar structure of the epithelium. Epithelium depth about 120 μ m. From Trotier *et al.* (1998).

Эндоскопическое изображение входа в ВНО у человека (D.Troiter et al. 2000).



Особенности ВНО у человека.

- Значительная редукция после 36-й недели эмбриогенеза.
- Есть у 70% взрослых
- Отсутствие хрящевой или костной капсулы.

Сходство обонятельных нейронов и нейронов ВНО (гравюра Retzius 1894).

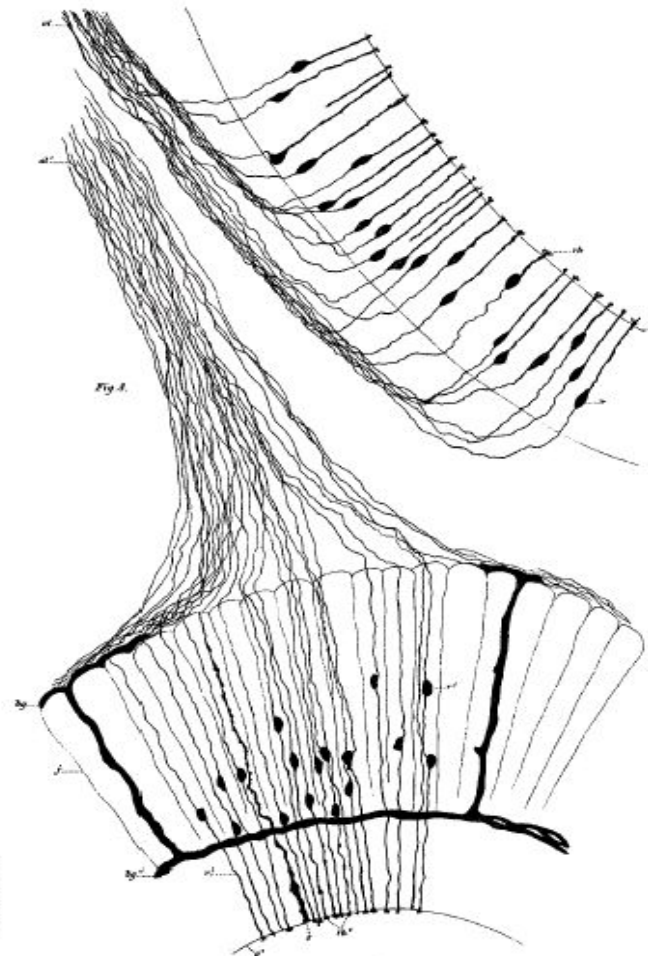


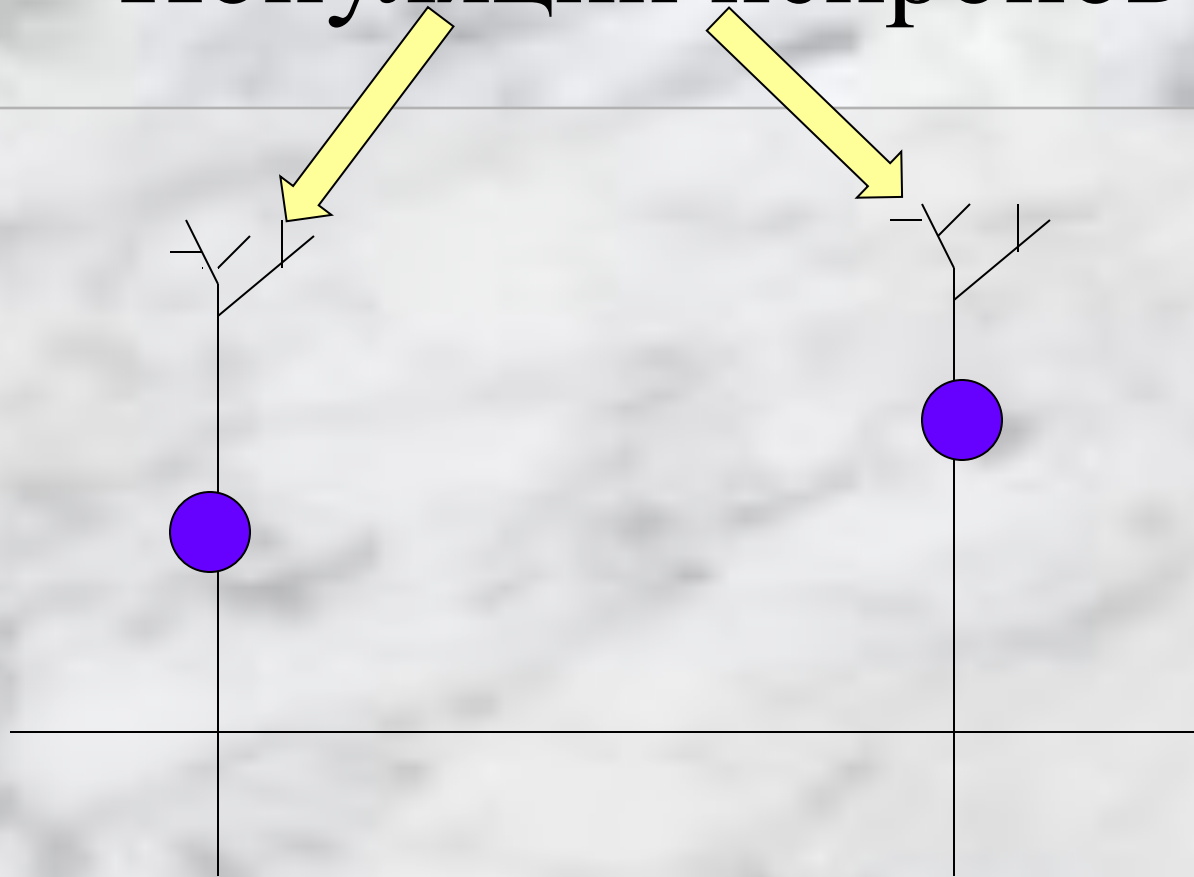
Fig. 6. Reproduction of Retzius' gravure of the olfactory placode from a snake embryo. The drawing demonstrates the similarity between the morphology of the sensory neurones of the olfactory epithelium (to the right) and those of the vomeronasal organ (lower part). From Retzius (1894).

Механизм формирования ПД в рецепторах:

Обонятельные - с участием
цАМФ-зависимых каналов

ВНО - с участием
 InsP_3

Популяции нейронов



Отличаются типами G-белков.

Функции ВНО у человека.

- По нервам ВНО в мозг от обонятельной пластинки мигрируют клетки, выделяющие люлиберин

? ● Чувствительность к феромонам ?

Список литературы:

- K.B.Doving, D.Troiter .Structure and function of the VNO. 1998
- D. Troiter et al. The Vomeronasal cavity in Adult Humans. Chem. Senses 25: 369-380 2000.
- Stem K.S. Mc Clintock K.M. Regulation of ovulation by human pheromones. Nature, 1998, March 12. 392: 177-179.
- E. Weiler, R. Apfelbach A. I. Farbman. The VNO of the Male Ferret. Chem. Senses 24: 127-136, 1999.