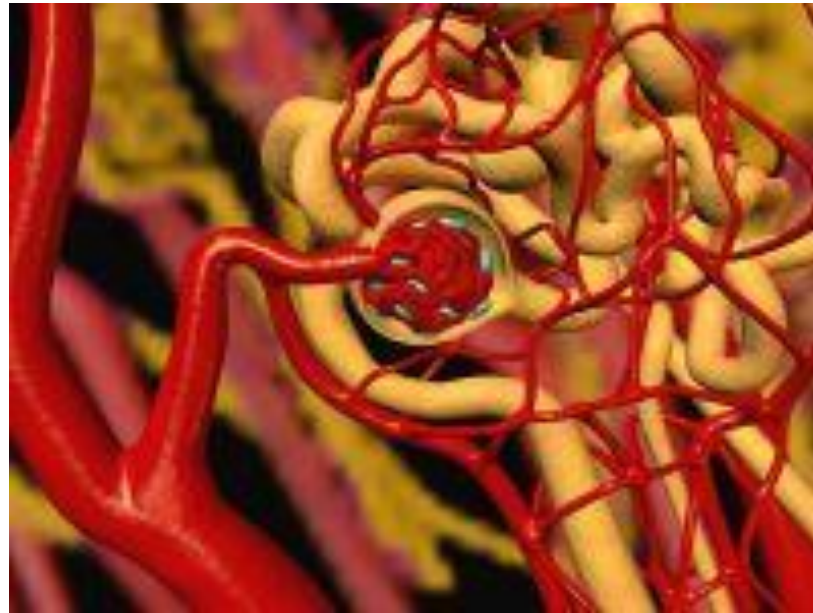


# Вазоренальная артериальная гипертензия



# Эпидемиология

Вазоренальная гипертензия выявляется у 1-5% всех лиц, страдающих артериальной гипертензией, в 20% всех случаев резистентной к медикаментозному лечению артериальной гипертензии, а также в 30% случаев злокачественной и быстро прогрессирующей артериальной гипертензии. В возрасте до 10 лет повышенное артериальное давление обусловлено поражением почечных артерий у 90% детей. Частота поражения почечных артерий среди пожилых пациентов, страдающих артериальной гипертензией, составляет 42–54%, среди пациентов с хронической почечной недостаточностью - 22%.

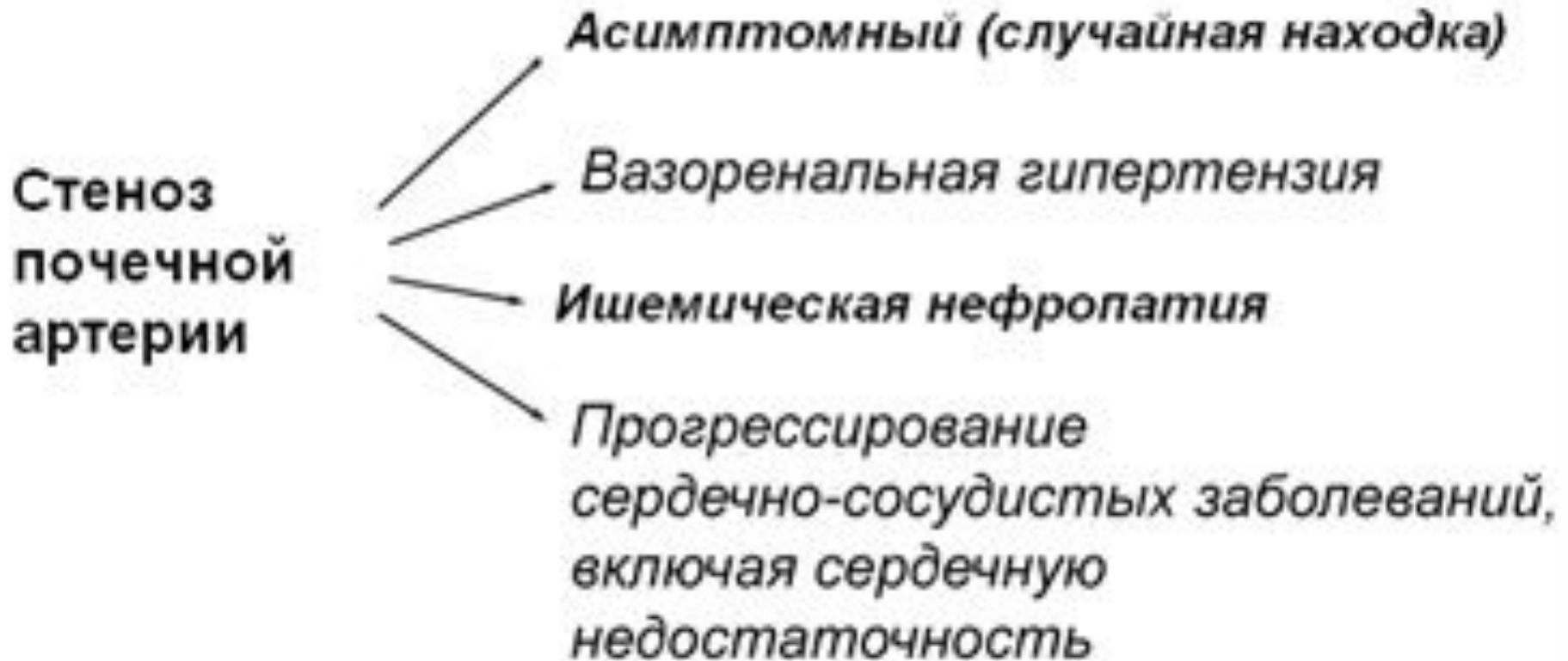# Определение и патогенез

- Под термином "вазоренальная гипертензия" понимают все случаи артериальной гипертензии, основой патогенеза которых является неадекватное артериальное кровоснабжение почек. Независимо от причины неадекватного кровоснабжения почек, патогенетический механизм вазоренальной гипертензии универсален: это усиление выработки в почках ренина с последующей активацией ренин – ангиотензин - альдостероновой системы. Кроме того, активируются симпатическая нервная система, секреция вазопрессина и вазоконстрикторных простагландинов.

# Этиология

- Среди этиологических причин вазоренальной гипертензии наиболее частой (около 70%) является атеросклеротическое стенозирующее поражение почечных артерий. В 10-25% случаев причиной вазоренальной гипертензии является фибромускулярная дисплазия почечных артерий, в 5-15% - неспецифический аортоартериит (болезнь Такаясу).

# Клинические проявления стеноза почечных артерий



# Клиническая картина

**синдром артериальной гипертензии.**

- стойкое повышение систолического и особенно диастолического артериального давления,
- резистентность к медикаментозной терапии,
- злокачественное течение заболевания с быстрым развитием поражения органов – мишеней и связанных с этим осложнений.

# хроническая почечная недостаточность

- проявляется при двустороннем стенозе почечных артерий, а также при одностороннем стенозе при наличии патологии контралатеральной почки (нефросклероз, пиелонефрит, гипоплазия, хронический гломерулонефрит).

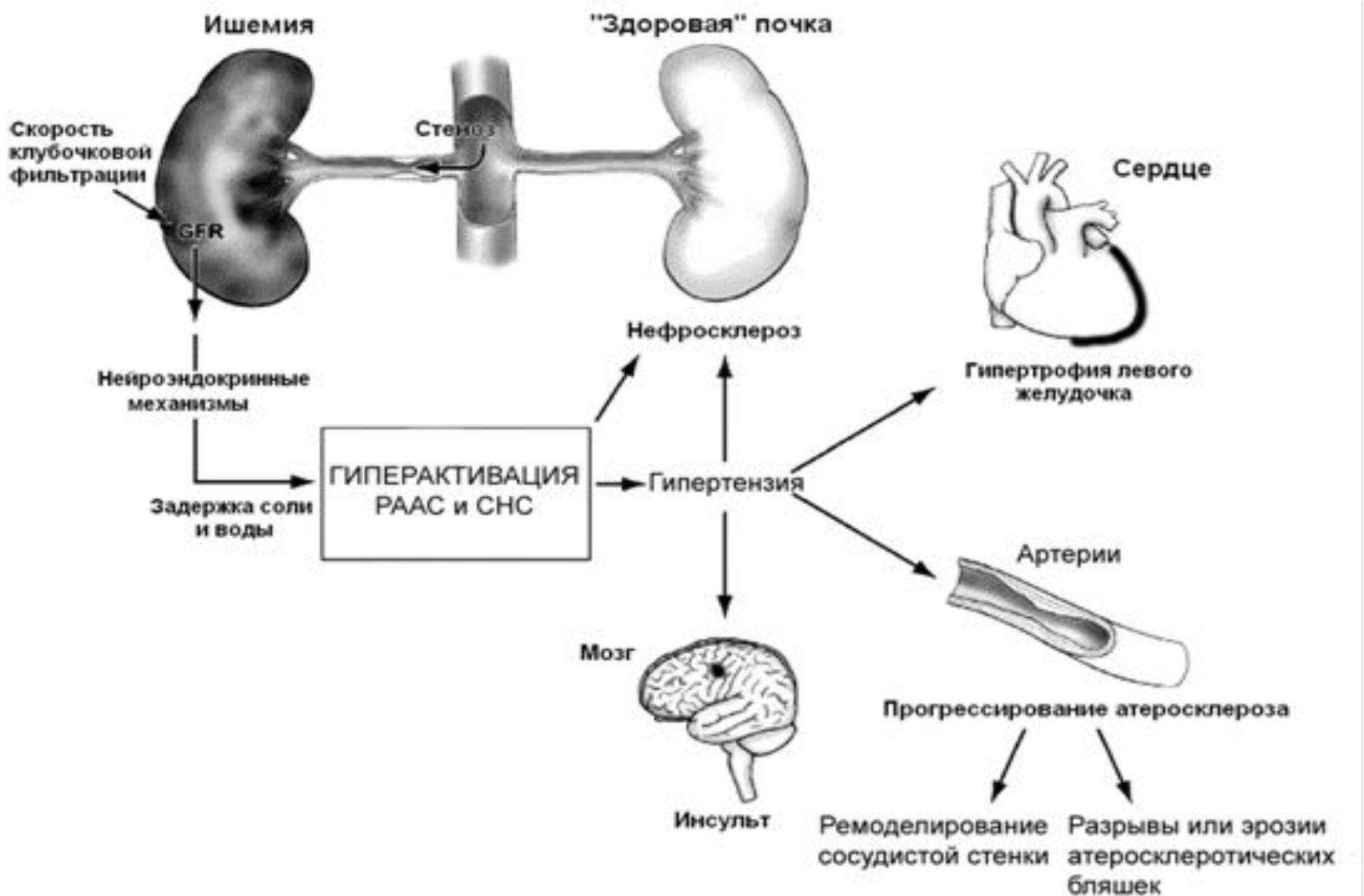
# **Синдром общевоспалительных реакций**

- характерен только для неспецифического аортоартериита, и только в активной фазе заболевания.



## Механизм развития ВРГ и её осложнений.

РААС – ренин-ангиотенизиновая система.СНС – симпатическая нервная система.



# Диагностика

- Биохимический анализ крови, выявление гипокалиемии (на фоне избыточной секреции альдостерона).
- • Определение активности ренина плазмы, особенно в сочетании с каптоприловым тестом (100% чувствительность и 95% специфичность): увеличение активности ренина плазмы после приёма каптоприла более чем на 100% от исходной величины указывает на патологически высокую секрецию ренина, и является признаком вазоренальной АГ
- • **Рентгеноконтрастная ангиография** — «золотой стандарт» в диагностике стеноза почечных артерий. Предпочтителен трансфеморальный метод по Сельдингеру: обнаруживают стеноз почечной артерии и (дистальнее его) веретенообразное её расширение

# Диагностика

- • УЗИ.
- • Допплеровское исследование почечных артерий — ускорение кровотока и его турбулентность.
- • Почечная сцинтиграфия — уменьшение абсорбции препарата, уменьшение поступления препарата в поражённую почку, асимметрия ренографических кривых.
- • Экскреторная урография: могут быть снижены интенсивность концентрирования контрастного вещества и время его появления на урограмме, а также уменьшение в размерах почки;
- • МРТ почечных артерий — современный метод верификации

### **Анамнез заболевания**

Дебют АГ до 30 или после 50 лет

Резкое начало гипертензии

Тяжелая и/или резистентная гипертензия

Мультифокальный атеросклероз

Неотягощенность семейного анамнеза по АГ

Курение

Ухудшение функции почек после начала применения ингибиторов АПФ

Рецидивы острого отека лёгких

### **Физикальное обследование**

Сосудистые шумы при выслушивании живота над проекциями почечных артерий

Иные сосудистые шумы

Тяжелое поражение артерий глазного дна

### **Данные лабораторных методов исследования**

Вторичный гиперальдостеронизм

Высокий уровень ренина плазмы крови

Гипокалиемия

Гипонатриемия

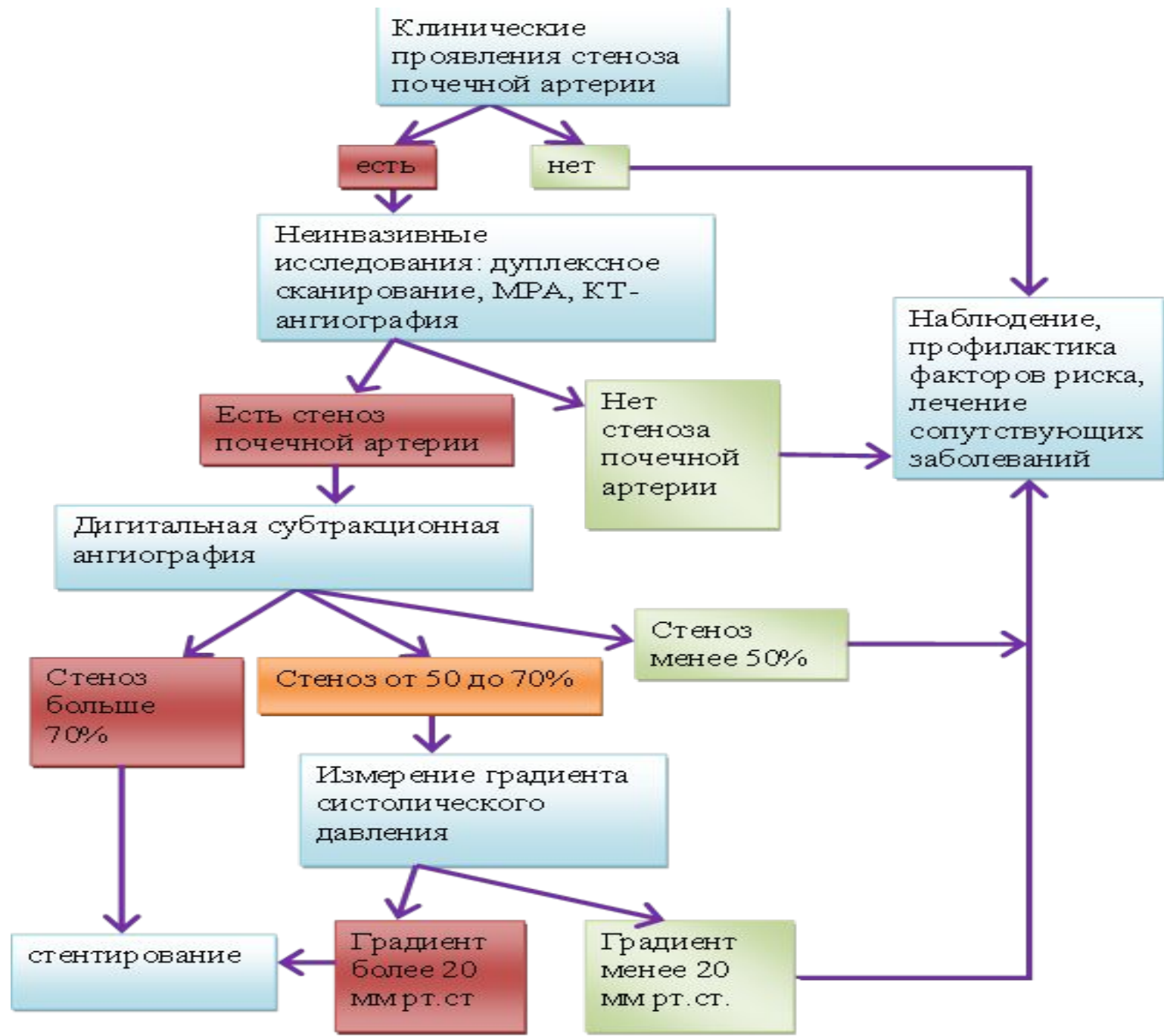
Протеинурия, обычно умеренная

Повышение уровня креатинина

Различия в размерах почек более 1,5 см по данным УЗИ

# Дифференциальная диагностика

- Первичный альдостеронизм •  
Феохромоцитома • Синдром Кушинга •  
Коарктация аорты • Заболевания  
паренхимы почек, приводящие,  
например к ХПН.



# Лечение

- Основной целью лечения пациентов с ВРГ является поддержание артериального давления на классических цифрах  $<140$  и  $90$  мм рт.ст. при отсутствии сопутствующей патологии и  $<130$  и  $80$  мм рт.ст. у пациентов высокого риска, в том числе с сахарным диабетом II типа, хроническими заболеваниями почек и перенесших инсульт.

# Лечение

- Для лечения вазоренальной гипертензии в настоящее время существует 2 основных подхода:
- рентгенэндоваскулярная пластика;
- открытая хирургическая реконструкция.
- Доказано, что медикаментозная терапия как самостоятельный метод лечения вазоренальной гипертензии неэффективна



# Рентгенэндоваскулярные методы

- Для рентгенэндоваскулярного лечения стенозирующего поражения почечных артерий применяется эндоваскулярная баллонная дилатация и стентирование почечных артерий.

# Хирургические методы

- Наиболее часто применяемые методы пластики почечных артерий: реплантация почечной артерии ниже, выше первоначального устья, или "на свое место", резекция почечной артерии с анастомозом "конец в конец", чрезаортальная эндартерэктомия в собственной модификации, спленоренальный анастомоз, пластика ветвей почечной артерии с формированием новой бифуркации, формирование общего ствола удвоенной почечной артерии.

# Результаты операций

- Летальность составляет 0–6%
- Положительные результаты при атеросклерозе почечной артерии отмечают у 63% больных, при фибромускулярной дисплазии — у 73%
- Период нормализации АД после операции может растягиваться до 6 мес.
- Послеоперационное ведение. Больным рекомендован диспансерный учёт. При остаточной АГ назначают антигипертензивные препараты.