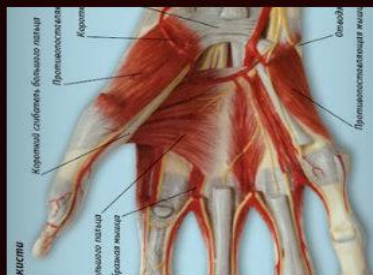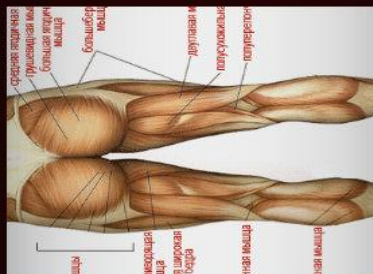
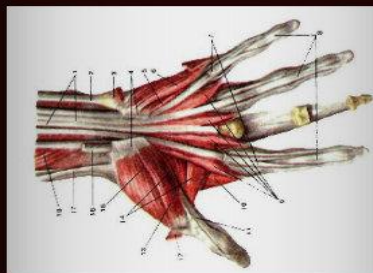
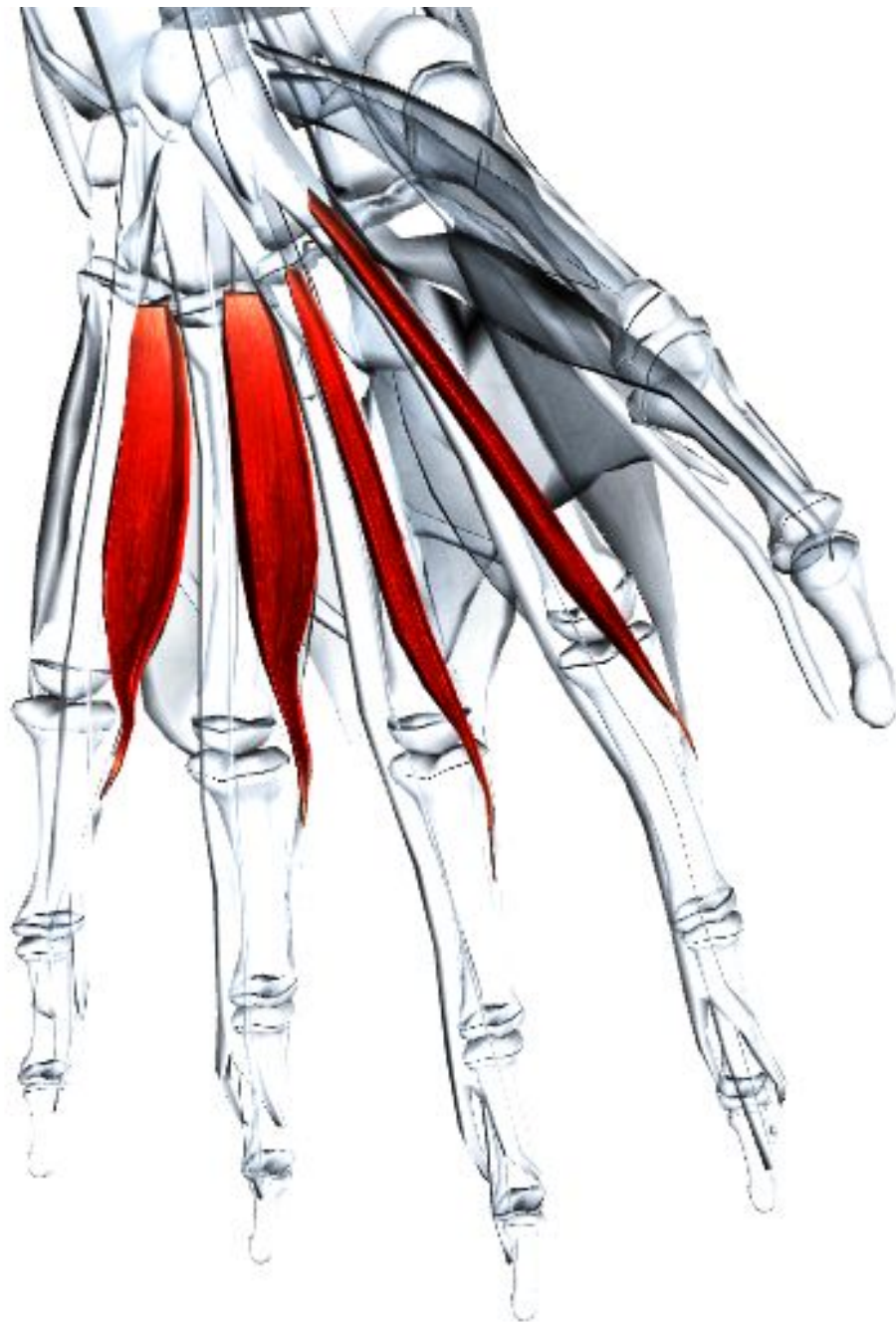


ГАОУ СПО «Оренбургский областной
медицинский колледж»

2014 год.



МЫШЦЫ КИСТИ



Червеобразные мышцы

Латинское название lumbrical - червеобразный. Четыре небольших цилиндрических мышцы к каждому пальцу, названных в соответствии со своей формой.

Место отхождения - Сухожилия глубокого сгибателя пальцев на ладони.

Место прикрепления - Латеральная (лучевая) сторона соответствующего сухожилия разгибателя пальцев на спинке соответствующих пальцев.

Действие - Разгибает межфаланговые суставы и одновременно сгибает пястно-фаланговые суставы пальцев.

Иннервация - Обычная конфигурация следующая: латеральные червеобразные мышцы (первая и вторая): срединный нерв С(6), 7, 8, Т1. Медиальные червеобразные мышцы (третья и четвертая): локтевой нерв С(7), 8, Т1. Число червеобразных мышц, снабжаемых локтевым нервом, может увеличиваться до четырех или уменьшаться до одной.

Кровоснабжение - Ладонные пястные артерии глубокой ладонной дуги.

Основное функциональное движение -
Пример: придание руке формы чаши.

Ладонные межкостные мышцы

Латинское название palmaris - ладонный; interosseus - межкостный.

Четыре ладонные межкостные мышцы располагаются в пространствах между пястными костями. Каждая мышца отходит от пястной кости пальца, на который она действует.

Место отхождения - Первая: медиальная (локтевая) сторона основания первой пястной кости. Вторая: медиальная (локтевая) сторона диафиза второй пястной кости. Третья: латеральная (лучевая) сторона диафиза четвертой пястной кости. Четвертая: латеральная (лучевая) сторона диафиза пятой пястной кости.

Место прикрепления - Схема прикрепления приводится ниже. Первая: медиальная (локтевая) сторона проксимальной фаланги большого пальца. Вторая: медиальная (локтевая) сторона проксимальной фаланги указательного пальца. Третья: латеральная (лучевая) сторона проксимальной фаланги безымянного пальца. Четвертая: латеральная (лучевая) сторона проксимальной фаланги мизинца.

Действие - Приводят (сводят) пальцы и большой палец к среднему (третьему) пальцу. Участвуют в сгибании пальцев в пястно-фаланговых суставах.

Иннервация - Локтевой нерв C8, T1.

Кровоснабжение - Ладонные пястные артерии глубокой ладонной дуги.

Основное функциональное движение - Пример: придание руке формы чаши.

Примечание: Ладонная межкостная мышца обычно отсутствует.



Дорсальные межкостные мышцы

Латинское название dorsal - дорсальный; interosseus - межкостный.

Четыре дорсальные межкостные мышцы в два раза крупнее ладонных межкостных мышц.

Место отхождения - Двумя головками от каждой прилегающей стороны пястных костей. Каждая дорсальная межкостная мышца занимает пространство между смежными пястными костями.

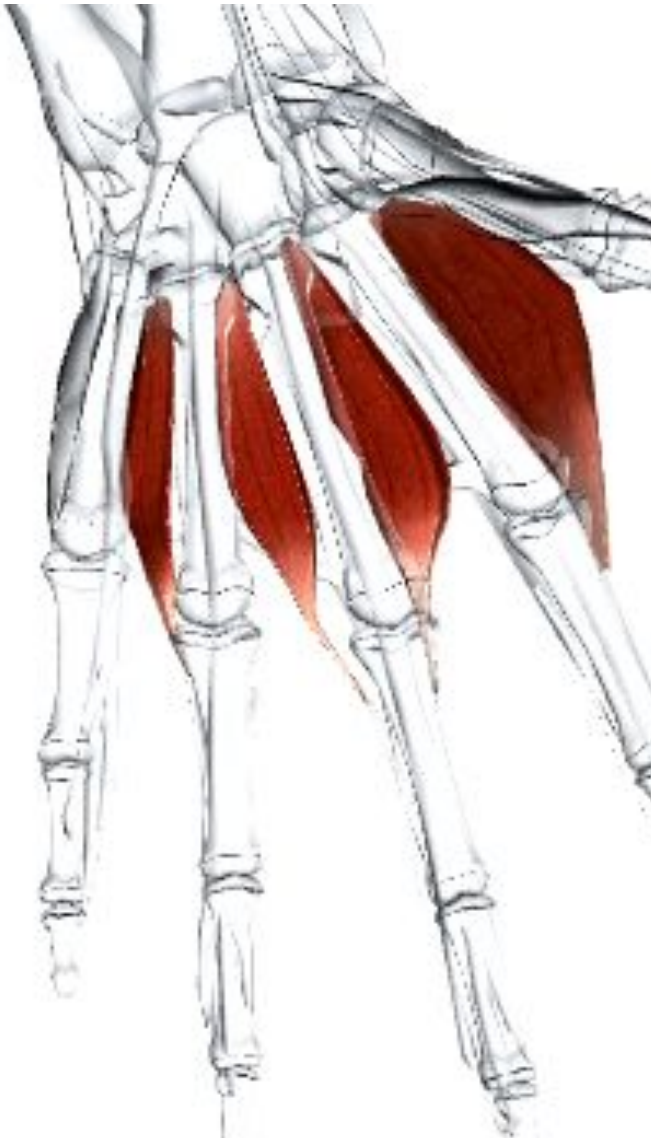Место прикрепления - Схема прикрепления приводится ниже. Первая: латеральная (лучевая) сторона указательного пальца, главным образом к основанию проксимальной фаланги. Вторая: латеральная (лучевая) сторона среднего пальца. Третья: медиальная (локтевая) сторона среднего пальца, главным образом к сухожильному продолжению разгибательной мышцы. Четвертая: медиальная (локтевая) сторона безымянного пальца.

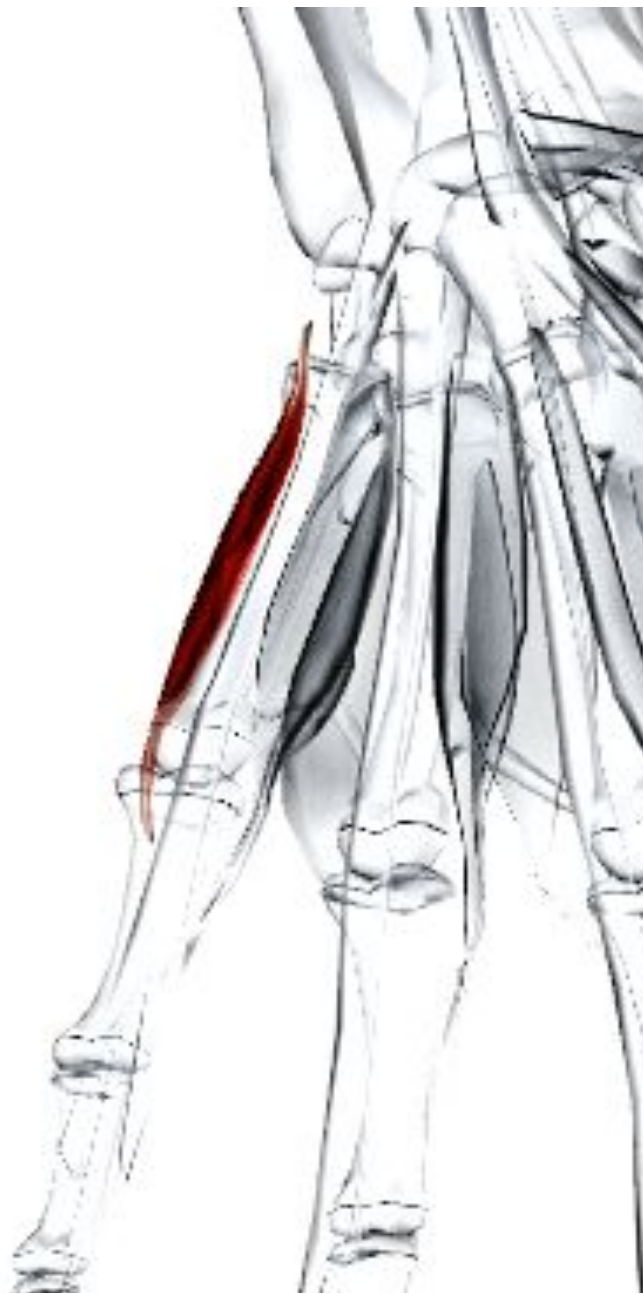Действие - Отводит пальцы далеко от среднего пальца. Участвует в сгибании пальцев в пястно-фаланговых суставах.

Иннервация - Локтевой нерв С8, Т1.

Кровоснабжение - Дорсальные пястные артерии и ладонные пястные артерии глубокой ладонной дуги.

Основное функциональное движение - Пример: разведение пальцев при показе числа от двух до четырех.





Мышца, отводящая мизинец

Латинское название abductor - отводить; digit - палец; minimi - наименьший.

Является самой поверхностной мышцей возвышения мизинца. Другие мышцы: короткий сгибатель мизинца и мышца, противопоставляющая мизинец.

Место отхождения - Гороховидная кость.

Сухожилие локтевого сгибателя запястья.

Место прикрепления - Локтевая (медиальная) сторона основания проксимальной фаланги мизинца.

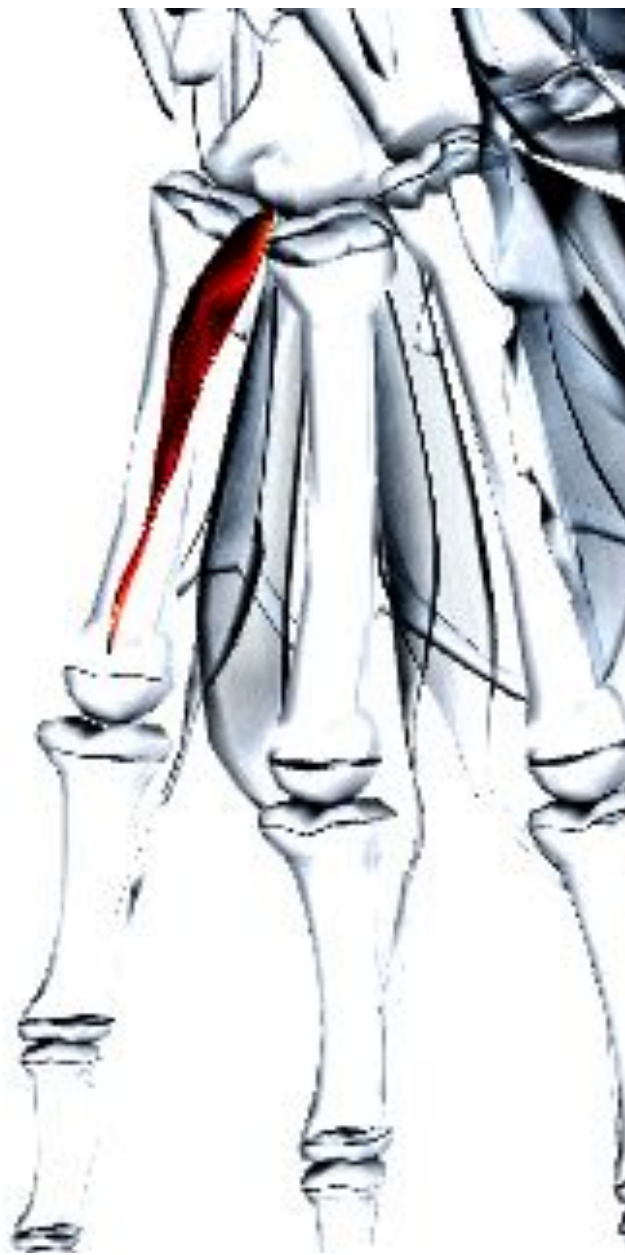Действие - Отводит мизинец. Мощная мышца, которая участвует в разведении пальцев для схватывания большого предмета.

Иннервация - Локтевой нерв С(7), 8, Т1.

Кровоснабжение - Глубокие ладонные ветви локтевой артерии (от плечевой артерии).

Основное функциональное движение - Пример: удерживание большого шара (мяча).





Мышца, противопоставляющая мизинец

Латинское название orponens -

противопоставление; digit - палец; minimi - наименьший.

Входит в состав возвышения мизинца, лежит глубже мышцы, отводящей мизинец.

Место отхождения - Крюк крючковидной кости. Передняя поверхность удерживателя сгибателей.

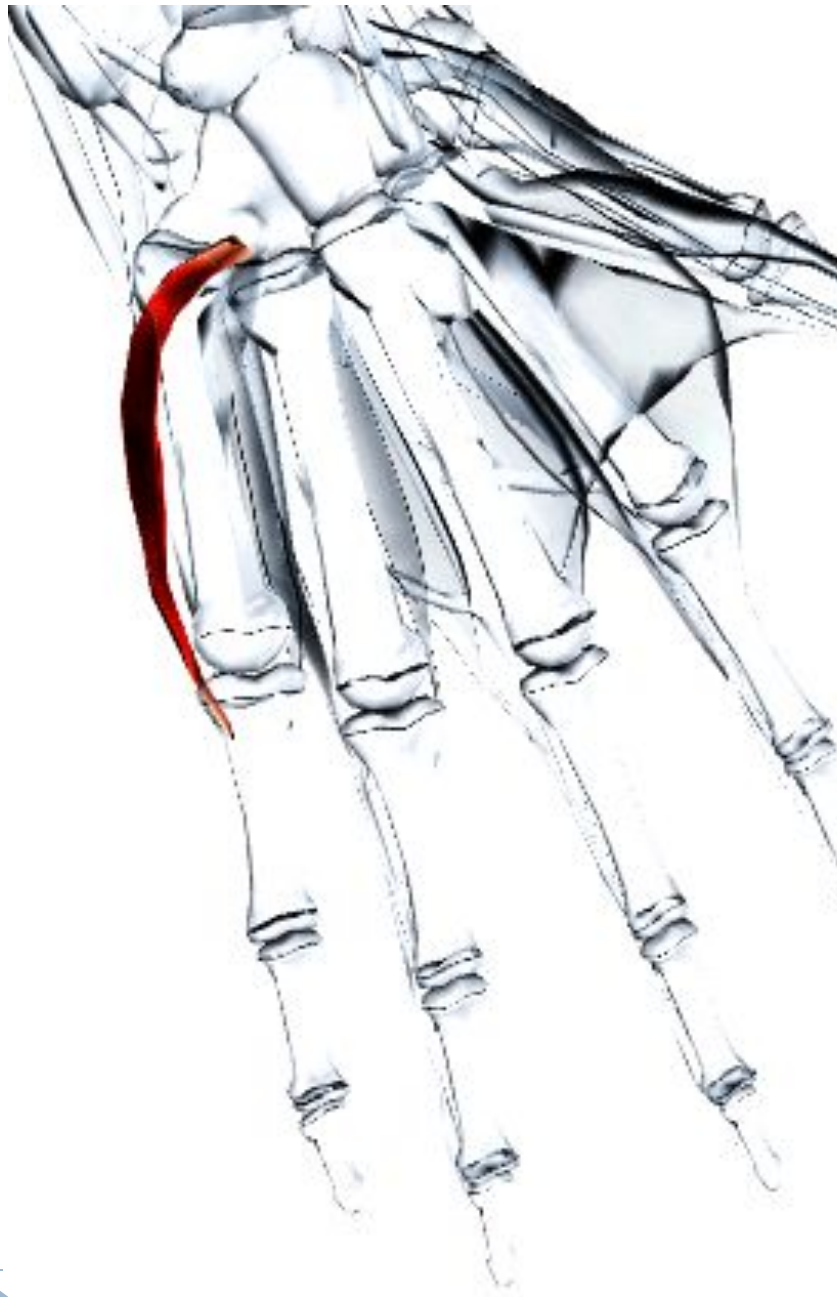Место прикрепления - По всей длине медиального (локтевого) края пятой пястной кости.

Действие - Противопоставляет мизинец большому пальцу, оттягивая пястную кость мизинца вперед и вращая ее латерально.

Иннервация - Локтевой нерв С(7), 8. Т1.

Кровоснабжение - Глубокие ладонные ветви локтевой артерии (от плечевой артерии).

Основное функциональное движение -
Пример: удерживание нити кончиками пальцев.



Короткий сгибатель мизинца

Латинское название flexor - сгибать; digit - палец; minimi - наименьший; brevis - короткий.

Входит в состав возвышения мизинца. Может отсутствовать или соединяться (срачиваться) с соседними мышцами.

Место отхождения - Крюк крючковидной кости. Передняя поверхность удерживателя сгибателей.

Место прикрепления - Локтевая (медиальная) сторона основания проксимальной фаланги мизинца.

Действие - Сгибает мизинец в пястно-фаланговом суставе.

Иннервация - Локтевой нерв C(7), 8, T1.

Кровоснабжение - Локтевая артерия (от плечевой артерии).



Короткая ладонная мышца

Латинское название palmaris - ладонный; brevis - короткий.

Является небольшой подкожной мышцей, лежащей выше возвышения мизинца.

Место отхождения - Ладонный апоневроз. Удерживатель сгибателей.

Место прикрепления - Кожа на локтевой поверхности кисти.

Действие - Морщит кожу на локтевой поверхности кисти.

Иннервация - Локтевой нерв C(7), 8, T1.

Кровоснабжение - Локтевая артерия (от плечевой артерии).



Короткая мышца,

отводящая большой палец кисти

Латинское название abduct - отводить; pollicis - большой палец; brevis - короткий.

Является самой поверхностной из мышц возвышения большого пальца. Другие мышцы: короткий сгибатель большого пальца кисти и мышца, противопоставляющая большой палец кисти.

Место отхождения - Удерживатель сгибателей.

Бугорок трапецевидной кости. Бугорок ладьевидной кости.

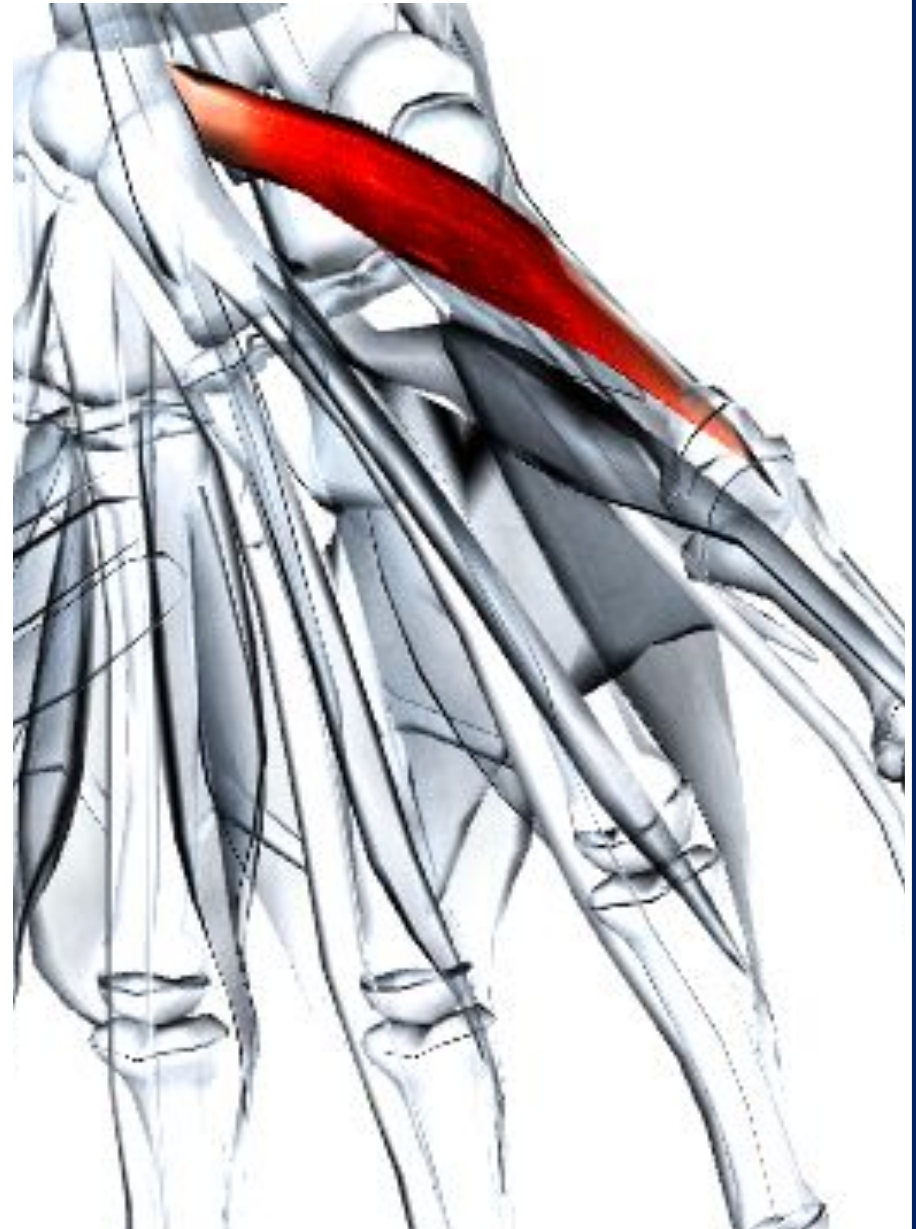Место прикрепления - Лучевая сторона основания проксимальной фаланги большого пальца.

Действие - Отводит большой палец и смещает его вперед (как при печатании или игре на фортепьяно). Участвует в противопоставлении большого пальца.

Иннервация - Срединный нерв (С6, 7, 8, Т1).

Кровоснабжение - Поверхностные ладонные ветви лучевой артерии (от плечевой артерии).

Основное функциональное движение - Пример: печатание.



Мышца, противопоставляющая большой палец кисти

Латинское название orropens - противопоставление; pollicis - большой палец.

Входит в состав возвышения большого пальца, обычно частично сращена с коротким сгибателем большого пальца кисти. Лежит глубже короткой мышцы, отводящей большой палец кисти.

Место отхождения - Удерживатель сгибателей.
Бугорок трапециевидной кости.

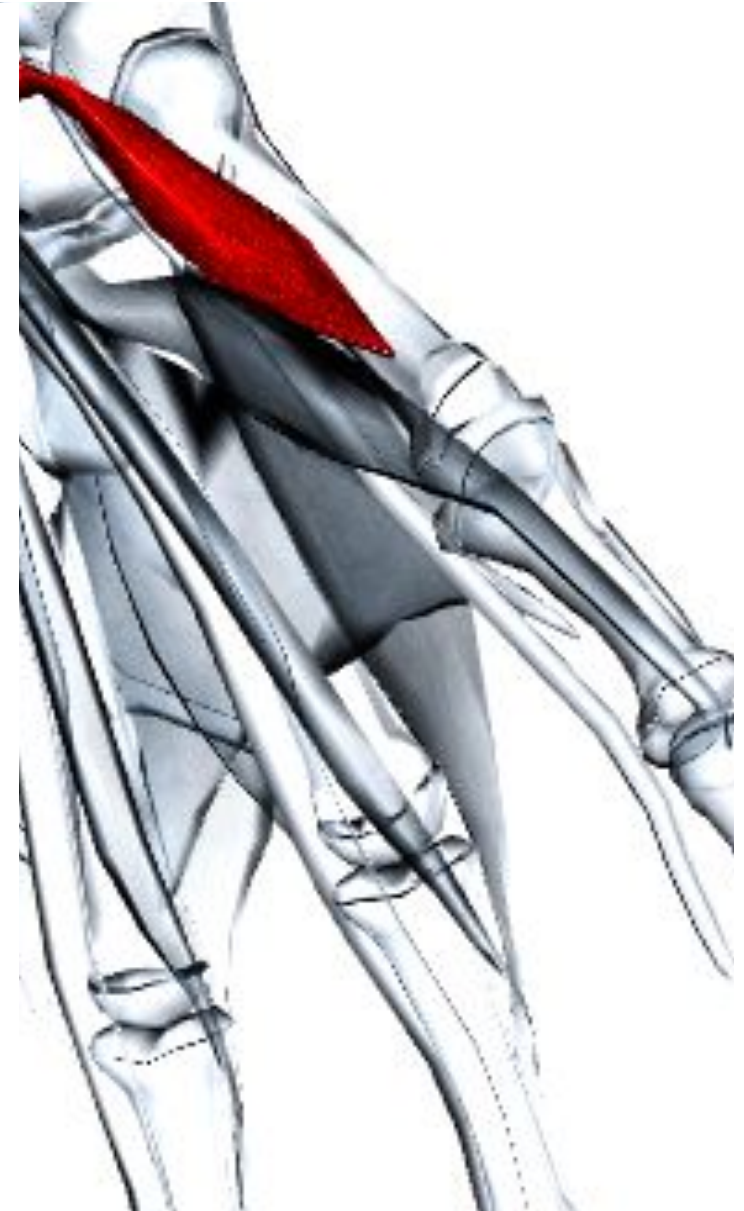
Место прикрепления - По всей длине лучевой поверхности пятой пястной кости.

Действие - Противопоставляет большой палец мизинцу (т. е. отводит, а затем слегка медиально вращает, это движение сопровождается сгибанием и приведением).

Иннервация - Срединный нерв (С6, 7, 8, Т1).

Кровоснабжение - Поверхностные ладонные ветви лучевой артерии (от плечевой артерии).

Основное функциональное движение - Пример: удержание небольших предметов кончиками пальцев.



Короткий сгибатель большого пальца кист

Латинское название flexor - сгибать; pollicis - большой палец; brevis - короткий.

Входит в состав возвышения большого пальца вместе с мышцей, противопоставляющей большой палец, с которой обычно частично срачивается, и короткой мышцей, отводящей большой палец кисти.

Место отхождения - Поверхностная головка: удерживатель сгибателей. Кость-трапеция. Глубокая головка: трапециевидная кость. Головчатая кость.

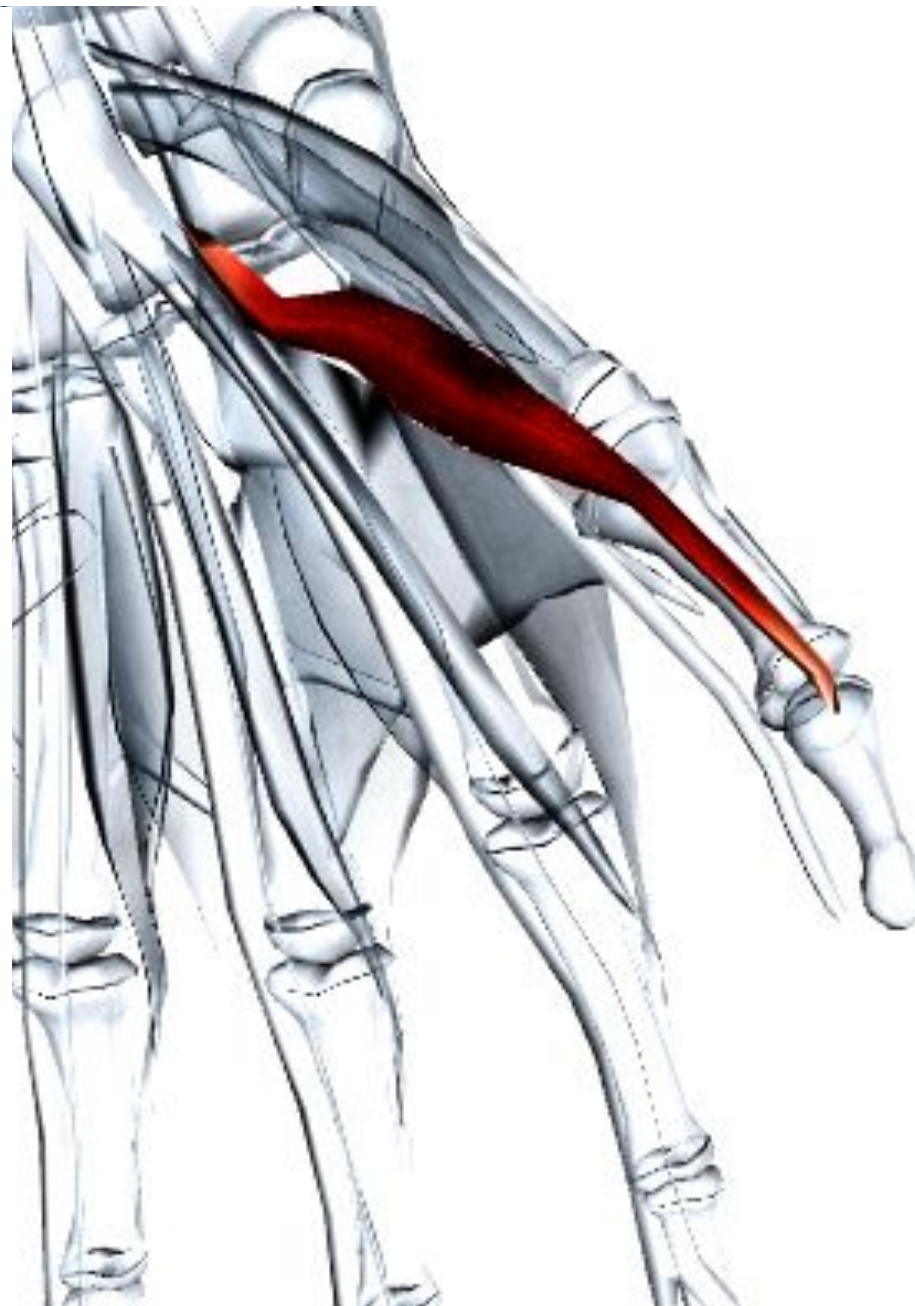Место прикрепления - Лучевая сторона основания проксимальной фаланги большого пальца.

Действие - Сгибает пястно-фаланговый и пястно-запястный сустав большого пальца. Участвует в противопоставлении большого пальца к мизинцу.

Иннервация - Поверхностная головка: срединный нерв (С6, 7, 8, Т1). Глубокая головка: локтевой нерв (С8, Т1).

Кровоснабжение - Поверхностные ладонные ветви лучевой артерии (от плечевой артерии).

Основное функциональное движение - Пример: удерживание нити между большим пальцем и кончиками пальцев.



Мышца, приводящая большой палец

Латинское название adduct - приводить;
pollicis - большой палец.

Место отхождения - Косые волокна:
передние поверхности второй и третьей
пястных костей, головчатой и
трапециевидной кости. Поперечные волокна:
ладонная поверхность третьей пястной
кости.

Место прикрепления - Локтевая
(медиальная) сторона основания
проксимальной фаланги большого пальца.

Действие - Приводит большой палец.

Иннервация - Глубокий локтевой нерв C8,
T1.

Кровоснабжение - Ладонные пястные
артерии глубокой ладонной артериальной
дуги.

Основное функциональное движение -

Пример: захват крышки банки для
открывания.

