


Нейрофиброматоз

Выполнила: Кугаппи Екатерина
студентка 18 группы



Немецкий патолог F. D. von Recklinghausen (Реклингхаузен) (1882) впервые установил связь между дерматологической и неврологической симптоматикой и предложил название «нейрофиброматоз». Он же выделил центральный и периферический варианты.

- В 1987 г. Конференцией Национального института здоровья США (НИИ) были сформулированы критерии диагностики данного заболевания.
- В 1990-х открыты гены, дефекты в которых вызывают патологию.

ВИДЫ НЕЙРОФИБРОМАТОЗА

Нейрофиброматоз

```
graph TD; A[Нейрофиброматоз] --> B[НФ тип 1 – Болезнь Реклингхаузена; периферический НФ]; A --> C[НФ тип 2 – центральный НФ]; A --> D[Шванноматоз]
```

НФ тип 1 – Болезнь Реклингхаузена;
периферический
НФ

НФ тип 2 –
центральный НФ

Шванноматоз

Нейрофиброматоз тип 1

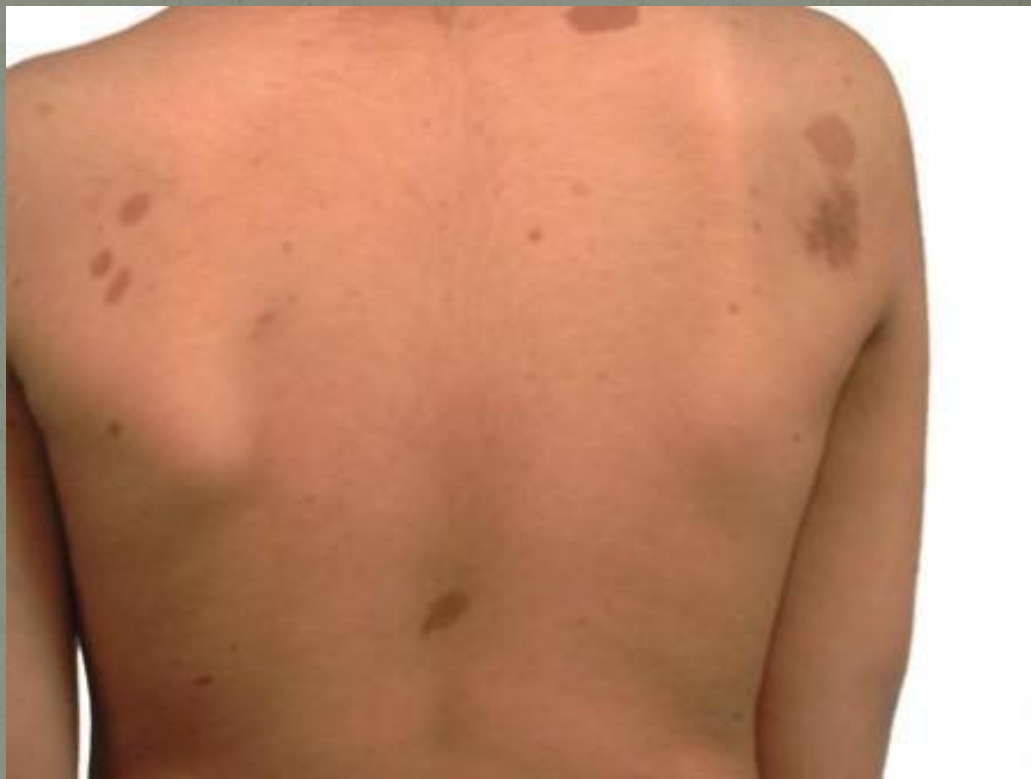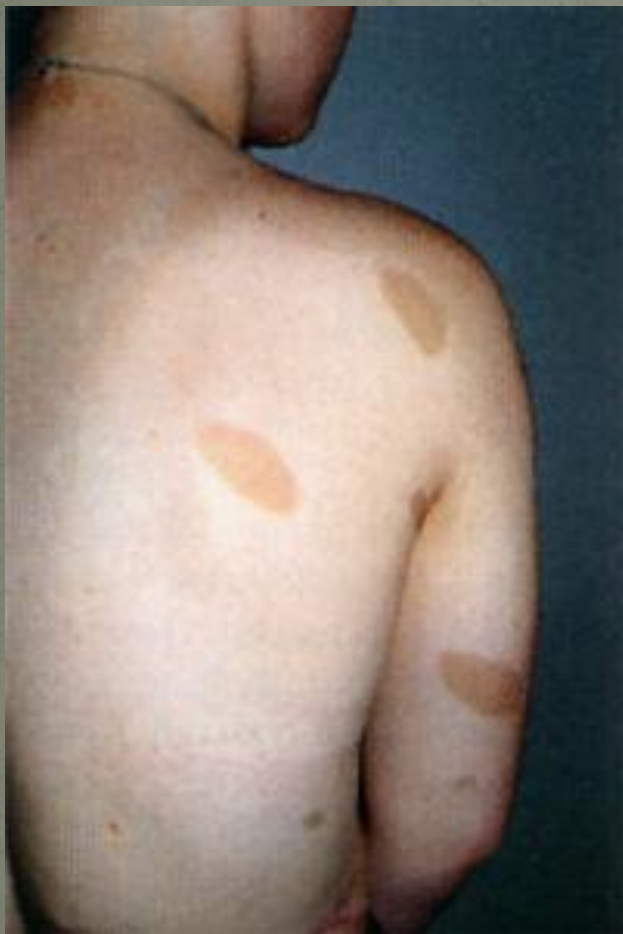- самый частый нейрокожным синдромом.
- Частота от 1:2500 населения до 1:7800
- Аутосомно-доминантное заболевание
- Ген отличается высокой пенетрантностью.
- Высокая частота возникновения новых мутаций, определяется большими размерами гена (длина 350kb). Темп мутирования гена НФ1 является одним из наиболее высоких из всех известных заболеваний человека, а примерно 50% случаев заболевания представляют собой мутации *de novo*.
- Ген кодирует белок нейрофибромин, являющийся супрессором опухолевого роста. Нейрофибромин продуцируется в нервных клетках и специализированных клетках нейроглии (олигодендроцитах и Шванновских клетках).

Клинические проявления

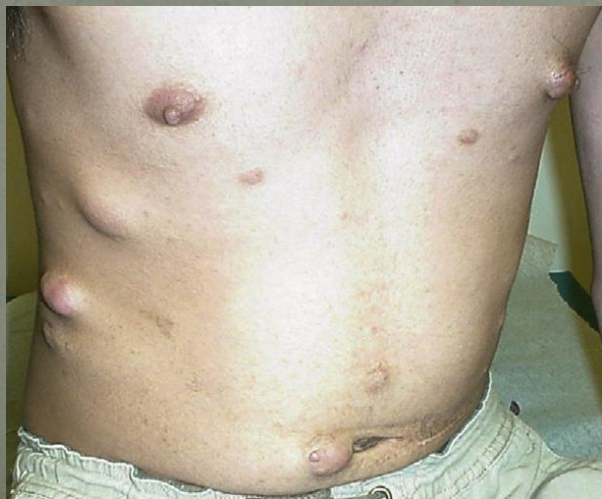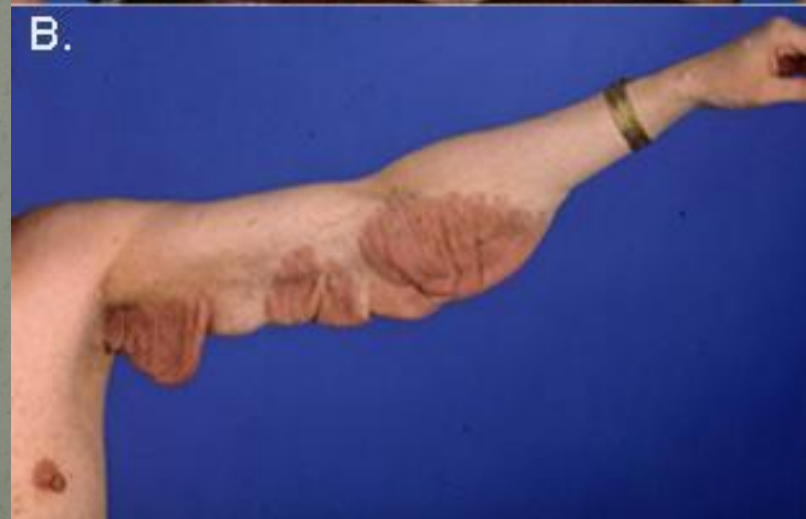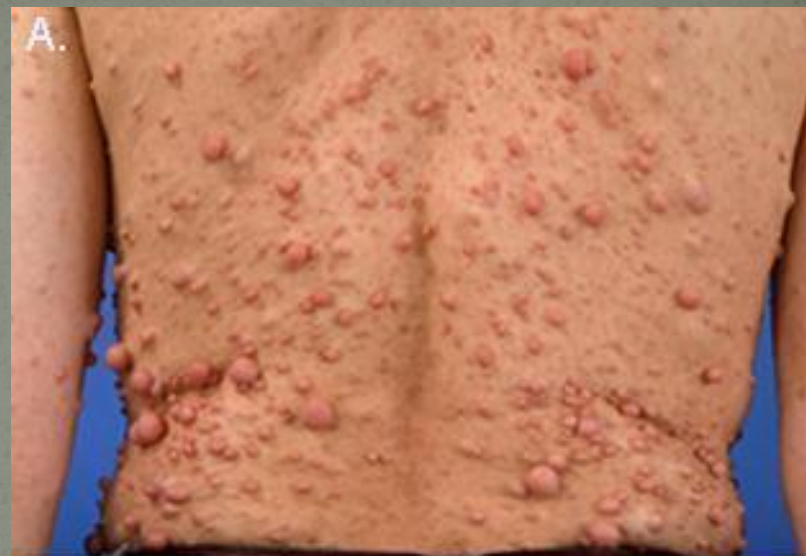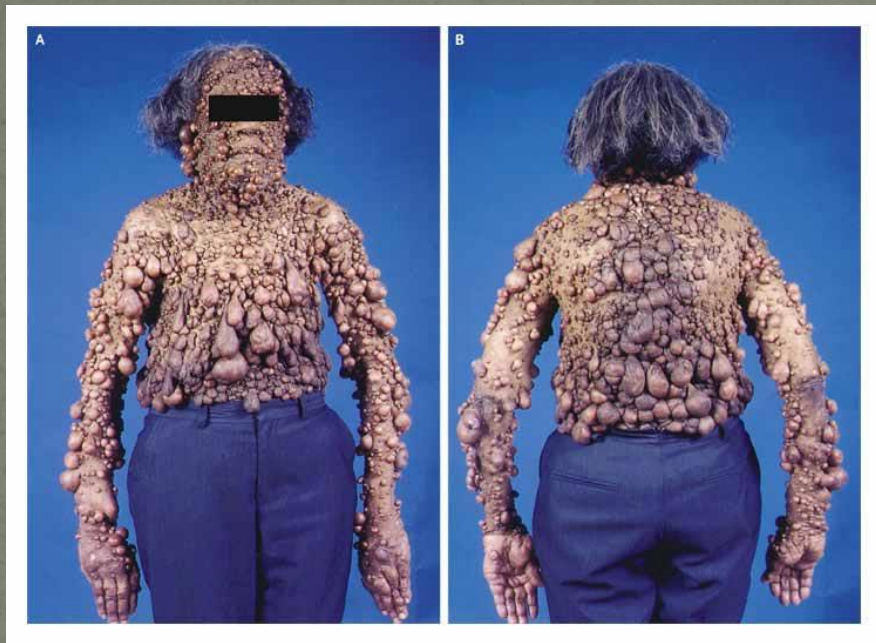Таблица. Симптомы , ассоциированные с НФ1

Симптомы	Частота
Пятна «кофе с молоком»	>95%
Кожные/подкожные нейрофибромы	>95%
Веснушчатость	90%
Узелки Лиша	95% (у взрослых)
Плексиформные нейрофибромы	~30%
Глиома зрительного нерва (симптоматическая-бессимптомная)	5–15%
Злокачественные опухоли периферической нервной системы	8–13%
Макроцефалия	29–45%
Сколиоз	10%
Псевдоартрозы	1–2%
Трудности при обучении	30–65%
Феохромацитомы	Редко
Ювенильная миело-моноцитарная лейкемия	Редко

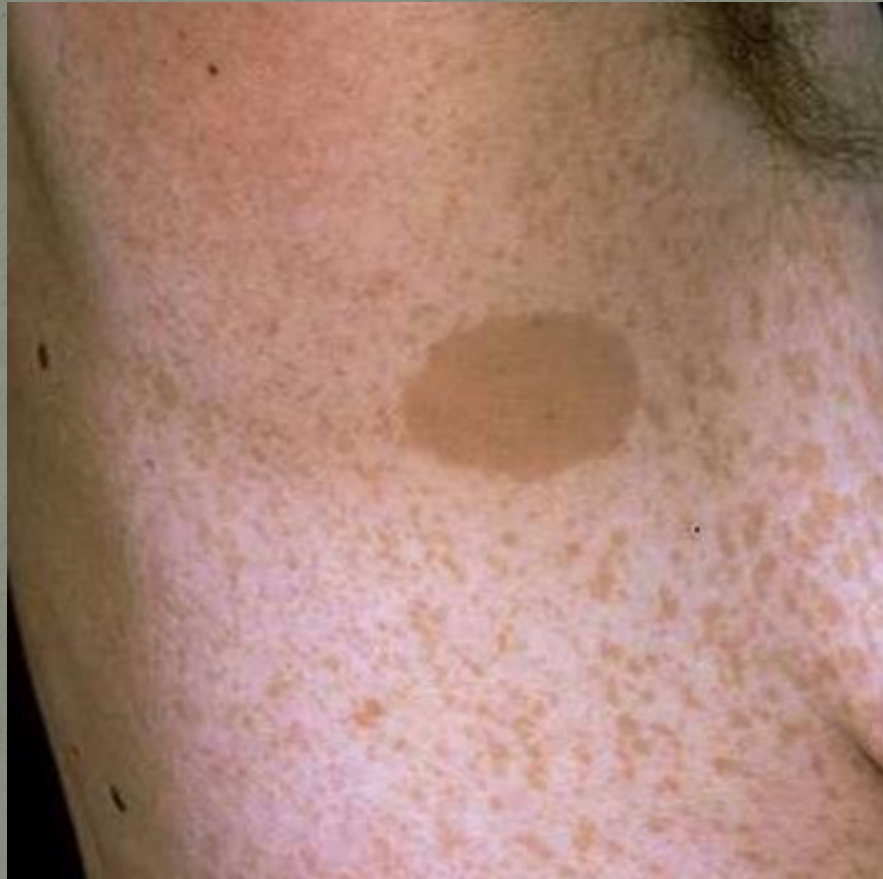Пятна «Кофе с молоком»



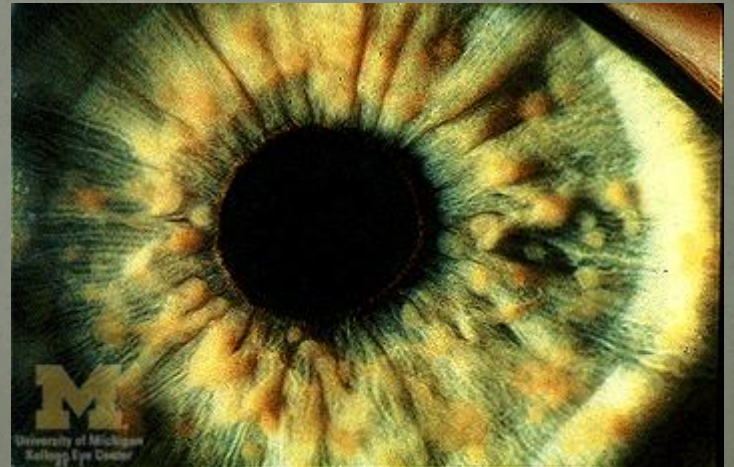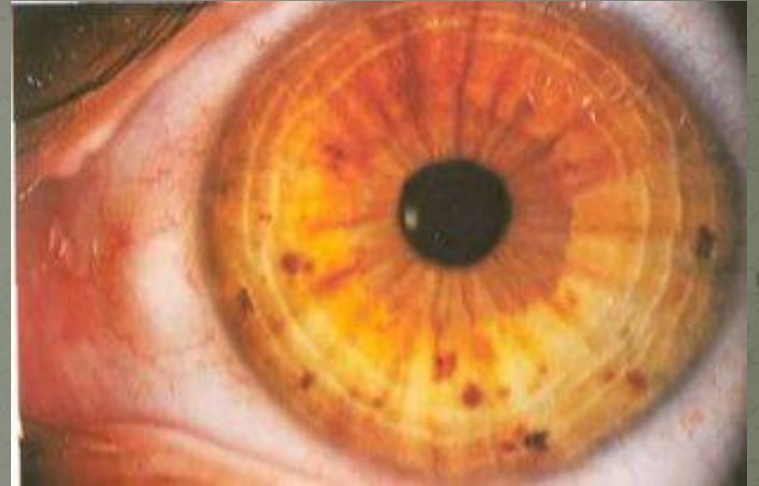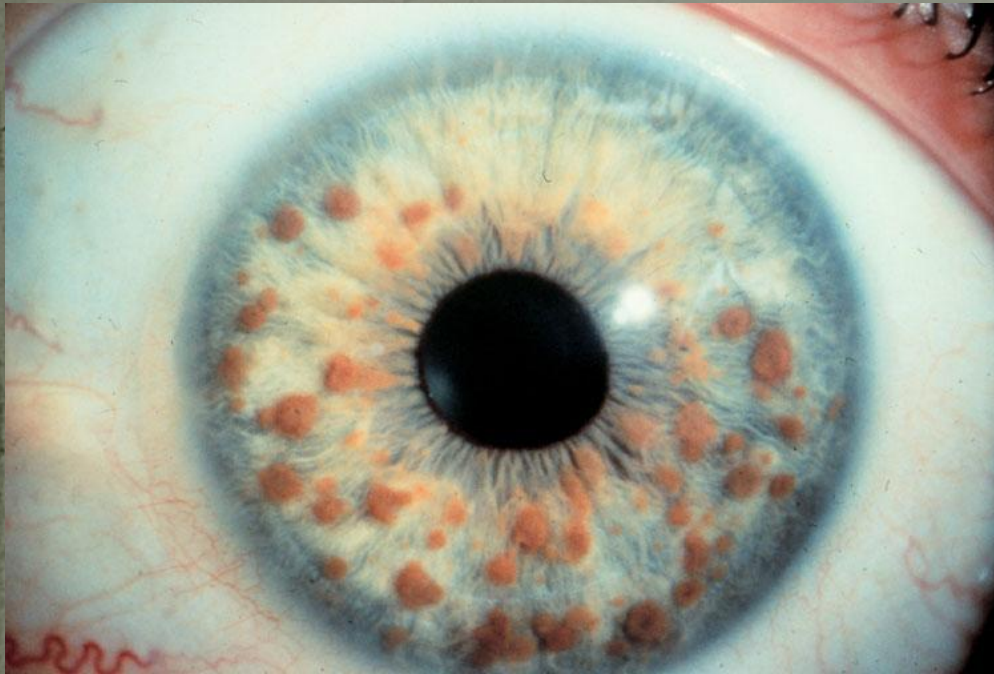
КОЖНЫЕ И ПОДКОЖНЫЕ фибромы



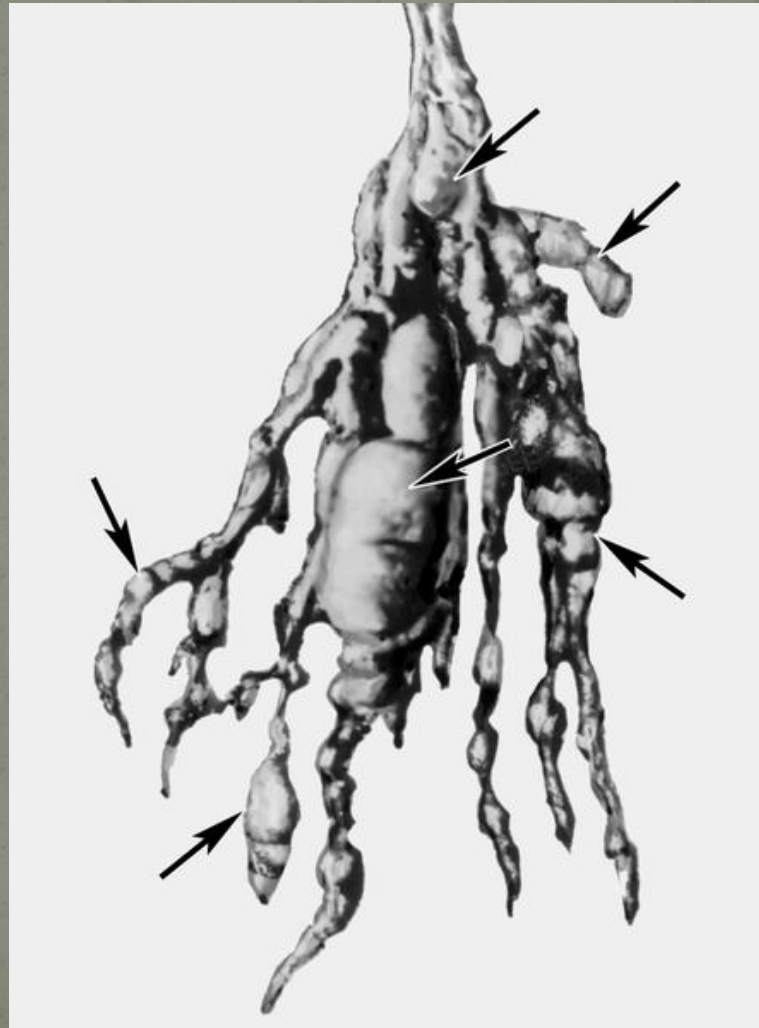
Веснушчатость



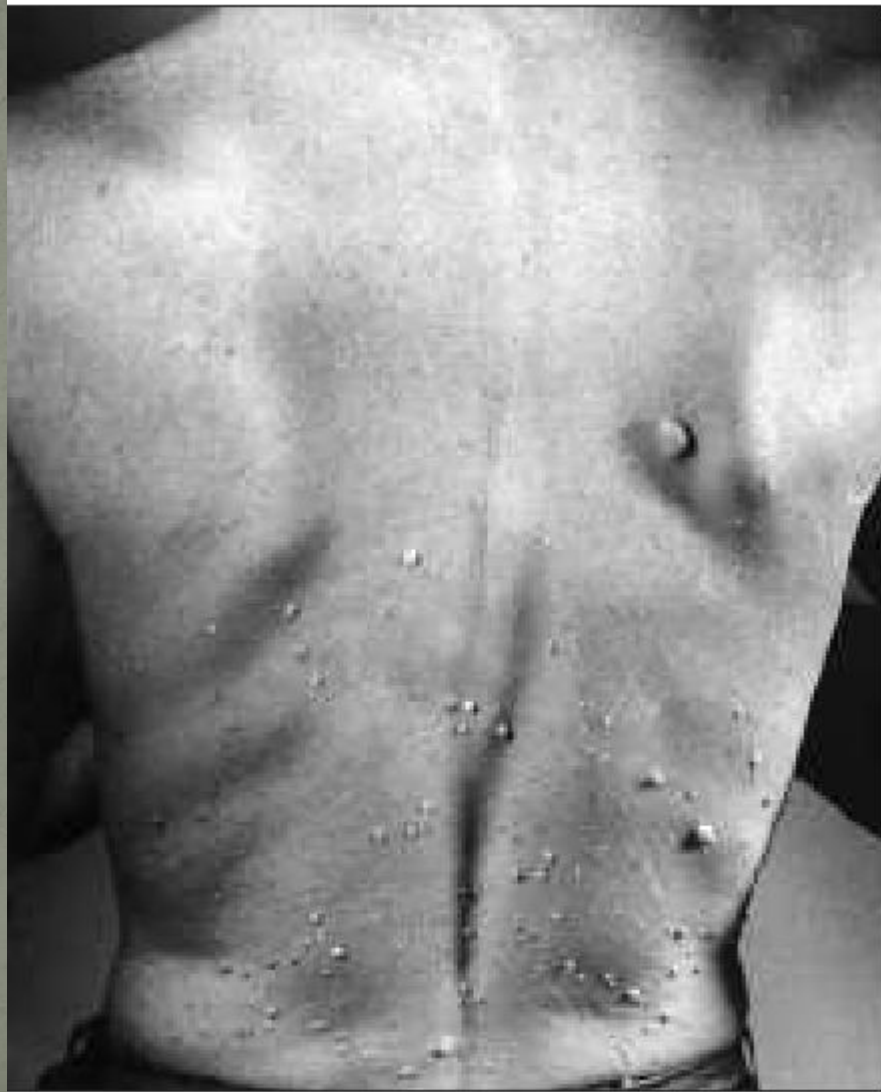Узелки Лиша



Плексиформная нейрофиброма



Сколиоз



Подходы к лечению

В настоящее время не разработано специфической (патогенетической) терапии НФ1.

При нарушениях обучаемости и когнитивных нарушениях рекомендуется обучение детей и подростков в спецшколах и проведение социальной реабилитации больных. Опухоли являются причиной болевого синдрома и снижения функций. При выраженном болевом синдроме назначаются неопиодные и опиоидные анальгетики, трициклические антидепрессанты (осторожно в виде риска провокации судорожного синдрома), топирамат (топамакс), нейронтин (габапентин).

Ортопедические операции показаны при наличии костных деформаций, сколиоза. Хирургические операции также проводятся при наличии болезненных нейрофибром или нейрофибром, липом или папиллом больших размеров, а также при расположении опухолей в областях постоянной травматизации или опухолей, являющихся причиной косметического дефекта. Лучевая терапия и химеотерапия выполняется в случаях малигнизации опухолей (от 3 до 20% всех случаев NF1).

Профилактика

- Пренатальная диагностика NF1 проводится в случаях выявления больных (или бессимптомных/малосимптомных носителей патологического гена) родителей.
- Идентификация мутаций в гене и прямая ДНК-диагностика NF1 типа значительно затрудняются гигантским размером гена, фактическим отсутствием мажорных мутаций, а также наличием большого числа гомологичных локусов. Принимая во внимание тот факт, что абсолютное большинство мутаций в гене NF1 приводят к синтезу «усеченного» нейрофибромина, мутационный анализ проводится в первую очередь на РНК/белковом уровне с помощью РТТ-метода (*РТТ - protein truncation test*, англ.)

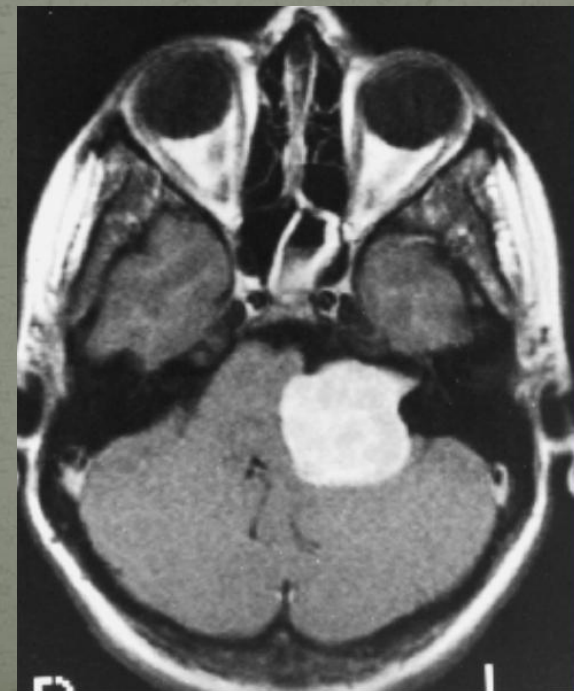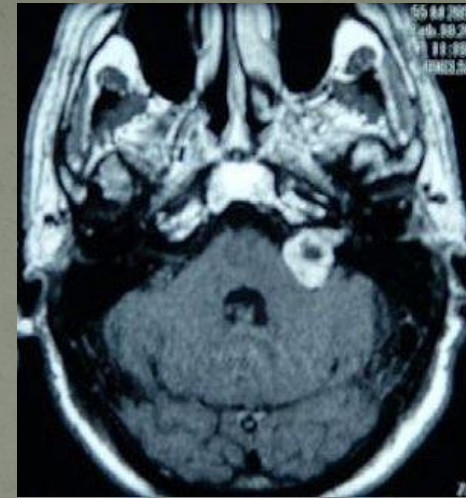
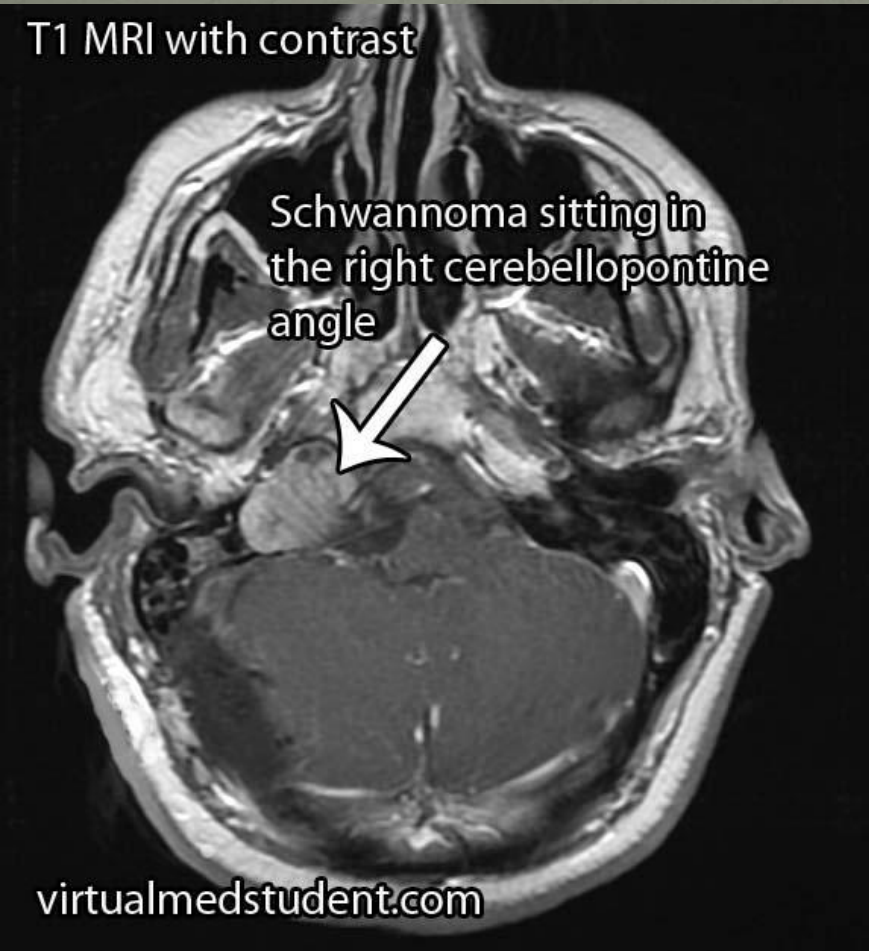
Нейрофиброматоз тип 2

- Аутосомно-доминантное заболевание с высокой пенетрантностью
- Частота НФ-2 1:30 000—40 000 населения;
- Около 50 % всех случаев НФ-2 у пробандов возникает в результате новых мутаций;
- Ген НФ-2 кодирует белок MERLIN (Moesin-Ezrin-Radixin-like-protein). Мерлин вовлечен во внутриклеточный транспорт мембранных рецепторов, приводящих к их деградации в лизосомах. Утрата функциональной активности мерлина вследствие мутации гена НФ-2 приводит к гиперактивации промитогенных сигнальных путей.

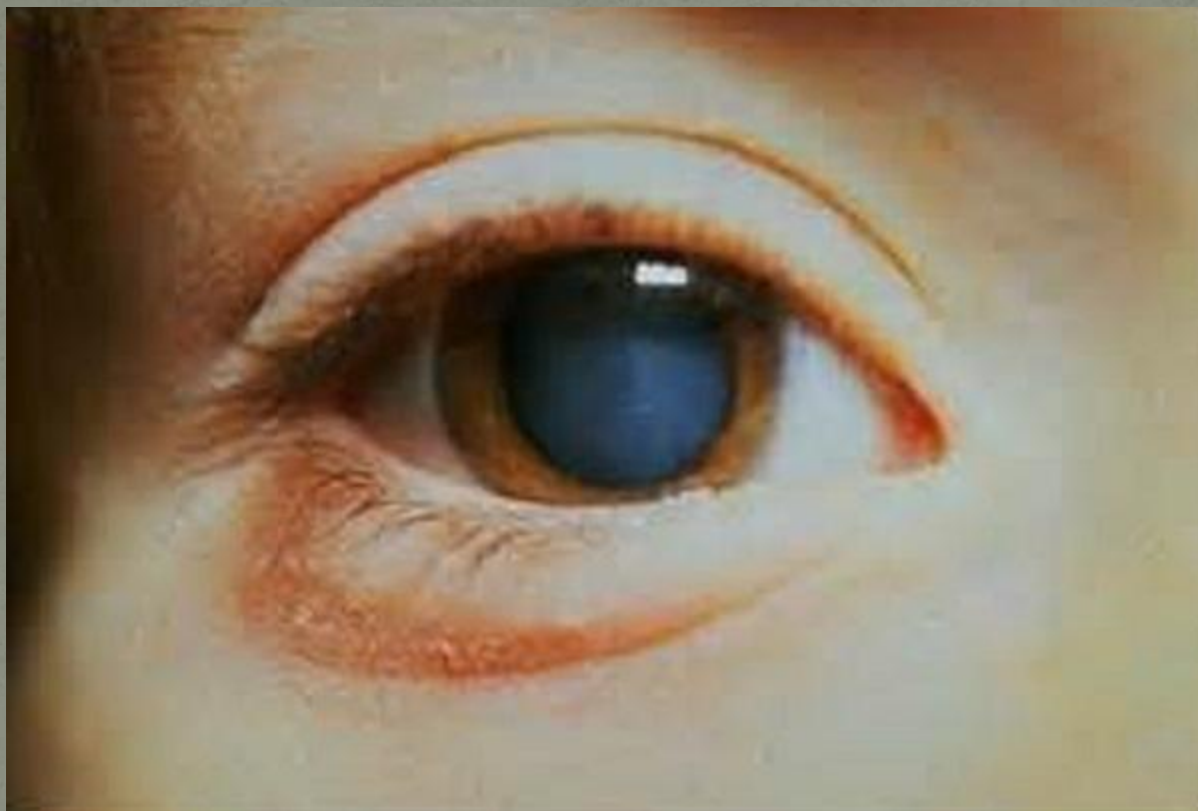Клинические проявления

- двусторонние вестибулярные шванномы
- кожные, спинальные шванномы
- отсутствие узелков Лиша (они встречаются лишь в 5 % случаев НФ-П)
- меньшее число пятен цвета кофе с молоком по сравнению с НФ-1
- ювенильная катаракта
- У пациентов с НФ-11 преобладают шванномы,
- Утрата ориентации при нырянии под воду является специфическим проявлением шванном вестибулярной порции VIII нерва при НФ-И и встречается у 20 % пациентов.

Вестибулярная шваннома



Ювенильная катаракта



Лечение

- Ввиду различного течения НФ-Н его лечение должно быть индивидуализированным. При решении вопроса о лечении опухолей необходимо учитывать степень функциональных нарушений, число опухолей и их размеры, а также возраст пациента. Лечение вестибулярных шванном должно учитывать состояние слуха. Если опухоль отличается медленным ростом или очень велика, чтобы быть удаленной без последующей глухоты, то показаны парциальная резекция или просто динамическое наблюдение. Лечение других интракраниальных опухолей такое же, как и у больных без НФ-П.