

**ДУ «Інститут отоларингології
ім. проф. О.С. Коломійченка НАМН України»**

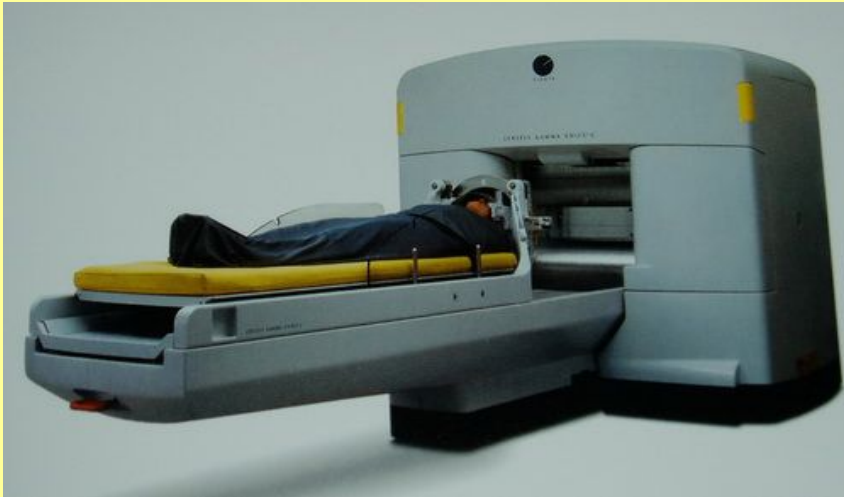**відділ онкопатології ЛОР-органів
Зав. відділом д-р мед. наук, проф. Е.В.Лукач**

**Стереотаксична радіохірургія
у хворих зі злоякісними пухлинами
верхніх дихальних шляхів
на установці Кібер Ніж**

Стереотаксична радіохірургія

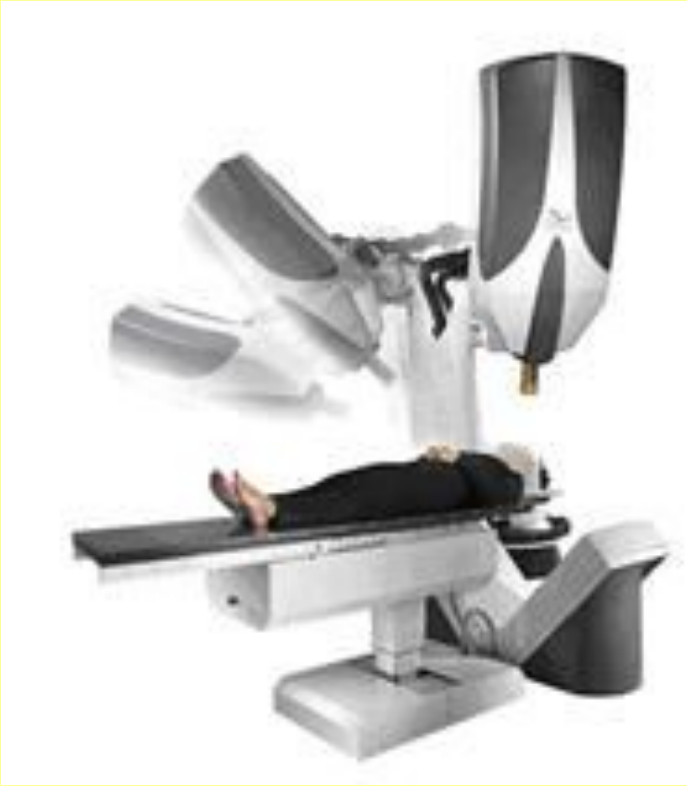- Неінвазивне лікування методом високоточного опромінення патологічного вогнища із застосуванням великої дози радіації
- установка Гама Ніж
- установка Кібер Ніж

Установка Гама Ніж



- В світі більше 200 центрів з установками Гама Ніж Leksell Gamma Knife
- Найбільше у США (91) та у Японії (49)
- Лікування нейрохірургічних хворих
- Лікування хворих з пухлинами голови та шиї до 30 мм

Установка Кібер Ніж



- Поєднання роботизованих технологій з системою постійного контролю по зображенню, що дає можливість з високою точністю підводити радіаційну дозу до пухлини з різноманітних напрямлень
- Рука робота-маніпулятора має 6 ступенів свободи
- Джерело жорсткого рентгенівського випромінювання на маніпуляторі визначає точне місцезнаходження пухлини у організмі більше ніж з 1200 кутів з субміліметровою точністю

В світі нараховується 176 установок Кібер Ніж

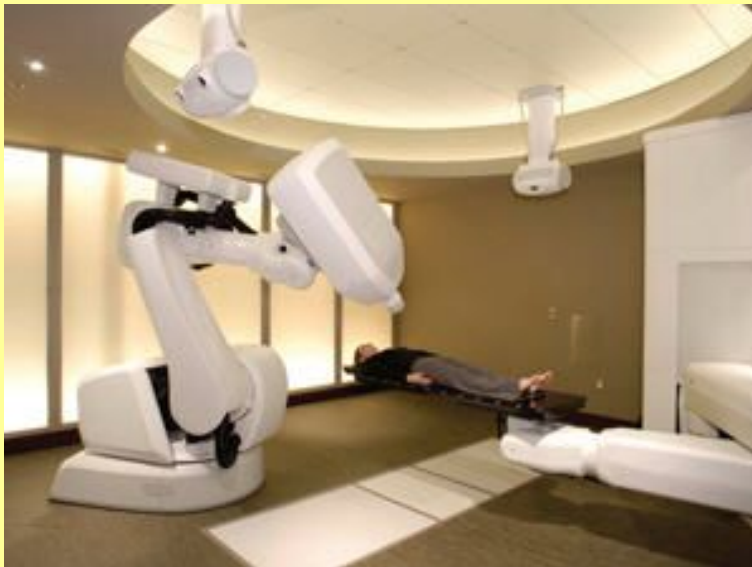
США	115
Японія	19
Китай та Южна Корея	по 6 установок
Тайвань	5
Турція	4
Франція та Італія	по 3 установки
Індія	2
Канада, Англія, Германія, Греція, Нідерланди, Іспанія, Швейцарія, Саудівська Аравія, В'єтнам, Малазія, Таїланд, Росія, Україна, Чехія	по 1 установці

Переваги установки Кібер Ніж

- Можливість багатодозного лікування за 2-5 сеансів проти 30-40 сеансів при звичайній радіотерапії
- Можливість опромінення пухлин будь-якої локалізації навіть поруч з критичними зонами
- Неінвазивний
- Не потребує наркозу
- Не має ризику інфекційних ускладнень після операції
- Не потребує періоду реабілітації



Недоліки установки Кібер Ніж



- За відсутності пелюсткових коліматорів не дозволяє створювати фігурні поля довільної форми
- Не має високих енергій дії, що змушує збільшити час процедури
- Доза нерегульована 600 сГ/хв
- Максимальне поле опромінення 6x6 см
- Контроль позиціонування за допомогою рентгенівської системи (швидкість – 3 кадри/с), що не дає точності та безпеки лікування
- Пропускна здатність – 2-3 хворих на день

Застосування установки Кібер Ніж

- Розроблялась для терапії таких функціонально рухомих ділянок тіла, які під час опромінення можуть дещо змінювати своє положення: метастази печінки, рак та метастази легень, рак простати
- З 1999 року почалось лікування хворих з локалізацією пухлини в ділянці “голова та шия”
- З 2003 року – терапія пухлин будь-якої локалізації

Застосування установки Кібер Ніж

- З 2003 року близько половини пролікованих хворих мали локалізацію пухлини в ділянці “голова та шия”
- Застосовується як самостійний метод так і у комбінованому лікуванні пухлин та рецидивів в ділянці “голова та шия”
- Використання може бути варіантом терапії при невеликих але складних для хірургічного втручання пухлинах, або для пацієнтів, які шукають альтернативи оперативному лікуванню

Приблизна вартість лікування на установці Кібер Ніж

- У Германії – 20 тис.євро
- У Турції – 16,5 тис. євро
- У США – 35 тис. доларів
- В Україні – 15 тис. доларів

Під нашим наглядом знаходилось 7 пацієнтів зі злоякісними пухлинами верхніх дихальних шляхів

Носовий відділ глотки	6
Ротовий відділ глотки	2
Гортанний відділ глотки	2
Гортань	2
Крилопіднебінна ямка	1

- Вперше виявлена пухлина носового (2 особи, III стадія, IV-1 хворий)та ротового (III стадія) відділів глотки – 1
- Рецидиви пухлини носового відділу глотки-5 та гортані і гортаноглотки- після лікування – 3 ,ротового відділу глотки-1

Віддалені метастази у легені та надниркову залозу,кості черепа після вилікуваного раку гортані – 1

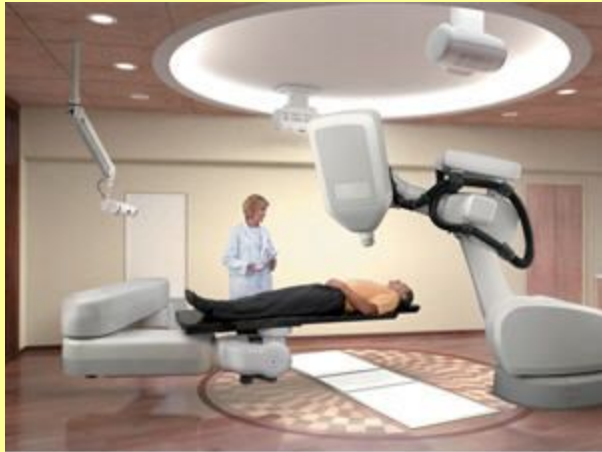- Плоскоклітинний рак різного ступеню диференціювання – 11
- Хондросаркома гортанного відділу глотки – 2

Стереотаксична радіохірургія на установці Кібер Ніж **CyberKnife® G4** у Кібер клініці Спіженка



- 5 сеансів (СВД-
більше 2500 сГр)
- Розмір пухлин у
пролікованих хворих
був до 6 см

Установка Кібер Ніж CyberKnife® G4 у Кібер клініці Спіженка



З системою планування лікування
CyRIS™ Multiplan™ дозволяє
проводити:

- Планування лікування
- Трьохмірну реконструкцію
- Розрахунок дози
- Управління лікуванням
- Управління лінійним прискорювачем та роботизованою рукою
- Протоколювання лікування

Результати стереотаксичної радіохірургії на установці Кібер Ніж **CyberKnife® G4**

Через 1 місяць:

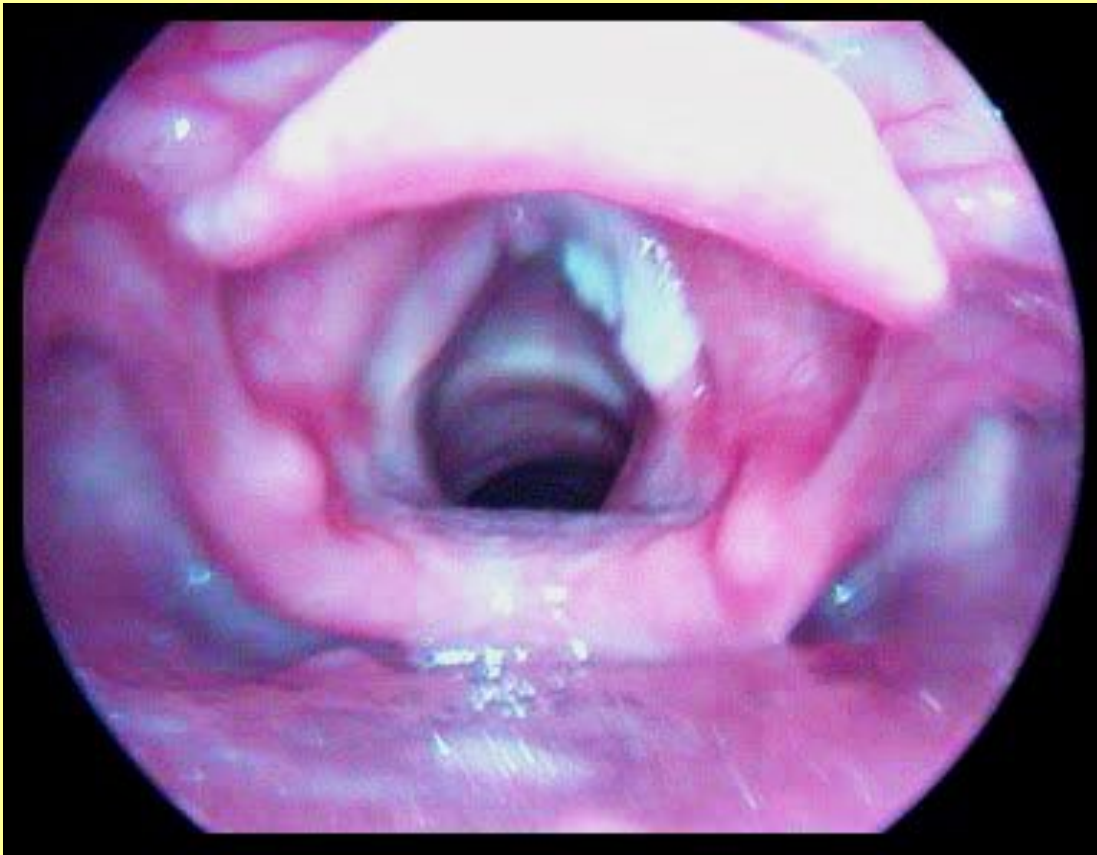- Повний регрес – 3
- Частковий регрес – 4
- Стабілізація- -3

- Ускладнення, пов'язані з проведенням СРХ, були незначними і обмежувались симптоматичним лікуванням

- В подальшому хворим з раковими пухлинами проводилась ад'ювантна хіміотерапія

Хвора С., 28 років

Д-з: Рак гортані серединного відділу II ст.

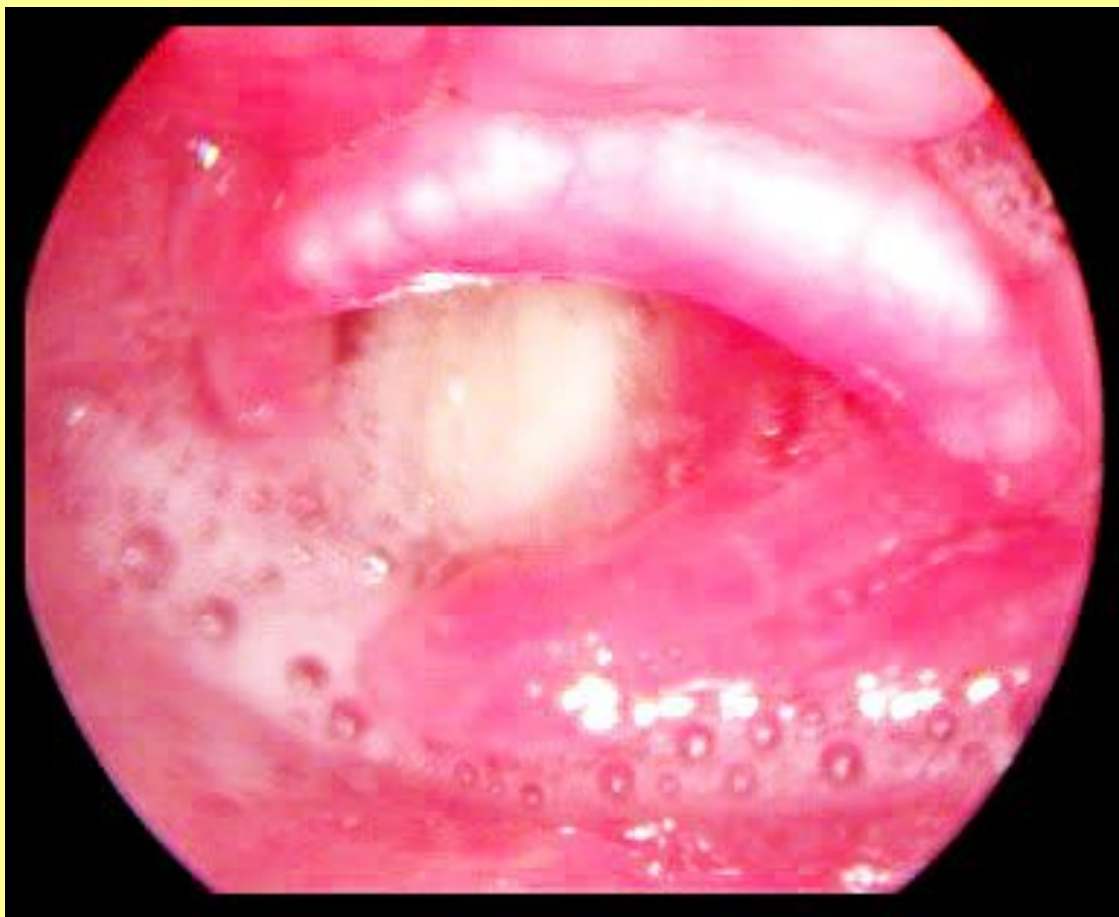


У січні 2010 р.
було діагностовано
рак лівої голосової
складки

Поведене лікування

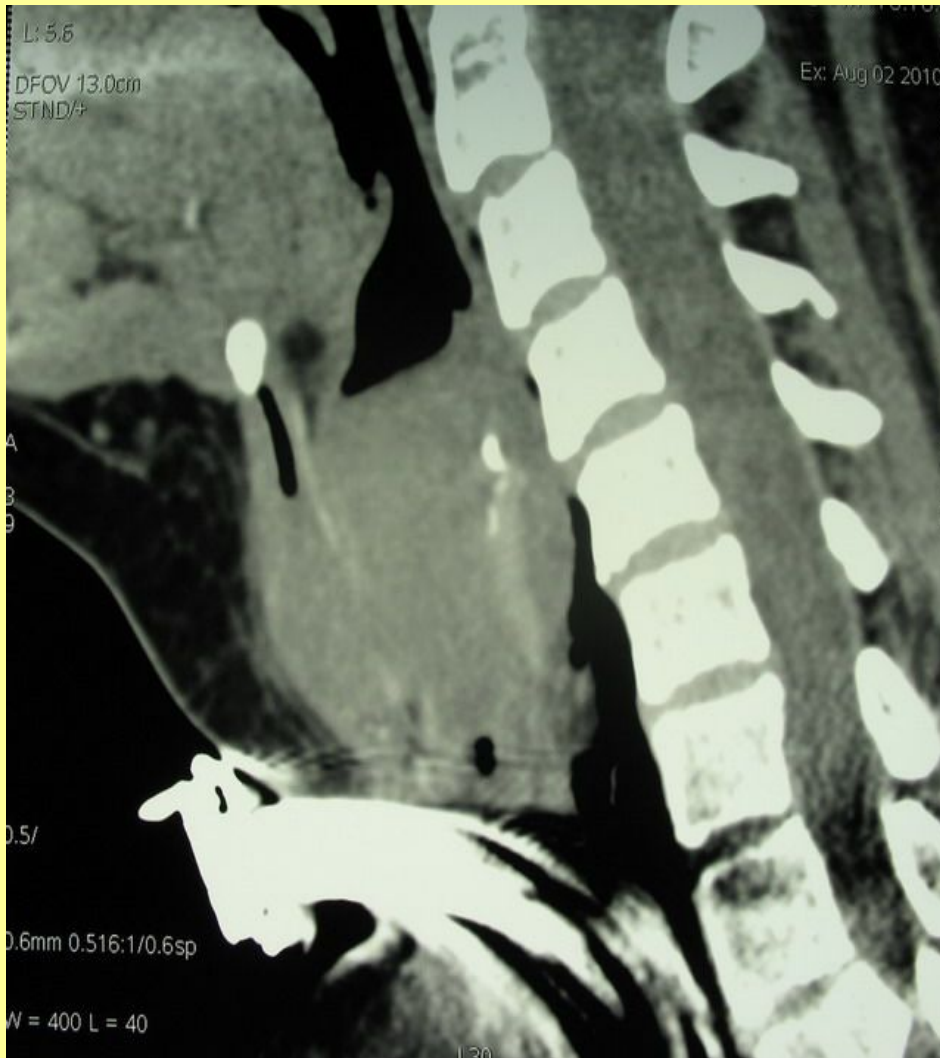- У лютому 2010 р. – консультована у клініці Альфреда Крупа (м. Есен) і 01.03.10. – ендоскопічне видалення раку за допомогою лазера
- Опромінення – не проводилось. Хвора відмовилась
- Спостереження щомісяця
- Контрольна біопсія – ріст пухлини відсутній
- У червні 2010р., за даними біопсії – рецидив раку і там же було проведено ендоскопічне видалення рецидиву раку
- У липні 2010р. – *prolongatio morbi*: плоскоклітинний зроговілий рак

В Інститут отоларингології НАМНУ хвора
поступила у важкому стані 9.08.2010



- Термінова трахеостомія
- Ларингоскопія:
пухлина закриває
просвіт гортані

МРТ шиї

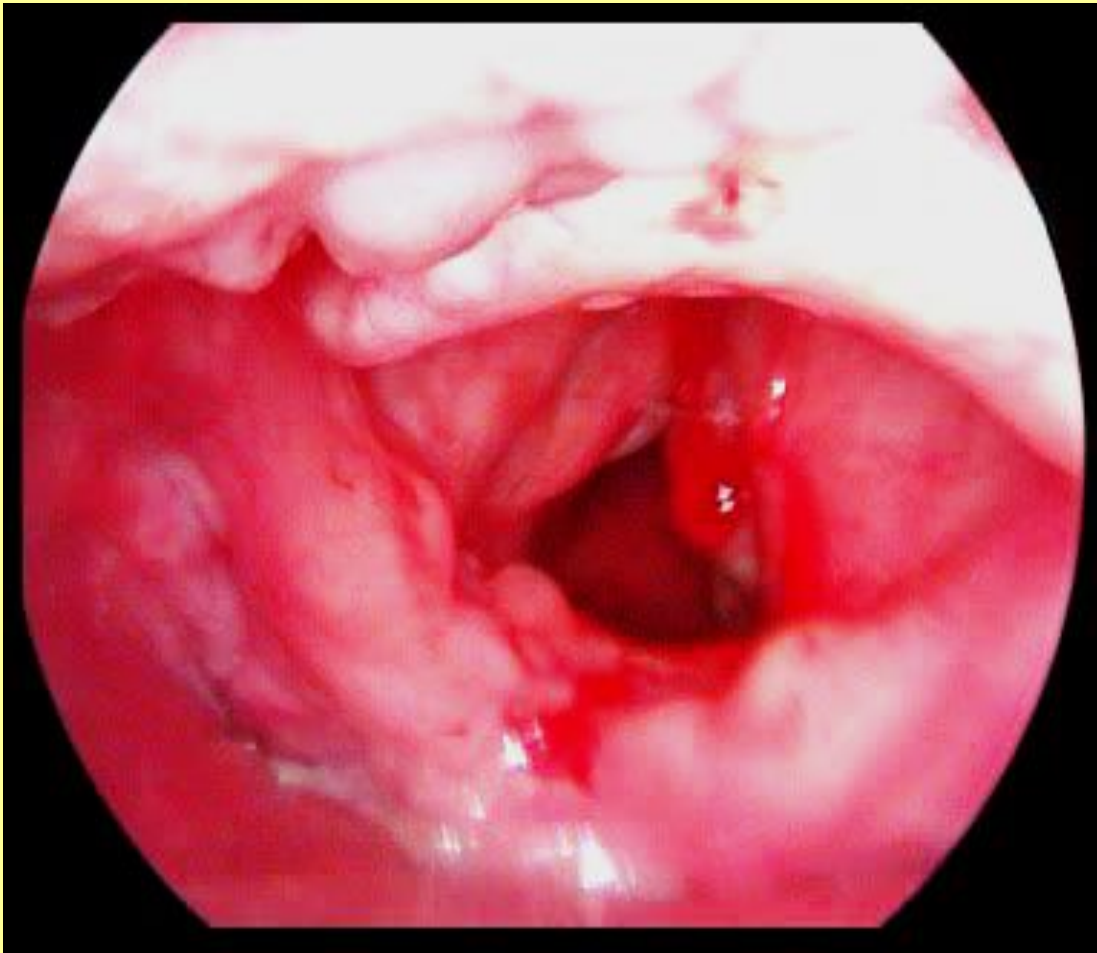

- Утворення гортані, що поширюється у м'які тканини шиї та гортанний відділ глотки

Лікування

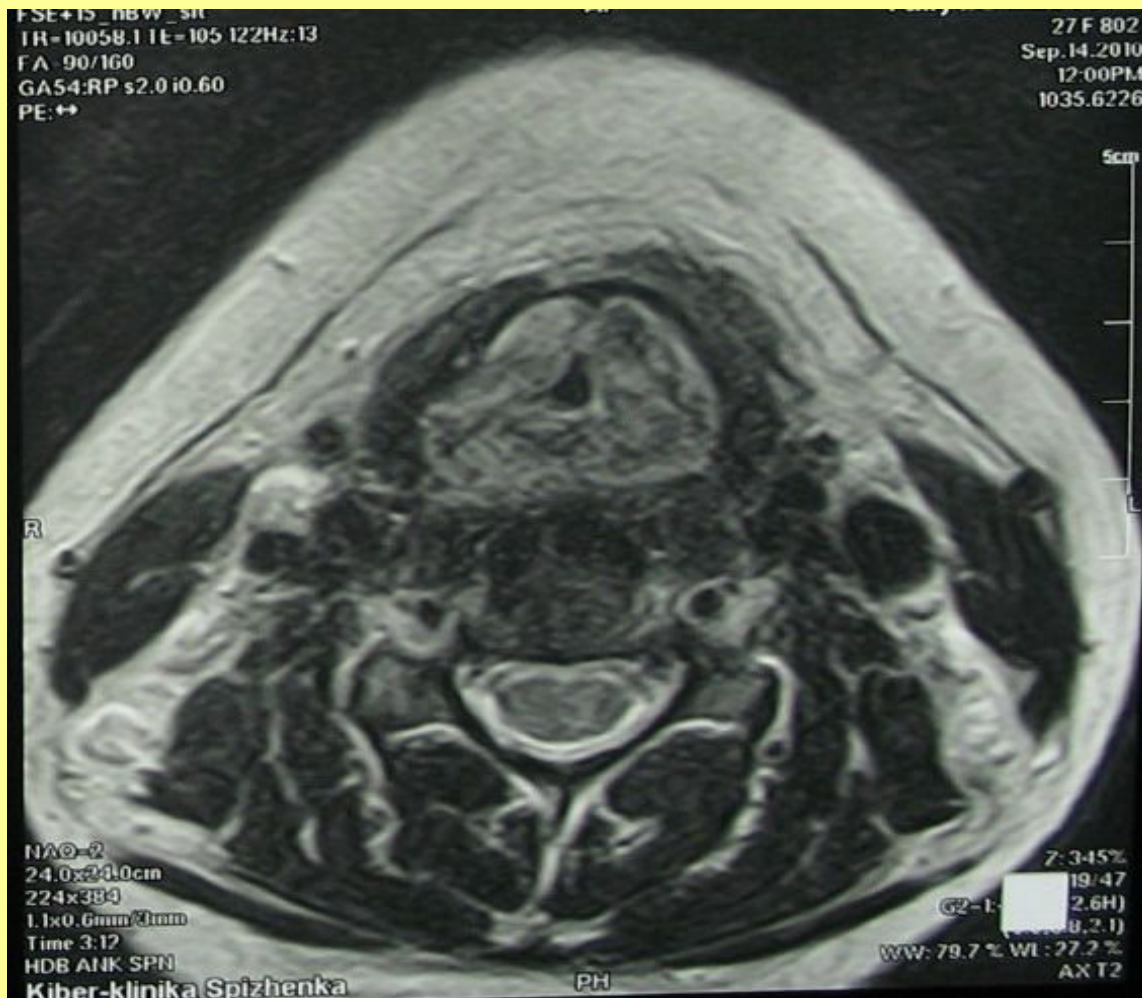
- Від операції хвора категорично відмовилась
- Лікування на установці Кібер Ніж **CyberKnife® G4** у Кібер клініці Спіженка:
 - за 5 сеансів було подведено 3750 сГр
- Амбулаторно: антибактеріальна терапія – 7 днів та симптоматичне лікування
- Аналгетики не застосовувались
- Через 2 тижні – деканюляція

Через 1 місяць після лікування на установці Кібер
Ніж CyberKnife® G4 у Кібер клініці Спіженка



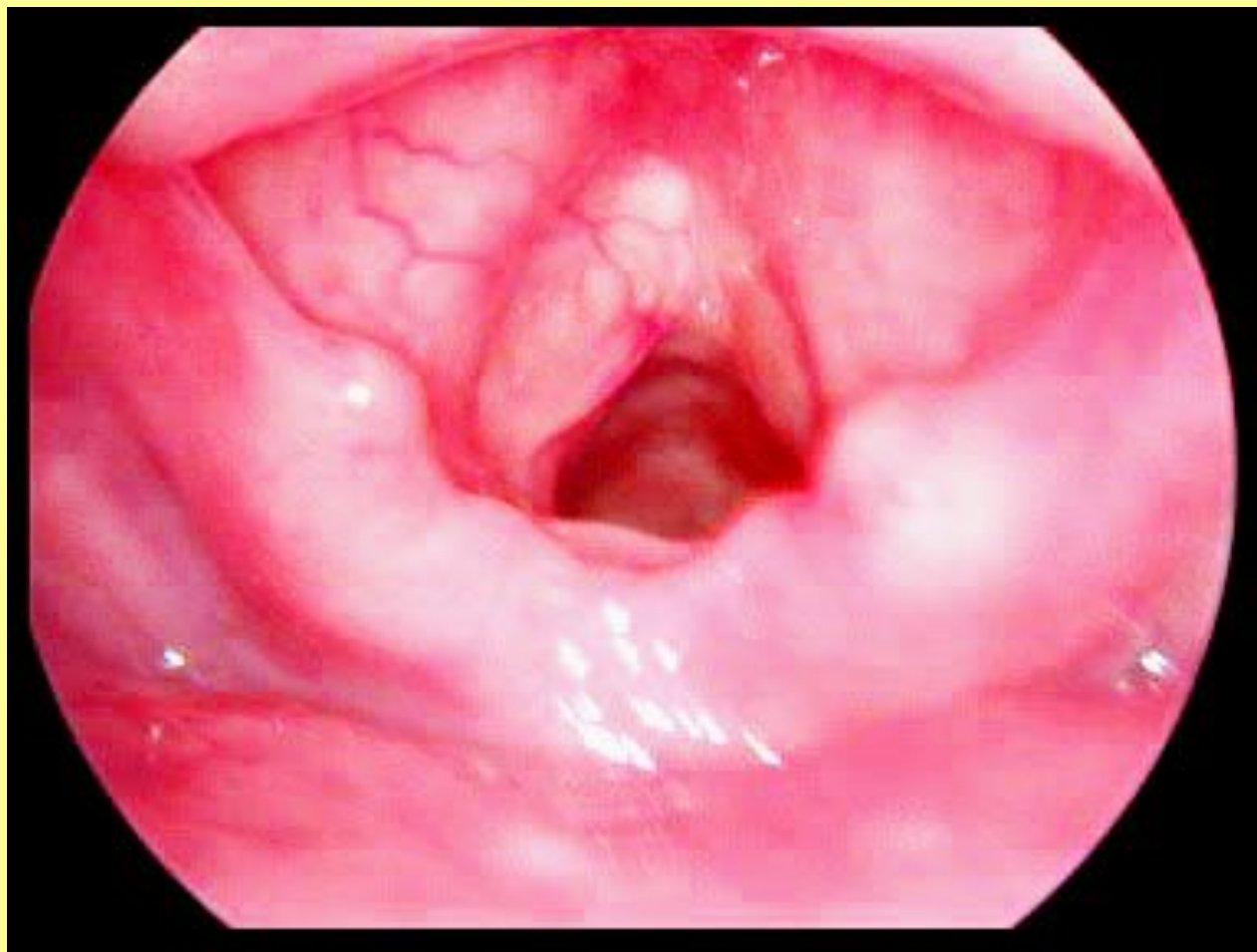- Залишкова пухлина
серединного відділу
гортані зліва

Через 1 місяць після лікування на установці Кібер Ніж CyberKnife® G4 у Кібер клініці Спіженка

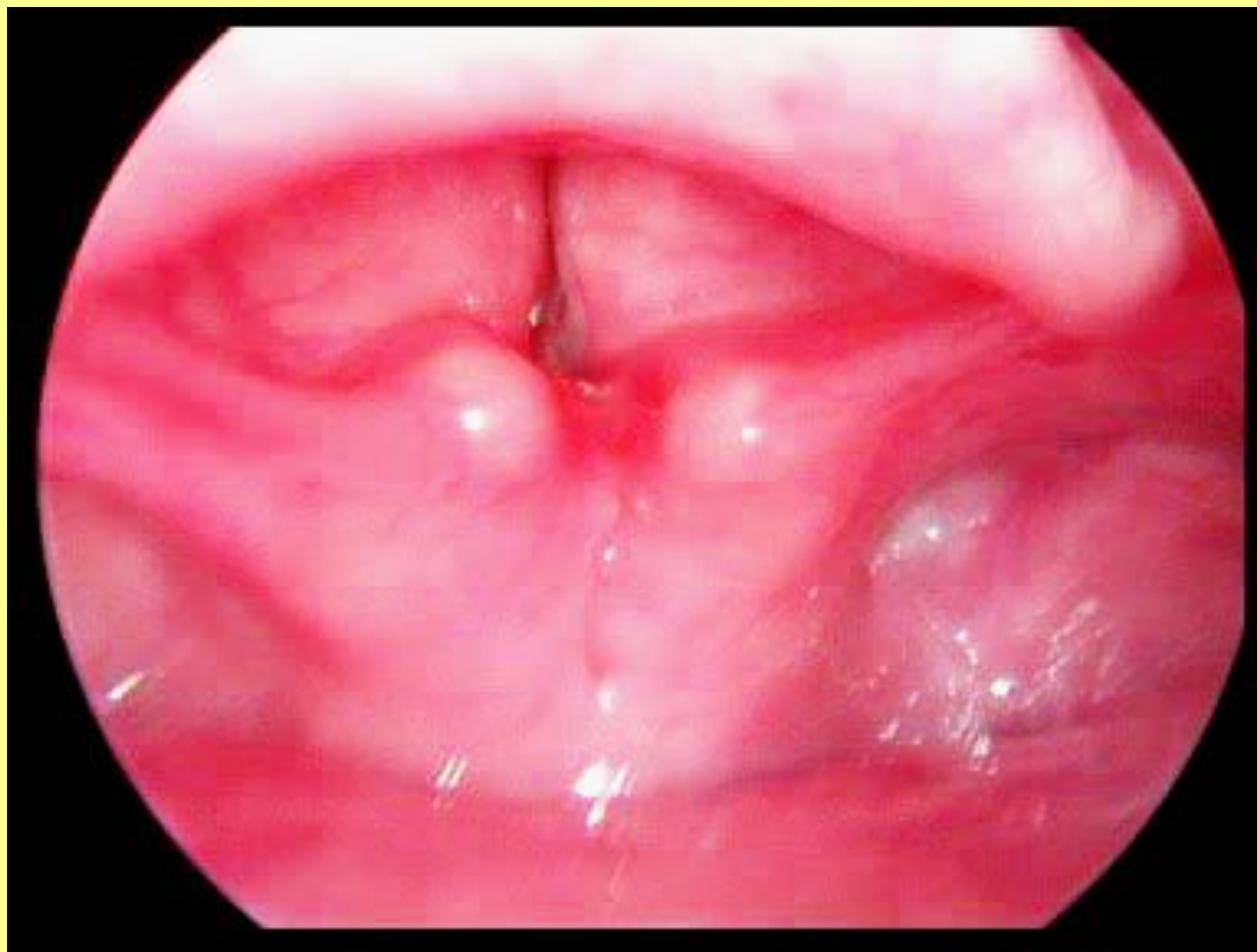


- МРТ шії:
гетерогенна
пухлина гортані з
ділянками
некрозу

Через 2 місяць після лікування на установці Кібер
Ніж **CyberKnife® G4** у Кібер клініці Спіженка



Через 2 місяць після лікування на установці Кібер
Ніж **CyberKnife® G4** у Кібер клініці Спіженка



Через 2 місяць після лікування на установці Кібер
Ніж **CyberKnife® G4** у Кібер клініці Спіженка



Виражаємо щирю вдячність
співробітникам відділу під керівництвом
Тамари Василівни Шидловської
за допомогу у ендоскопічній візуалізації гортані

Дякуємо за увагу!