

**РОДОРАЗРЕШАЮЩИЕ ОПЕРАЦИИ  
(КЕСАРЕВО СЕЧЕНИЕ, АКУШЕРСКИЕ  
ЩИПЦЫ, ВАКУУМ-ЭКСТРАКЦИЯ,  
ПЛОДОРАЗРУШАЮЩИЕ ОПЕРАЦИИ)  
(лекция)**

Операция кесарево сечение имеет достаточно глубокие исторические корни. В мифах Древней Греции описано, что после смерти матери путем кесарева сечения были извлечены Асклепий и Дионис.

Вопрос, кто впервые сделал кесарево сечение на живой беременной, остается дискуссионным. Наиболее вероятным считается, что впервые кесарево сечение было сделано во Франции в XVI веке придворным врачом французского короля Карла IX хирургом Абриазом Паре.

Достоверным является случай кесарева сечения в 1610 году в родильном доме Виттесберга (Германия), которое выполнил Jeremias Trautmann (существует детальный протокол операции). После этого операция неоднократно выполнялась в разных странах, но заканчивалась летальным исходом. Теперь понятно, что причиной этого были кровотечения из разреза на матке, так как он не зашивался, а также гнойно-септические осложнения.

Не менее важным фактором для развития оперативного акушерства стало введение наркоза. В 1846 году хирург Warren в Бостоне по предложению химика Jacksona и зубного врача Mortona сделал первую операцию под наркозом. Через год Simpson предложил вместо эфира хлороформ и применил этот наркоз у родильницы.

В 1876 году профессор F.D. Porro независимо от Г.К. Рейна предложил вариант операции ампутации матки после ее опорожнения. В 1881 году F.Kehrer зашил разрез на матке трехэтажным швом: ушив мышцы и наложив шов на брюшину.

Следующий этап становления операции кесарева сечения относится к середине 50-х годов XX столетия, когда началась эра антибиотиков, что было поворотным моментом в снижении гнойно-септических осложнений после кесарева сечения.

Частота кесарева сечения в США в последнее десятилетие стабилизировалась на уровне 22,0-22,3%, в странах Западной Европы она составляет 21-29%, а в таких странах, как Германия, Швеция, Великобритания она не превышает 8-10%. В России за последние 10 лет частота абдоминального родоразрешения возросла в 3 раза и составила 11%, а в Украине за последние 30 лет она увеличилась в 10 раз и достигла 8%.

Теоретически операция кесарева сечения, которая выполнена при незапущенных формах акушерской патологии и хорошем состоянии фетоплацентарного комплекса должна существенно улучшить окончание родов для матери и ребенка. Поэтому допустимо, что обоснованное увеличение частоты абдоминального родоразрешения является фактором, который обеспечивает здоровье матери и ребенка.

По данным различных авторов, одна треть всех кесаревых сечений выполняется по преимущественным показаниям со стороны матери, а 60-70% всех случаев кесарева сечения производится по показаниям со стороны плода.

В Украине согласно резолюции 2-й научно-практической конференции Ассоциации акушеров-гинекологов Украины «Кесарево сечение в практическом акушерстве», показания к кесареву сечению разделены на показания со стороны матери и показания со стороны плода.

Согласно Приказа № 620 МОЗ Украины от 29.12.2003 «Про організацію надання стаціонарної акушерсько-гінекологічної та неонатальної допомоги в Україні» показания к кесареву сечению выглядят следующим образом:

***Показания со стороны матери:***

1. Анатомически узкий таз III и IV степени сужения (истинная конъюгата <7 см) и формы узкого таза, которые редко встречаются (кососмещенный, поперечносуженный, воронкообразный спондилолистетический, остеомалаяционный, сужение экзостозами и костными опухолями).
2. Клинически узкий таз.
3. Центральное предлежание плаценты.
4. Частичное предлежание плаценты с выраженным кровотечением и отсутствием условий для немедленного родоразрешения per vias naturalis.
5. Преждевременная отслойка нормально расположенной плаценты и отсутствие условий для естественного родоразрешения.
6. Разрыв матки угрожающий или начавшийся.
7. Два или больше рубцов на матке.
8. Несостоятельность рубца на матке.
9. Рубец на матке после корпорального кесарева сечения.
10. Рубцовые изменения шейки матки и влагалища.

11. Аномалии родовой деятельности, которые не поддаются медикаментозной коррекции.
12. Выраженное варикозное расширение вен шейки матки, влагалища и вульвы.
13. Пороки развития матки и влагалища, которые препятствуют рождению ребенка.
14. Состояние после разрыва промежности III степени и пластических операций на промежности.
15. Состояние после хирургического лечения пузырно-влагалищных и кишечно-влагалищных свищей.
16. Опухоли органов малого таза, которые препятствуют рождению ребенка.
17. Рак шейки матки.
18. Отсутствие эффекта от лечения тяжелых форм позднего гестоза при невозможности немедленного родоразрешения *per vias naturalis*.
19. Травматические повреждения таза и позвоночника.
20. Экстрагенитальная патология при наличии записи профильного специалиста:
  - артериальная гипертензия III степени;
  - коарктация аорты;
  - аневризма аорты или другой крупной артерии;
  - систолическая дисфункция левого желудочка с фракцией выброса <40%;
  - свежие кровоизлияния в сетчатку на фоне диабетической или гипертонической ангиопатии;

- заболевания легких, которые обуславливают угрозу пневмоторакса;
- легочное кровотечение менее чем за 4 недели до родоразрешения;
- портальная гипертензия с варикозным расширением вен пищевода, желудка;
- спленомегалия;
- диафрагмальная грыжа;
- гипертезионно-ликворный синдром;
- состояние после геморрагического инсульта;
- необходимость выключения потуг при отсутствии головного предлежания.

21. Острая форма генитального герпеса в течение 3-х недель до родов.
22. Мертворождение в анамнезе в сочетании с другой акушерской патологией.
23. ВИЧ-инфицирование беременной при вирусной нагрузке более 1000 копий операцию выполняют до начала родовой деятельности и разрыва плодных оболочек.

## *Показания со стороны плода:*

1. Острая гипоксия плода, подтвержденная объективными методиками обследования при отсутствии условий для срочного родоразрешения через естественные родовые пути.
2. Тазовое предлежание плода при предполагаемой массе более 3700 г.
3. Выпадение пульсирующих петель пуповины.
4. Неправильное положение плода после излития околоплодных вод.
5. Высокое прямое стояние стреловидного шва.
6. Разгибательное вставление головки плода (лобное, передний вид лицевого).
7. Беременность вследствие применения лечебных программ вспомогательных репродуктивных технологий или после длительного лечения бесплодия.
8. Состояние агонии или клинической смерти матери при живом плоде.
9. Многоплодная беременность при тазовом предлежании I плода.
10. Гипоксия или тазовое предлежание плода, масса плода больше 4000 г при сахарном диабете у матери.

Согласно Приказа № 620 МОЗ Украины *противопоказаниями к родоразрешению* путем операции интраперитонеального кесарева сечения являются:

- экстрагенитальное и генитальное инфицирование;
- длительность безводного периода более 12 часов;
- внутриутробная гибель плода кроме наличия преждевременной отслойки плаценты или полного предлежания плаценты.

В истории родов осуществляется запись консилиума врачей акушеров-гинекологов о необходимости проведения операции с обоснованием показаний и условий выполнения.

*С целью профилактики возможных послеоперационных осложнений необходимо согласно приказа № 620 МОЗ Украины:*

2. При высоком риске реализации инфекции в послеоперационном периоде выполнять защитные варианты с обязательным дренированием брюшной полости или прибегать к экстраперитонеальному кесареву сечению.
3. Привлекать к выполнению экстраперитонеального кесаревого сечения только высококвалифицированного врача акушера-гинеколога, который владеет техникой этой операции.
4. В случае немедленного родоразрешения в интересах матери, наличии эндометрита, внутриутробной гибели плода и отсутствии условий для родоразрешения per vias naturalis выполнять операцию Порро.



4. Плановую операцию кесарева сечения выполнять с началом родовой деятельности или после излития околоплодных вод после проведения полного клинического обследования с оценкой состояния беременной и плода, санации родовых путей.
5. В случае проведения плановой операции кесаревого сечения проводить дородовую подготовку, что предусматривает полное клиническое обследование с оценкой состояния беременной и плода, санацию родовых путей.
6. Операцию повторного кесаревого сечения выполнять преимущественной в плановом порядке с привлечением врачей высокой квалификации.
7. Во время плановой операции кесаревого сечения с целью уменьшения риска гнойно-септических и посттрансфузиологических осложнений, передачи ВИЧ-инфекции, сифилиса и сывороточного гепатита целесообразно применять аутогемотрансфузию.
8. При ушивании раны на матке целесообразно использовать дексон, викрил и полидоксанал.
9. При решении вопроса о проведении операции кесаревого сечения при глубокой недоношенности беременности исходить из интересов здоровья матери, наличия достоверных данных о жизнеспособности плода.
10. После отделения ребенка проводить профилактику возникновения септических осложнений путем однократного внутривенного введения антибиотика в среднесуточной дозе, за исключением наличия у пациентки мочеполовой инфекции, которая требует введения антибиотиков согласно показаний.
11. У женщин группы высокого инфекционного риска развития гнойно-септических осложнений сразу начинать антибактериальную терапию в лечебном режиме.
12. У женщин группы высокого риска возникновения тромбоземболических осложнений необходимо обязательно проводить их профилактику (гепарин, фраксипарин, клексан с раннего послеоперационного периода под контролем гемостазиограммы).

13. Придерживаться активного ведения послеоперационного периода.
14. Придерживаться норм санитарно-гигиенического и противоэпидемического режима согласно требований соответствующих нормативных актов.
15. Стерилизация во время операции кесаревого сечения проводится согласно приказа МОЗ Украины от 06.07.94 № 121 «Про застосування методів стерилізації громадян».
16. При проведении повторной операции кесаревого сечения применять обязательно введение в мочевой пузырь катетера на время оперативного вмешательства. Не следует удалять катетер из мочевого пузыря раньше, чем через 48 часов после операции в случаях:
  - разрыва матки;
  - затяжных родов;
  - клинически узкого таза;
  - сильного отека промежности;
  - послеродового сепсиса с тазовым перитонитом.В случае травмы мочевого пузыря необходимо оставлять катетер в мочевом пузыре на 7 суток.
17. Для снижения риска травматизации при передаче инструментов следует придерживаться методики «нейтрального поля» («безопасных зон») используя лотки.
18. Антибиотики с профилактической целью необходимо вводить после пережатия пуповины.
19. При применении длительной инфузионной терапии (более 48 часов) в связи с высоким риском развития нарушения электролитного баланса необходимо контролировать уровень электролитов каждые 48 часов.

**Техника операций кесарево сечение.** Прежде чем излагать технику кесарева сечения, обратим внимание на анатомию и топографию матки в конце беременности.

Беременная матка «на сносях» имеет вид овоида, который располагается в брюшной полости кпереди и несколько справа от петель кишечника, упираясь верхним полюсом в нижнюю поверхность печени. Дно матки обычно оттеснено вправо, будучи покрыто спереди сальником и поперечноободочной кишкой (*colon transversum*) в виде римской цифры V. Правая ветвь этой фигуры уходит в глубину под край печени, левая лежит более поверхностно, направляясь в левое подреберье вдоль большой кривизны желудка. Правый край маточной стенки соприкасается непосредственно с боковой брюшной стенкой, прикрывая почти целиком слепую кишку, отодвинутую кверху и кзади. Таким образом, слепая кишка к концу беременности располагается не в подвздошной области, а где-то справа выше пупка, нередко, под краем печени. Левый край передней стенки матки прикрыт кишечными петлями сильно выступающей вперед *flexura sigmoidea*. При метеоризме петли тонких кишок, вытягиваясь сильно вперед, могут прикрыть переднюю поверхность матки вплоть до белой линии живота. Придав женщине положение с опущенной книзу головой, можно добиться того, что кишки и сальник отходят от пупочной области и таким образом освобождают переднюю стенку матки.

Нижний маточный сегмент (перешеек матки) в конце беременности более или менее глубоко погружен в малый таз, где он латерально соприкасается с боковыми стенками таза, а спереди – с подвздошной областью брюшной стенки. Между передней стенкой нижнего сегмента матки (он теперь входит в состав плодовместилища) и брюшной стенкой часто ложится переполненный мочевой пузырь, обычно он располагается больше слева. В опорожненном состоянии мочевой пузырь помещается в малом тазу, при наполнении поднимается в брюшную полость, располагаясь спереди и слева от нижнего маточного сегмента. Во время родов с опусканием головки в малый таз мочевой пузырь, как правило, поднимается из малого таза в брюшную полость, причем дно пузыря может подняться на 5-6 см выше лобка. Это обстоятельство надо иметь в виду. Даже опорожненный с помощью катетера (перед операцией) мочевой пузырь во время родов все же находится выше лобка.

Если по вскрытии брюшной полости отодвинуть сальник и петли кишок в сторону, то будет видна матка, наклоненная вправо и несколько повернутая вокруг своей продольной оси слева направо. Правых придатков не видно. Правая круглая связка еле намечается. Левая лежит спереди и идет немного косо по направлению к левой паховой области на несколько сантиметров выше и кзади, от левой круглой связки отходит левая труба и ее брыжейка (*mesosalpinx*), немного прикрывающая яичник. Ось матки, таким образом, лежит не в сагитальной плоскости по *linea ruboxurphoidea*, как вне беременности, а правее этой линии. Кроме того кпереди обращена скорее не передняя стенка матки, а боковая с левыми придатками. Матка в родах представляет собой полый мускул, постоянно сокращающийся и расслабляющийся. Под влиянием схваток маточные стенки делаются плотными, причем вся матка принимает форму овоида. Под воздействием сильных родовых схваток овоид стремится выпрямиться, причем дно матки приближается к средней линии несколько вытягиваясь вперед.

Наружная поверхность стенки матки на всем протяжении выглядит неодинаково. Сверху у дна она лилово-красного цвета покрыта брюшиной, крепко спаянной с мышцами. Ниже, ближе к малому тазу, стенка матки покрыта белесоватой пленкой. Пленка брюшины подбита рыхлой клетчаткой и легко отделяется от маточной стенки. Та часть маточной стенки, которая рыхло соединена с брюшиной, соответствует приблизительно тому ее отрезку, в котором лежит нижний полюс плода (обычно головка). Верхний край этого легко отделяющегося брюшинного покрова принято считать верхней границей нижнего маточного сегмента. Брюшина, как известно, не покрывает полностью переднюю поверхность нижнего сегмента.

Под *excavatio vesicouterina*, глубина которого зависит от индивидуальных особенностей и от степени наполнения мочевого пузыря, нижний маточный сегмент на более или менее значительном протяжении не покрыт брюшиной. Эта подбрюшинная зона находится то в области малого таза, то выше, в брюшной полости, в зависимости от высокого или низкого расположения нижнего полюса плода. Весь нижний маточный сегмент от внутреннего маточного зева до верхней границы легко отделяющейся брюшины обычно к концу беременности имеет 6-10 см в длину.

В тех случаях, когда таз представляет собой препятствие для прохождения головки, нижний маточный сегмент к концу родов растягивается до максимума и его длина значительно превышает 10 см.

Следует иметь в виду, что оперативным путем легко дойти до нижнего маточного сегмента лишь в том случае, если он поднялся кверху в брюшную полость. Более доступным можно сделать нижний маточный сегмент, придав женщине положение с опущенной книзу головой. При всякого рода операциях на матке, как абдоминальных, так и влагалищных, необходимо обращать внимание на расположение мочевого пузыря.

Нижний маточный сегмент покрыт листком брюшины. Этот листок легко отделяется, так как между ним и маточной стенкой имеется слой рыхлой клетчатки. Во время беременности, а еще больше во время родов, этот слой клетчатки пропитывается серозной жидкостью. Такое пропитывание можно проследить не только в области нижнего сегмента: оно распространяется и по сторонам, как бы в виде крыльев, доходя до места отхождения круглых связок, отсюда по широким связкам идет по ходу прикрепления брыжейки трубы (мезосальпинкса), дальше латерально и вверх до подвздошной и поясничной области.

Покрывающий нижний маточный сегмент листок брюшины не одевает его, как мы сказали, на всем протяжении. На той или иной высоте он загибается кверху, на переднюю брюшную стенку, образуя, таким образом, *excavatio vesicouterina*.

Мочевой пузырь расположен кпереди от нижнего сегмента и *excavatio vesicouterina*. Он частично прикреплен к надвлагалищной части шейки матки и к нижнему сегменту. Между мочевым пузырем и нижним маточным сегментом лежит слой рыхлой клетчатки, толщиной около 2 см, считая сверху вниз. Опорожненный мочевой пузырь, как правило, находится в полости малого таза. Верхушка его лежит позади лонного соединения. В ненаполненном состоянии пузырь или остается в малом тазу, выпячивая книзу переднюю влагалищную стенку, или, что бывает чаще, поднимается кверху, в брюшную полость, и ложится кпереди и влево от нижнего маточного сегмента.

Передняя складка пузырно-маточного кармана также поднимается кверху и становится как бы надпузырной. Во время беременности толщина стенки матки и нижнего маточного сегмента примерно одинакова, т.е. около 0,5 см. Но во время родов нижний маточный сегмент растягивается, истончается иногда до 2 мм.

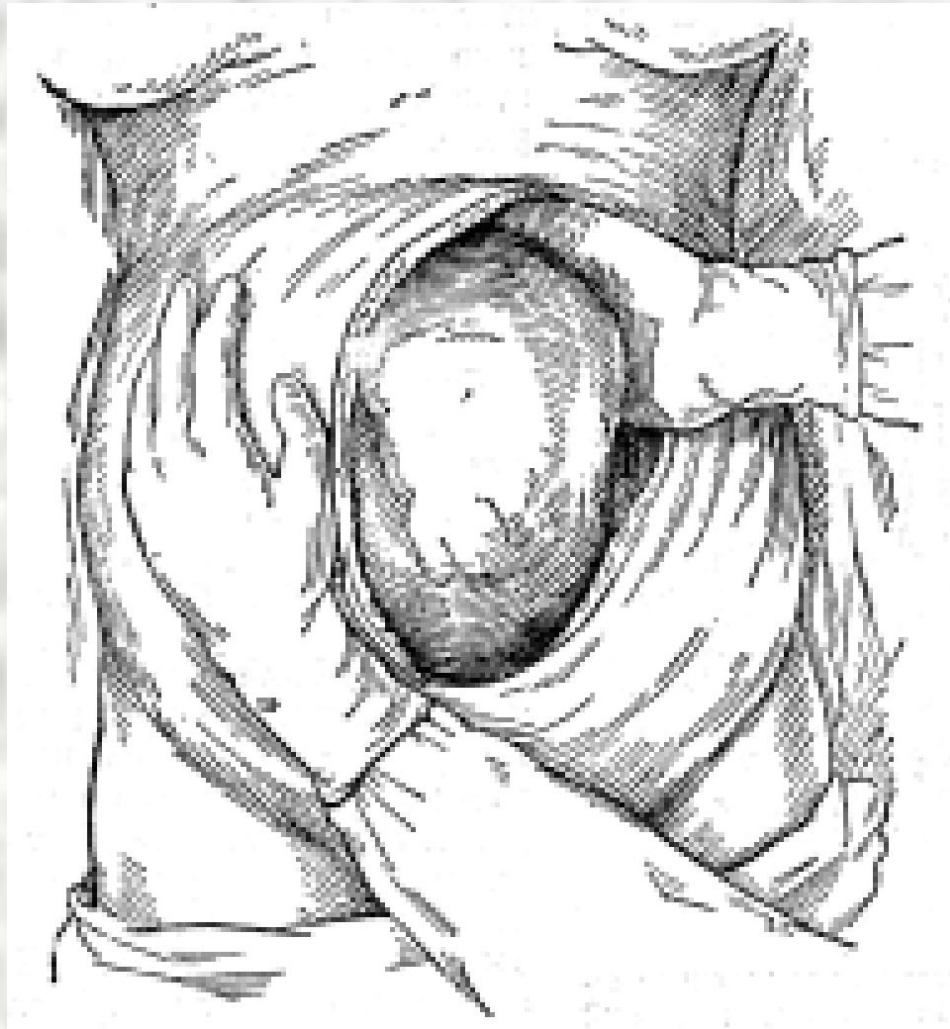
Брюшная стенка беременной женщины под влиянием растущей матки сильно растягивается. На наружных кожных покровах оно сказывается сглаживанием пупка и образованием так называемых рубцов, вернее полос беременности (*striae gravidarum*), которые существенного значения не имеют. Но растяжение мышечно-апоневротической части брюшной стенки не так безобидно. Апоневроз между прямыми мышцами сильно истончается, в силу чего прямые мышцы непосредственно над лобком прилегающие друг к другу, расходятся кверху все больше и больше, образуя фигуру в виде римской цифры V. На уровне пупка растяжение апоневроза достигает максимума.

В настоящее время различают корпоральное (классическое) кесарево сечение, кесарево сечение в нижнем сегменте с поперечным и продольным рассечением матки, кесарево сечение с изоляцией брюшной полости, экстраперитонеальное кесарево сечение и влагалищное кесарево сечение.

Корпоральное кесарево сечение в настоящее время выполняют крайне редко и показания к нему весьма ограниченные:

1. Наличие в анамнезе рубца после предыдущего корпорального кесарева сечения.
2. Выраженное варикозное расширение вен нижнего сегмента матки.
3. Наличие миоматозного узла в области нижнего сегмента матки.
4. Выраженный спаечный процесс в области нижнего сегмента матки и отсутствие возможности подойти к нему.
5. При заболеваниях матки (множественные миоматозные узлы) или наличие экстрагенитальной патологии, злокачественных образований, когда необходимо выполнять удаление матки с придатками или без них.

Корпоральное кесарево сечение выполняют следующим образом. Брюшную стенку рассекают продольно по средней линии от лонного сочленения до пупка. Без выведения матки из брюшной полости осматривают ее и определяют срединную линию. Так как во время беременности имеется физиологическая ротация матки вправо, то для точного определения срединной линии необходимо матку сместить рукой влево (рис. 1).



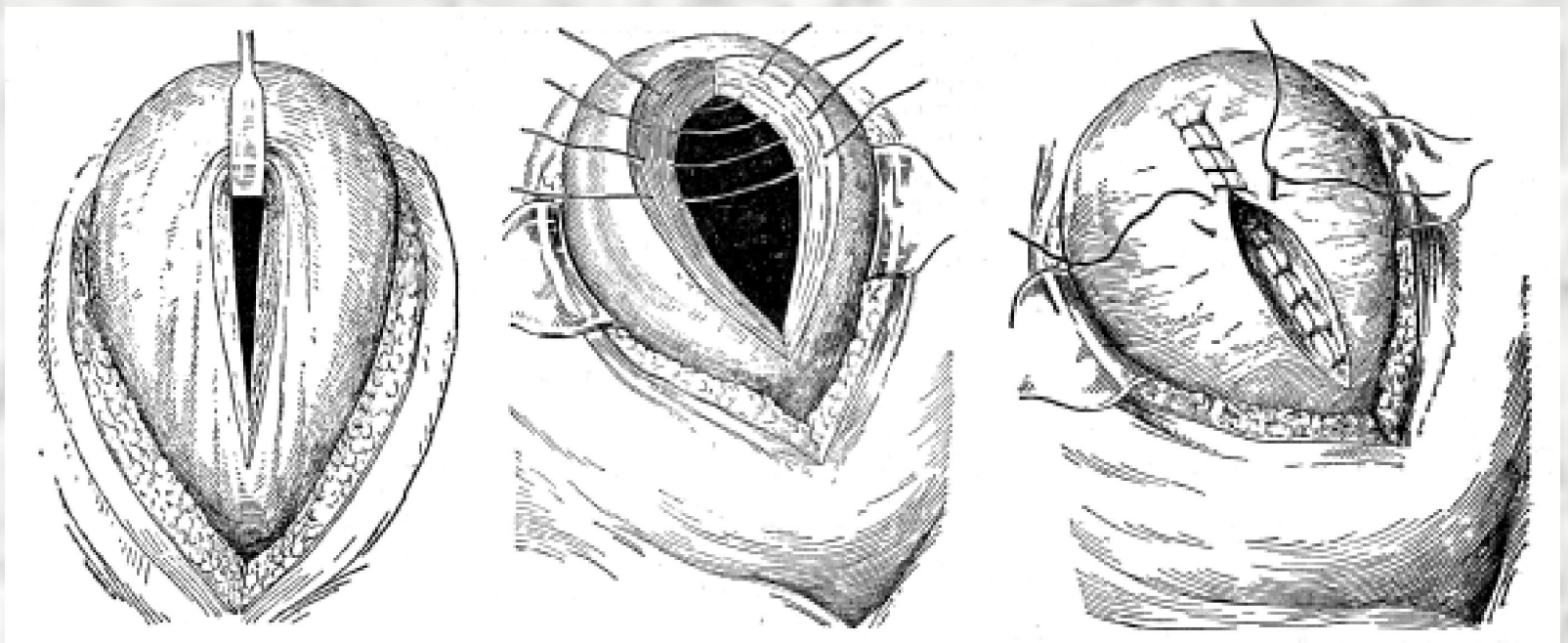
***Рис. 1. Классическое (корпоральное) кесарево сечение.  
Выведение матки через операционную рану.***



Разрез передней стенки матки должен быть не менее 12-13 см. После рассечения матки в ране видны плодные оболочки и плацентарная ткань. Оболочки рассекают скальпелем, а затем разрывают пальцами. Для уменьшения попадания околоплодных вод в брюшную полость и уменьшения риска развития послеоперационных гнойно-септических осложнений рекомендуется отграничивать брюшную полость салфетками с боковых сторон и отсасывать околоплодные воды электроотсосом. При предлежании в рану плаценты ее следует попытаться отделить вниз до оболочек, но чаще приходится производить разрез через плаценту. Хирург правой рукой извлекает плод за головку или ножки. Между двумя зажимами пересекают пуповину и ребенка передают акушерке.

Сразу после извлечения плода верхний угол раны приподнимают подъемником, что уменьшает кровотечение и улучшает условия для последующего удаления плаценты. Можно наложить по одному шву у верхнего и нижнего углов раны, используя их для растяжения. В мышцу матки вводят 1 мл окситоцина, а роженице внутривенно вводят 1 мл метилэргометрина. Потягиванием за пуповину или рукой удаляют послед. Затем выполняют кюретаж полости матки тупой кюреткой.

Когда матка сократится приступают к ушиванию раны, для чего используют кетгут или синтетический шовный материал. Первый ряд мышечно-мышечных швов накладывают вблизи слизистой оболочки матки на расстоянии 5-7 мм друг от друга (рис. 2). Для наложения швов применяют сильно прогнутые иглы. Вкалывание иглы производят непосредственно под серозной оболочкой с захватыванием всей толщи миометрия и выводят ее на границе между мышцей и децидуальной оболочкой. С другой стороны раны иглу вводят в миометрий над децидуальной оболочкой и выводят под серозным покровом. Затем накладывают серозно-мышечные швы второго слоя, перитонизацию раны осуществляют непрерывным швом, при котором захватывают только серозный покров.



***Рис. 2. Классическое кесарево сечение. Наложение швов на разрез маточной стенки.***

Далее ушивают переднюю брюшную стенку послойно по общепринятой методике.

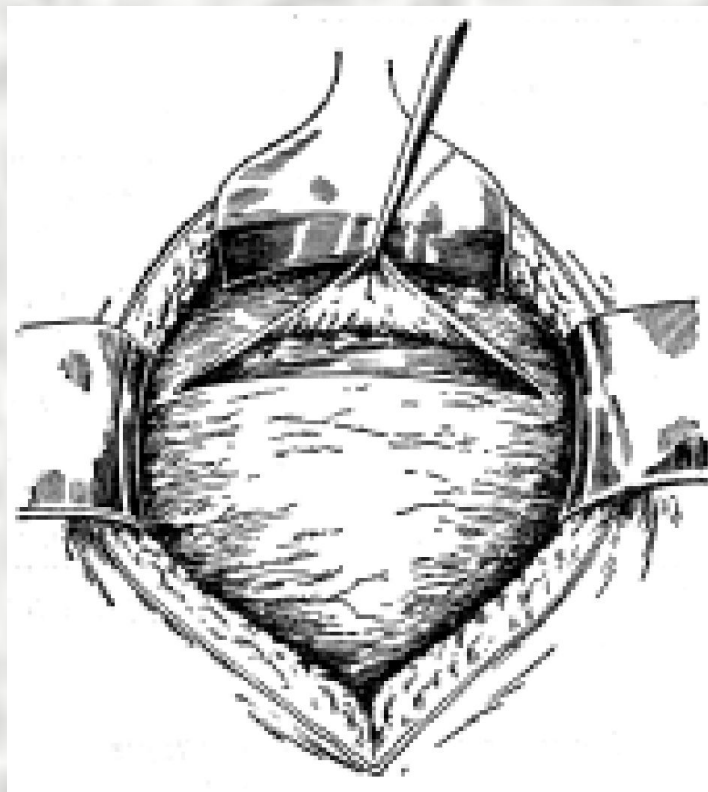
Кесарево сечение в этом классическом виде имеет много недостатков, особенно в смысле прогноза для матери. При классическом методе операции приходится вскрывать брюшную полость на большом пространстве, обнажая почти весь кишечник, что увеличивает риск возникновения спаечного процесса. Манипуляции совершаются не в области малого таза, наиболее устойчивой в отношении инфекции, а гораздо выше, поэтому значительно увеличивается риск быстрого распространения инфекционного процесса. Полый мускул матки непосредственно связан с серозной оболочкой (без прослойки клетчатки как в нижнем сегменте) и лучше кровоснабжается, чем нижний маточный сегмент, который вдобавок, как упоминалось выше, отделен от брюшины тонким слоем рыхлой клетчатки.

Поэтому при классическом варианте кесарева сечения часто бывает сильное раневое кровотечение, а при ушивании маточной раны тремя слоями швов наблюдается большое скопление шовного материала и в результате сдавления возникает значительный участок ишемии и отечности, что ухудшает кровоснабжение области послеоперационной раны, перитонизация шва менее совершенна. Все это увеличивает риск развития воспалительных изменений в области шва и развития их несостоятельности с последующими септическими осложнениями. Кроме того травмированные мышечные волокна тела матки хуже сокращаются в послеоперационном периоде. Это ухудшает отток лохий (раневого секрета из полости матки) и создает благоприятные условия для развития инфекции в матке.

Перечисленные недостатки корпорального кесарева сечения заставили хирургов искать новые методы операции, которые позволили бы ликвидировать описанные осложнения.

Одним из таких способов является кесарево сечение в нижнем сегменте матки, которое выполняется следующим образом:

Брюшную полость вскрывают продольным нижним срединным разрезом или поперечным (по Пфанненштилю) полулунным разрезом в надлобковой области на 3 см выше края волосистой части лобка. При поперечном разрезе производится отсепаровка листков апоневроза от подлежащих прямых мышц живота на значительном участке вверх по направлению к пупку и немного книзу. Это увеличивает возникновение кровотечения с образованием гематом с последующим их нагноением. Мышцы расслаивают тупо и брюшину вскрывают в продольном направлении. По вскрытии брюшной полости осматривают нижний сегмент матки, определяют границу мочевого пузыря и на 2-3 см выше него производят поперечный разрез пузырно-маточной складки брюшины почти до места прикрепления круглых маточных связок (рис. 3).

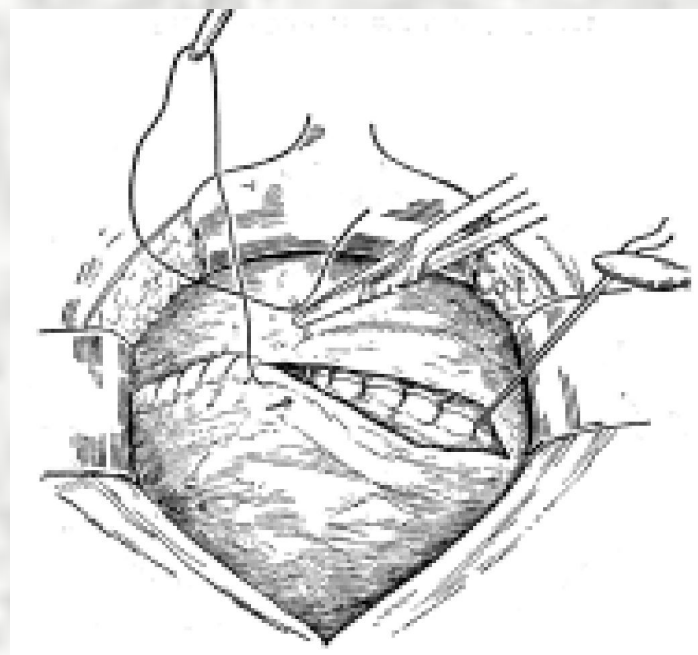
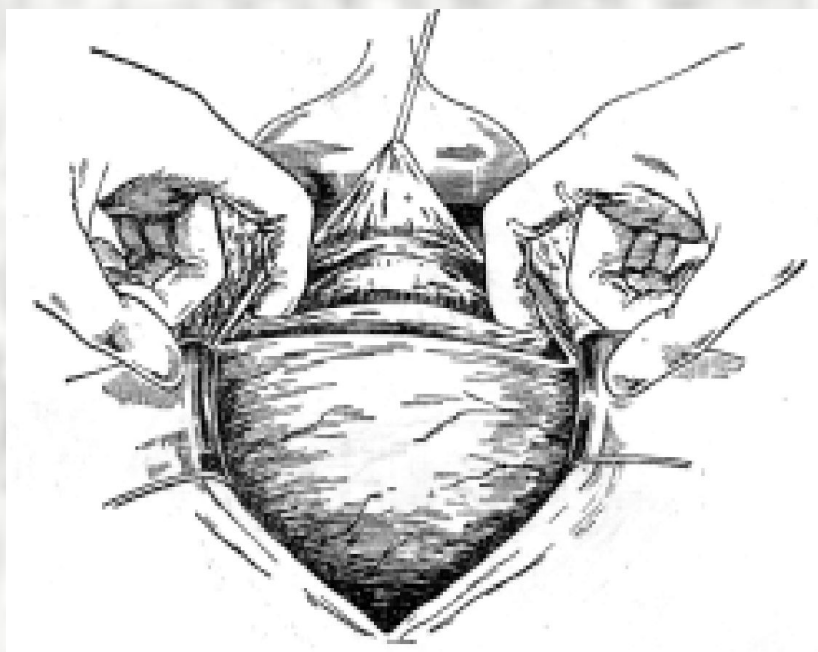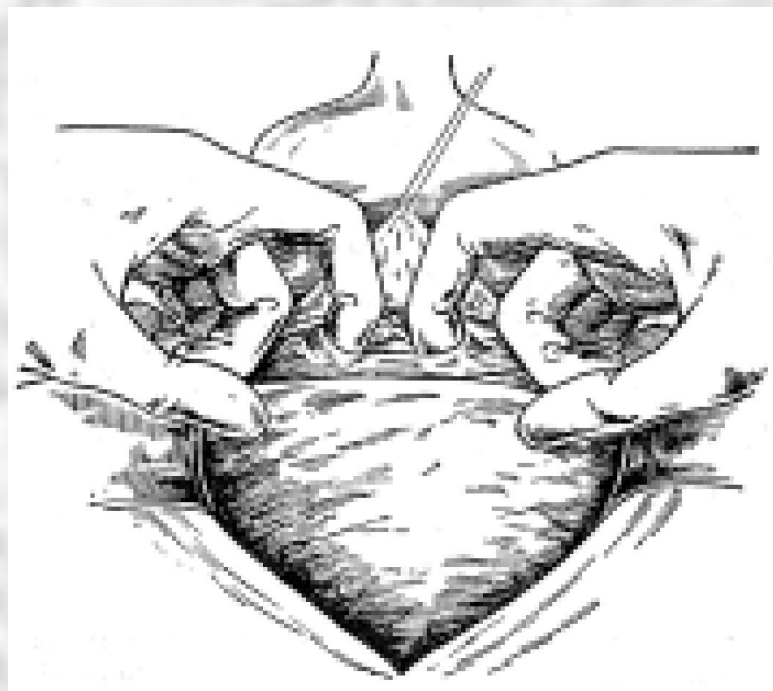
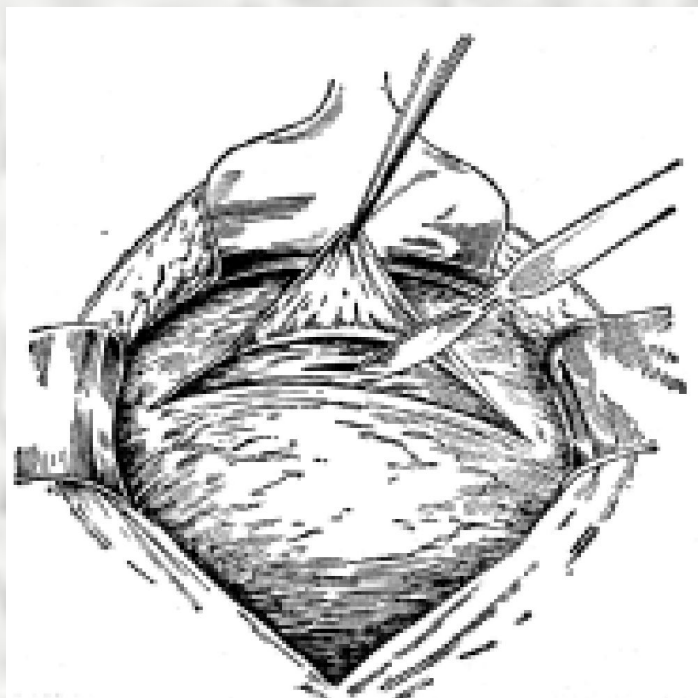


***Рис. 3. Кесарево сечение в нижнем сегменте матки.  
Поперечный разрез через брюшину вдоль маточно-пузырной  
складки.***

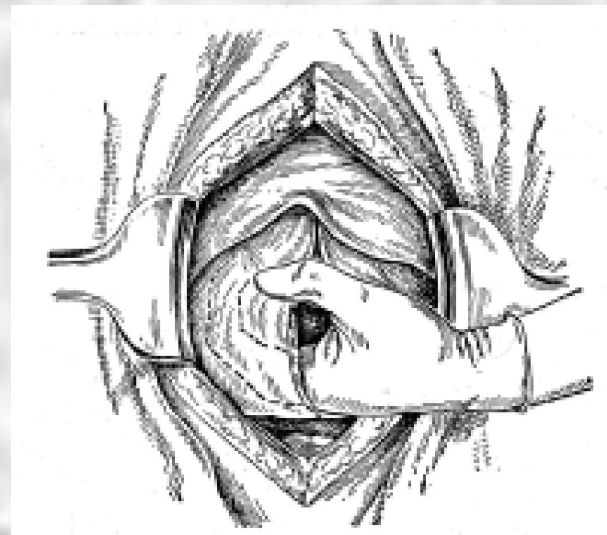
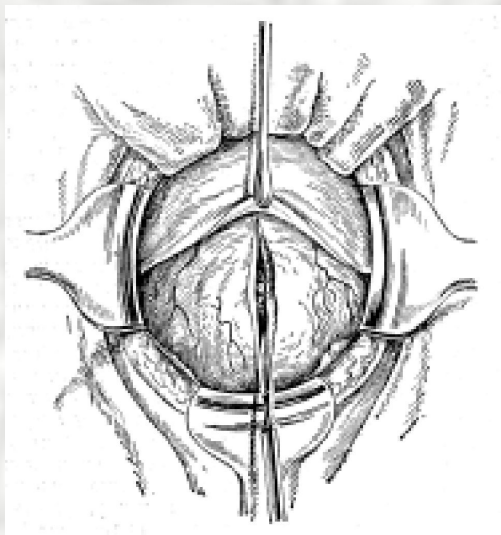
Нижний лоскут брюшины вместе с верхушкой мочевого пузыря отодвигают книзу и прикрывают широким ложкообразным зеркалом. Можно не производить отслаивание мочевого пузыря и пузырно-маточной складки, как предложил Гусаков А.А. в 1952 году, так как пространственные соотношения при развернутом нижнем сегменте позволяют извлечь плод при этом без опасности повреждения мочевого пузыря. Лишь при низко стоящей предлежащей части целесообразно произвести отслойку мочевого пузыря, то есть совершить ретровезикальное кесарево сечение. Разрез нижнего сегмента матки должен соответствовать локализации наибольшего диаметра головки.

Стенку матки рассекают скальпелем на небольшом отрезке (рис. 4), а затем указательными пальцами обеих рук расширяют рану до пределов, необходимых для извлечения головки плода. При малой податливости тканей не следует прилагать большие усилия, так как при этом можно повредить сосудистые пучки. Лучше произвести рассечение тканей ножницами. Извлечение головки плода производят после удаления зеркал. В полость матки вводят 4 пальца ладонной поверхностью обращенных к головке плода. С учетом позиции и вида плода головку поворачивают затылком или личиком кпереди и разгибанием (если затылок кпереди) или сгибанием (если личико кпереди) выводят головку за пределы маточной раны. Двумя ладонями захватывают головку и осторожно потягивая, освобождают плечевой пояс и туловище. Вводят сокращающие матку вещества (1 мл окситоцина) в мышцу матки и удаляют послед. Разрез на матке ушивают непрерывным или отдельными мышечно-мышечными викриловыми швами. Края разреза брюшины ушивают непрерывным викриловым швом.

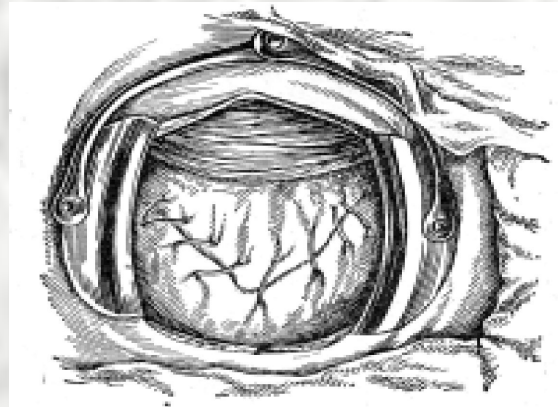
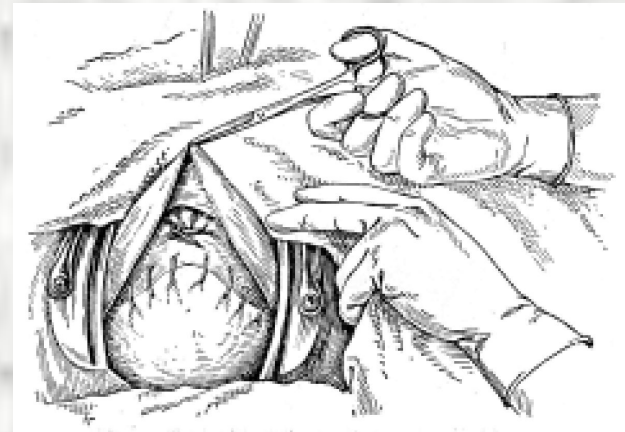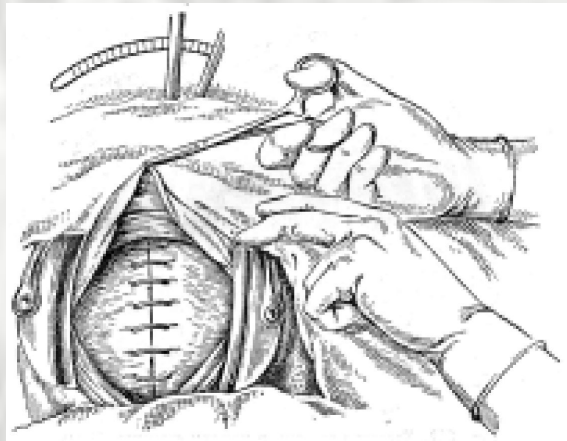
Кесарево сечение можно производить и при продольном рассечении нижнего сегмента матки, что требует высокой отсепаровки пузырно-маточной складки (до места плотного прикрепления ее к матке) с последующим извлечением плода (рис. 5). При этом зашивать рану матки можно двухрядным мышечно-мышечным швом (рис. 6), а затем серозно-мышечным швами. Перитонизацию осуществлять наложением непрерывного шва на рану пузырно-маточной складки брюшины, зашивая сначала ее нижний листок, а затем подшивая верхний листок. Можно сшивать оба листка пузырно-маточной складки одновременно.



**Рис. 4. Этапы кесарева сечение в нижнем сегменте матки.  
Поперечный разрез через маточную стенку.**



***Рис. 5. Кесарево сечение в нижнем сегменте матки. Продольный разрез стенки матки и извлечение плода***



***Рис. 6. Кесарево сечение в нижнем сегменте матки. Ушивание стенки матки. Этапы перитонизации.***

**Усовершенствование кесарева сечения.** В основу модификации положен принцип тупого разведения тканей при разрезе кожи по методике, предложенной М.Старком.

Модификация выполняется следующим образом. Делают поверхностный, прямолинейный поперечный разрез кожи на 3 см ниже линии, которая соединяет передне-верхние ости седалищных костей. Скальпелем делают углубление разреза по средней линии в подкожно-жировой клетчатке, одновременно разрезают апоневроз на 3 см. Затем апоневроз вместе с подкожно-жировой клетчаткой тупо одним движением двух пальцев обеих рук в каудально-краниальном направлении раздвигают билатерально по линии разреза кожи. Чтобы облегчить этот процесс, сначала разрезают апоневроз прямыми ножницами в обе стороны билатерально, а затем раздвинуть подкожно-жировую клетчатку. Апоневроз не отсепааровывают от подлежащих мышц, а прямые мышцы живота раздвигают тупо путем билатеральных тракций по линии разреза кожи. Брюшину тупо раздвигают указательными пальцами обеих рук в поперечном направлении, чтобы не травмировать мочевого пузыря. Затем разрезают в поперечном направлении пузырно-маточную складку, но не отсепааровывают ее от нижнего сегмента. Делают разрез стенки матки в нижнем сегменте на 3 см, вводят в разрез два указательных пальца и тупо разъединяют миометрий в поперечном направлении до размеров, чтобы можно было извлечь головку новорожденного. После извлечения ребенка, удаления последа, кюретажа полости матки, разрез на матке ушивают однорядным непрерывным викриловым швом по Ревердену. Перитонизацию этого шва не делают, то есть висцеральную брюшину вскрытой пузырно-маточной складки не ушивают. Так как лапороскопическими исследованиями доказано, что брюшинный покров на матке восстанавливается уже через 6 часов после кесарева сечения. А наложение швов на висцеральную брюшину увеличивает спаечный процесс – в области шва возникает зона ишемии, развивается отек, воспалительная инфильтрация, что является основой для формирования спаек. Листок висцеральной брюшины пузырно-маточной складки просто укладывают на прежнее место, но не пришивают, а так как его не отсепааровали от нижнего сегмента матки, то подвижность его ограничена и он не сдвигается в стороны. Но париентальную брюшину восстанавливается путем наложения матрасного шва с затягиванием его по типу кисета.



Это обеспечивает надежное стягивание листков париетальной брюшины при минимальном количестве шовного материала и отсутствии ишемии, так как брюшина образует мягкие складки, которые скрепляет только один узел, то есть создаются условия минимального сдавления, а значит меньше отек, ишемия и воспалительная инфильтрация, а значит меньше риск спаечного процесса.

Мышцы передней брюшной стенки не зашивают, апоневроз зашивают непрерывным викриловым швом по Ревердену. Кожу зашивают швами через большие интервалы по Донати. Между ними при необходимости для сопоставления кожи накладывают на 10 минут мягкие зажимы.

Модификация кесарева сечения объединяет в себе позитивные моменты, которые дает методика тупого разведения тканей: уменьшение кровопотери, длительности операции, и в то же время ушивание париетальной брюшины кистетным швом устраняет традиционный страх хирурга оставить не ушитой брюшину и спровоцировать тем самым возможные осложнения.

А ушивание ее непрерывным швом с затягиванием по типу кистета уменьшает время, которое на этот этап затрачивается при традиционной методике кесарева сечения и уменьшает травматизацию брюшины, количество шовного материала, а, следовательно, снижается риск возникновения спаечного процесса в брюшной полости.

Она также позволяет уменьшить негативное влияние наиболее существенных факторов развития гнойно-септических осложнений. Уменьшается время операции, а значит время возможного инфицирования и снижается длительность негативного влияния наркоза на организм. А снижение объема кровопотери позитивно влияет на восстановление иммунологической реактивности после операции.

Поэтому данную модификацию кесарева сечения целесообразно применять у женщин группы инфекционного риска в тех случаях, когда исходно:

1. Имеется гиповолемия или снижена толерантность к кровопотере при гестозах:

1) сердечно-сосудистой патологии (пороки сердца, ревматизм, гипертензия);

2) анемии;

3) когда имеется преждевременная отслойка нормально-расположенной плаценты или предлежание последа.

2. Имеются хронические заболевания желудочно-кишечного тракта, которые сопровождаются нарушением моторной функции кишечника со склонностью к метеоризму и запорам (гастрит, колит, холецистопанкреатит) и развитие спаечного процесса в брюшной полости после операции может усугубить проявления данных заболеваний.

3. Имеются хронические заболевания мочевыделительной системы (мочекаменная болезнь, цистит, пиелонефрит).

Нами проведена *модификация техники операции кесарево сечение с изоляцией брюшной полости путем выполнения* разреза кожи передней брюшной стенки вдали от нервно-сосудистых путей, применяя тупое разведение тканей всех слоев брюшной стенки, усовершенствована техника изоляции брюшной стенки и с целью обеспечить уменьшение длительности операции в целом и периода от начала операции до извлечения плода, снизить объем кровопотери и одновременно улучшить надежность и тщательность изоляции брюшной стенки, уменьшить негативное влияние наркоза на плод и улучшить его состояние, снизить частоту послеоперационных гнойно-септических осложнений.

Достигается это тем, что выполняют поперечный, прямолинейный поперечный разрез кожи на 3 см ниже линии, которая соединяет передне-верхние ости подвздошных костей, углубляют разрез по средней линии через подкожно-жировую клетчатку и одновременно разрезают апоневроз, тупо разводят его вместе с подкожно-жировой клетчаткой одним движением двух пальцев обеих рук в каудально-краниальном направлении вдоль линии разреза кожи. Прямые мышцы живота разводят тупо путем билатеральной тракции указательными пальцами вдоль линии разреза кожи. Брюшину разъединяют тупо указательными пальцами вдоль линии разреза в поперечном направлении. Затем разрезают поперечно пузырно-маточную складку. Верхние края париетальной брюшины и пузырно-маточной складки висцеральной брюшины сшивают вместе отдельными Z-образными швами, оба боковых угла дубликатуры, которая при этом образовалась, тоже зашивают отдельными Z-образными швами с прошиванием перпендикулярно к направлению разреза пузырно-маточной складки. Матку разрезают в нижнем сегменте для введения двух указательных пальца и тупо разъединяют мышцу матки в поперечном направлении. После извлечения плода матку зашивают непрерывным швом по Ревердену. Нижние края пузырно-маточной складки висцеральной брюшины и париетальной брюшины вместе, одновременно подшивают к дубликатуры, образованной верхними листками, отдельными Z-образными швами.

Мышцы передней брюшной стенки не зашивают, на апоневроз накладывают непрерывный шов по Ревердену. Кожу зашивают отдельными шелковыми швами через большие интервалы. Между ними, при необходимости, для сопоставления на коже оставляют зажимы на 10 минут.

Преимуществами этих модификаций кесарева сечения является уменьшение объема кровопотери, травматизации и длительности операции в целом и, в частности, периода от начала операции до извлечения плода, что достигается тупым разведением тканей при разрезе передней брюшной стенки вдали от нервно-сосудистых пучков и они остаются неповрежденными, поэтому нет необходимости затрачивать дополнительное время на гемостаз, а отсутствие этапа отсепаровки апоневроза от прямых мышц живота уменьшает количество кровоизлияний с последующим их нагноением и расхождением швов передней брюшной стенки, то есть уменьшается риск развития гнойно-септических осложнений.

Отсутствие этапа отслаивания пузырно-маточной складки брюшины от нижнего сегмента матки уменьшает длительность операции и предупреждает образование гематом под ней, что улучшает заживление швов на матке, так как уменьшаются воспалительно-инфильтративные процессы вокруг них.

Тупое разведение париетальной брюшины в поперечном направлении уменьшает риск травмирования мочевого пузыря.

При изоляции брюшной полости зашивание верхних краев париетальной брюшины и пузырно-маточной складки висцеральной брюшины отдельными Z-образными швами предупреждает их разрыв во время извлечения плода за счет растягивания участков ткани между швами. Кроме того, Z-образные швы гораздо плотнее, прочнее и надежнее соединяют листки брюшины обеспечивая герметичность шва и прорезывание сквозь ткани, поэтому они и более надежно укрепляют и соединяют оба угла дубликатуры, которую формируют при изоляции брюшной полости, и этим предупреждают затекание содержимого матки в брюшную полость с боков.

Предлагаемый способ обеспечивает более надежную изоляцию брюшной полости, а меньшее количество швов, которое необходимо выполнить для ее изоляции, уменьшает длительность операции от начала операции до извлечения плода и тем самым уменьшается негативное влияние на плод, а меньшее количество шовного материала уменьшает сдавление, ишемию и воспалительную инфильтрацию в области швов, что способствует улучшению процессов регенерации.

Ушивание разреза кожи отдельными швами через большие интервалы также ускоряет регенерацию, так как улучшается кровоснабжение за счет уменьшения отека и ишемии, которые возникают при большой частоте швов.

Данный способ следует применять у беременных групп высокого инфекционного риска в тех случаях, когда врач акушер-гинеколог не владеет техникой экстраперитонеального кесарева сечения.

1. При длительности безводного периода свыше 6 часов.
2. При длительности родов свыше 12 часов.
3. При наличии влагалищных исследований в родах свыше 5 раз.
4. При наличии гипертермии в родах свыше 38°C.
5. При наличии клиники хориоамнионита или начинающегося эндометрита в родах.
6. При наличии острых или обострении хронических очагов инфекции в организме.

Поводом для желания выполнить кесарево сечение экстраперитонеально были длительные клинические наблюдения, которые свидетельствовали о том, что попадание околоплодных вод, особенно инфицированных, в брюшную полость способствует развитию воспалительного процесса, поэтому возникла идея обойти брюшную полость во время операции и сделать разрез на матке экстраперитонеально.

В связи с этим особое внимание заслужил метод экстраперитонеального кесарева сечения в нижнем сегменте, предложенный в 1972 Е.Н. Морозовым.

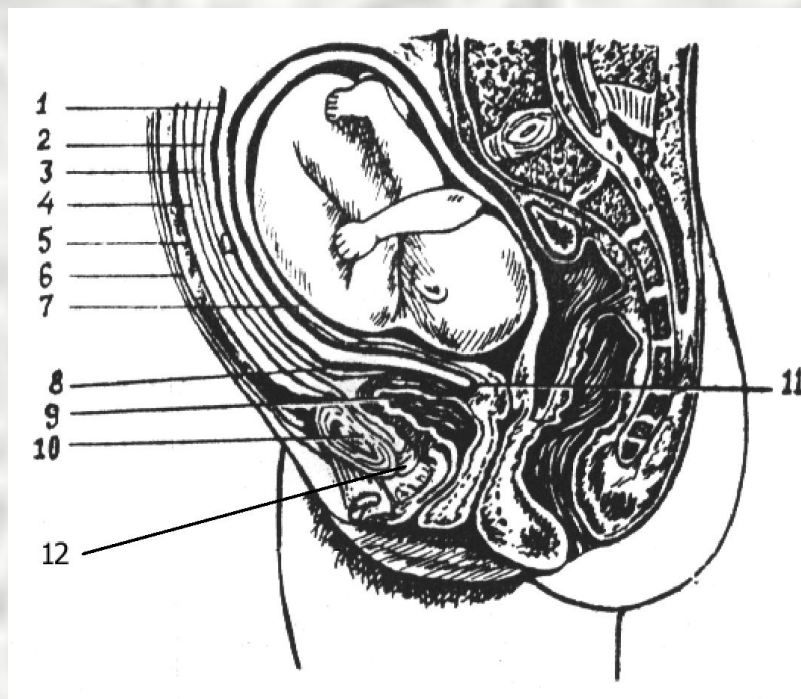
*К преимуществам экстраперитонеального кесарева сечения* перед трансперитонеальным относятся: отсутствие возможности ранения органов брюшной полости, меньшая кровопотеря во время операции, кроме этого в брюшную полость не попадают околоплодные воды и меконий, таким образом, исключается возможность ее инфицирования. К положительным моментам можно отнести также меньшую длительность операции, отсутствие перитонеальных болей в послеоперационном периоде, хорошее заживление раны на матке, отсутствие возможности развития послеоперационного перитонита даже при потенциальной и клинически выраженной инфекции, кроме того, при нагноении околоматочной или околопузырной клетчатки можно легко осуществить опорожнение и дренирование гнойника через операционную рану.

Однако при выполнении операции экстраперитонеального кесарева сечения по методу Е.Н. Морозова ограничен доступ к нижнему сегменту матки. Поэтому иногда разрез на матке бывает недостаточных размеров для выведения головки. Эта операция требует высокой квалификации хирурга и нередко при технических осложнениях сопровождается нарушением целостности брюшины. Поэтому продолжается поиск нового или совершенствование старого метода экстраперитонеального кесарева сечения.

Модификация метода экстраперитонеального кесарева сечения происходит по пути уменьшения травматизации во время отслоения мочевого пузыря от нижнего сегмента матки, уменьшения длительности операции и объема кровопотери, улучшения заживления швов на матке и снижения осложнений.

Для создания обширного внебрюшинного доступа при кесаревом сечении и профилактики разрывов брюшины при извлечении ребенка необходимо ее иммобилизовать на достаточно большом протяжении в области дна мочевого пузыря, нижнего сегмента матки и передней брюшной стенки. Фактически нижние отделы брюшины состоят из нескольких слоев: собственно брюшины, предпузырной, позадипузырной и поперечной фасции, то есть практически брюшина является фасциально-брюшинным образованием, что и определяет технические особенности ее отделения. Поперечная фасция покрывает мышцы брюшной стенки с внутренней поверхности, она одна из самых мощных внутренних фасциальных образований передней брюшной стенки.

В нижнем отделе поперечная фасция латерально сливается с паховой связкой, внутренней губой гребня подвздошной кости, по средней линии прикрепляется к задней поверхности симфиза, а в области прямых мышц отграничивает их от предпузырного пространства (рис. 6). Поперечная фасция более развита в нижних отделах живота, поэтому ее восстановление при выполнении операции имеет большое практическое значение в профилактике послеоперационных грыж. Поскольку волокна поперечной фасции расположены горизонтально с некоторым наклоном книзу в направлении к белой линии живота более анатомично рассекать фасции по ходу волокон. Непосредственно под поперечной фасцией расположены листки пред- и позадипузырной фасций, которые охватывая мочевой пузырь спереди и сзади создают для него фасциальный каркас. Латерально фасции сливаются в общий листок, образуя таким образом широкие листки связочного аппарата мочевого пузыря.



**Рис. 6. Топография передней брюшной стенки при доношенной беременности (сагиттальный разрез).**

1 – брюшина; 2 – позадипузырная фасция; 3 – предпузырная фасция; 4 – поперечная фасция; 5 – прямые мышцы живота; 6 – апоневроз передней брюшной стенки; 7 – матка; 8 – переходная складка брюшины; 9 – мочевого пузыря; 10 – симфиз; 11 – пузырно-маточная складка; 12 – лонно-пузырная связка.

Предпузырная фасция располагаясь кпереди от мочевого пузыря срастается с надкостницей нижнего края симфиза, образуя лонно-пузырные связки (рис. 6).

Позадипузырная фасция переходя со дна на заднюю стенку мочевого пузыря сливается с кардинальными связками матки. Между листками пред- и позадипузырной фасции по средней линии над мочевым пузырем расположен соединительно-тканевой тяж (заросший мочевой проток), а по его бокам питающие сосуды, и только за листком позадипузырной фасции следует брюшина, которая в области перехода с передней брюшной стенки на дно мочевого пузыря именуется переходной поперечной складкой брюшины.



На основании знания описанных топографических взаимоотношений нами разработана и внедрена в акушерскую практику модификация экстраперитонеального кесарева сечения (М.С. Золотухін, Л.І. Бутіна, 2001).

Осуществляется операция экстраперитонеального кесарева сечения следующим образом.

Разрез кожи выполняют в поперечном направлении на 2 см выше лонного сочленения, так как это наилучшее место чтобы подойти к верхушке мочевого пузыря. Затем по средней линии углубляют разрез в подкожно-жировой клетчатке – это место с наименьшим расположением сосудов – и одновременно разрезают апоневроз поперечно на 3 см. Этого вполне достаточно, чтобы ввести два указательных пальца обеих рук и затем вместе с подкожно-жировой клетчаткой тупо, одним движением этих пальцев обеих рук раздвинуть апоневроз в поперечном направлении путем билатеральной тракции вдоль линии разреза кожи в каудально-краниальном направлении. Это вполне анатомическая манипуляция и легко выполняется, так как волокна поперечной фасции расположены горизонтально с некоторым наклоном книзу в направлении к белой линии живота.

Прямые мышцы живота также раздвигают тупо путем билатеральной тракции вдоль линии разреза кожи в каудально-краниальном направлении. Затем указательные пальцы обеих рук подводят под кости лонного сочленения находят с двух сторон лонно-пузырные связки, являющиеся волокнами предпузырной фасции, которые срастаются с надкостницей симфиза и тупо отсоединяют их от лонного сочленения. Это значительно облегчает последующий этап тупого разъединения предпузырной фасции посередине в области верхушки мочевого пузыря, ниже пузырно-маточной складки брюшины, когда фасцию вместе с паравезикальной клетчаткой отслаивают с левой стороны по направлению к верхушке и далее к правой стороне мочевого пузыря, и тупо отводят его слева направо и к низу, открывая при этом значительный участок нижнего сегмента матки ниже пузырно-маточной складки брюшины.

Для того, чтобы определить контуры мочевого пузыря не обязательно вводить в него жидкость, достаточно до операции ввести гибкий катетер на 2/3 его длины: катетер внутри мочевого пузыря изгибается и таким образом контурирует его границы. Отсепаровывать предпузырную фасцию лучше начинать с левого края мочевого пузыря, отступая несколько кнаружи (латерально) ближе к нижнему сегменту матки, ладонными поверхностями указательных пальцев расслаивают фасцию между пальцами и отодвигают ее в стороны к середине и дальше к правому краю мочевого пузыря. Неподдающаяся предпузырная фасция мочевого пузыря встречается у крупных и физически развитых женщин, у пожилых первородящих. Далее приступают к отслаиванию жировой и соединительной ткани околопузырного пространства, которое ограничено спереди предпузырной фасцией, сверху пузырно-маточной складкой, изнутри краем мочевого пузыря, кзади позадипузырной фасцией, которая и покрывает нижний сегмент матки.

В околопузырную клетчатку входят по левому краю мочевого пузыря, ниже пузырно-маточной складки, край которой определяют по прекращению скольжения брюшины при пальпации, очень бережно указательными пальцами тупо расслаивают слой жировой клетчатки слева, затем к центру кзади от мочевого пузыря и к его правому ребру постепенно проникая пальцами внутрь и доходя до позадипузырной фасции, которую тоже тупо двумя пальцами вскрывают и проскальзывают пальцами между ней и нижним сегментом матки, постепенно отслаивая фасцию от него. Эта фасция может быть тонкой и мочевой пузырь вместе с ней очень легко отслаивается книзу и вправо. Этот этап лучше выполнять только пальцами не используя ножницы или тупфера, так как стенки вен околопузырного сплетения очень тонкие и легко могут травмироваться. Не нужно использовать зеркала для отведения мочевого пузыря, так как при таком способе его тупого отслаивания он опускается книзу и остается на этом месте, обнажая нижний сегмент на отрезке 5-6 см, что вполне достаточно для того, чтобы произвести разрез и извлечь головку плода без помощи щипцов при этом не травмируя и мочевой пузырь.

Околоматочная фасция в нижнем сегменте матки также достаточно выражена и отделена от матки тонким слоем околоматочной клетчатки. Она рассекается когда выполняют разрез на матке в поперечном направлении на 2 см, что достаточно, чтобы ввести два указательных пальца и тупо раздвигается вместе с мышцей матки в поперечном направлении. После извлечения плода и удаления последа стенку матки ушивают непрерывным швом с захлестом по Ревердену захватывая при этом околоматочную фасцию и восстанавливая целостность фасциальных листков, учитывая их защитную роль при распространении инфекции. Предпузырную фасцию зашивают в области верхушки мочевого пузыря единичным Z-образным швом. При этом в паравезикальной клетчатке оставляют дренаж, который выводят через контрапертуру с левой стороны от разреза на коже. Мышцы передней брюшной стенки не зашивают, целостность апоневроза восстанавливают непрерывным швом по Ревердену. Кожу ушивают отдельными шелковыми швами через большие интервалы.

Преимуществом метода экстраперитонеального кесарева сечения в отношении наиболее широко применяемого метода предложенного Е.Н. Морозовым является то, что значительно уменьшается длительность операции как общая (20-30 минут), так и периода от начала операции до извлечения плода, который длится 3-4 минуты. Достигается это за счет исключения этапа отслаивания апоневроза от прямых мышц живота, применения тупого разведения тканей, когда сохраняется целостность сосудисто-нервных путей. В результате этого уменьшается объем кровопотери и количество кровоизлияний, которые могут нагнаиваться и вызывать расхождение краев раны. Отсутствие этапа отслаивания пузырно-маточной складки от передней поверхности матки вверх уменьшает опасность повреждения брюшины.

Применение тупого отделения лонно-пузырных связок от лонного сочленения значительно улучшает последующее тупое отслаивание предпузырной фасции и околопузырной клетчатки и облегчает отведение мочевого пузыря слева направо и книзу и позволяет обнажить переднюю поверхность нижнего сегмента матки на значительном участке без риска повреждения брюшины в области пузырно-маточной складки, так как нет необходимости ее отслаивать вверх. Таким образом увеличивается доступ к нижнему сегменту матки для большего разреза на матке и улучшается выведение и извлечение плода.

Таким образом, применение этой модификации экстраперитонеального кесарева сечения у беременных группы инфекционного риска целиком оправдано, так как позволяет избежать тяжелых инфекционных осложнений даже при высокой степени инфекционного риска.

### **Показания:**

- 1) длительный безводный промежуток (более 12 часов);
- 2) длительные роды (более 24 часов);
- 3) большое количество акушерских обследований;
- 4) наличие хориоамнионита;
- 5) состояние после операции на шейке матки в связи с истмикоцервикальной недостаточностью во время настоящей беременности;
- 6) наличие пиелонефрита или его ремиссии;
- 7) наличие в организме скрытых или явных очагов инфекции.

**Противопоказаниями** к выполнению экстраперитонеального кесарева сечения, которые значительно ограничивают его возможность, являются следующие состояния:

- 1) эндометрит в родах;
- 2) угроза разрыва матки;
- 3) преждевременная отслойка нормально расположенной плаценты;
- 4) варикозное расширение вен в области нижнего сегмента матки;
- 5) опухоли матки и придатков;
- 6) аномалии развития матки;
- 7) необходимость проведения стерилизации;
- 8) острый живот.

Кесарево сечение применяется в некоторых ситуациях для прерывания беременности в поздние сроки (после 20 недель) по медицинским показаниям, когда необходимо одномоментное прерывание беременности в связи с тяжелой экстрагенитальной патологией у женщины (сахарный диабет, пороки сердца с декомпенсацией сердечной деятельности) или тяжелыми осложнениями беременности (тяжелый гестоз, предлежание плаценты).

Зачастую выполняют малое кесарево сечение. Но его недостатком является то, что требуется применение чревосечения, что оставляет после себя спайки, рубец на теле матки, приводящий в той или иной мере к ее неполноценности. В акушерской практике малое кесарево сечение применяют в отдельных случаях, когда вместе с прерыванием беременности по медицинским показаниям должна быть произведена по специальному решению врачебной комиссии и стерилизация. Кроме того, малое кесарево сечение является неизбежной операцией при необходимости быстро прервать беременность при предлежании плаценты или преждевременной отслойке нормально расположенной плаценты, при перитоните.

Методика малого кесарева сечения ничем не отличается от операции, производимой при жизнеспособном плоде.

В остальных случаях, когда состояние женщины не требует выполнения лапаротомии, по мнению многих отечественных акушеров методом выбора при необходимости прерывания беременности в поздние сроки до 20 недель является влагалищное кесарево сечение, которое в настоящее время практически не выполняется.

Одним из методов хирургической профилактики гнойно-септических осложнений после всех видов кесарева сечения до настоящего времени является надвлагалищная ампутация матки с трубами, которая применяется крайне редко при наличии следующих состояний:

1. Наличие явной инфекции в матке, когда кесарево сечение выполняется по абсолютным показаниям, когда нет другой возможности родоразрешить женщину.
2. Атрезия влагалища или канала шейки матки, что препятствует оттоку лохий из матки и может способствовать развитию инфекции.
3. Опухоли матки, которые требуют ее удаления (миома матки, саркома, рак шейки матки).
4. Кровотечение во время кесарева сечения, которое не удается остановить другими методами.

Выполнять эту операцию необходимо только если нет возможности ее избежать, так как она калечит женщину, навсегда лишая ее возможности выполнять репродуктивную функцию.

## АКУШЕРСКИЕ ЩИПЦЫ

Операция наложения акушерских щипцов имеет целью искусственное извлечение плода за головку (редко за ягодицы) при необходимости срочно закончить второй период родов. Инструменты, применяемые для этого, называются акушерскими щипцами (*forceps obstetrica*).

Русские щипцы Лазаревича, Гумилевского не имеют тазовой кривизны, они прямые. В отличие от них другие три типа щипцов имеют две кривизны: головную и тазовую, ветви их перекрещиваются.

Основная модель щипцов, применяемая у нас до настоящего времени, – это щипцы Симпсона в видоизменении Н. Н. Феноменова. Щипцы состоят из двух ветвей – правой и левой, каждая ветвь (*ramus*) имеет три части: ложку (*cochlear*), замок (*pars juncturae*), рукоятку (*manubrium*).

Основное действие щипцов – влекущее. Щипцы при захватывании головки плода и влечении за рукоятки заменяют *vis attergo* (действующая с тыла сила давления). При этом головка подвергается известному сжатию; однако сжатие является нежелательным, осложняющим моментом и должно быть незначительным. Больше или меньше сжатие головки зависит от того, правильно ли наложены щипцы (при затылочном предлежании бипариетально) и соответствует ли механизму родов направление влечения.

При извлечении головки плода щипцами следует стремиться подражать механизму родов, но не вращать насильственно головку с помощью щипцов. Ошибочным и опасным для жизни плода (переломы костей черепа, кровоизлияние в мозг) является чрезмерное сжатие головки в щипцах. Сила, которая необходима для операции наложения щипцов, не может быть точно определена, однако считают, что это сила одного человека; применение чрезмерной силы, тем более двух человек очень опасно и должно быть категорически отвергнуто.

**Показания к наложению щипцов могут быть объединены в следующие основные группы:** 1) показания со стороны плода (гипоксия, угроза родовой травмы); 2) показания со стороны роженицы: а) недостаточность родовой деятельности, б) экстрагенитальные заболевания в стадии декомпенсации, в) тяжелые формы гестоза, эклампсия.

При заболевании дыхательных путей, почек, тяжелых формах туберкулеза гортани, пневмониях второй период родов должен быть максимально укорочен; в этих случаях возникают настойчивые показания к наложению щипцов. Эта операция показана и при гломерулонефрите с нарушением общего состояния.

**Условия для наложения щипцов:** 1) тщательная оценка общего состояния роженицы и течения родов; 2) полное раскрытие маточного зева; 3) стояние головки плода в выходе или полости малого таза; 4) правильное соотношение между размерами малого таза и головкой плода; 5) соответствие размеров головки плода средним размерам головки доношенного или близкого к доношенному плода; 6) живой плод; 7) плодный пузырь должен быть вскрыт или отсутствует.

При наложении щипцов необходимо применение наркоза.



**Техника операции.** Наложение состоит из четырех моментов:  
1) введение ложек щипцов; 2) замыкание щипцов и пробная тракция;  
3) тракции; 4) снятие щипцов.

**Осложнения при операции наложения акушерских щипцов.**  
Различают два вида соскальзывания щипцов – горизонтальное и вертикальное. Причины соскальзывания щипцов: неправильный захват головки, несоответствующие размеры головки (чрезмерно маленькая или большая головка), наличие пузыря.

Диагноз угрозы соскальзывания щипцов устанавливается на основании выдвигания ложек из половой щели (хотя головка не продвигается) и увеличения расстояния между замком щипцов и головкой. При этом надо отказаться от попытки предупредить соскальзывание путем более сильного сжатия рукояток; подобный прием грозит смертельной травмой плоду и при этом не предупреждает опасности соскальзывания. При подозрении или угрозе соскальзывания щипцов надо прекратить тракции и произвести тщательное исследование с целью выяснения причины соскальзывания. Затем надо извлечь щипцы и вновь их наложить.

Наиболее грозные осложнения операции наложения щипцов – разрыв матки образование влагалищно-пузырного свища. По данным современных отечественных авторов, подобные повреждения возникают очень редко; единичные случаи после операции наложения щипцов следует объяснить чрезмерной длительностью родов и запоздалым наложением щипцов, а не травматическим осложнением этой операции.

При форсированном введении ложек щипцов и последующем извлечении возможно повреждение корешков седалищного нерва и нарушение тыльного сгибания стопы (конская стопа, *pes equinus*).

Подобные осложнения встречаются чрезвычайно редко.

Повреждения плода могут зависеть от чрезмерного сдавливания головки щипцами или от форсированных тракций. В результате сдавливания возможно повреждение кожи, нервов (лицевой, плечевое сплетение), костей, мозга.

**ТИПИЧНЫЕ И АТИПИЧНЫЕ ЩИПЦЫ.** Щипцы, накладываемые на стоящую в выходе таза и проделавшую ротацию головку, мы называем типичными, или выходными. В отличие от них щипцы, которые приходится накладывать на головку, еще не завершившую ротацию и стоящую в полости таза, мы будем называть атипичными (их называют полостными).

В зависимости от того, в каком месте таза – во входе, в полости или выходе – находится головка плода, техника наложения щипцов будет различной. Как мы уже указывали, по идее и по конструкции щипцы предназначены для головки, стоящей на дне таза, лучше у самого его выхода. Головка успела проделать все необходимые движения, ей остается сделать только одно поступательное движение вперед, последний этап механизма, и вот это-то поступательное движение головки и осуществляется с помощью щипцов. Щипцы заменяют нужную в данный момент, но недостаточную или отсутствующую родовую деятельность.

Наконец, помимо типичных (выходных) и атипичных (полостных), имеются еще так называемые высокие щипцы, когда головке с помощью щипцов приходится от начала до конца проделывать весь механизм родов.

**Общие правила наложения щипцов.** При наложении щипцов приходится руководствоваться тройными правилами.

**Первое тройное правило.** Головка, начиная от входа в таз и кончая выходом, проделывает проводной точкой поступательное движение по оси таза; которая, как указывалось выше, идет от пупка через середину плоскости входа прямо вниз до середины спинальной плоскости с тем, чтобы отсюда, описав дугу, повернуть вперед и немного кверху, к выходу из вульвы.

Женщина лежит на поперечной кровати с согнутыми ногами. Перед ней у края кровати сидит врач на стуле. Направление оси во входе таза при описанной проекции должно идти от пупка роженицы в косом направлении к носкам сидящего перед ней врача. Направление той же оси в полости таза идет также в косом направлении, но уже к коленям сидящего врача. Направление оси в выходе таза будет идти на лицо акушера. Эти три направления проводной оси таза важно знать: во-первых, чтобы отчетливо представить себе поступательные движения головки, и, во-вторых, чтобы понимать, в каком направлении следует производить тракции в каждом отдельном отрезке таза. Вот эти три направления тракции в каждом отрезке таза принято называть в акушерстве позициями. Таким образом, в первой позиции тракции делают в том случае, если головка находится во входе в таз. Тракции делают так, чтобы концы рукояток щипцов были обращены сверху вниз к носкам акушера, сидящего перед роженицей. Если головка находится в полости таза, надо делать тракции во второй позиции, в направлении к себе на колени (при положении акушера сидя). При наложении типичных (выходных) щипцов тракции производят в третьей позиции, снизу кверху, т. е. акушер направляет концы рукояток щипцов к себе на лицо.

Это правило о трех позициях при тракциях является первым тройным правилом, которое должен знать акушер, чтобы уметь правильно накладывать щипцы.

**Второе тройное правило.** Щипцы вводятся в родовые пути роженицы отдельными ложками и только после этого замыкаются в замке. Здесь надо только указать, что каждая ложка вводится соответствующей рукой и в соответствующую сторону родовых путей матери: левая ложка вводится левой рукой в левую сторону («три слева»), правая ложка – правой рукой в правую сторону («три справа»).

**Третье тройное правило.** Чтобы ось щипцов при извлечении головки совпадала с проводной осью таза, верхушки ложек должны быть направлены в сторону проводной точки. Итак, первое условие правильного положения щипцов – это направление верхушек ложек щипцов вперед, в сторону проводной точки. Ось головки проходит от подбородка в направлении к малому родничку. При правильном механизме родов в затылочном предлежании эта ось совпадает с осью таза. При наложении щипцов, когда мы также стремимся направить ось щипцов по осп таза, перед нами встанет, так сказать, тройная задача: наложить щипцы таким образом, чтобы они легли по оси головки, притом так, чтобы ось щипцов и ось головки при извлечении совпадала с проводной осью таза.

При затылочном предлежании ложки щипцов должны лечь на головку в направлении от малого родничка к подбородку, концы оси головки – проводные точки (малый родничок и подбородок) – будут лежать в плоскости щипцов. Такой обхват головки будет правильным и в отношении механизма – физиологическим. В этом смысле его можно назвать идеальным еще и потому, что в полость щипцов при таком обхвате головки попадают теменные бугры. Ложечки не будут соскальзывать ни вперед, ни назад, ни вниз. Таким образом, согласно третьему тронному правилу щипцы следует накладывать так, чтобы: 1) верхушки ложек были обращены в сторону проводной точки; 2) чтобы ложки щипцов захватывали головку по наибольшей периферии (за экватор головки), т. е. заходили за теменные бугры; 3) чтобы проводная точка, resp. ось, головки лежала в плоскости щипцов.

Кратко резюмируя все изложенное выше (тройные правила) о наложении акушерских щипцов, всегда надо помнить следующее:

**1.** Щипцы будут наложены правильно, если акушер отчетливо представляет себе поступательное движение головки и ясно понимает, в каком направлении ему следует производить тракции в каждом отдельном отрезке таза. Отсюда три позиции направления тракций: 1) во входе в таз – сверху вниз на носки сидящего перед роженицей акушера; 2) в полости таза – в направлении к себе на колени; 3) в выходе таза – снизу вверх, к себе на лицо.

**2.** При наложении щипцов каждая ложка (бранша) щипцов должна вводиться соответствующей рукой и в соответствующую сторону матери: левая – левой рукой в левую сторону матери, правая – правой рукой в правую сторону.

**3.** Щипцы будут наложены правильно в том случае, если они, захватывая наибольшую периферию головки, заходят за экватор головки (за теменные бугры), причем верхушки ложек обращены вперед, в сторону проводной точки, которая должна располагаться в плоскости-щипцов.

### ТЕХНИЧЕСКИЕ ПРИЕМЫ НАЛОЖЕНИЯ АКУШЕРСКИХ ЩИПЦОВ

Типичными, или выходными, называются такие щипцы, которые накладываются на головку, проделавшую все ротирующие движения: малый родничок стоит низко под симфизом, стреловидный шов – в прямом размере выхода таза, головка – на тазовом дне, выполняя всю крестцовую впадину.

Типичные щипцы накладывают в поперечном размере выхода таза и на поперечный (бипариетальный) размер головки.

Техника наложения как типичных, так и атипичных щипцов включает в себя следующие моменты:

- 1) введение ложек;
- 2) замыкание щипцов;
- 3) пробная тракция;
- 4) собственно тракции (извлечение головки щипцами);
- 5) снятие щипцов.

Самое тщательное, до полного уяснения всех подробностей, внутреннее исследование – первое и необходимое условие правильного наложения щипцов.

**Введение ложек щипцов.** Кратко сформулировать правила введения ложек можно следующим образом. Сложив щипцы, кладут их на стол, чтобы ясно видеть, которая из ложек является левой и которая правой. Затем берут левой рукой левую ложку за ее рукоятку таким образом, чтобы большой палец лежал на внутренней стороне рукоятки, а концы остальных – на углублениях ее наружной стороны. Ложка захватывается, как смычок или как писчее перо. Затем во влагалище вводят четыре пальца (полруки) правой руки-проводника так, чтобы они легли между мягкими тканями матери и головкой плода. Если края маточного зева еще прощупываются, введенные во влагалище пальцы должны лечь между ними и головкой. Затем левой рукой поднимают рукоятку ложки кпереди (кверху), параллельно правому паховому сгибу, в то время как верхушка ложки нижним ребром ложится в бороздку между средним и указательным пальцами внутренней правой руки и на находящийся снаружи большой палец этой же руки.

Верхушка ложки при этом должна быть обращена вперед к брюшным стенкам матери. Затем ложка силой тяжести, подталкиваемая большим пальцем внутренней руки и отчасти легкими, осторожными направляющими (зондирующими) движениями наружной (левой) руки, проводится внутрь, вдоль по ладони, по боковой задней стенке таза, вдоль по крестцово-подвздошному сочленению, возможно выше кверху, до верхнего края головки. Опуская рукоятку ложки книзу, в направлении к промежности и ближе к правому бедру матери, делают введенной во влагалище частью ложки оборот около головки в области крестцово-подвздошного сочленения до боковой стенки таза по дуге примерно  $45^{\circ}$ . При этом обороте внутренние пальцы руки-проводника помогают движениям ложки, регулируют эти движения, проверяя их направление и объем.

Если ложка введена правильно, она должна лежать горизонтально, в чем можно убедиться по горизонтальному расположению крючков Буша. Рукоятка ложки должна совпадать с сагиттальной медиальной линией тела роженицы, составляя как бы продолжение влагалищной трубки. Только после того как врач убедится, что ложка наложена правильно, можно вывести наружу внутреннюю (правую) руку.

После введения левой ложки таким же образом вводят правую, помня при этом, что правая ложка должна всегда лежать над левой.

**Замыкание щипцов.** При замыкании проводная точка должна находиться в плоскости щипцов. В зависимости от положения проводной точки щипцы могут быть замкнуты: а) прямо на акушера; б) с поднятыми кпереди (кверху) рукоятками; в) с опущенными кзади рукоятками.

Технически замыкание щипцов производят так. Каждую рукоятку щипцов захватывают одноименной рукой. Захватив рукоятки, акушер кладет большой палец по всей передней поверхности рукоятки так, чтобы конец его пришелся на крючок Буша, а наружное возвышение ладони (*eminentia thenar*) лежало на переднем конце рукоятки. Лучевая сторона больших пальцев будет лежать при этом параллельно верхнему краю внутренней стороны рукоятки щипцов. В дальнейшем рукоятки слегка поднимают кверху и, надавливая областью выступа наружного края ладони (*thenar*) на концы рукояток, опускают их книзу. В момент опускания рукояток стараются замкнуть ложки щипцов, т. е. соединить замковые части инструмента. Для правильного замыкания щипцов требуется строго симметричное расположение обеих ложек. Такого расположения можно достигнуть только в том случае, если внутренние гладкие поверхности рукояток стоят параллельно друг другу, причем крючки Буша не только лежат в одной горизонтальной плоскости, но и расположены по одной прямой линии. При отсутствии указанных условий замыкание щипцов будет невозможным.



**Пробная тракция.** После замыкания щипцов приступают к пробной тракции. Наложив щипцы на головку и замкнув их, акушер кладет правую руку на рукоятки, расположив одновременно указательный и средний пальцы на крючках Буша. При таком расположении рука, ложки щипцов и головка плода представляют одну систему, в которой рука является источником силы, щипцы – передатчиком этой силы, а головка – точкой ее приложения. Чтобы эта система действовала безупречно, необходимо одно условие: все эти элементы (рука, щипцы и головка) должны составлять как бы единый неразрывный блок. Техника пробной тракции такова. На рукоятку щипцов акушер кладет правую руку, обхватывая сверху крючки Буша.

Левую руку кладет на правую, лежащую на замке, таким образом, чтобы большой палец обхватил ее с одной стороны, а средний, безымянный и мизинец – с другой. Указательный палец левой руки остается свободным, в вытянутом состоянии, достигая и касаясь головки. Левая рука должна лежать сверху правой, а вытянутый указательный палец ее – соприкасаться с головкой в области проводной точки. Теперь правая рука, крепко сжав ложки в области замка, делает осторожно первую тракцию. Если при тракциях головка следует за щипцами, она должна также следовать за указательным пальцем левой руки, что будет говорить об исправности и цельности блока. И обратно, если при тракции расстояние между указательным пальцем левой руки и проводной точкой головки начнет увеличиваться, это будет указывать на нарушение блока, в результате чего, в конце концов, щипцы станут соскальзывать.

Пробную тракцию следует делать именно так, как она описана, иначе теряется всякий смысл и значение ее.

## ***Извлечение головки щипцами (собственно тракции).***

Извлечение головки (собственно тракции) предпоследний акт операции.

Тракций в щипцах производят так. Правая рука, расположенная на рукоятке и в области крючков Буша, делает энергичное влечение (тракцию), в то время как левая рука располагается сверху, причем ее указательный палец помещается в имеющейся около замка выемке.

При извлечении головки щипцами надо учитывать три момента: а) направление тракций (позицию); б) силу, с которой следует извлекать головку; в) характер самих тракций.

Позиция при тракциях зависит от того, в каком отделе таза находится головка.

***Положение акушера во время операции.*** Производят извлечение головки щипцами стоя, несколько выдвинув правую ногу вперед и отставив левую назад, руки следует располагать таким образом, чтобы плечевые кости были плотно прижаты к боковым сторонам грудной клетки. Сила тракций должна соразмеряться с силами акушера и имеющимся сопротивлением. В этом отношении обычно достаточно силы среднего человека. Во всяком случае, не разрешается делать совместные тракции в четыре руки (двоим сразу или попеременно, одному вслед за другим). Если 8—10 тракций успеха не дают, от дальнейших тракций следует отказаться.

Задача акушера при извлечении головки щипцами заключается в том, чтобы по возможности подражать естественным схваткам. Эти приемы подражания схваткам внешне выражаются в виде тракций (traga – влеку); извлечение щипцами должно происходить не непрерывно, а с известными промежутками, как это бывает при физиологических схватках. Чтобы каждая тракция походила на схватку, она должна начинаться медленно, постепенно нарастать в силе и, достигнув максимума, перейти, постепенно угасая, в паузу.

Паузы между тракциями (передышки) должны быть достаточно длительными: надо дать необходимый отдых мягким частям родового канала (будут лучше растягиваться), плоду (выравнивается сердцебиение) и самому акушеру. Во время паузы непременно надо расслаблять сжатие головки щипцами.

Характер тракций при извлечении головки в щипцах должен быть особым: как говорят, они должны быть неподвижными, стационарными; другими словами, щипцами нельзя делать ни касательных, ни вращательных, ни маятникообразных и других подобных движений: в каком направлении тракция начата, в том она и должна быть закончена.

Пружинящее действие ложек и связанное с этим сжатие головки, в конечном счете, обычно ведут к сближению рукояток щипцов. Если же вместо того, чтобы сближаться, рукоятки ложек начинают размыкаться, значит, концы ложек также начинают расходиться; другими словами, щипцы соскальзывают: головка в щипцах не продвигается, смещаются только щипцы. Различают вертикальное (чаще и более опасное) и горизонтальное соскальзывание.

Вертикальным называют такое соскальзывание, когда верхушки ложек, расходясь все больше и больше, при тракциях вытягиваются через головку наружу. Как только они проскочили через наибольшую периферию головки (через теменные бугры), пустые щипцы показываются снаружи.

При горизонтальном соскальзывании щипцы соскальзывают наружу не прямо через головку, а как бы сползают с головки вперед или назад.

При первых признаках соскальзывания щипцов надо немедленно прекратить тракцию, снять щипцы и наложить их вновь.

***Проведение головки под симфизом.*** Различают 3 позиции при извлечении головки. При типичных (выходных) щипцах акушеру приходится пользоваться третьей позицией, т. е. делать тракции к себе на лицо (при положении врача сидя во время операции). Следует остановиться на том моменте операции, когда головка проводится под лонной дугой, чтобы потом вокруг подзатылочной ямки (точки фиксации) перекатиться через промежность.

Головка при прохождении через родовые пути прodelьывает троякого рода движения. При опускании в таз она сгибается, чтобы пройти наименьшей окружностью. При дальнейшем продвижении вперед, через полость таза, головка прodelьывает вращательное движение вокруг продольной оси (ротация— внутренний поворот), чтобы повернуть стреловидный шов из поперечного размера в прямой. Наконец, при третьем движении головка переходит из согнутого состояния в положение разгибания (дефлексии).

Уместно напомнить, что все движения, особенно ротирующие, которые делает головка при операции, как подчеркивает Н.Н. Феноменов, не производятся щипцами, а происходят в щипцах. Последнее движение (разгибание) головка делает для того, чтобы пройти через вульварное кольцо, которое в этот момент родов имеет направление, как мы знаем, по дуге снизу вверх и вперед. Этому-то разгибательному движению вокруг подзатылочной ямки головки, фиксированной под *log. arcuatum* лонного сочленения, и надо следовать, выполняя в щипцах те движения, которые проделывала бы головка при нормальных условиях. Щипцы вместе с головкой должны проделать движение по дуге. Это движение по дуге можно разбить на три момента: движение по горизонтальной линии, движение под углом  $45^\circ$  (к горизонту) и, наконец, движение вертикальное, прямо вверх. Таким образом, третью позицию тракций при выходных щипцах в свою очередь можно делить на три добавочные позиции: на горизонтальную, под углам  $45^\circ$  и резко вертикальную. Тракций делают в горизонтальном направлении до тех пор, пока не покажется затылок и точка вращения (подзатылочная ямка) не достигнет нижнего симфиза. Необходимо произвести тщательно внутреннее обследование. Если подзатылочная ямка действительно уже находится под лонной дугой, приступают к извлечению головки. Для этого акушер становится по правую сторону роженицы и левой рукой захватывает щипцы ниже крючков Буша. Рука кладется на замок таким образом, чтобы, два пальца лежали выше, а два – ниже крючка Буша, обращенного в правую сторону матери, большой же палец лежал на противоположной стороне. Правой рукой акушер должен защищать промежность во время прорезывания головки.

Для защиты промежности левую руку акушер кладет ладонью на промежность, притом так, чтобы большой палец лежал на одной стороне, а остальные пальцы – на другой. Уздечку (frenulum) надо все время оставлять свободной, не закрывать рукой. Затем акушер приступает к постепенному разгибанию головки. Осторожно, медленно, сантиметр за сантиметром, слегка подтягивая щипцами головку плода, акушер одновременно поднимает рукоятки щипцов кверху, описывая дугу, как указывалось выше. Сила, направленная на поворот головки кверху, должна превышать силу влечения ее наружу. Рождение головки в момент прорезывания происходит в основном за счет ее вращения вокруг точки фиксации, а не за счет влекущих тракций.

Обязательно в нужный момент сделать эпизиотомию, при необходимости возможно двухстороннюю.

Головка выводится или в щипцах, или их предварительно снимают. Снимают щипцы осторожно размыкая их, раздвигают обе ложки, берут каждую ложку в соответствующую одноименную руку и снимают так же, как они накладывались, но в обратном порядке, т. е. правая ложка, описывая дугу, отводится к левому паховому сгибу, левая – к правому.

*При полостных щипцах и затылочном предлежании головка стоит в полости таза в одном из его косых размеров.* Поэтому полостные щипцы, конечно, будет более трудно наложить, чем типичные (выходные). Поэтому при стоянии головки в косом размере таза щипцы рекомендуется накладывать в косом размере.

При наложении щипцов на головку, стоящую в косом размере таза, полностью применимы все те правила (тройные), которые приведены выше. Левая ложка щипцов, как всегда, вводится первой, левой рукой и в левую сторону матери. Концы ложек должны быть направлены в сторону проводной точки (вперед), ложки должны обхватывать головку по наибольшей периферии, проводная точка должна лежать в плоскости щипцов. Здесь важно не спутать косых размеров таза (правого и левого). Напомним еще раз принятое нами правило. Если сложить обе ладони с вытянутыми пальцами под углом  $90^\circ$  и подвести их в таком виде к половой щели, то плоскость каждой руки будет как бы лежать в соответствующем косом направлении к выходу таза. Плоскость правой руки идет, говоря о роженице, слева спереди – вправо кзади (к правому бедру), а плоскость левой – справа спереди – влево кзади (к левому бедру). Продолжение плоскости каждой руки совпадает с соответствующим косым размером таза роженицы: плоскость правой руки – с правым косым размером, левой – с левым косым.

При наложении щипцов на головку, стоящую в косом размере, где один теменной бугор лежит больше кзади, а другой больше кпереди. Одну ложку после введения необходимо оставить сзади на заднем теменном бугре, а другую повернуть по дуге не  $45^\circ$ , а  $90^\circ$ , так как только при таких условиях она придется на лежащий спереди теменной бугор. Чтобы наложить щипцы на головку, стоящую в косом размере, приходится одну ложку ввести сзади и здесь ее оставить. Эту ложку называют задней, или фиксированной. Другую ложку сначала вводят тоже сзади, но затем проделывают поворот по дуге  $90^\circ$ , чтобы попасть на лежащий спереди теменной бугор. Эту вторую ложку, которая блуждает сзади наперед, чтобы обхватить головку по переднему бугру, принято называть «блуждающей ложкой». В каждом отдельном случае, в зависимости от направления стреловидного шва, фиксированной (задней) будет то правая, то левая ложка. Таким образом, при первой (левой) позиции (стреловидный шов в правом косом размере) фиксированной ложкой будет левая, при второй (правой) позиции (стреловидный шов в левом косом размере) – правая.

Для правильного наложения щипцов при косо стоящей головке необходимо, чтобы щипцы лежали в том косом размере, куда обращена проводная точка; в сторону той же проводной точки (вперед) должны быть обращены и концы ложек щипцов.

При наложении атипичных щипцов (на косо стоящую головку) рекомендуется следующий прием для запоминания, известный под названием «три справа» и «три слева».

Если проводная точка стоит слева (первое «слева»), щипцы накладываются в левом косом размере (второе «слева»), задней фиксированной ложкой будет левая (третье «слева»). Если проводная точка находится справа, щипцы должны быть наложены в правом косом размере, задней фиксированной ложкой будет правая (три «справа»).

Замыкание щипцов при атипичном наложении их происходит так же, как и при типичных (выходных) щипцах. Как и там, щипцы замыкаются хорошо только в том случае, если ложки лежат симметрично. При замыкании проводная точка (малый родничок) должна быть в плоскости щипцов. При правильной технике ложки щипцов после замыкания должны захватывать головку «через ушки» (правильный, хороший захват).

Пробная тракция при косом стоянии щипцов является не одним только потягиванием за рукоятку щипцов, одновременно это и осторожная ротация головки или, что одно и то же, поворачивание проводной точки в направлении к середине симфиза.

Извлечение головки при атипичных щипцах (собственно тракции, их характер, направление, сила и пр.) определяется теми же правилами, что и при типичных (выходных) щипцах. Головка обычно сама стремится повернуться в прямой размер выхода таза. Надо только мышечным чувством уловить, куда вращается головка, а помимо того (это важно) избегать вращения головки щипцами без одновременного потягивания. Ротирующие движения головки в щипцах надо делать постепенно и не в одну тракцию, причем, всегда сообразуясь с положением головки, т. е. при первой позиции плода, делая тракцию, следует поворачивать головку слева направо (против направления часовой стрелки), при второй – ротация должна происходить, считая сторону матери, справа налево (по ходу часовой стрелки).



## ВАКУУМ-ЭКСТРАКЦИЯ ПЛОДА

**Вакуум-экстракция** – акушерская родоразрешающая операция извлечения плода, производимая с помощью вакуум-экстрактора.

Показания к операции вакуум-экстракции: 1) стойкая, не поддающаяся консервативной терапии, слабость родовых сил; 2) начинающаяся острая гипоксия плода.

Условия для операции: 1) полное раскрытие зева; 2) отсутствие плодного пузыря; 3) правильное соотношение между размерами таза и головки; 4) затылочное предлежание плода.

Противопоказания: 1) несоответствие между размерами таза и головки; 2) разгибательные предлежания головки; 3) недоношенность плода (до 36 нед); 4) заболевания, требующие выключения потуг (гестозы, эклампсия, экстрагенитальная патология в стадии декомпенсации).

Подготовка к операции такая же, как при всех влагалищных операциях.

Так, при необходимости срочного извлечения плода (и наличии соответствующих условий) в связи с выраженной гипоксией плода показана, безусловно, операция наложения акушерских щипцов. При всех заболеваниях, требующих родоразрешения под наркозом (порок сердца с явлениями сердечной недостаточности, гипертоническая болезнь, поздний токсикоз беременных, кроме водянки), операцией выбора является наложение акушерских щипцов. При начинающейся гипоксии плода, если головка находится в узкой части полости таза или на дне таза и слабости родовых сил обоснована вакуум-экстракция плода.

**Техника операции.** Правой рукой, контролем пальцев левой руки вводят к влагалищу, чашу вакуум-экстрактора, подводят ее к головке (ближе к малому родничку) и прижимают к ней ручным насосом вакуум-экстрактора создают отрицательное давление между чашечкой и головкой и роженица приступают к тракциям синхронно с потугами в направлении соответствующем механизму данных родов. При прорезывании теменных бугров чашечка отделяется от головки после ликвидации вакуума. Головка выводится ручными приемами, длительность операции не должна превышать 15-20 минут.

## ПЛОДОРАЗРУШАЮЩИЕ ОПЕРАЦИИ

**Плодоразрушающими операциями** принято называть комплекс оперативных приемов, применяемых с целью уменьшения объема и размеров плода, чтобы извлечь его через родовые пути матери. Это приходится делать в том случае, если извлечение через родовые пути неуменьшенного в объеме плода невозможно.

В настоящее время такие операции производят редко, частота их по отношению к родам в среднем колеблется в пределах 0,1—0,2 %.

Разрушать или расчленять допускается только мертвый плод. Если плод предлежит головкой, причем требуется извлечь его в уменьшенном виде, применяют операцию, которая называется краниотомия. При запущенном поперечном положении, когда поворот противопоказан, для извлечения плода прибегают к обезглавливанию (декапитации). В некоторых особенно затруднительных случаях, чтобы извлечь плод через узкий родовой канал, приходится уменьшать размеры его туловища, опорожняя от внутренностей соответствующие полости (грудную, брюшную) ,— операция называется эвентерацией, эвисцерацией, экзентерацией.

Иногда пользуются и другими, менее типичными, приемами плодоразрушения, например, клейдотомией (разрез ключицы), спондилотомией (разрез позвоночниками).

**Краниотомия** (греч. cranium – череп, tomi – резание) представляет собой ряд акушерских оперативных приемов, направленных на уменьшение объема черепа плода, чтобы облегчить выведение последнего из родовых путей.

Условия для краниотомии. Чтобы перфорировать, а затем извлечь уменьшенную в объеме головку, необходимы три условия.

1. Отсутствие абсолютного сужения таза. При истинной конъюгате размером 7 см и меньше даже перфорированная и опорожненная головка доношенного плода пройти не может. Ввиду этого при абсолютном сужении таза перфорация противопоказана, единственной операцией в таких случаях является только кесарево сечение.

2. Достаточное раскрытие зева матки. При перфорации требуется раскрытие зева по меньшей мере на 4—6 см. Для краниоклазии нужно почти полное раскрытие зева матки.

3. Головку должен всегда, даже если она стоит неподвижно, фиксировать помощник, притом на все три момента операции.

Показания к краниотомии. Краниотомия производится для устранения резкого пространственного несоответствия между головкой и родовым каналом, причем несоответствия, которого нельзя преодолеть ни щипцами, ни извлечением плода за тазовый конец. Такое несоответствие может получиться при узком тазе (III-IV ст), неподатливых мягких частях родового канала, рубцовые изменения, а также опухоли мягких родовых путей, чрезмерно большой головке, гидроцефалия и неблагоприятном вставлении ее, неудавшейся операции наложения акушерских щипцов.

Технически краниотомия складывается из трех приемов, из которых каждый, применяемый обособленно, носит название операции: 1) перфорация (прободение черепа плода); 2) эксцеребрация (опорожнение содержимого черепа); 3) краниоклазия (извлечение краниокластом перфорированной и освобожденной от мозга головки).

Для перфорирования нормально развитой головки требуются специальные инструменты-перфораторы Бло. Перфоратор Бло представляет собой металлический стержень, состоящий из двух подвижных браншей. Обе бранши, соединяясь, как в ножницах, на одном конце заканчиваются в виде копья; на другом одна ветвь имеет довольно массивную рукоятку, а вторая – искривленный в сторону рычаг, с помощью которого верхушка инструмента (копья) может расходиться и тем самым увеличивать поперечный размер копья.

**Перфорацию (лат. perforare – просверливать) подлежащей головки** производят на операционном столе или на рахмановской кровати. Половые органы и брюшные стенки роженицы тщательно дезинфицируют. Выпускают катетером мочу. Обычно роженице необходим наркоз (травмирующая психику операция!). Перфорацию следует делать в операционной.

Необходимо фиксировать головку при перфорации во всех случаях без исключения, т.е. даже тогда, когда головка стоит неподвижно во входе в таз.

При перфорации подлежащей головки влагалище раскрывают зеркалами, кожный покров головки захватывают крепкими щипцами (для более надежной фиксации); правой рукой захватывают перфоратор и вводят в половые органы до головки. Во избежание соскальзывания в направлении мыса в прямой кишки перфоратор вводят с опущенной кзади, рукояткой, т. е. не косо, а перпендикулярно к головке. Прободение делается или прямо через кожные покровы, или через обнаженную кость (разрез скальпелем на протяжении 2—3 см). Головка, как указывалось, фиксируется сверху, со стороны брюшной стенки, помощником. Когда верхушка перфоратора вонзится в кость, производят обычные, как буравом, вращательные (сверлящие) движения слева направо. Когда кость пробуровлена, трепан осторожно, под защитой внутренних пальцев выводят наружу. Кусок выпиленной кости обычно находится в трепане.

**Эксцеребрация.** После того как перфоратором проделано отверстие в черепной коробке, приступают к опорожнению ее от содержимого. Под контролем пальца (лучше, конечно, делать это в зеркалах) вводят большую тупую ложечку в перфорированное отверстие и стараются удалить ею из черепной полости все содержимое, одновременно разрушив продолговатый мозг. После этого вводят катетер с двойным током, соединенный с кружкой Эсмарха, которая наполняется физиологическим раствором поваренной соли. Пропустив около 2 л жидкости через черепную полость, можно почти полностью ее опорожнить.

**Краниоклазия (извлечение плода с перфорированной головкой).** Краниоклазия – заключительный, акт краниотомии, наиболее важный и ответственный момент операции.

Для извлечения уменьшенной после перфорации головки применяют инструмент, известный под названием краниокласта. Краниокласт Брауна состоит из двух ложек, перекрещивающихся в середине и связанных друг с другом сжимающим аппаратом (винто-гаечный затвор). Ложки инструмента имеют изгиб для головки, который в какой-то мере совпадает с тазовой кривизной. Одна ложка, массивная (сплошная, мужская) вводится в сделанное внутри черепа отверстие. Ее концевой отдел имеет конструкцию сапожного инструмента (рашпиль) с поперечными нарезками на изогнутой стороне. Другая ложка, окончатая (женская), напоминает ложку акушерских щипцов и накладывается на головку снаружи. Лучше всего окончатую ложку накладывать на лицо: лицевые кости крепче связаны между собой. Из этих соображений следует и внутреннюю (массивную) ложку вводить так, чтобы она выпуклой стороной была обращена в направлении лица. При таком размещении ложек замковая часть внутренней ложки будет обращена кпереди (кверху) при первой позиции (спинка влево) и кзади (книзу) при второй. Следует иметь в виду, что в первом случае, когда замок обращен кверху, наружная ложка вводится спереди (сверху) первой.

Если же замок внутренней (массивной) ложки обращен кзади (вниз), то наружная ложка, чтобы соединить ложки в замке, должна вводиться» под внутренней. Крючки Буша должны быть обращены наружу. Следует проверить (рукой), не захвачены ли краниокластом мягкие части, особенно нижнего сегмента матки. После пробной тракции приступают к извлечению головки. Направление тракции то же, что и при извлечении головки щипцами: при высоко стоящей головке, сидя на стуле, следует делать тракции в направлении к себе на носки (круто вниз), при головке, стоящей в полости таза,— в направлении на колени, при стоянии головки в выходе таза, – в горизонтальном направлении с тем, чтобы при выведении ее над промежностью, приподнять краниокласт кпереди (кверху).

***Перфорация последующей головки*** встречается реже, чем перфорация предлежащей головки. На 100 краниотомии на предлежащую головку приходится примерно 80-85 перфораций, на последующую – 15-20. Перфорация последующей головки – операция более трудная. Черепные кости последующей головки обычно лежат сравнительно высоко, почти всегда во входе в таз. Затылочная кость – наиболее удобный пункт для перфорации. При перфорации последующей головки, если последняя доступна для оперативных манипуляций местом прободения рекомендуются боковые роднички, основание черепа (через рот) и место перехода затылка в шею, ближе к большому затылочному отверстию (foramen occipitale magnum). Наиболее рациональным является последнее. Прободение головки в этом месте производят без особого труда.

Перфорацию последующей головки можно делать под контролем зрения с помощью длинных в широких зеркал.

Извлечение перфорированной последующей головки производится простым надавливанием на головку сверху (обычными ручными приемами). Если это не удастся (при плотных неподатливых костях), применяют краниокласт: массивную (внутреннюю) ложку вводят в затылочную дыру (в перфорированное отверстие), а наружную накладывают на затылочную кость.

***Осложнения и трудности при краниотомии.*** При перфорации подлежащей головки могут быть два осложнения, причем оба по вине акушера. Если головка не фиксируется снаружи и если перфоратор не поставлен вертикально к черепу, инструмент может соскочить и повести к тяжелым повреждениям мягких частей матери.

Соскальзывание краниокласта чаще наблюдается при узких тазах, когда головка еще не конфигурировалась. Если нет крайней необходимости немедленно произвести краниоклазию, лучше выждать некоторое время, чтобы дать возможность перфорированной головке адаптироваться (конфигурироваться), и только после этого наложить краниокласт.

Наиболее серьезными являются ранения переднего свода влагалища и мочевого пузыря. При наложении краниокласта могут быть и тяжелые травматические повреждения, особенно когда вместе с головкой захватывают и вырывают мягкие части родового канала. После краниотомии – обязательно тщательный осмотр и обследование влагалища и матки.

## ЭМБРИОТОМИЯ

Эмбриотомией следовало бы называть все плодоразрушающие операции, которые имеют целью уменьшить объем внутриутробного плода (греч. embryo— зародыш, плод; tomі – резание). Большинство авторов, однако, этот термин применяется только в отношении операций, уменьшающих размеры туловища плода, расчленение туловища на части (кускование). В зависимости от того, в каком месте производится расчленение плода, различают: 1) декапитацию (decapitatic) — отделение головки от туловища; 2) эвисцерацию (evisceratio), эвентерацию (eventeratio), экзентерацию (exenteratio) —извлечение внутренностей из грудной и брюшной полостей; 3) спондилотомию – разделение туловища в области поясничной части позвоночника. Сюда же относится клейдотомия (cleidotomia) – разрез ключицы.

После эмбриотомии, resp. декапитация, всегда (правило!) тщательно осматривают влагалище и матку, особенно ее нижний сегмент (скрытые, незамеченные разрывы).

**Эвисцерация, resp. эвентерация, resp. экзентерация.** Это операции опорожнения от внутренностей полости груди или живота плода, чтобы пронести последний через естественные родовые пути.

Показания, условия и подготовка к эвисцерации те же, что и для декапитации.