

Очаговые образования печени

М.н.с. Сидорова Екатерина Евгеньевна

Зав. Отделением лучевой диагностики профессор Кармазановский Г.Г.

ФГУ « Институт хирургии им. А.В. Вишневского Росмедтехнологий»



Гиперваскулярные образования

- Доброкачественные образования :
 - * **гемангиома**
 - * **фокальная нодулярная гиперплазия (ФНГ)**
 - * **некоторые аденомы**
- Злокачественные образования :
 - * **гепатоцеллюлярный рак (ГЦР)**
 - * **метастазы гиперваскулярных опухолей**
(почечно-клеточный рак,
нейроэндокринные опухоли, рак
щитовидной железы, меланома, саркома и
рак молочной железы)

Гемангиома печени

- Является самой частой доброкачественной опухолью печени, при этом обычно встречаются опухоли кавернозного типа.
- При аутопсиях встречается в 7% - 20 % случаях.

Thomas J. Vogl, 2003г.

Evan S. Siegelman et al, 2005 г.

Гемангиома печени

***Малые (1-2см)**- некоторые из них обнаруживают тот же самый характер контрастирования, что и большие.

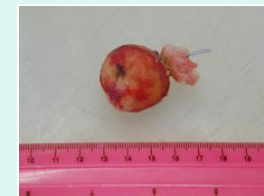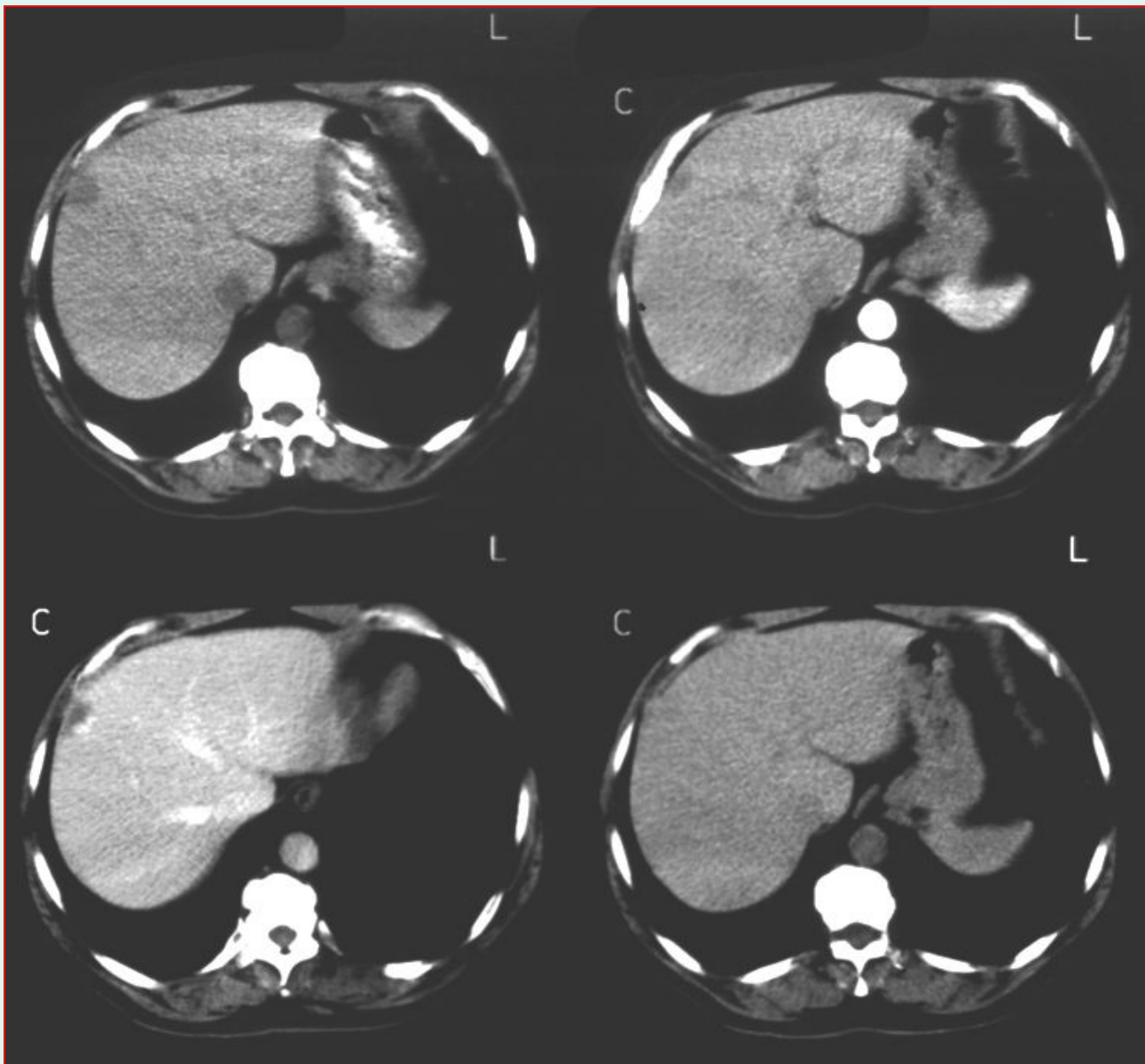
Может наблюдаться гомогенное контрастирование в артериальную фазу,
в портальной и отсроченной фазах- изоденсны.

Трудна дифференциальная диагностика с гиперваскулярными мтс, малой формой ГЦР

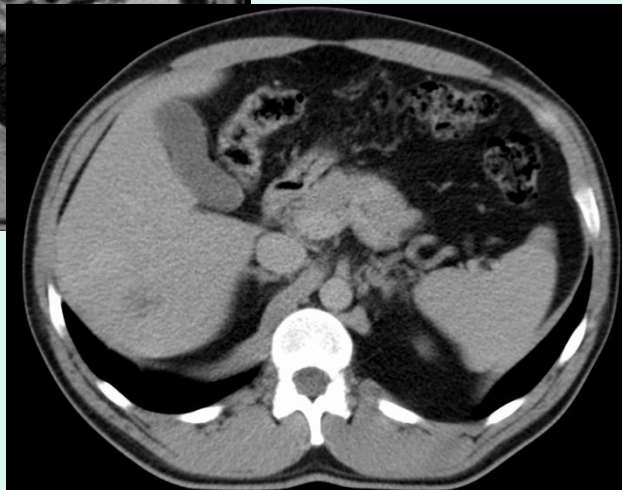
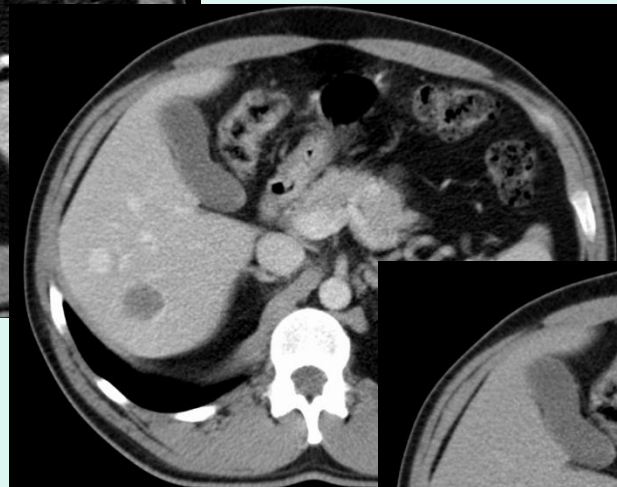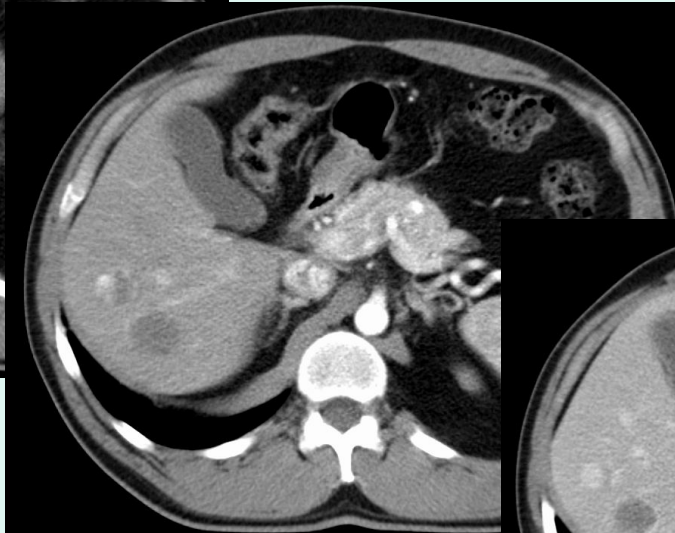
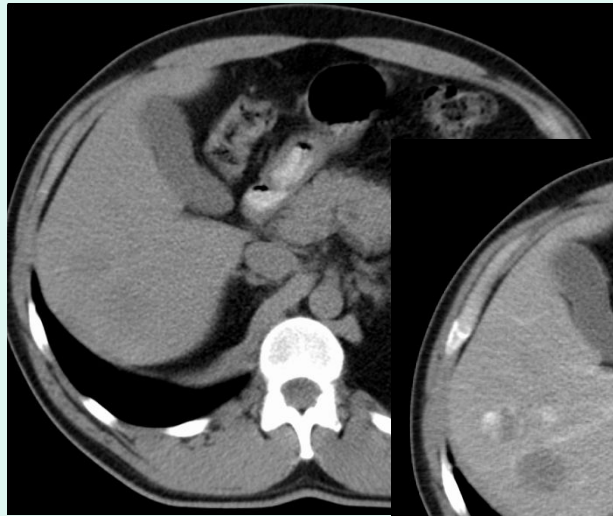
***Средние**

***Гигантские (> 10см) -** могут вызывать трудности в диагностике вследствие свежих участков кровоизлияния ,
участков тромбоза и некроза.

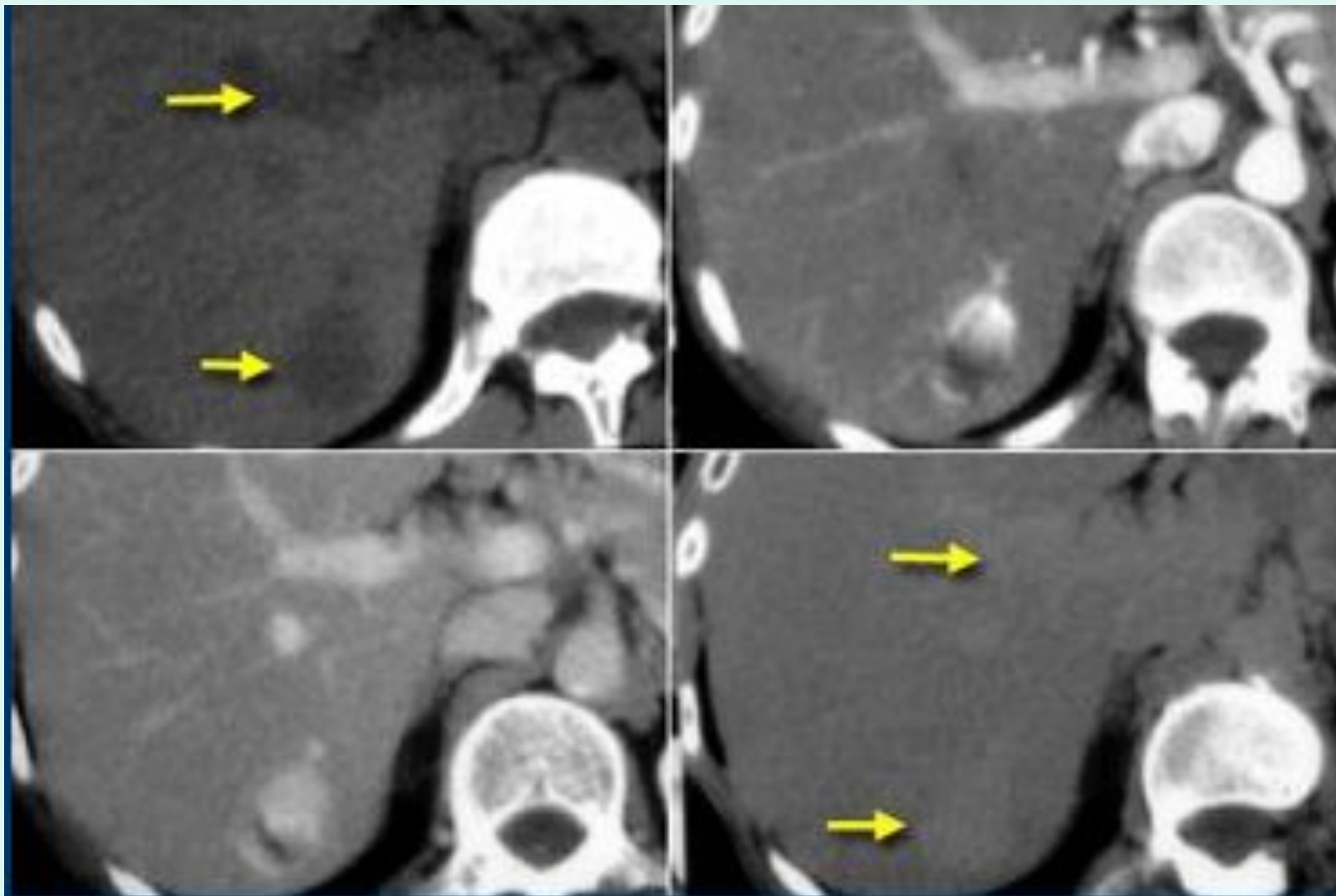
Гемангиома малых размеров



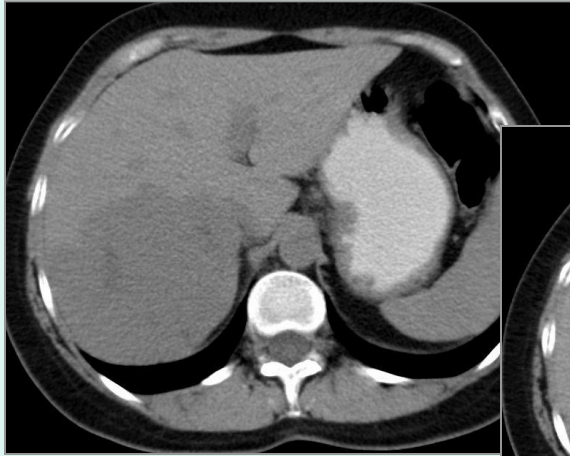
Гемангиомы печени



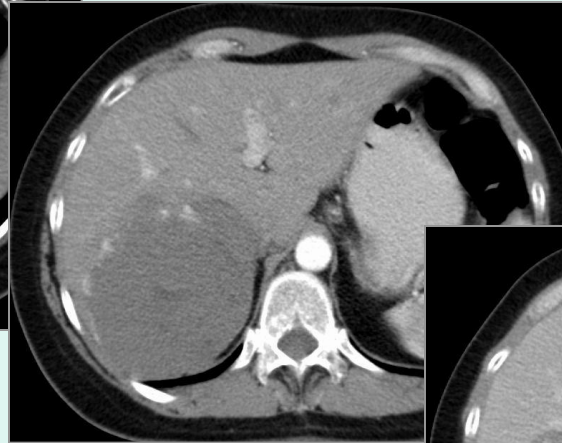Гемангиома



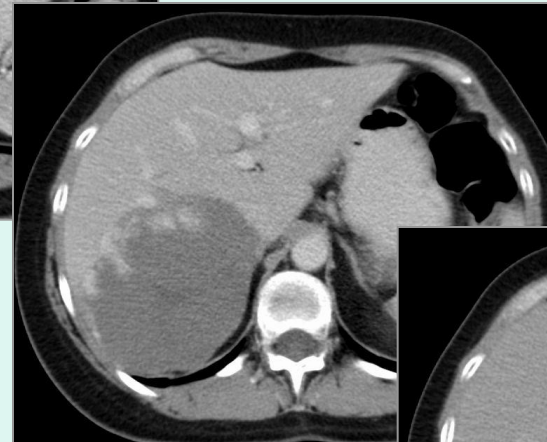Гемангиома, КТ-исследование



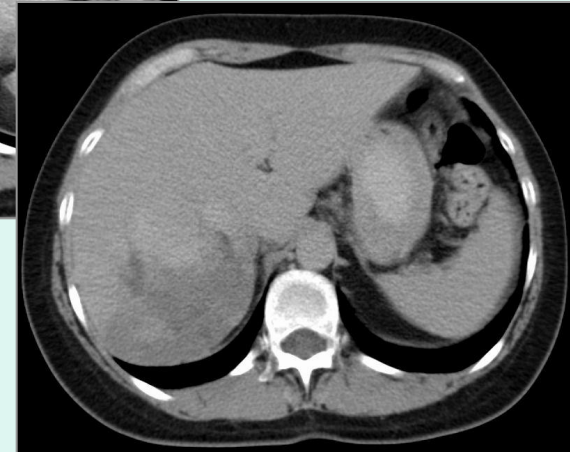
Нативная фаза



Артериальная фаза

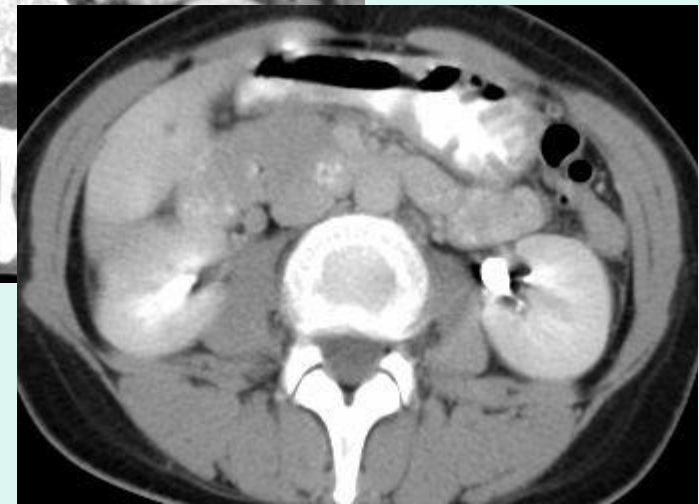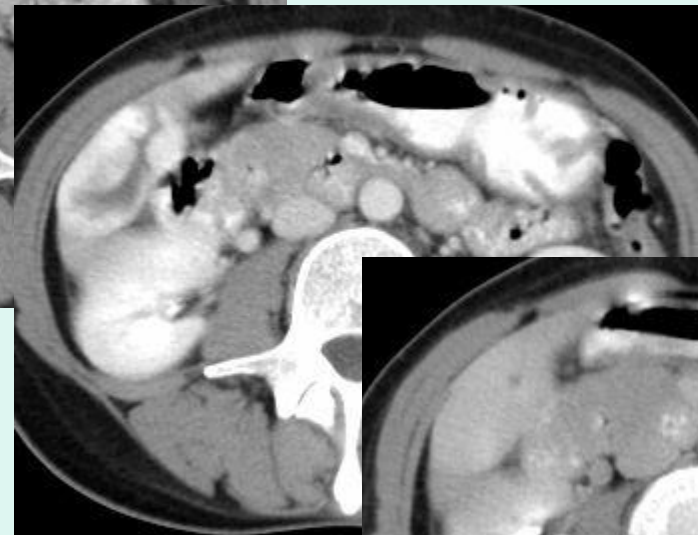

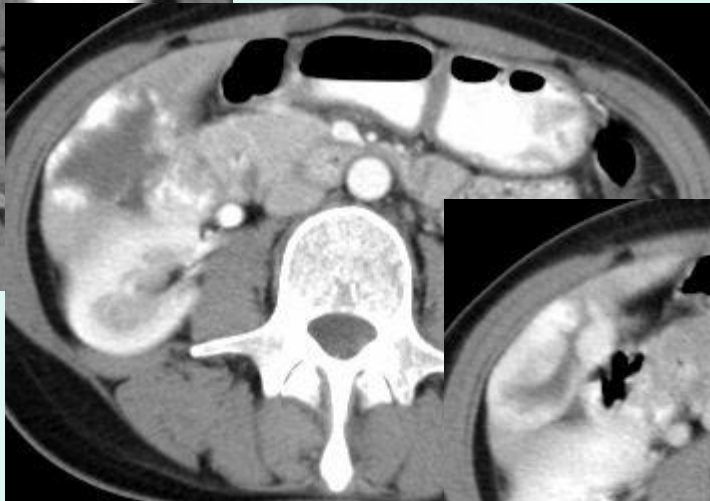
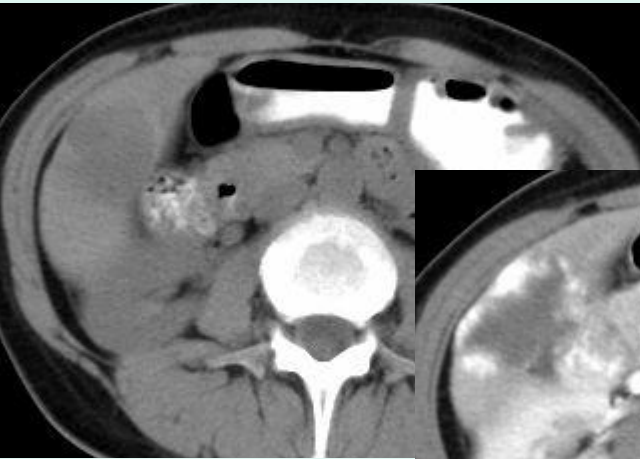Венозная фаза

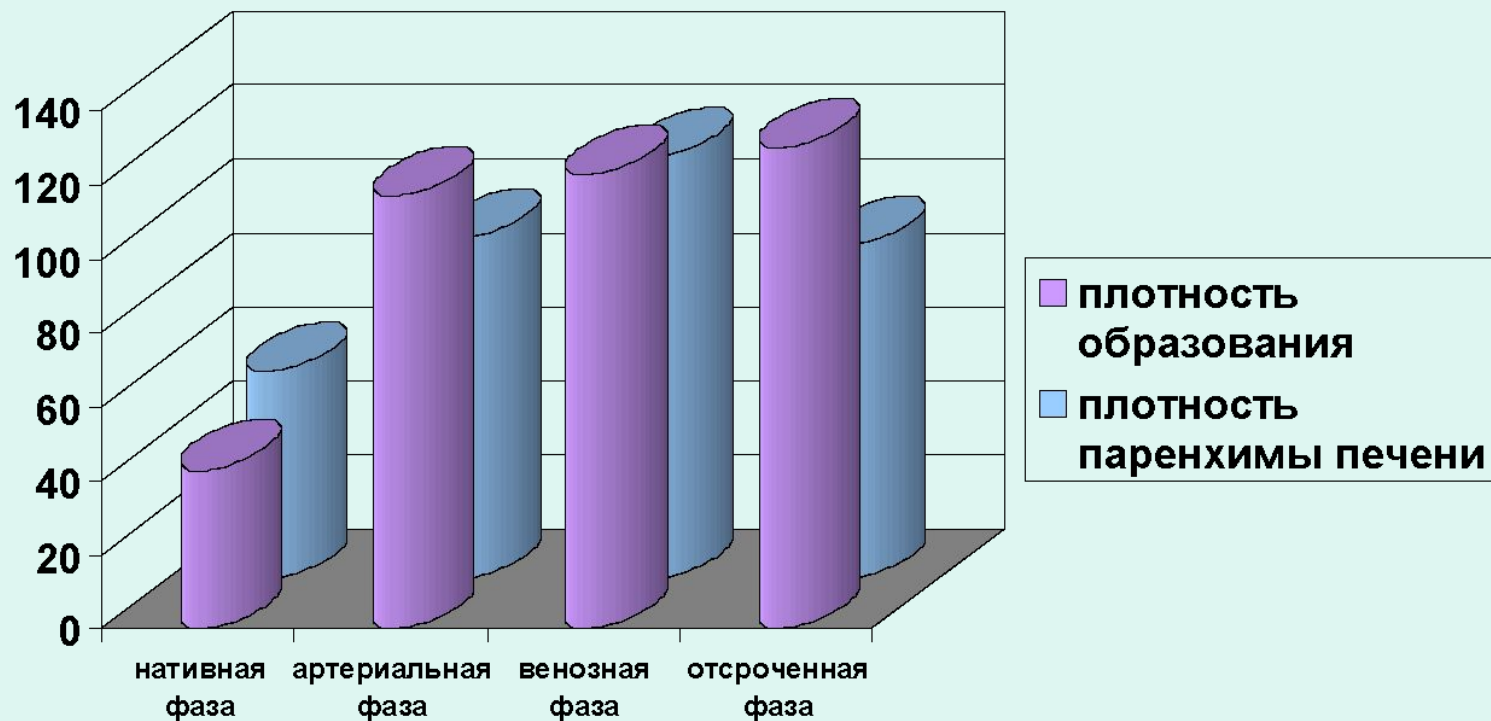

Отсроченная фаза

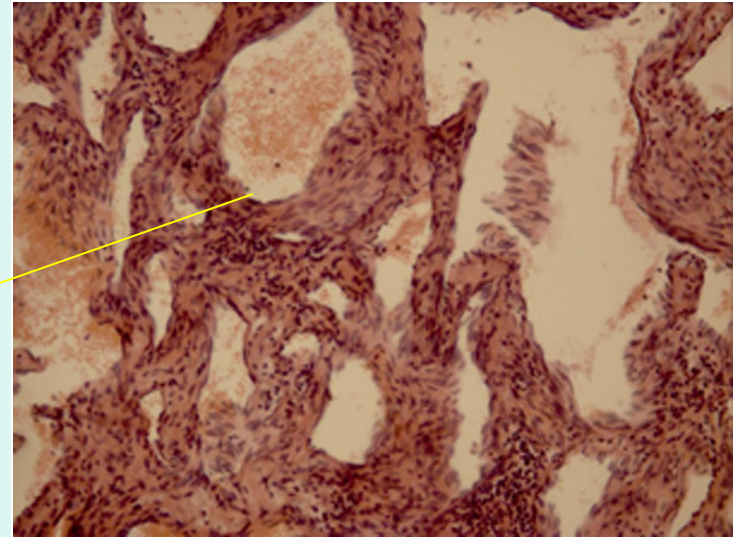
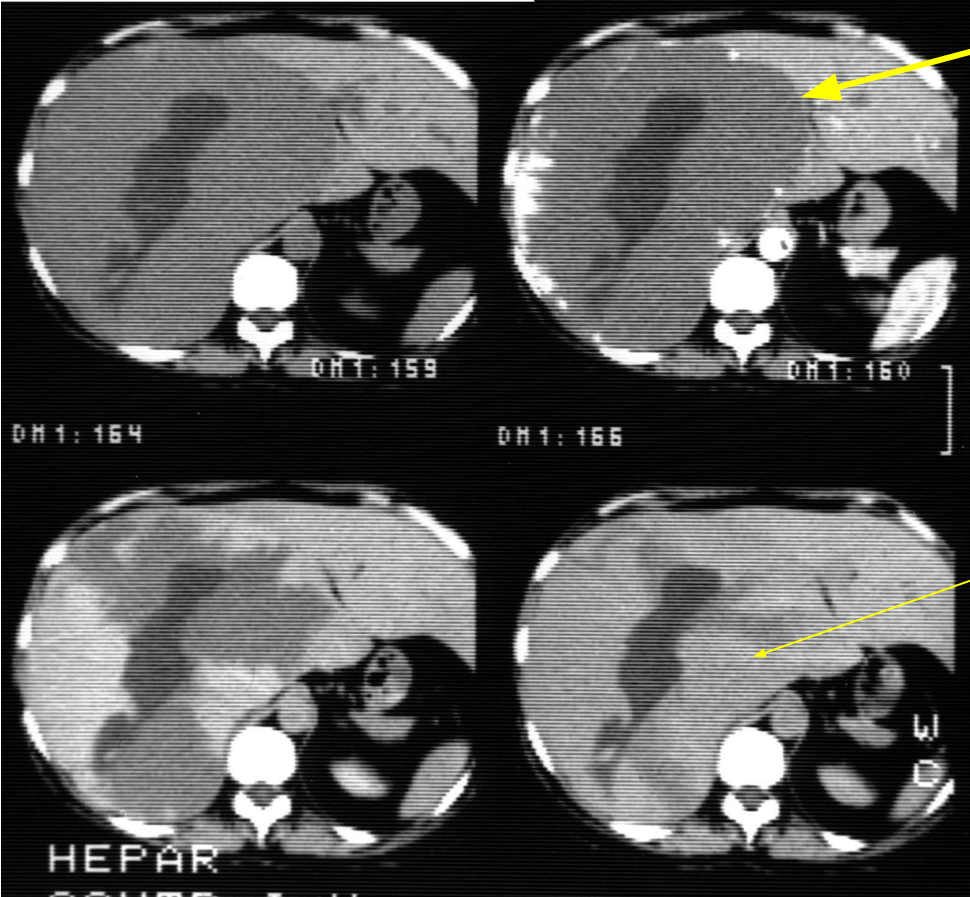
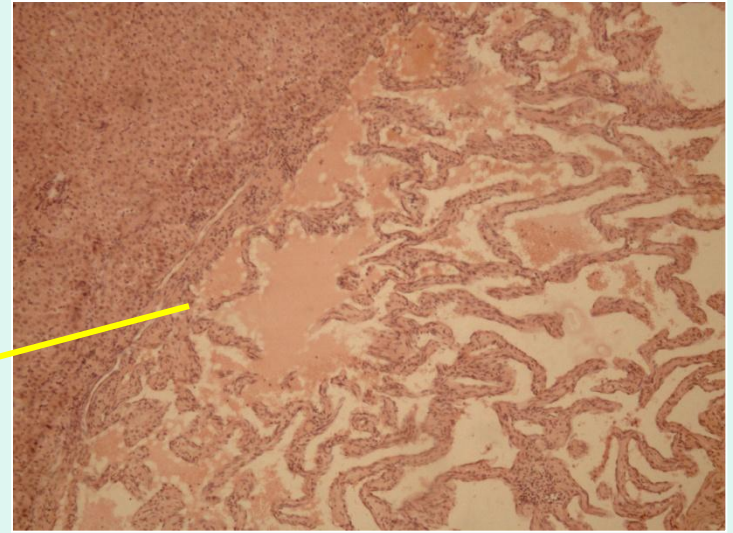
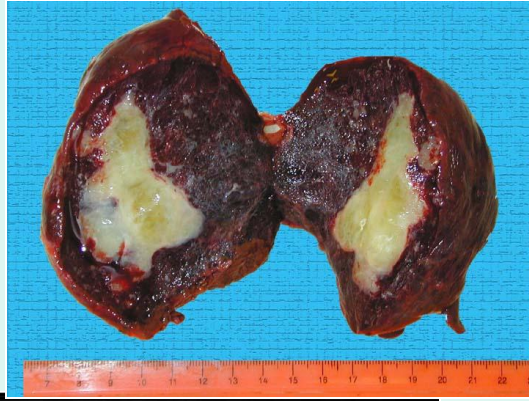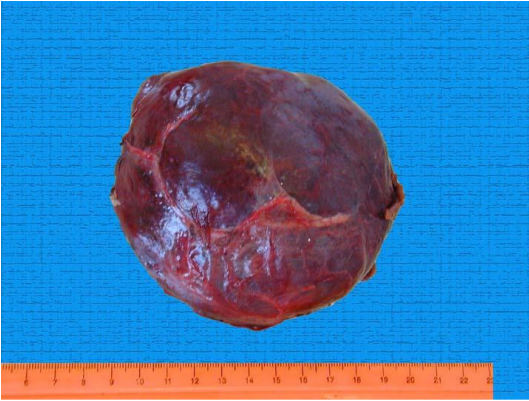
Гемангиома



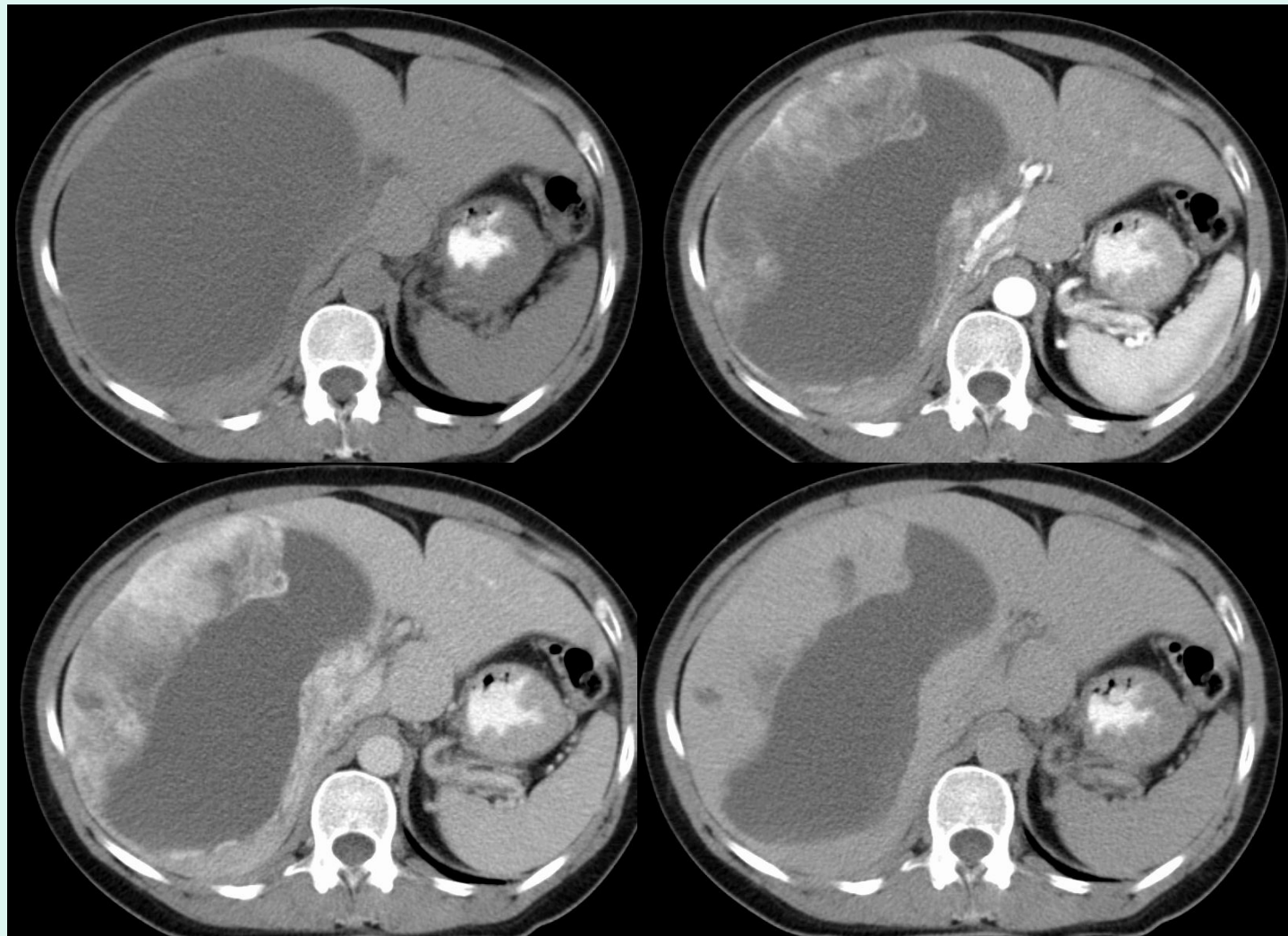
Денситометрические показатели при гемангиомах



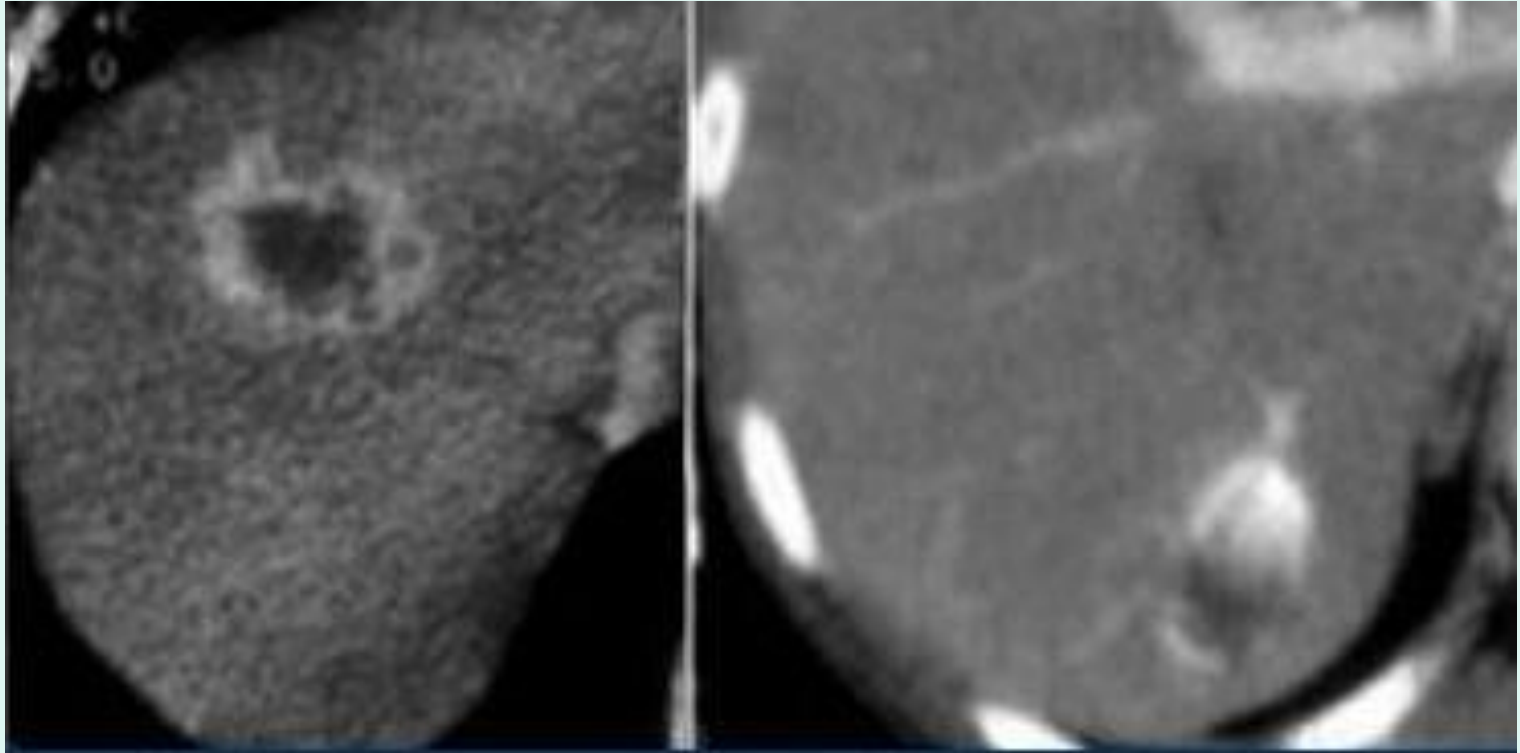
Гемангиома



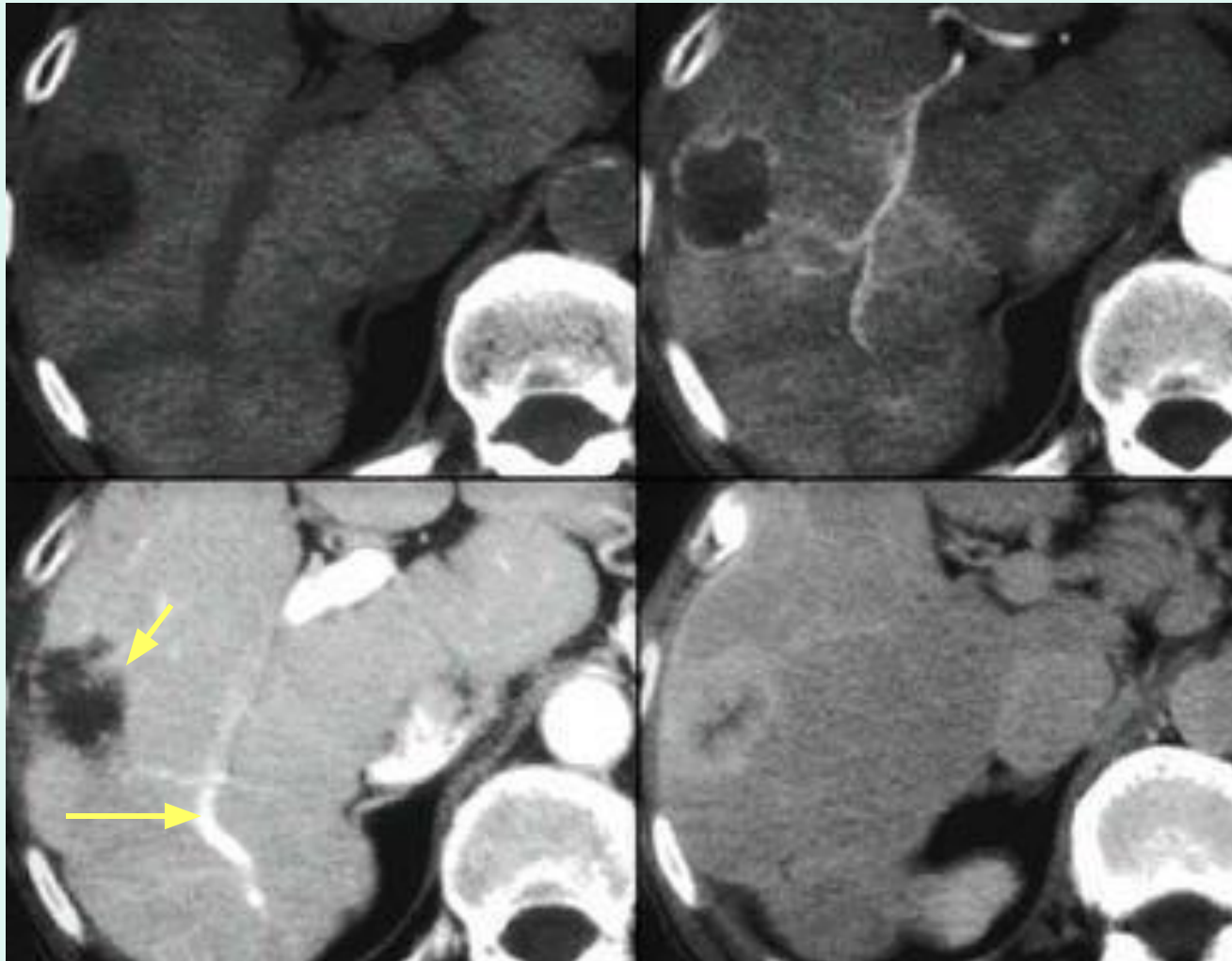
Гемангиома



Контрастирование по периферии



Контрастирование по периферии, увеличение площади



Плотность??

Фокальная нодулярная гиперплазия печени (ФНГ)

- впервые термин был предложен Edmondson в 1958г.
- с 1995г. отнесено к неопластическим образованиям
- занимает второе место среди доброкачественных заболеваний печени после гемангиом
- патогенез недостаточно изучен

Evan S. Siegelman et al., 2005 г.

S. Hussain et al., 2004 г.

Факторы, предрасполагающие к развитию фокальной нодулярной гиперплазии:

- приёмом пероральных контрацептивов с высоким содержанием эстрогенов
- употребление стероидных гормонов

недостовверно

Mondher Golli et al., 1993

E.J. Rummeny, 1997

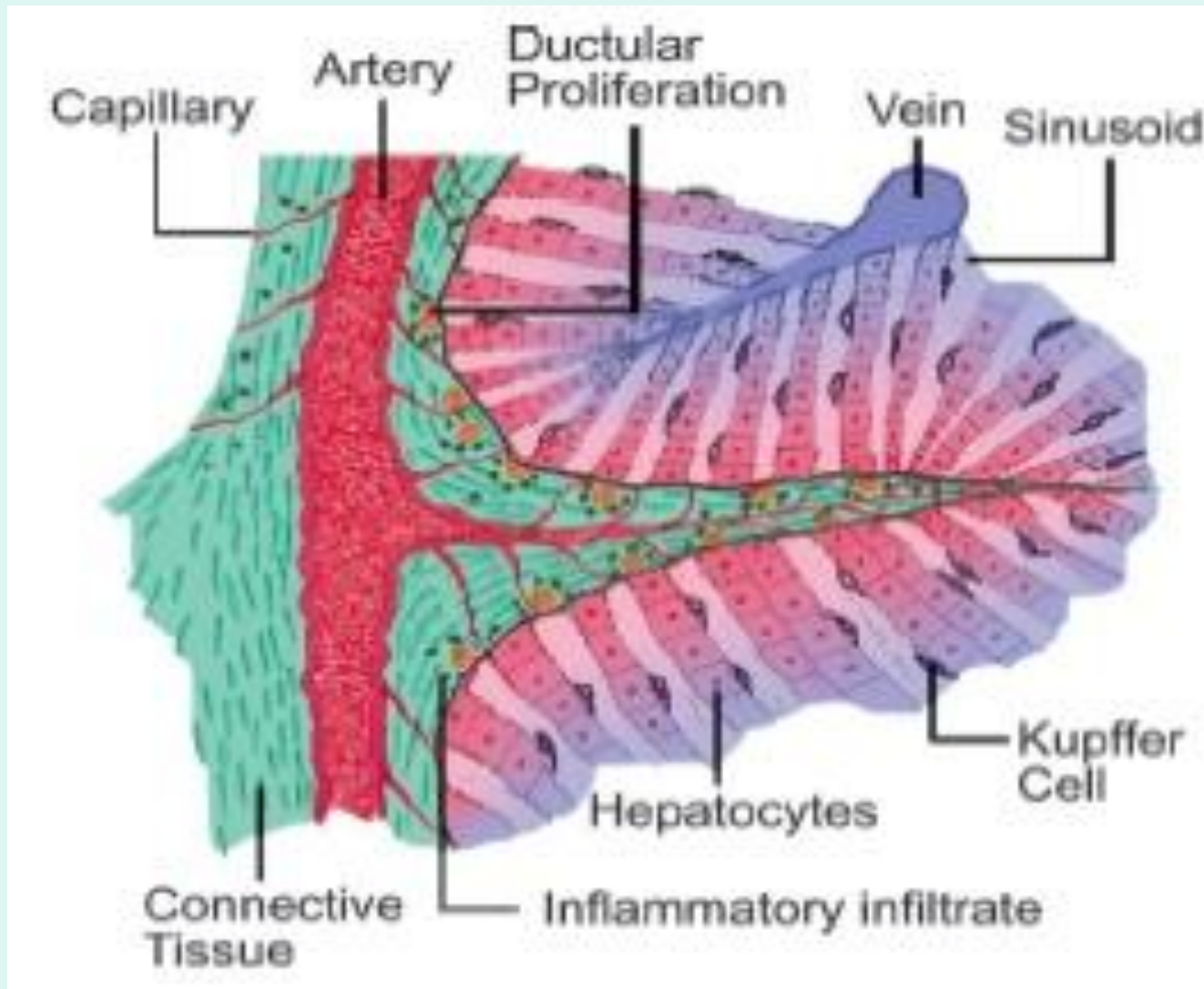
Giuseppe Brancatelli et al., 2001

Thomas J. Vogl et al., 2003

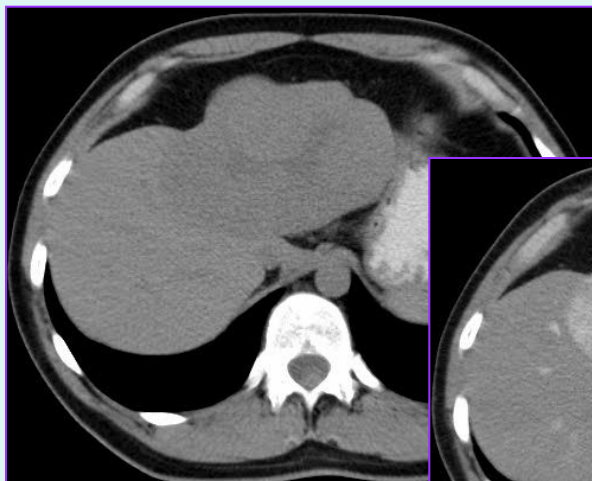
Orlando Catalano et al., 2005

ряд авторов наблюдали снижение роста гиперпластических узлов при прекращении приема пероральных контрацептивов

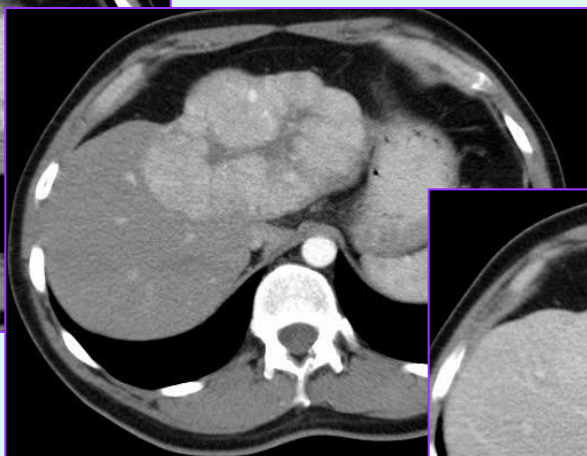
Васкуляризация ФНГ



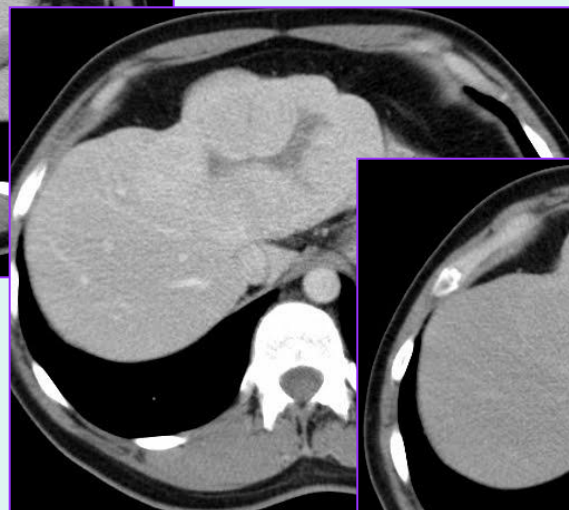
ФНГ, КТ-исследование



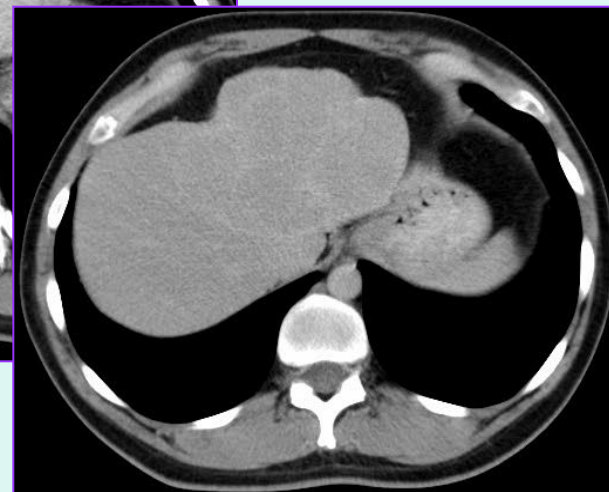
Нативная фаза



Артериальная фаза

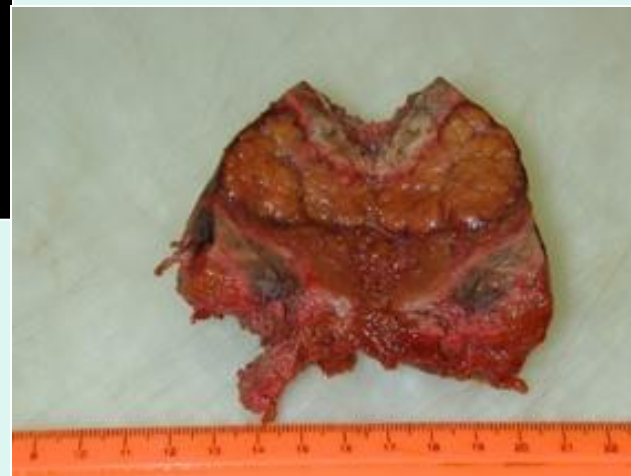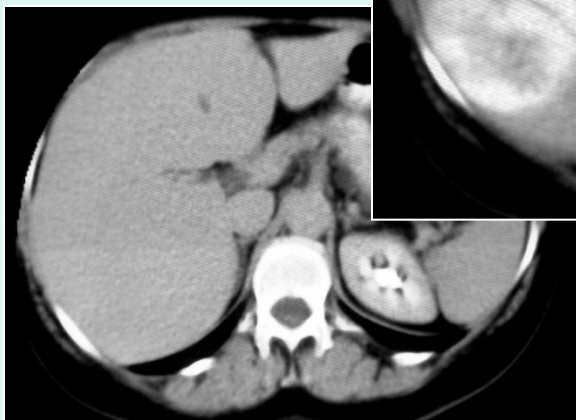
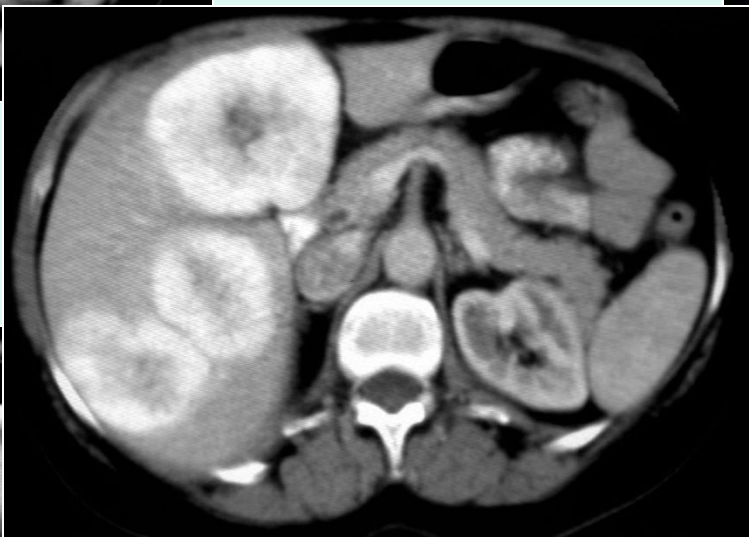
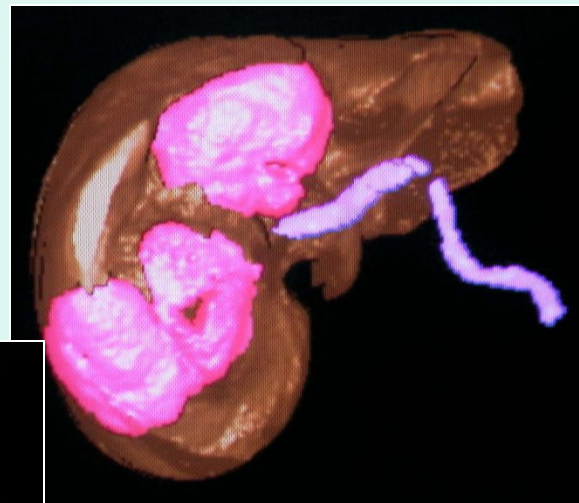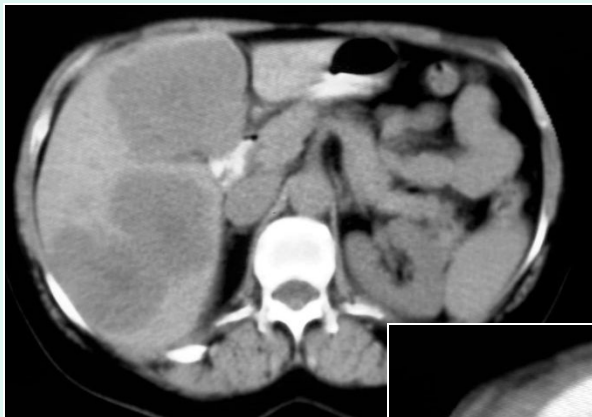


Венозная фаза

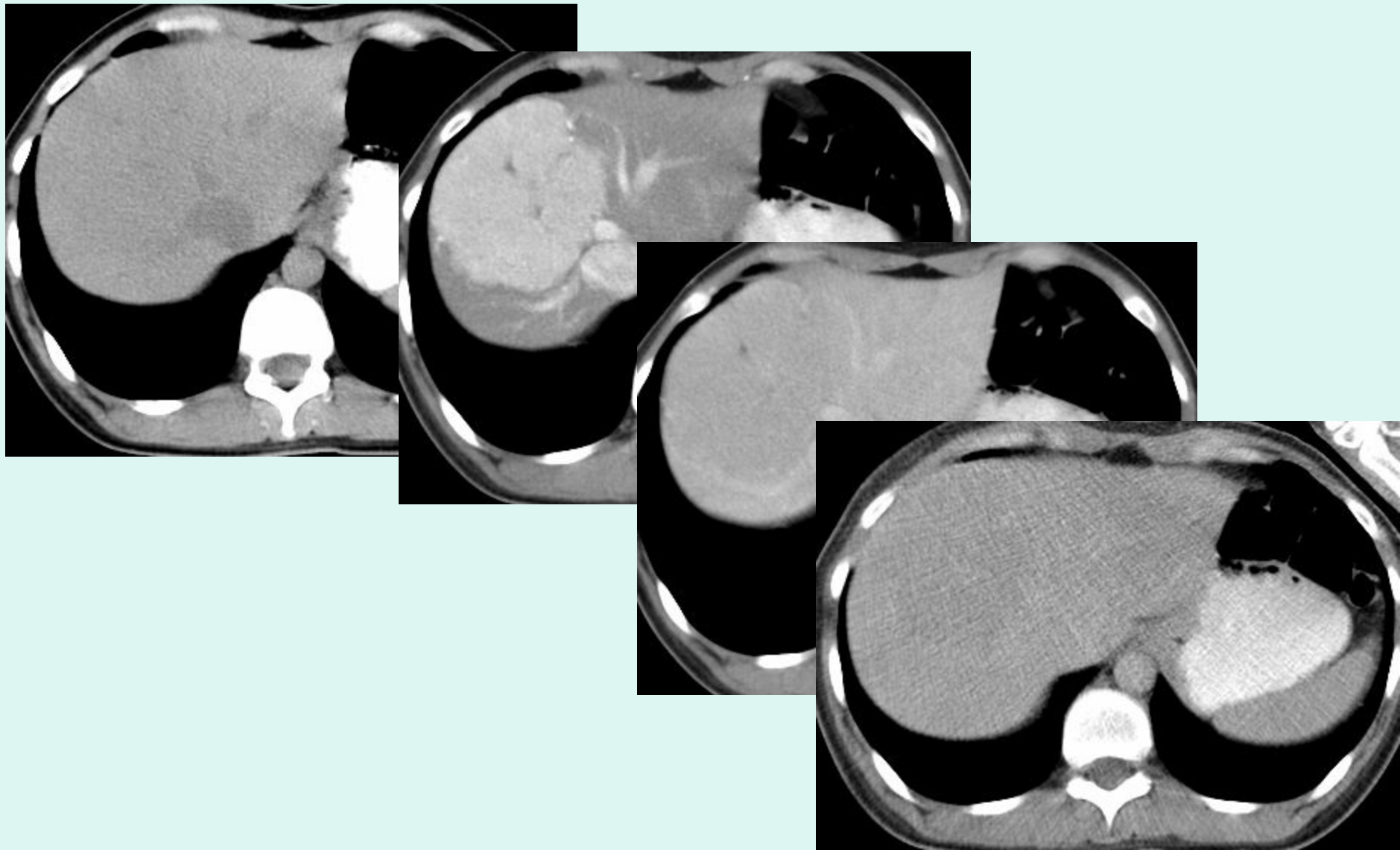


Отсроченная фаза

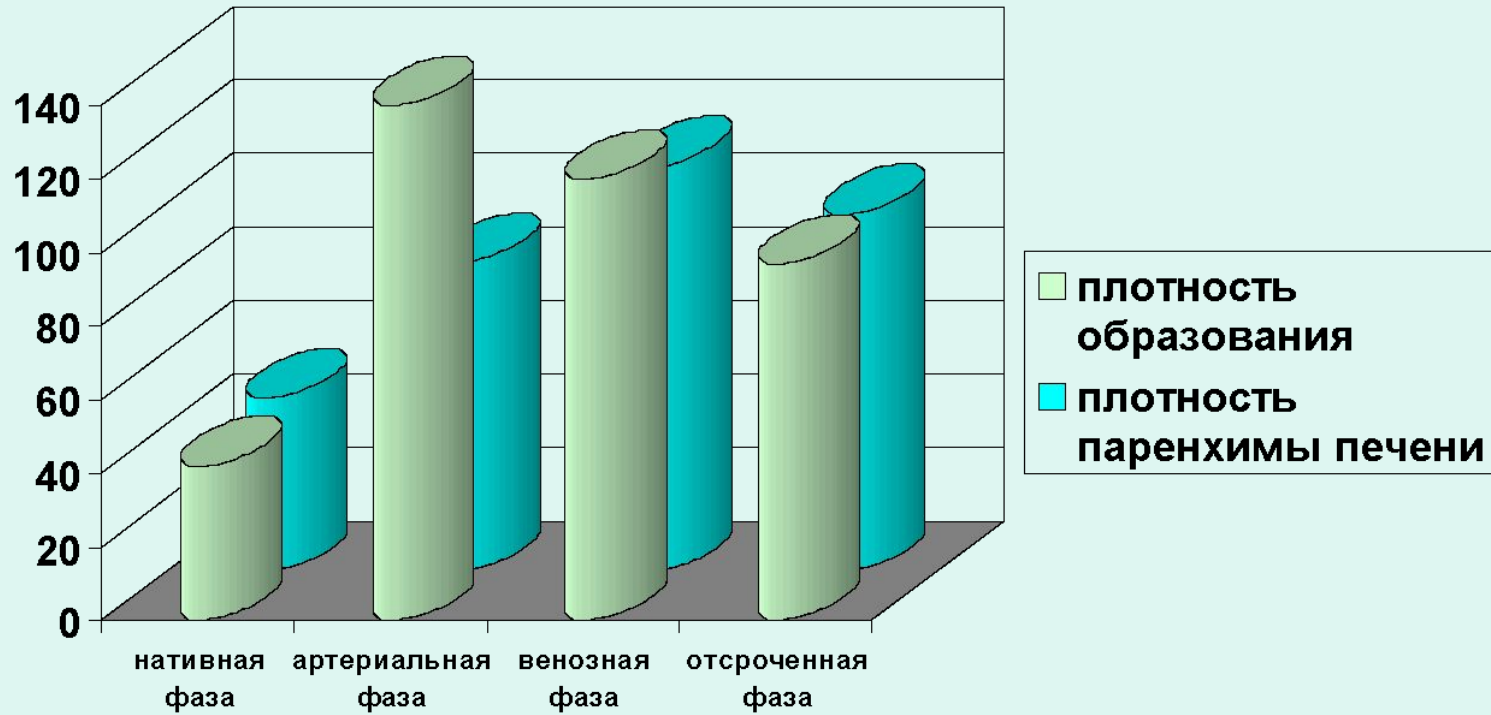ФНГ – многоузловая форма



ΦΗΓ, ΚΤ



Денситометрические показатели при ФНГ



Гепатоцеллюлярная аденома

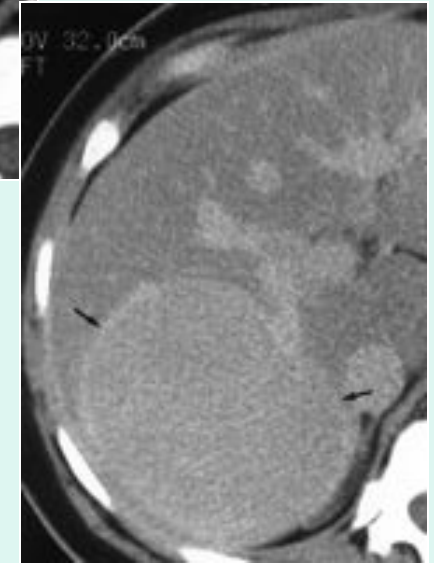
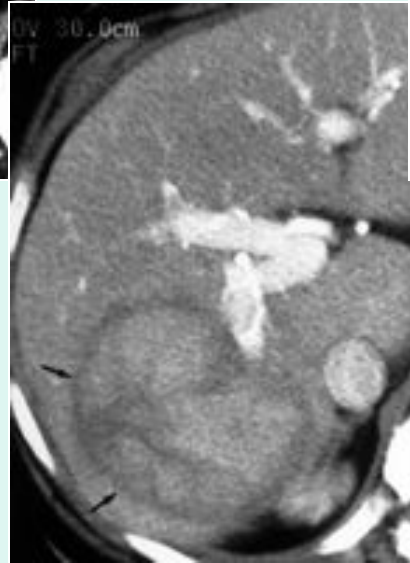
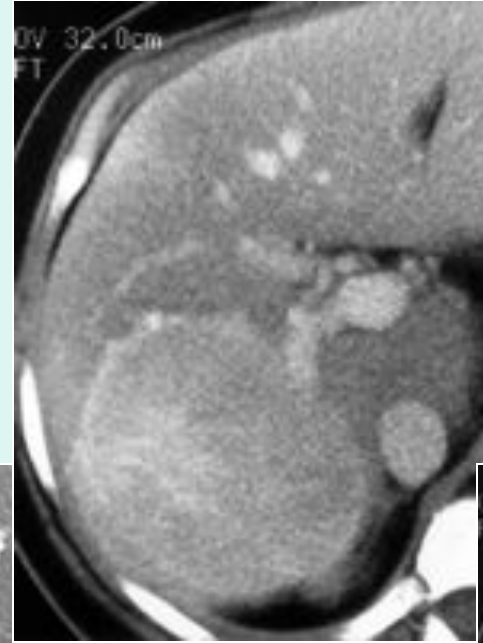
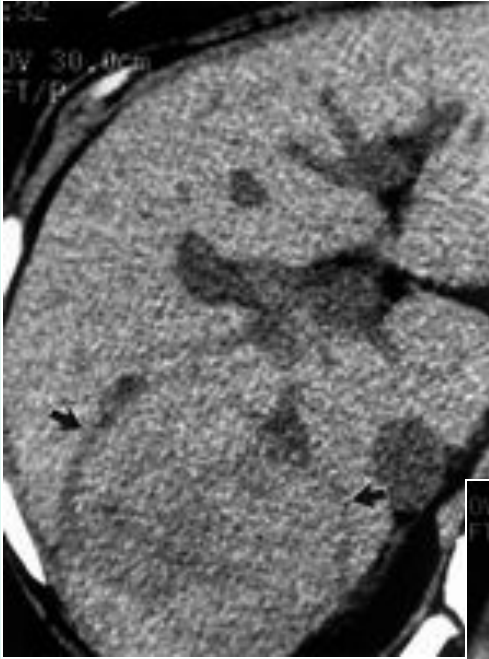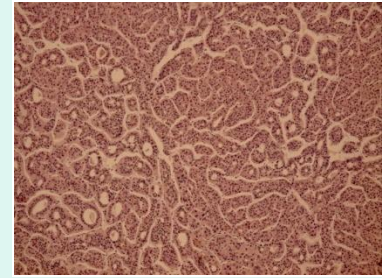
- Редкая доброкачественная опухоль
- Возникает преимущественно в молодом возрасте
- Установлена причинно-следственная зависимость от оральных контрацептивов и андрогенных стероидов

Гепатоцеллюлярная аденома

Гистологически:

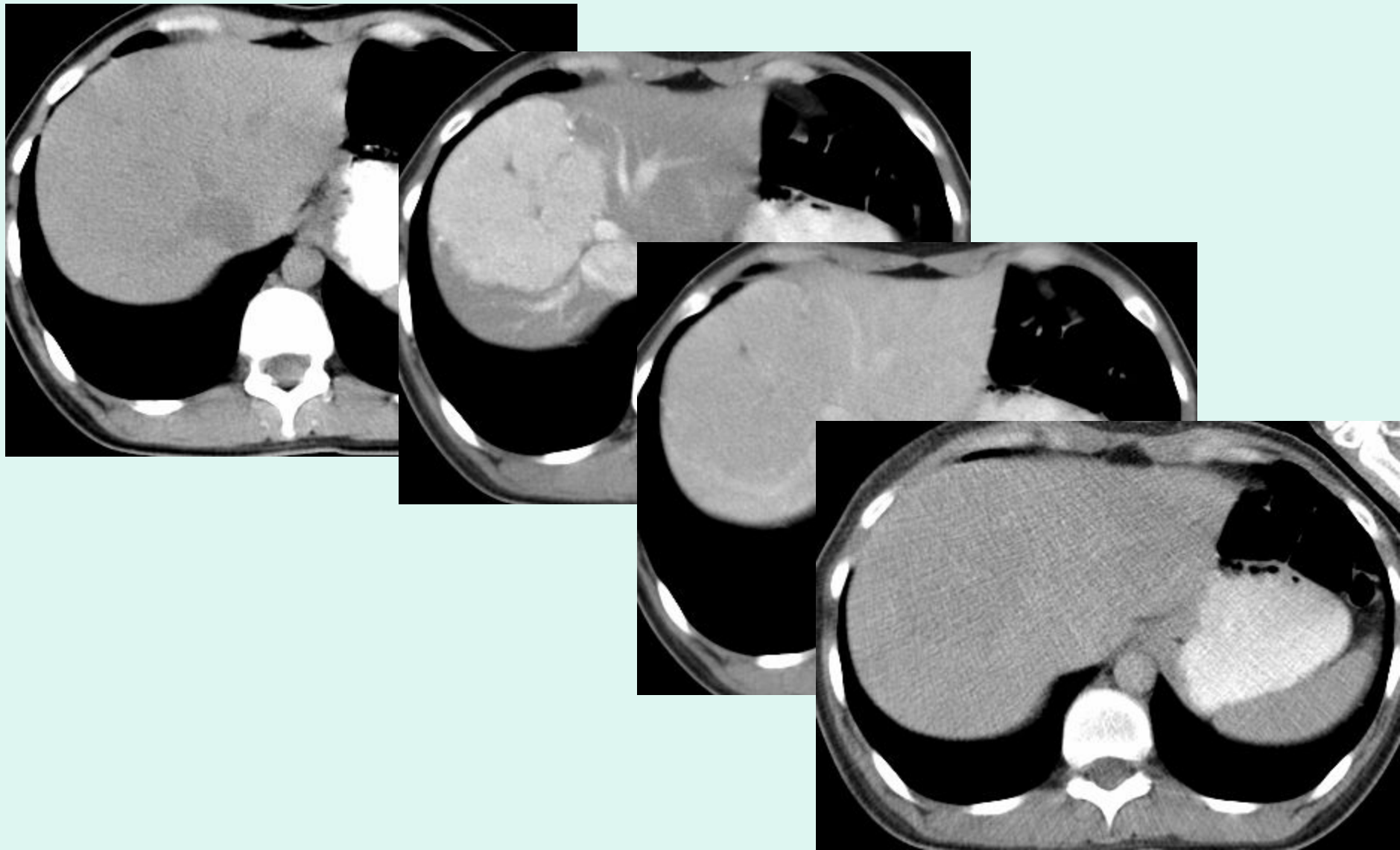
- Хорошо ограниченная инкапсулированная опухоль из дезорганизованных тяжей гепатоцитов и различного количества клеток Купфера.
- Не содержит желчных протоков, ветвей воротной и печёночной вен.
- Гиперваскулярность обусловлена крупными субкапсулярными сосудами из ветвей печёночной артерий.
- М.б. участки некроза, спонтанные кровоизлияния.

Аденома печени



Есть капсула!

ФНГ, КТ



Гепатоцеллюлярный рак (ГЦР)

является наиболее частым
новообразованием среди первичных
злокачественных опухолей печени,
занимает пятое место у мужчин и
восьмое место у женщин среди всех
злокачественных новообразований

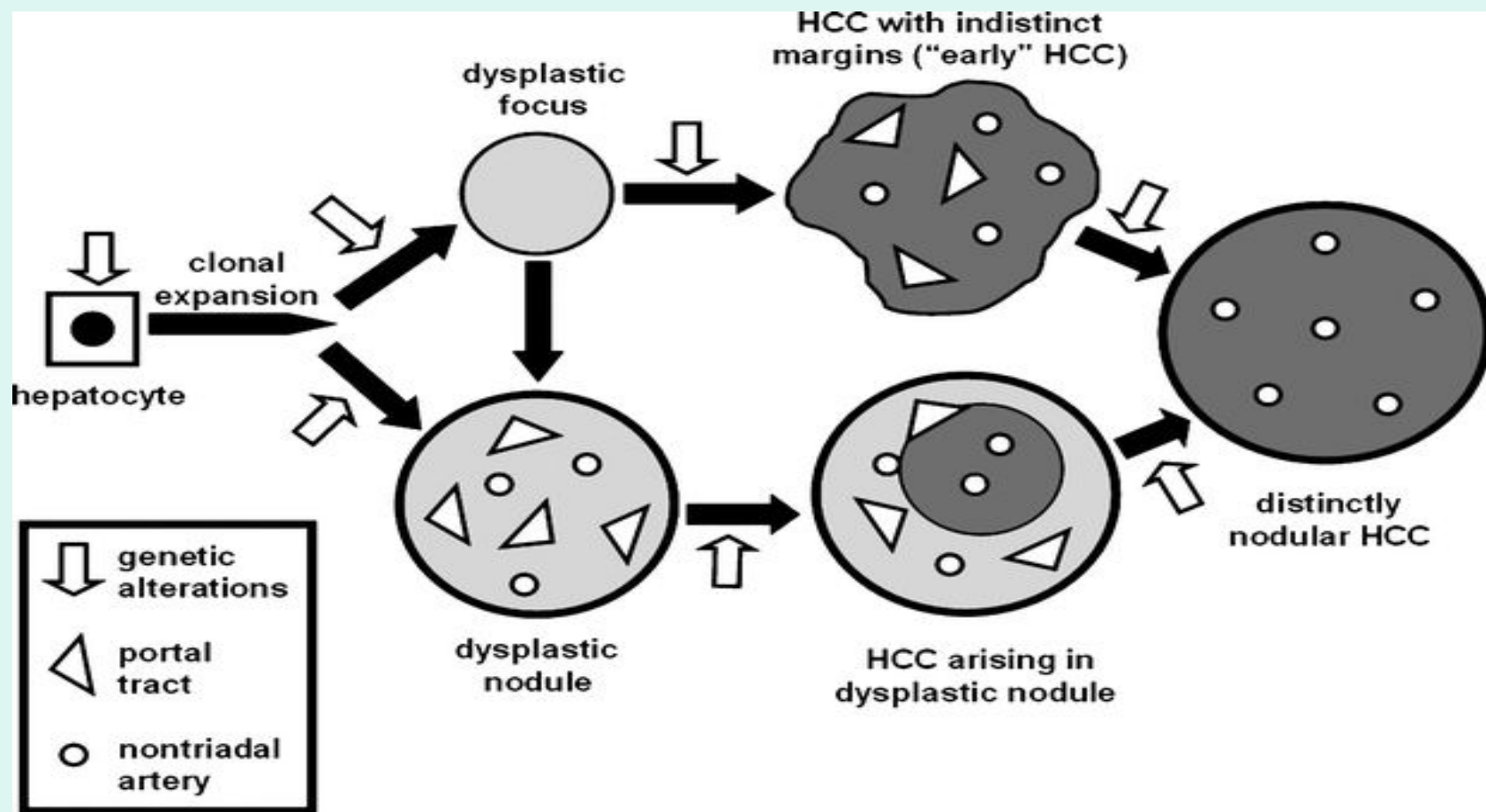
A. Shimizu, 2003 г.

Evan S. Siegelman, 2005 г.

Факторы, предрасполагающие к развитию гепатоцеллюлярного рака:

- цирроз печени
- гепатиты
- хронические заболевания печени
- злоупотребление алкоголем

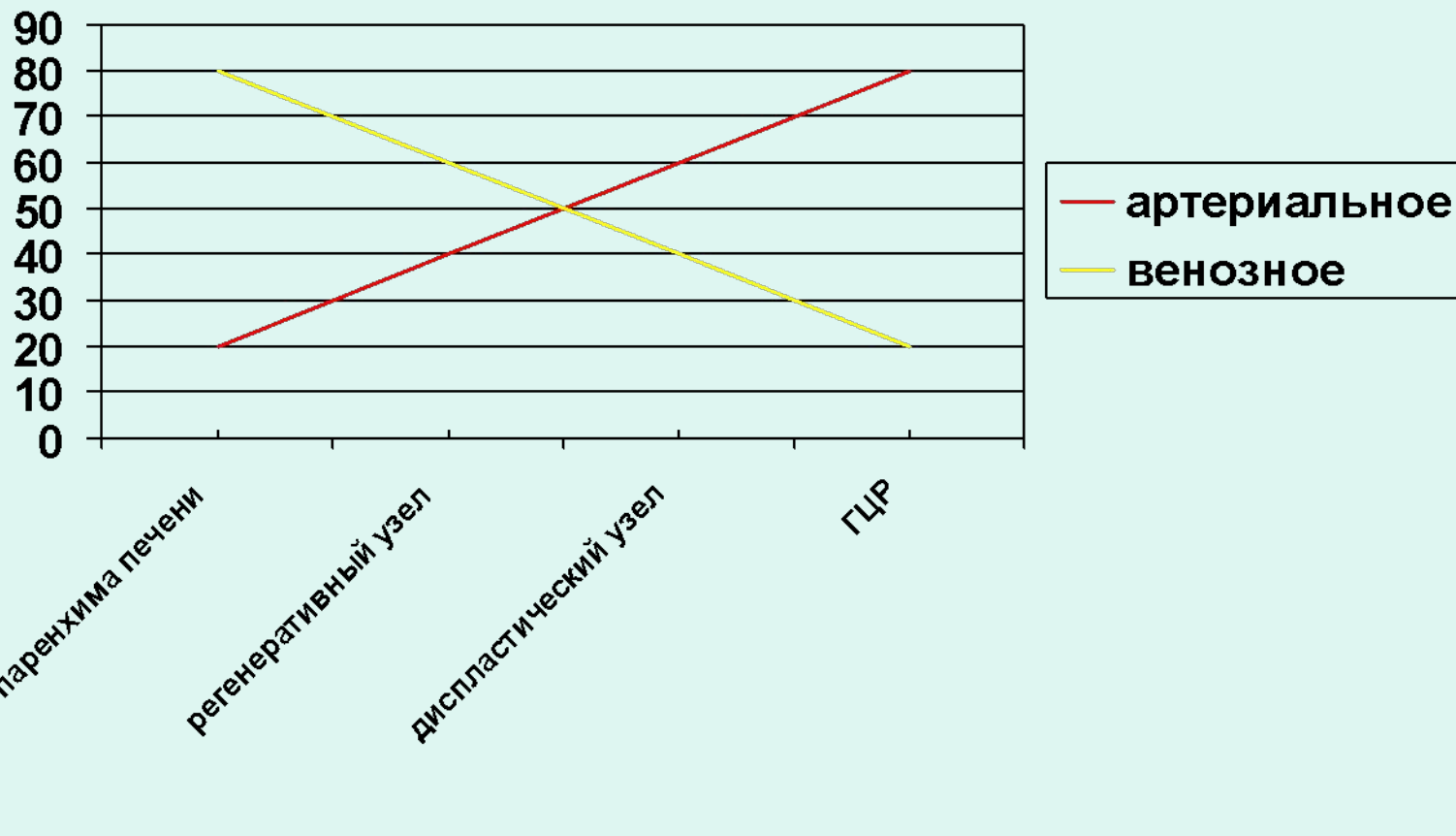
Стадии развития ГЦР при хроническом гепатите через трансформацию в цирроз и образование крупных узлов-регенератов



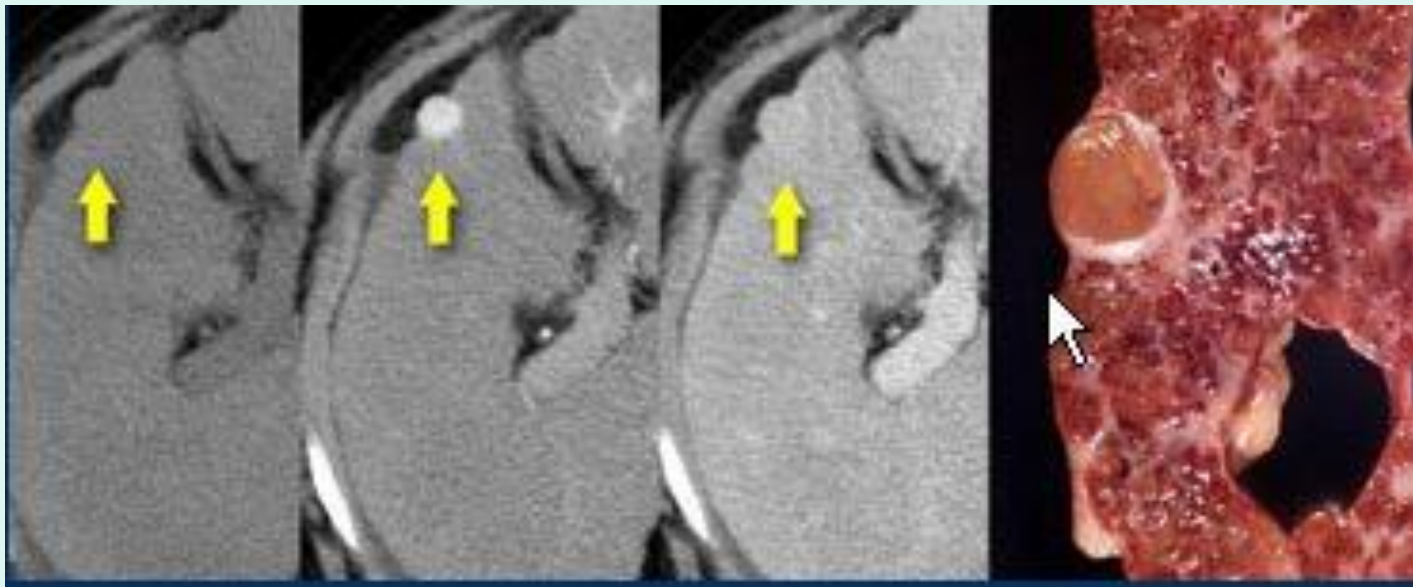
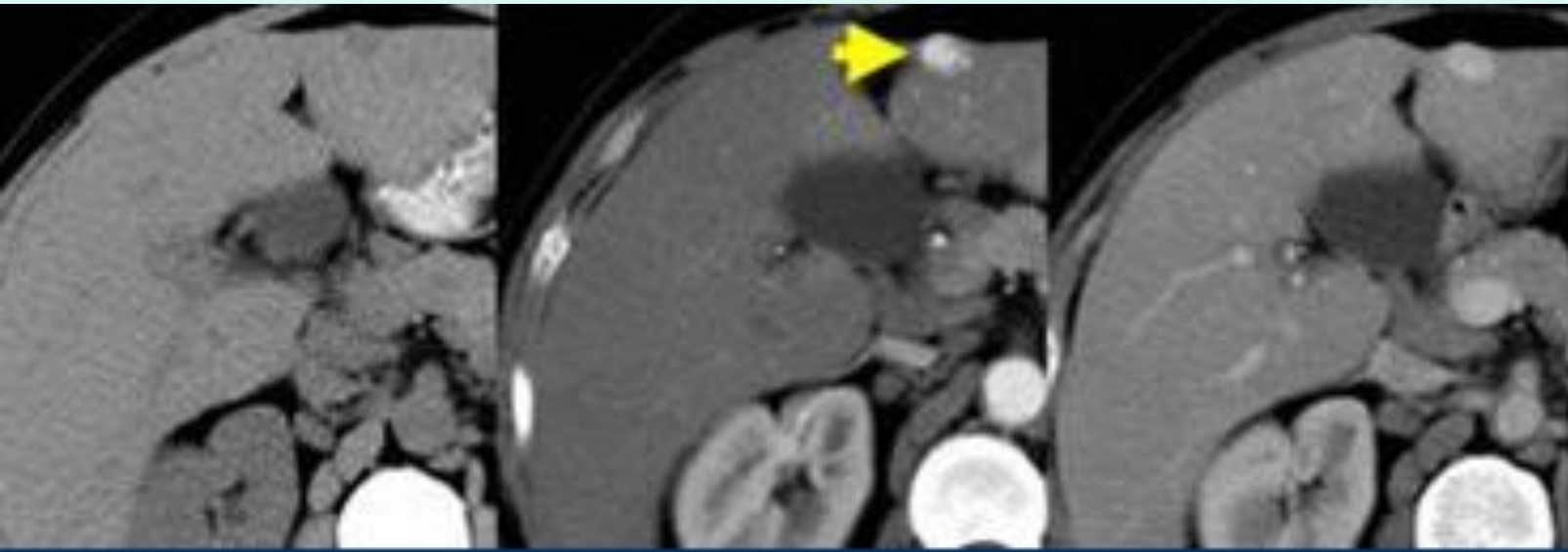
Stavros C. Efremidis
European Radiology, 2007

Кровоснабжение ГЦР

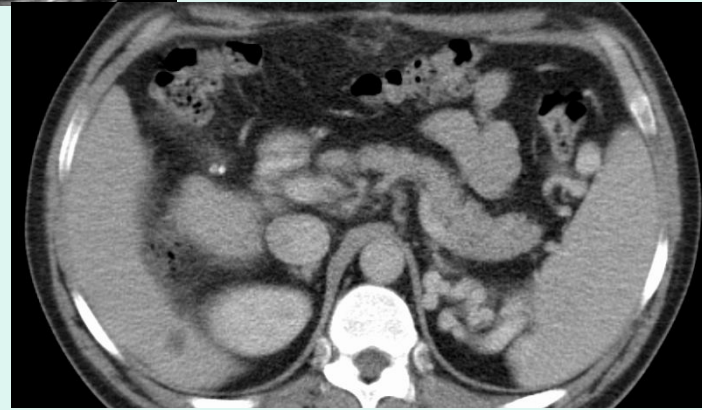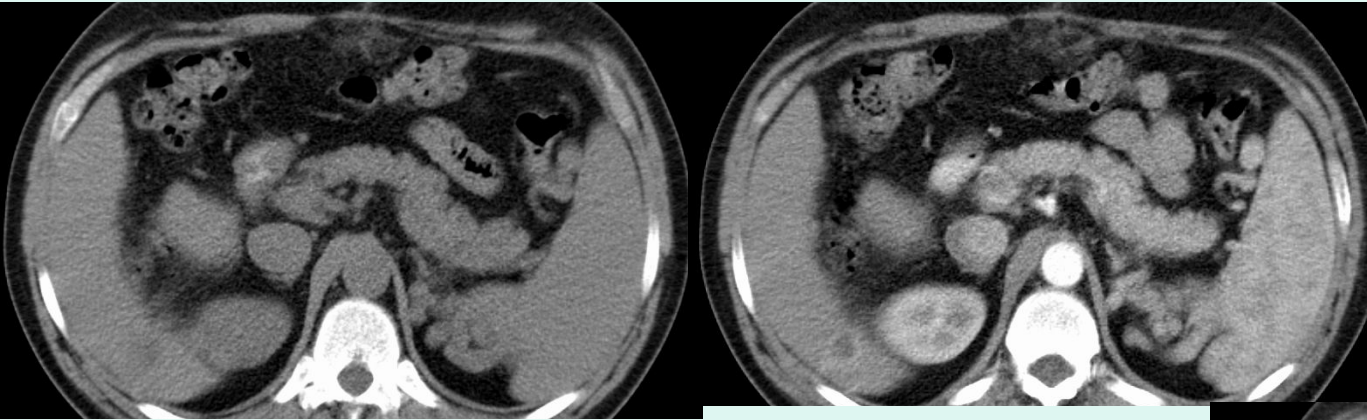
%



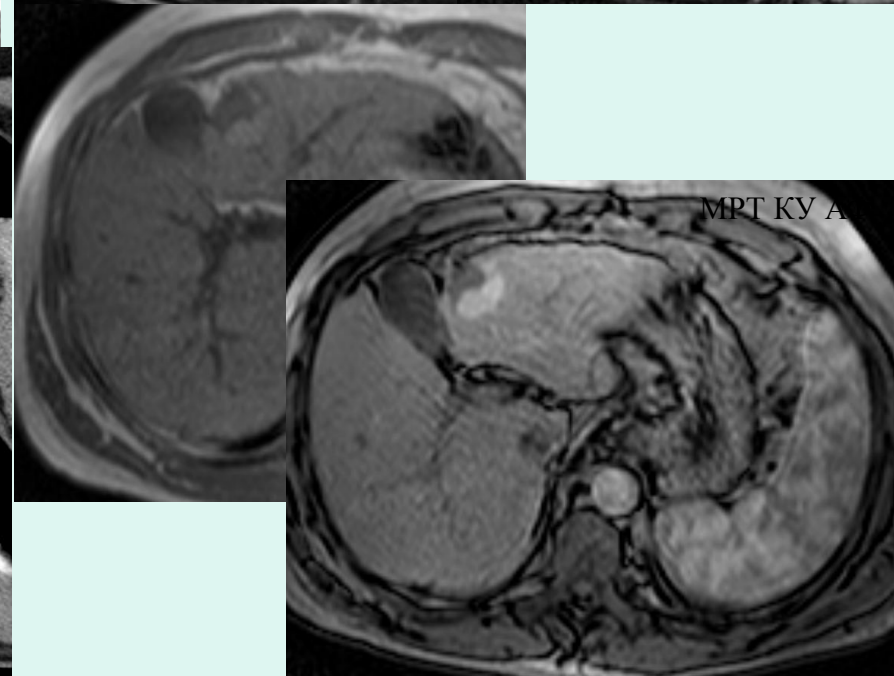
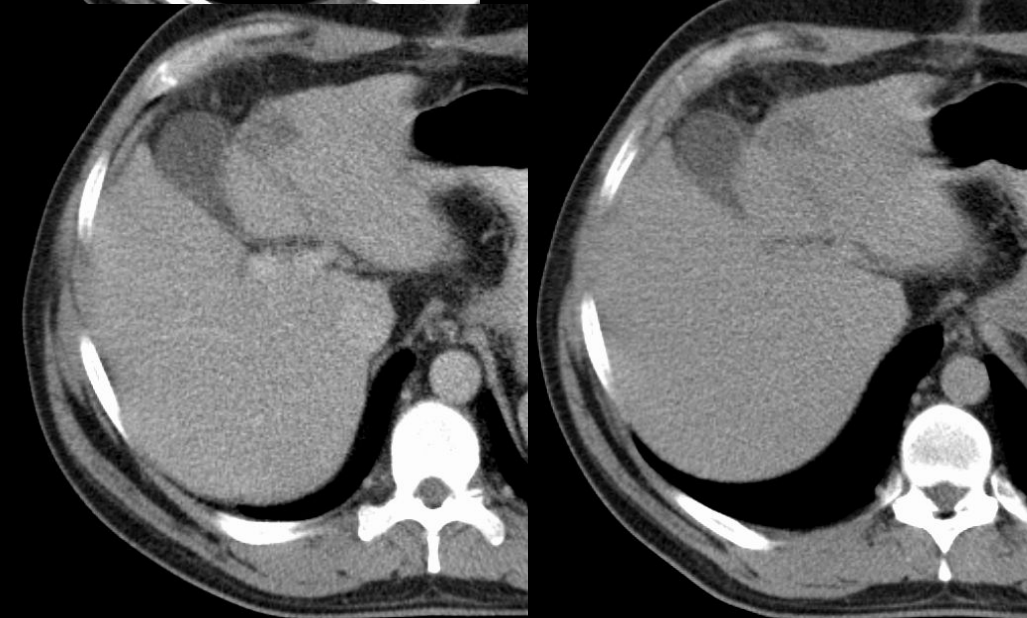
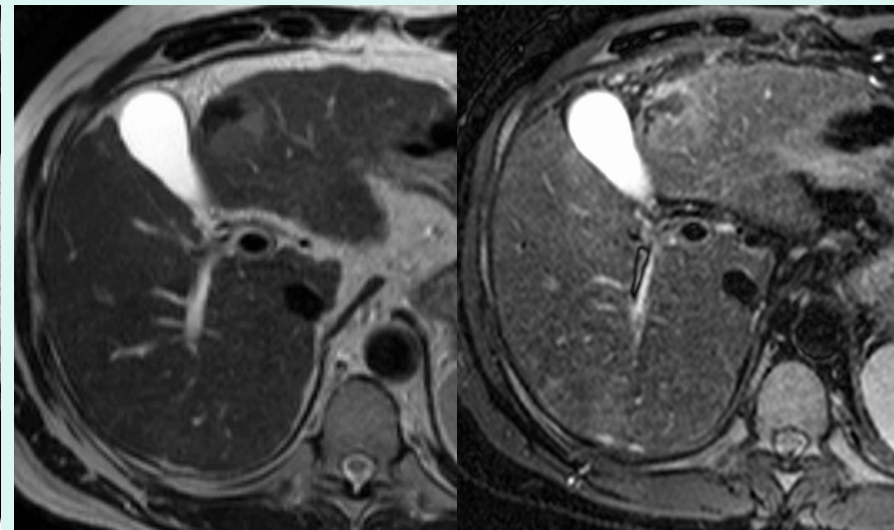
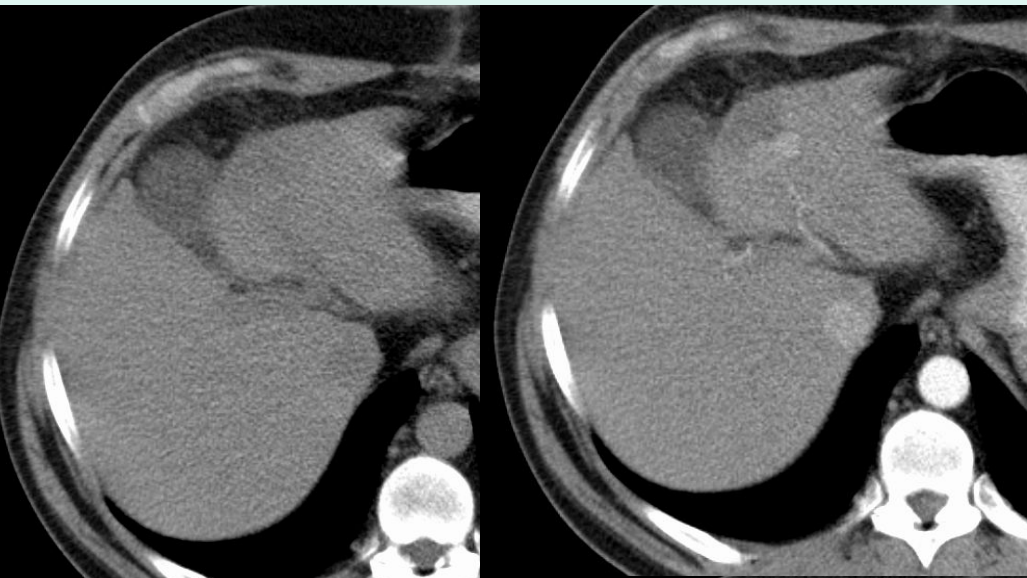Гиперконтрастные образования



ГЦР

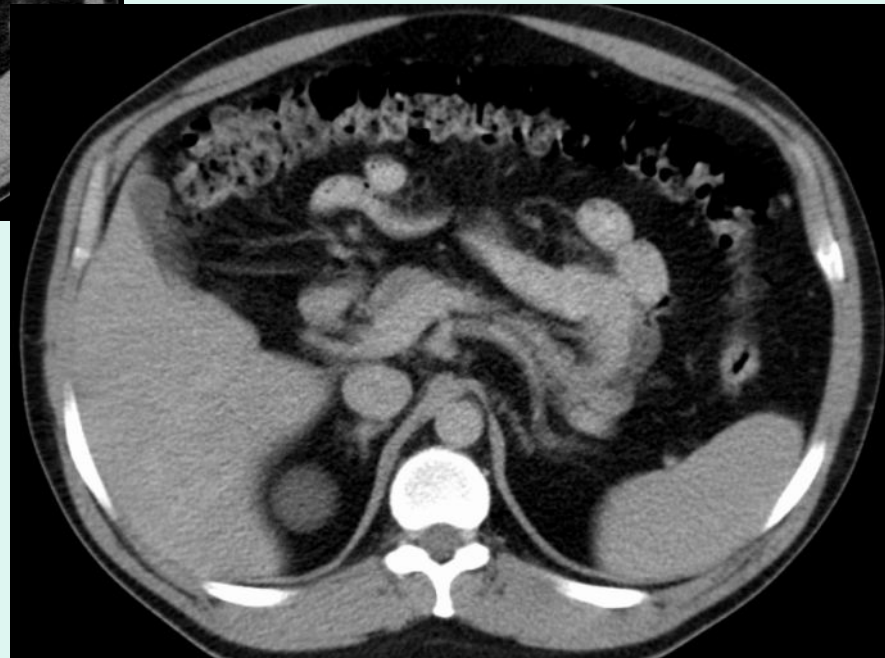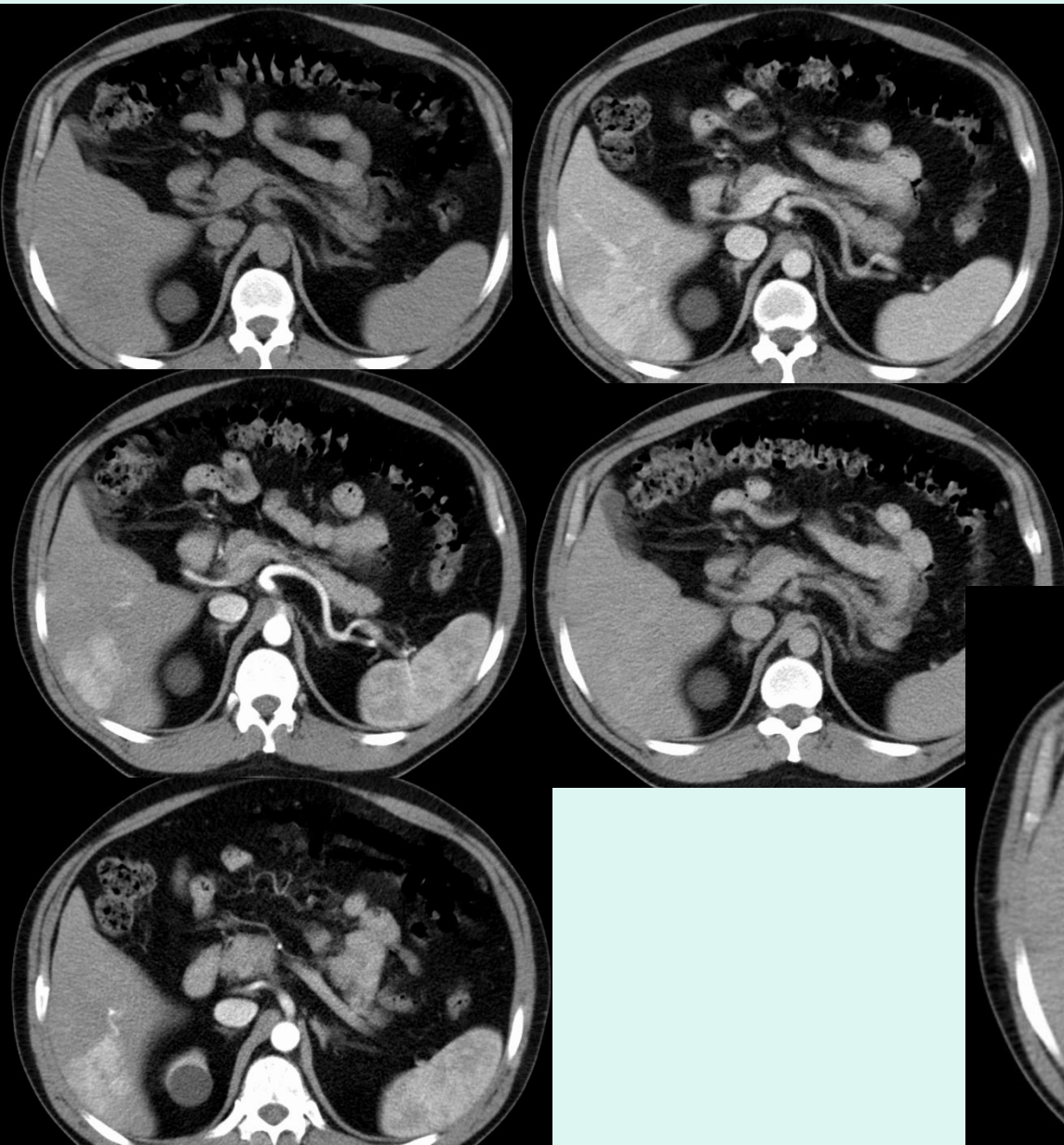


ГЦР

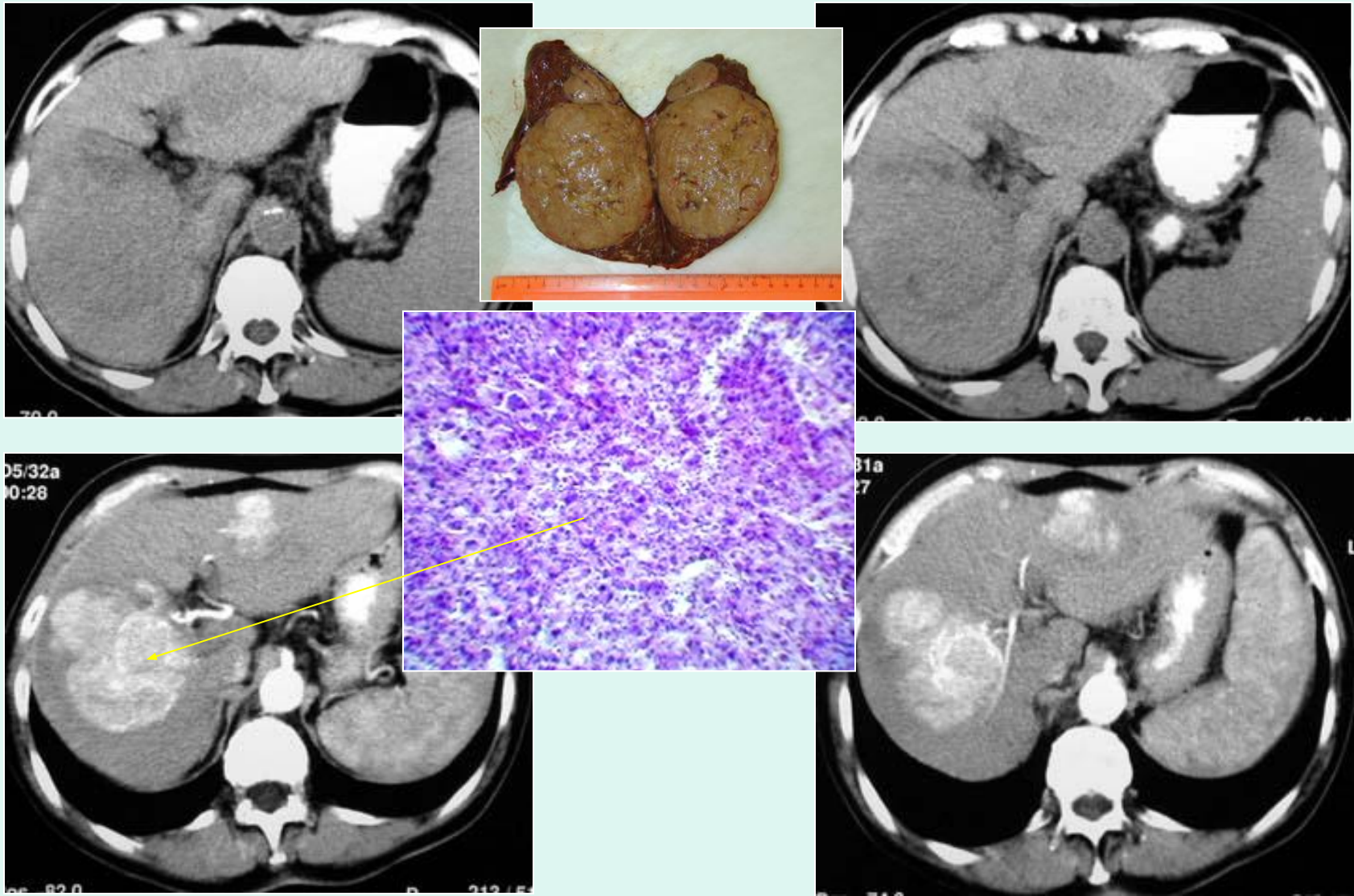


MPT KY A

ГЦР на фоне нормальной паренхимы

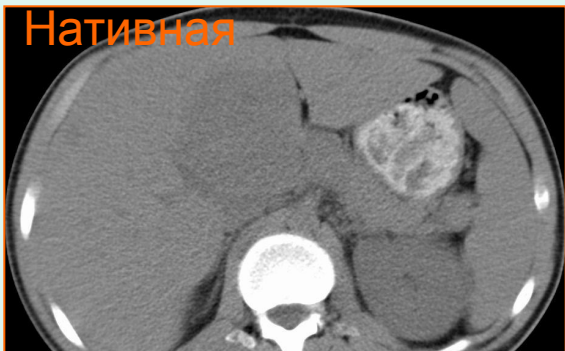


ГЦР на фоне цирроза

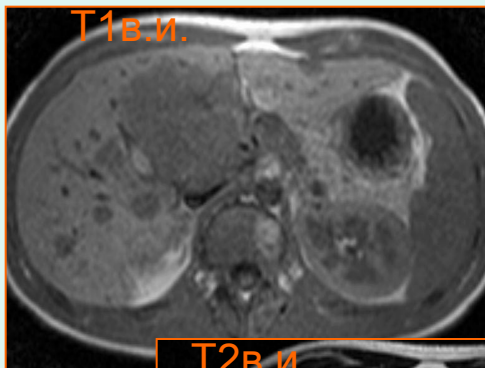


Пациент Ф., 33 г. ГЦР

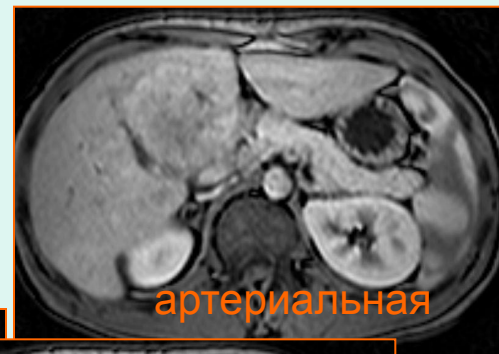Нативная



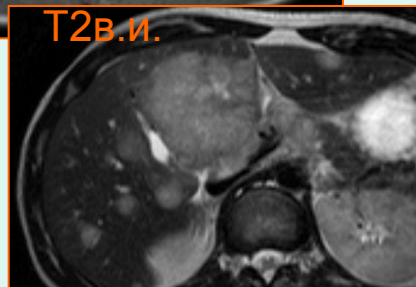
T1в.и.



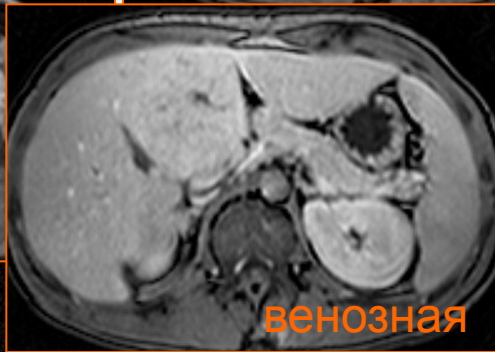артериальная



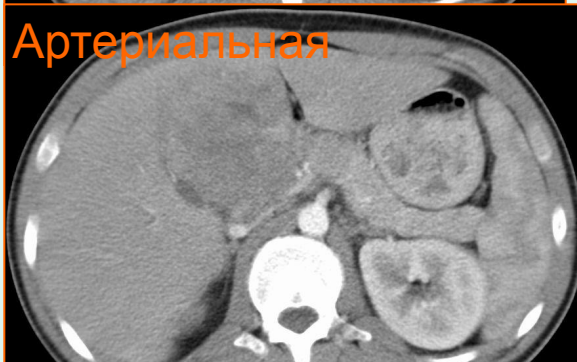
T2в.и.



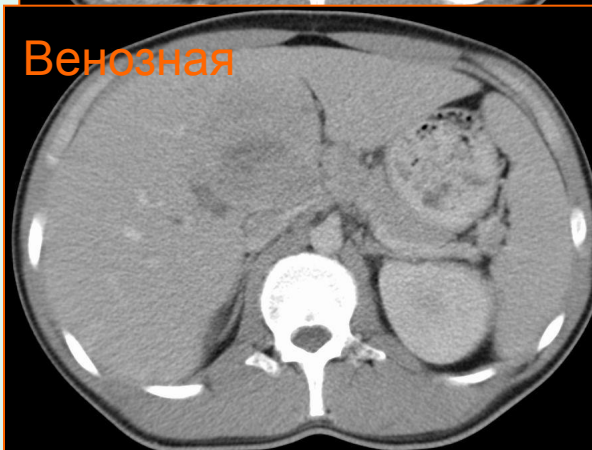
венозная



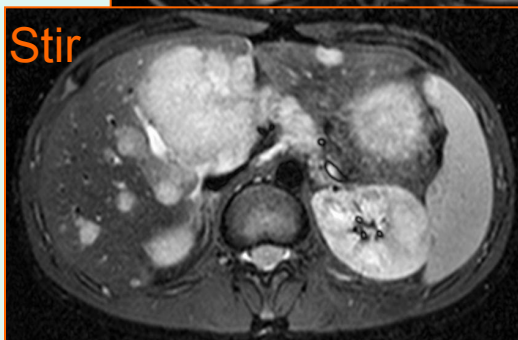
Артериальная



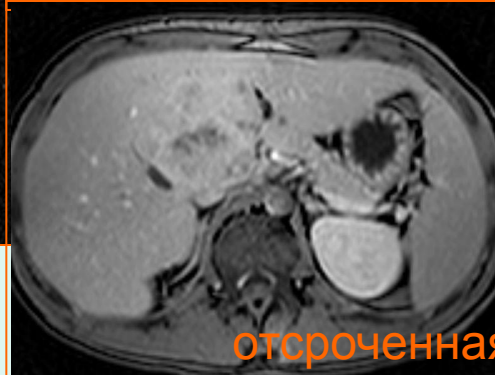Венозная



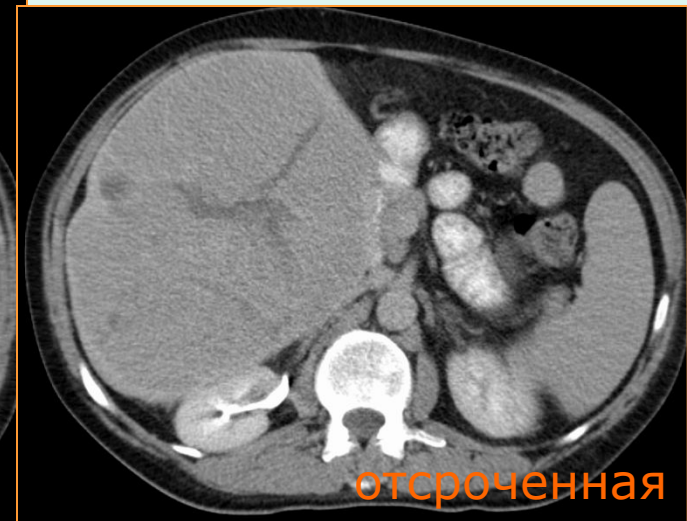
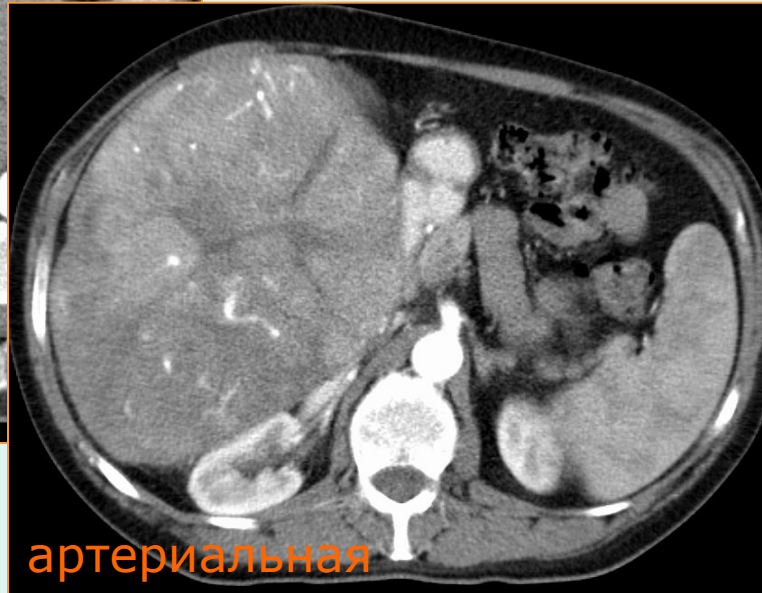
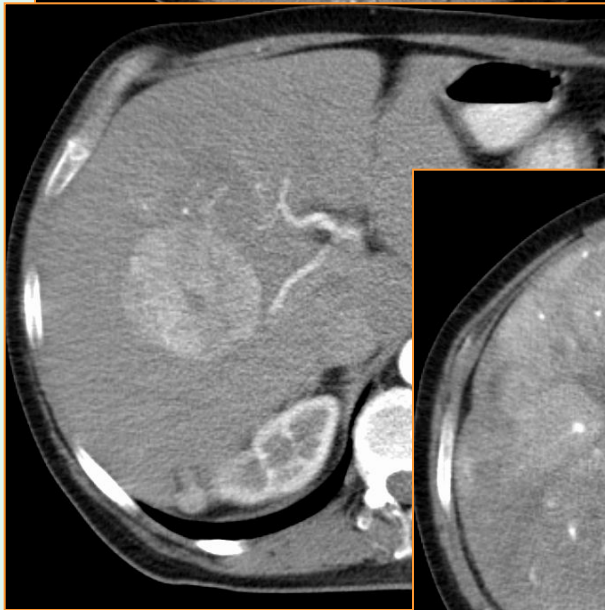
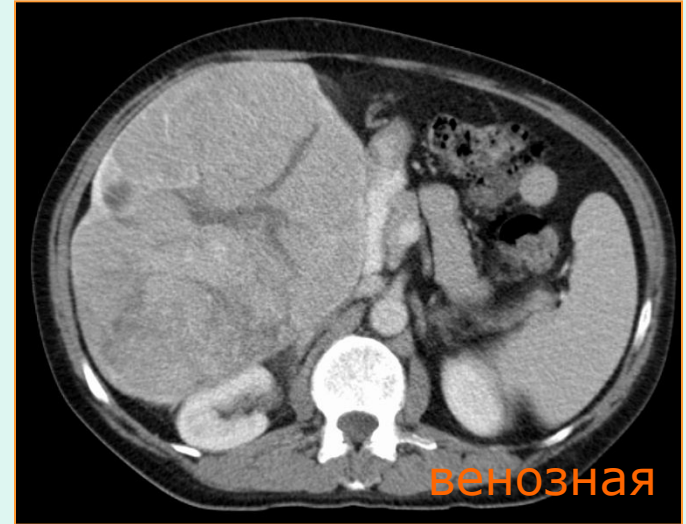
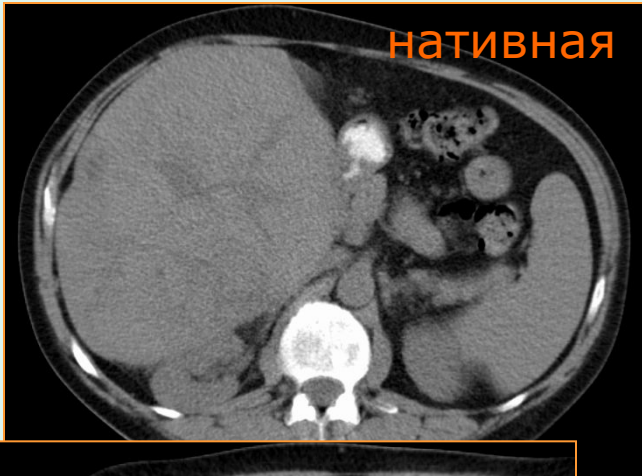
Stir



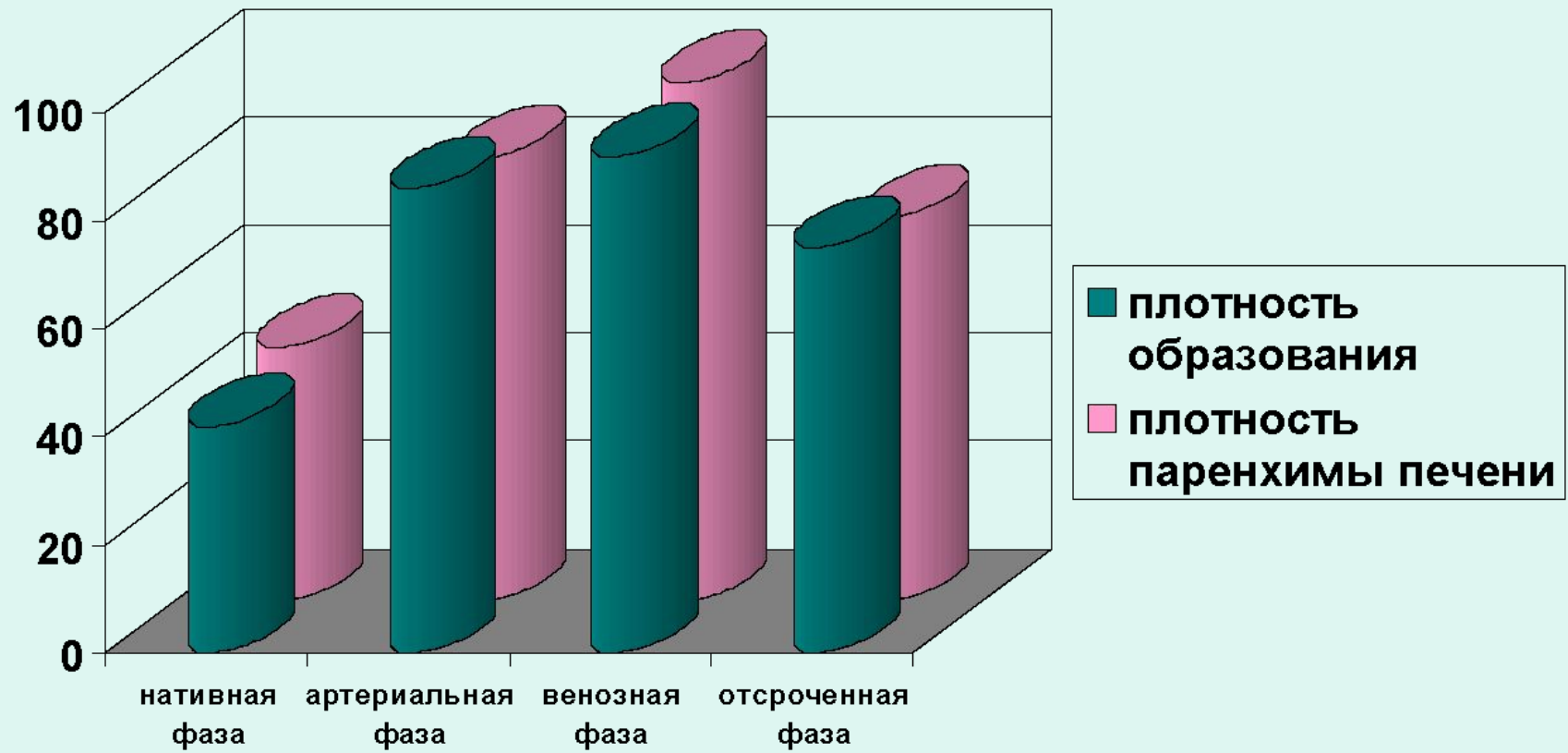отсроченная



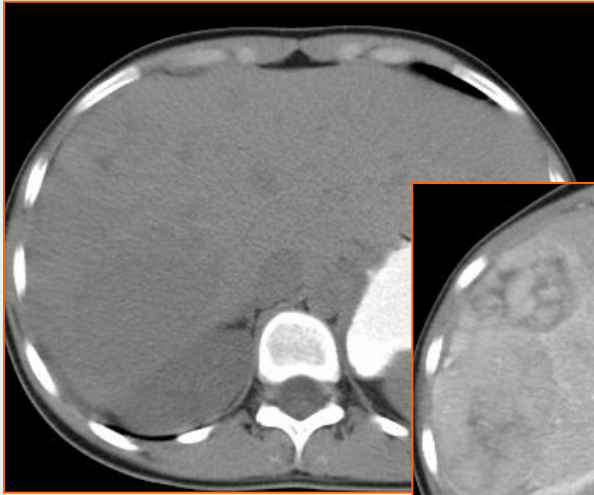
ГЦР



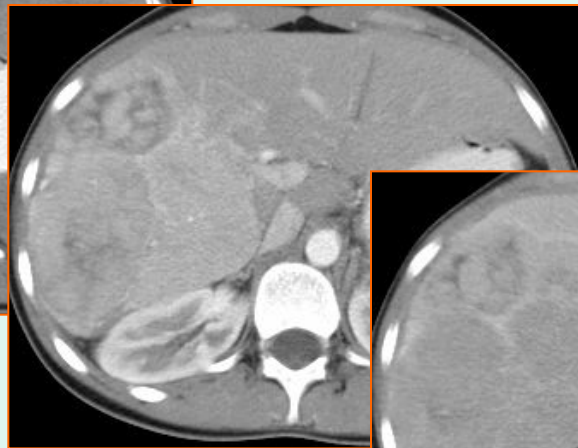
Денситометрические показатели при ГЦР



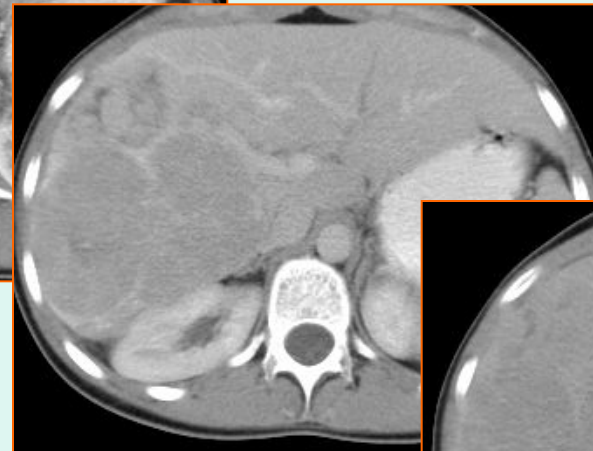
ГЦР



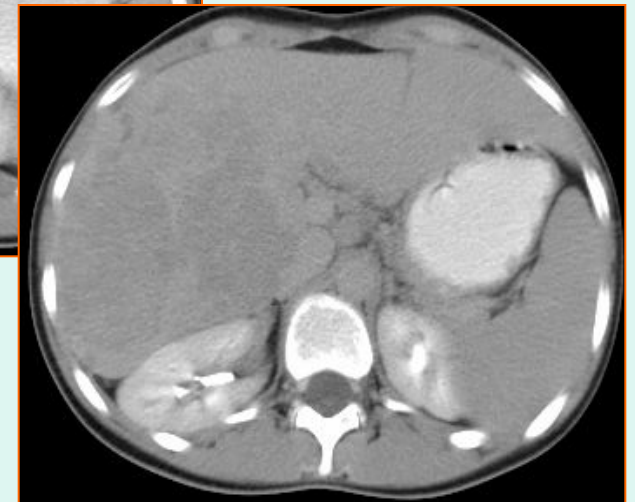Нативная фаза



Артериальная фаза

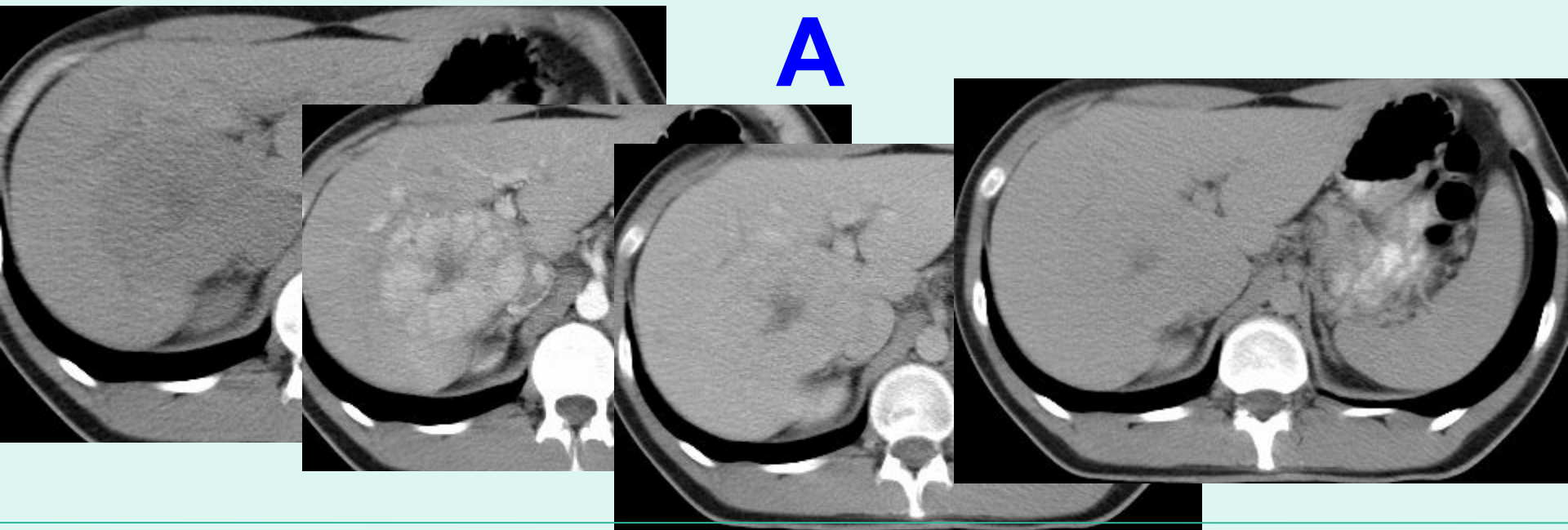


Венозная фаза

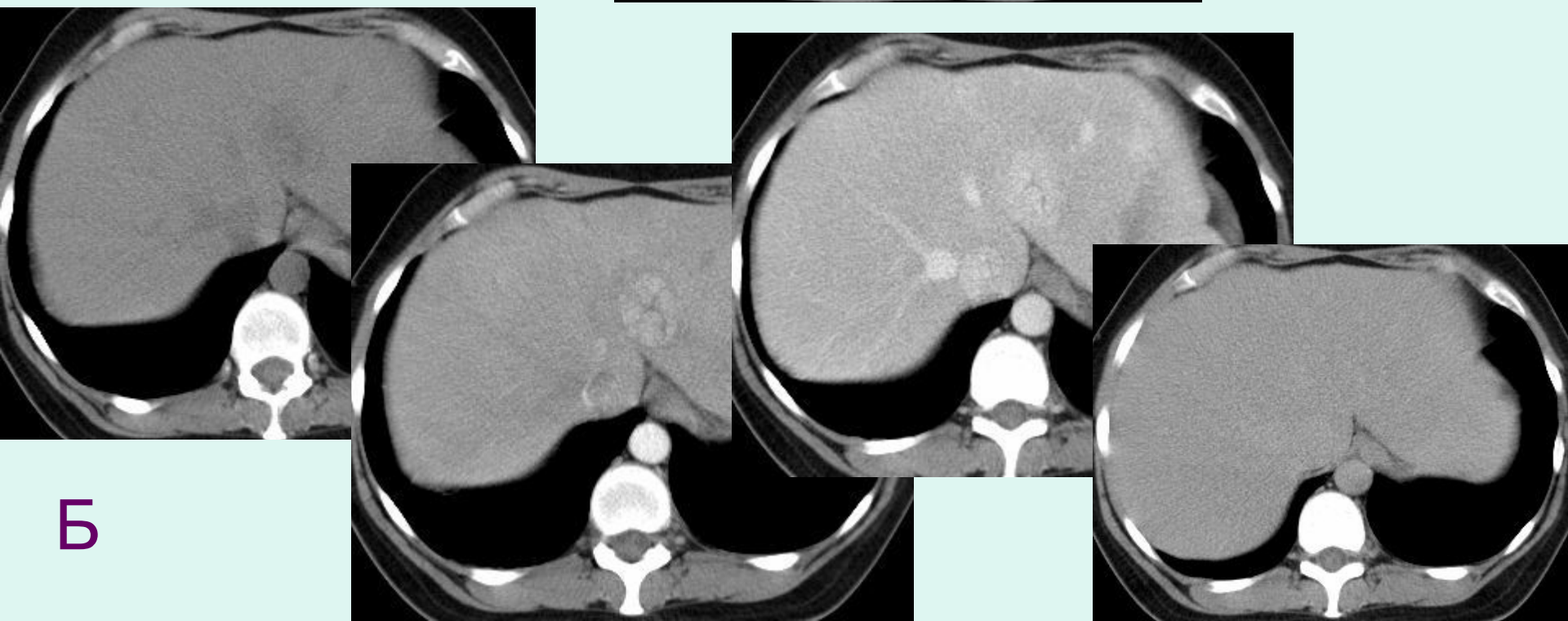

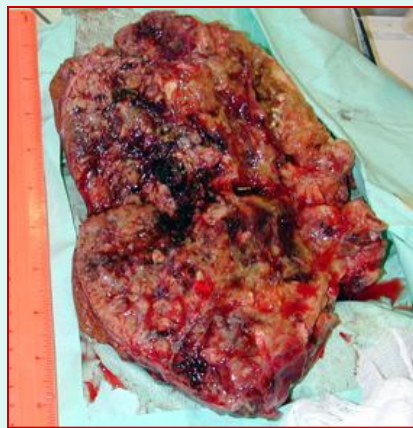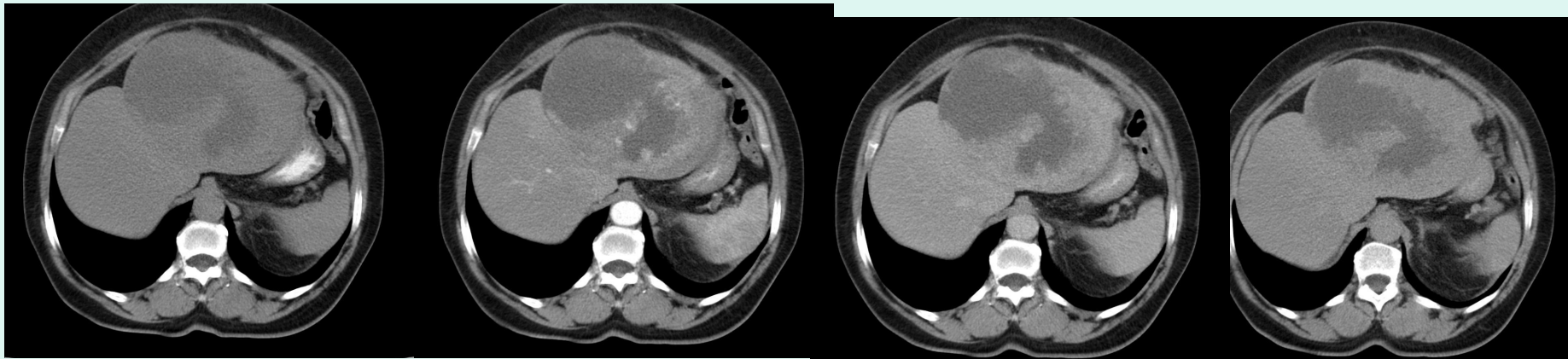
Отсроченная фаза

A

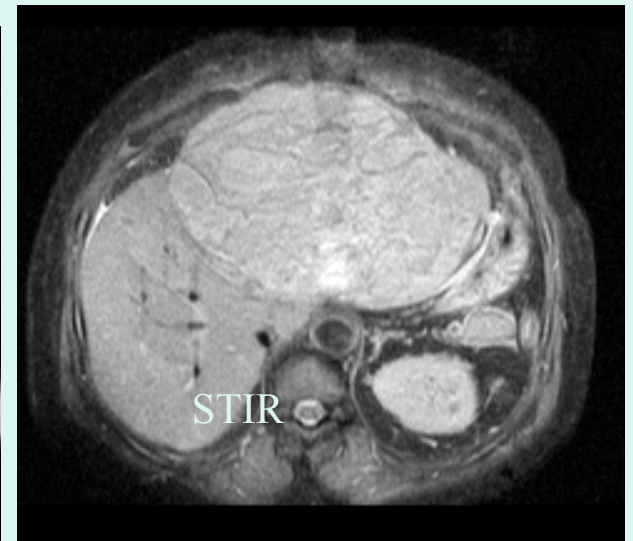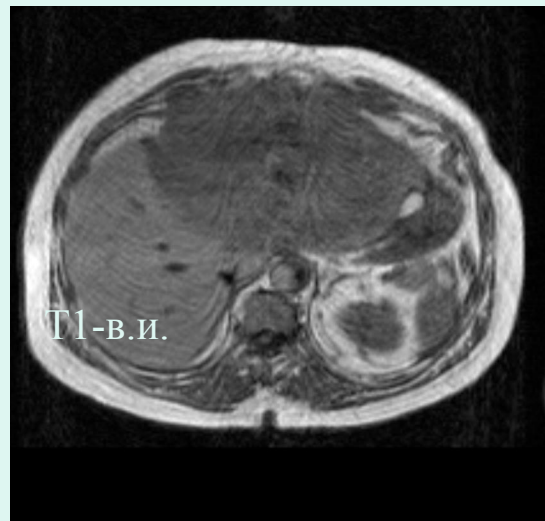
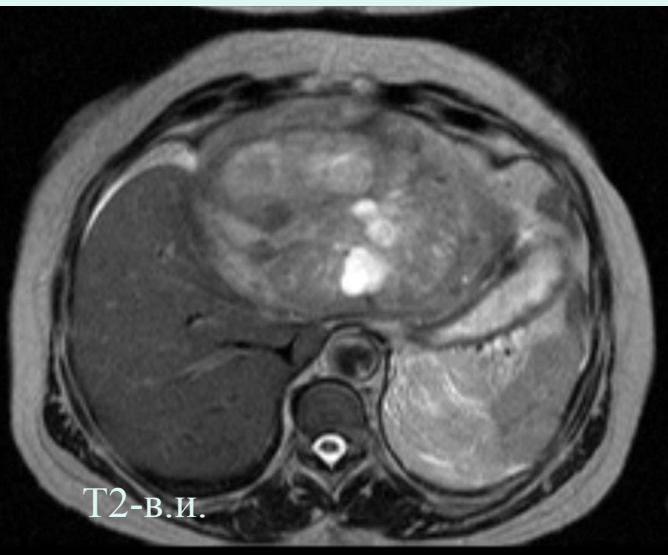


Б





ГЦР или гемангиома ????

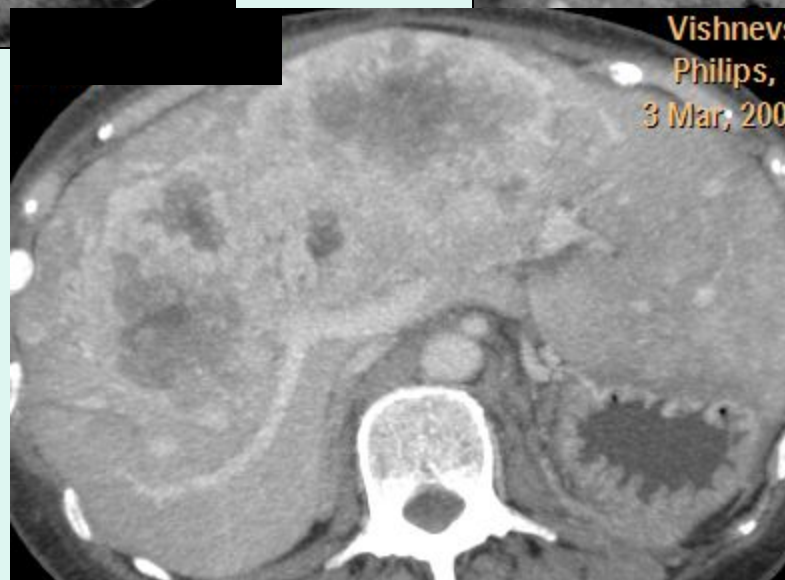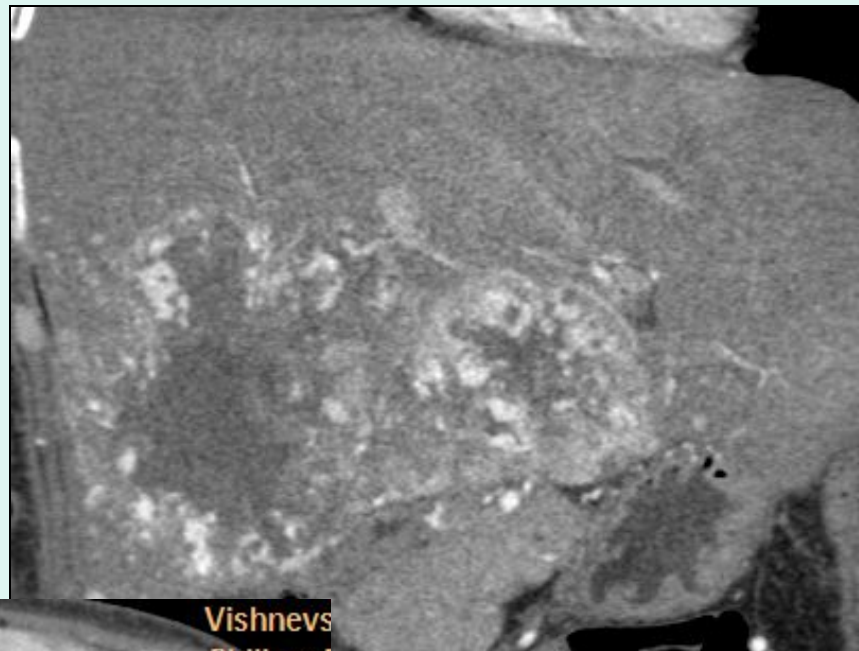

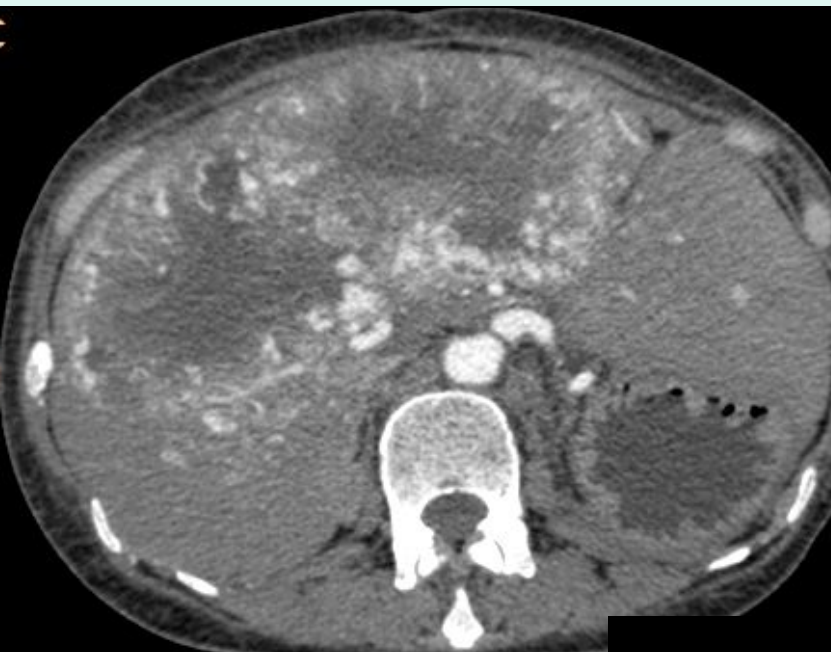
Метастазы

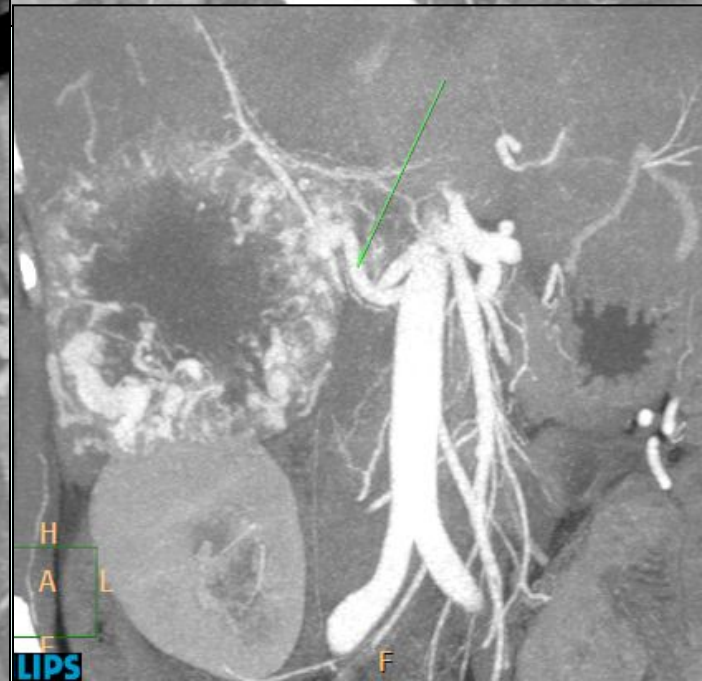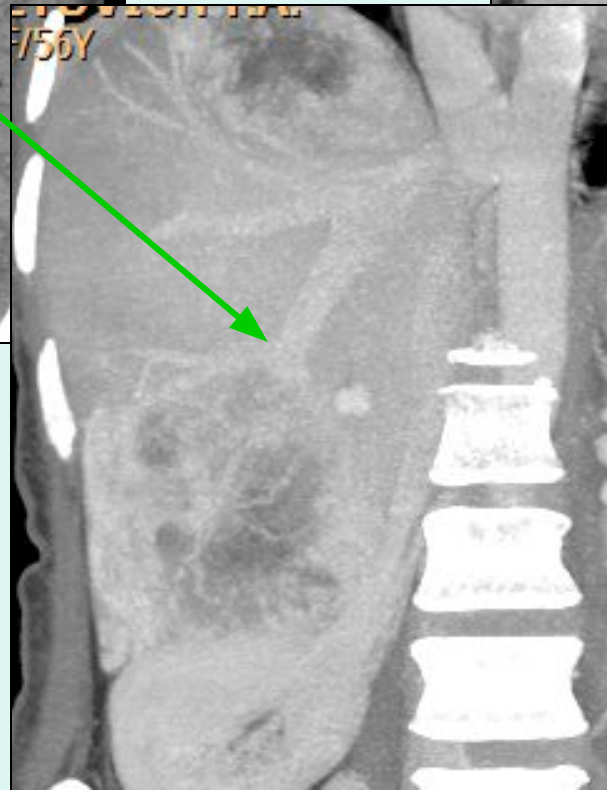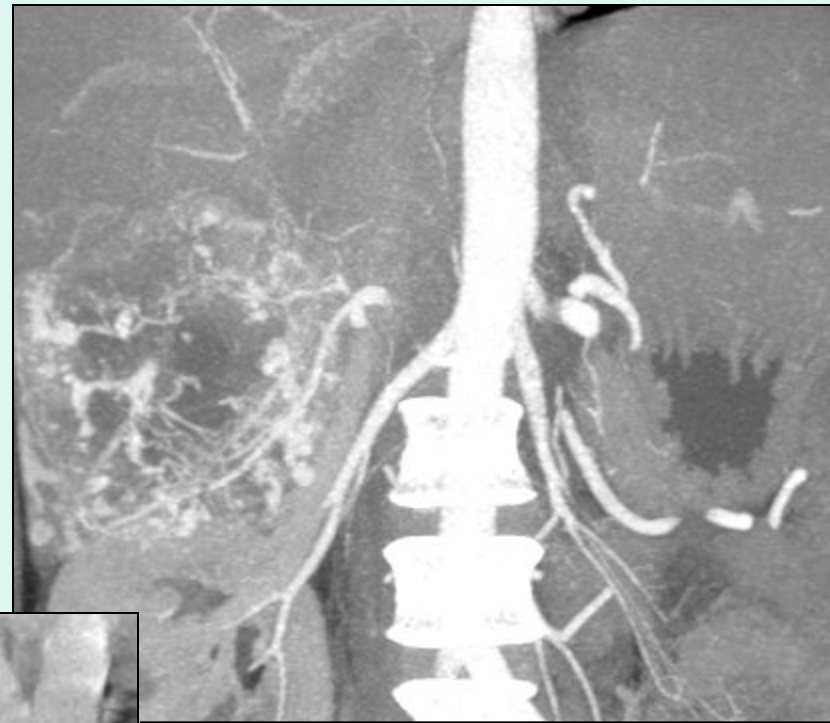
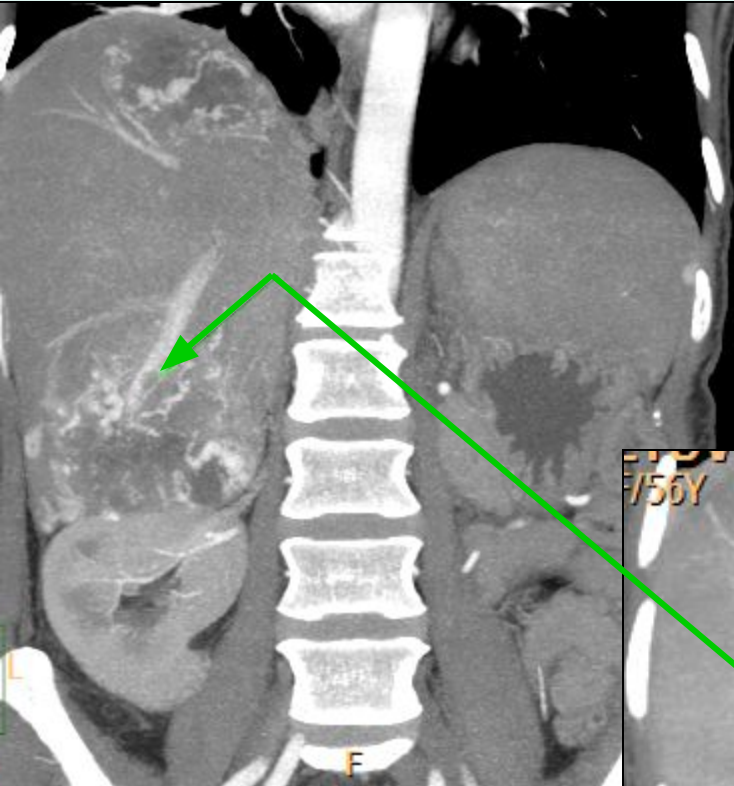
- Рак толстой кишки-40%
- Рак желудка-20 %
- Рак поджелудочной железы -20%
- Рак молочной железы -10 %
- Рак лёгкого- 10 %

!!!!!!! метастазы гипervasкулярных опухолей (почечно-клеточный рак, нейроэндокринные опухоли, рак щитовидной железы, меланома, саркома и рак молочной железы)

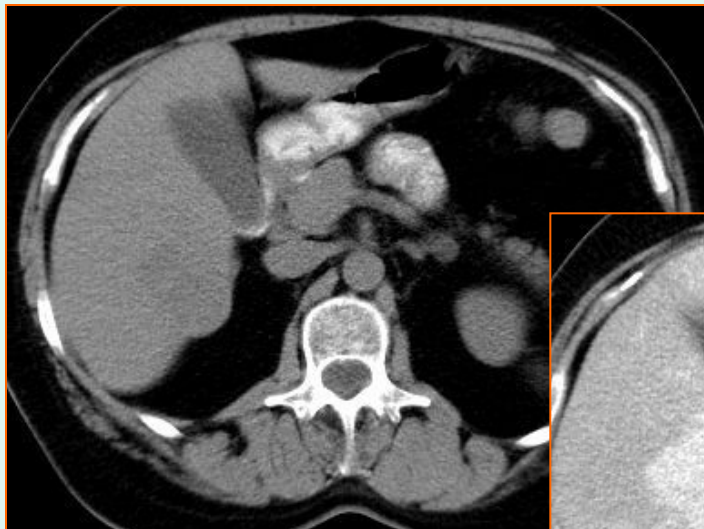
MTS рака почки



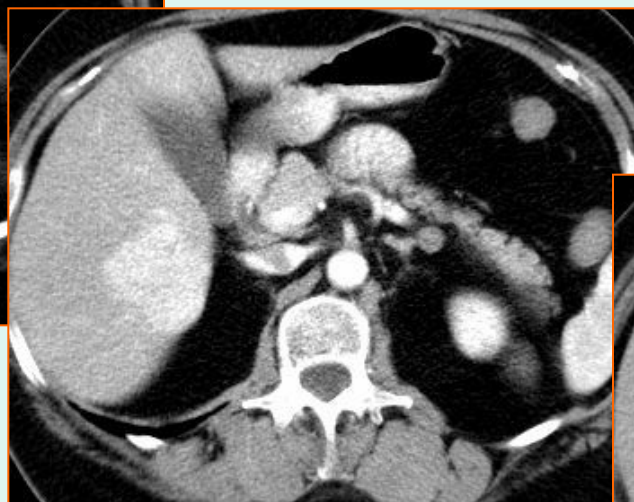
MIP



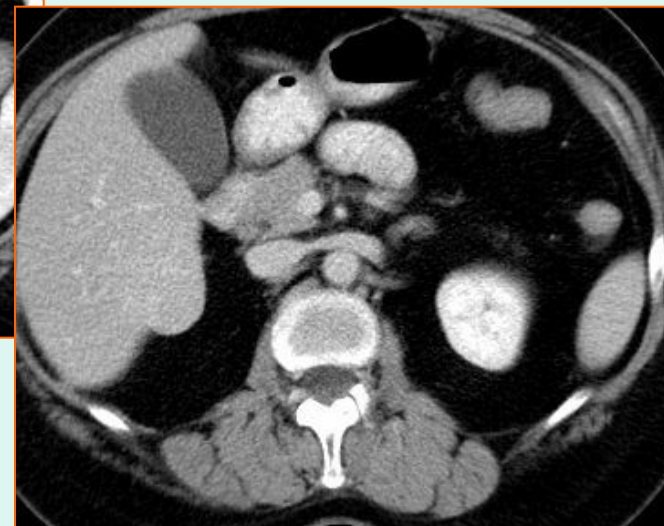2 СПОРНЫЙ ДИАГНОЗ



Нативная фаза



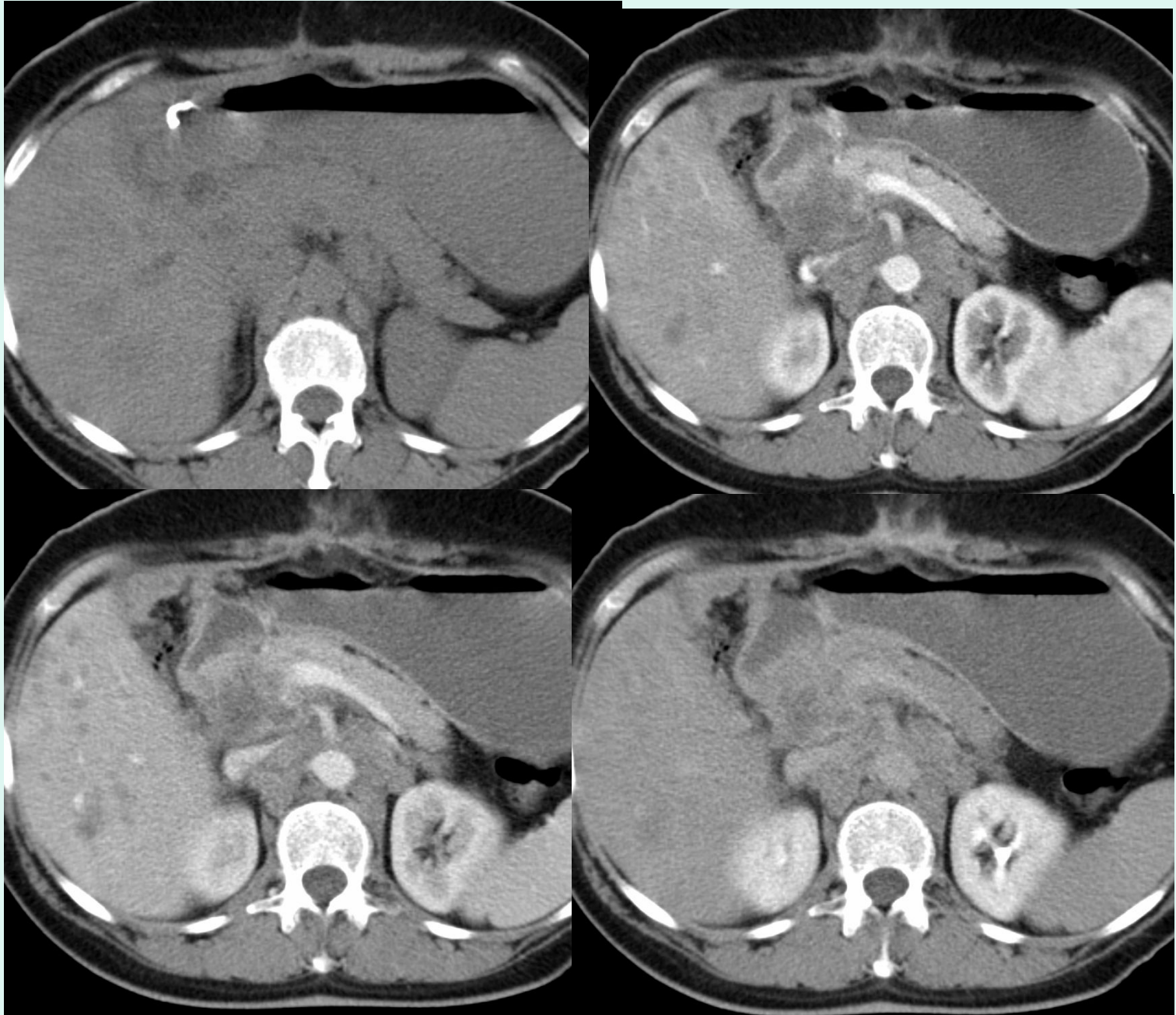
Артериальная фаза

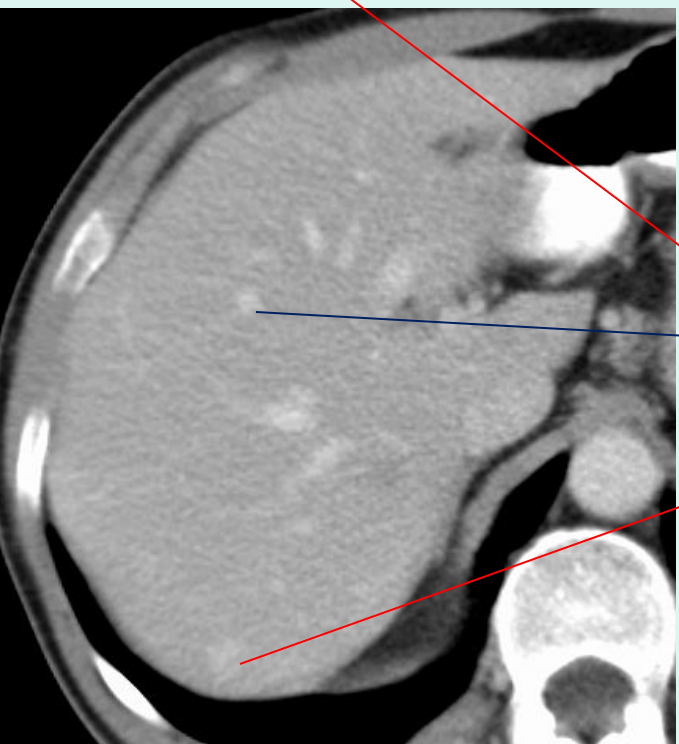
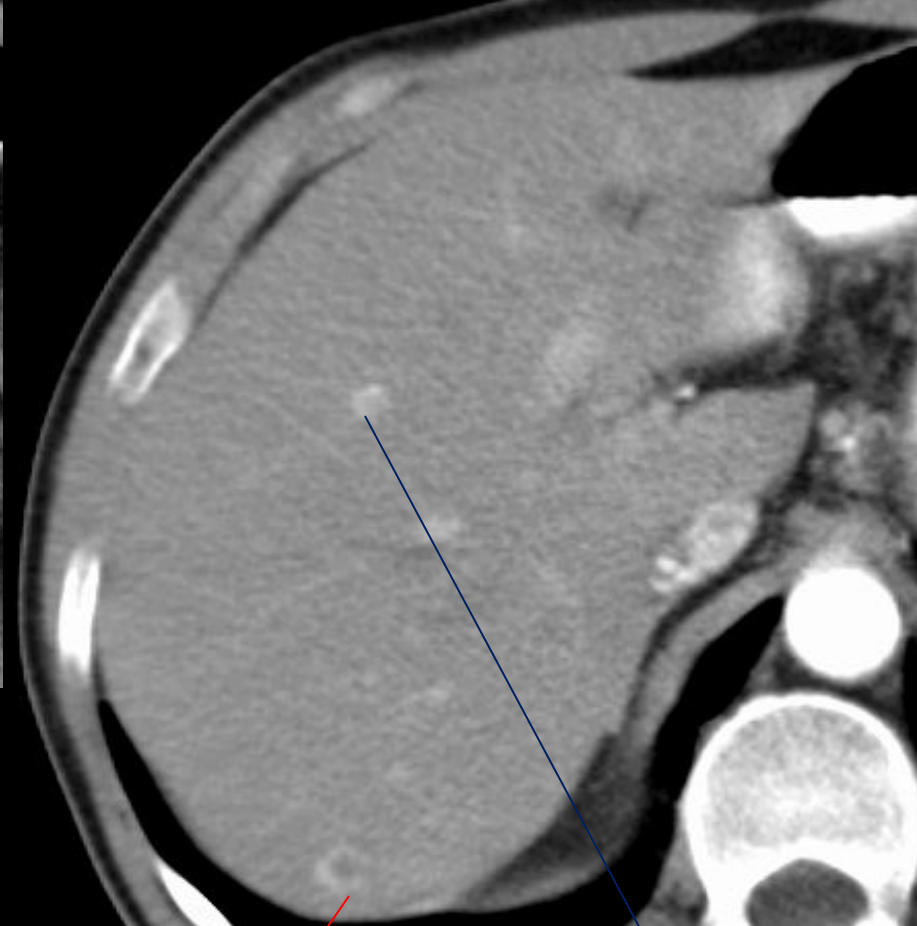
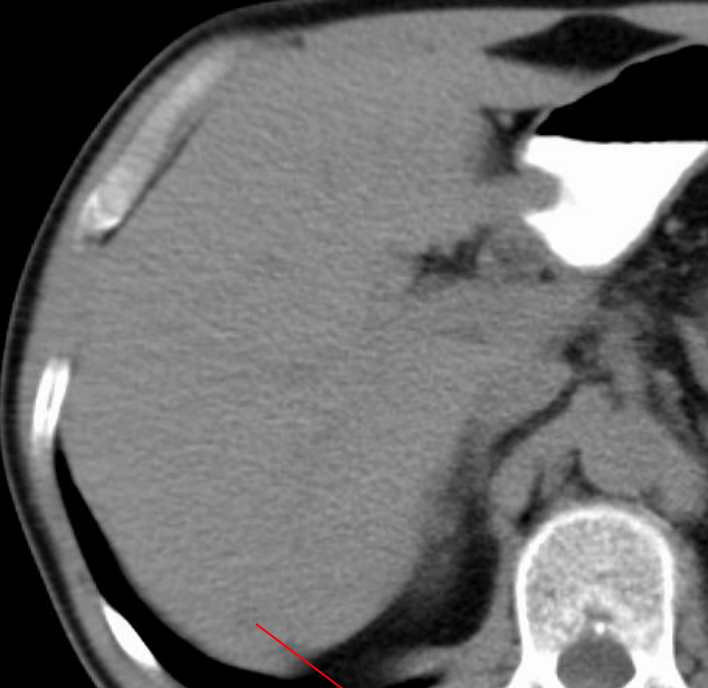

Венозная фаза

При морфологической верификации –
МЕТАСТАЗ КАРЦИНОИДА ПОДВЗДОШНОЙ КИШКИ

Сг головки поджелудочной железы

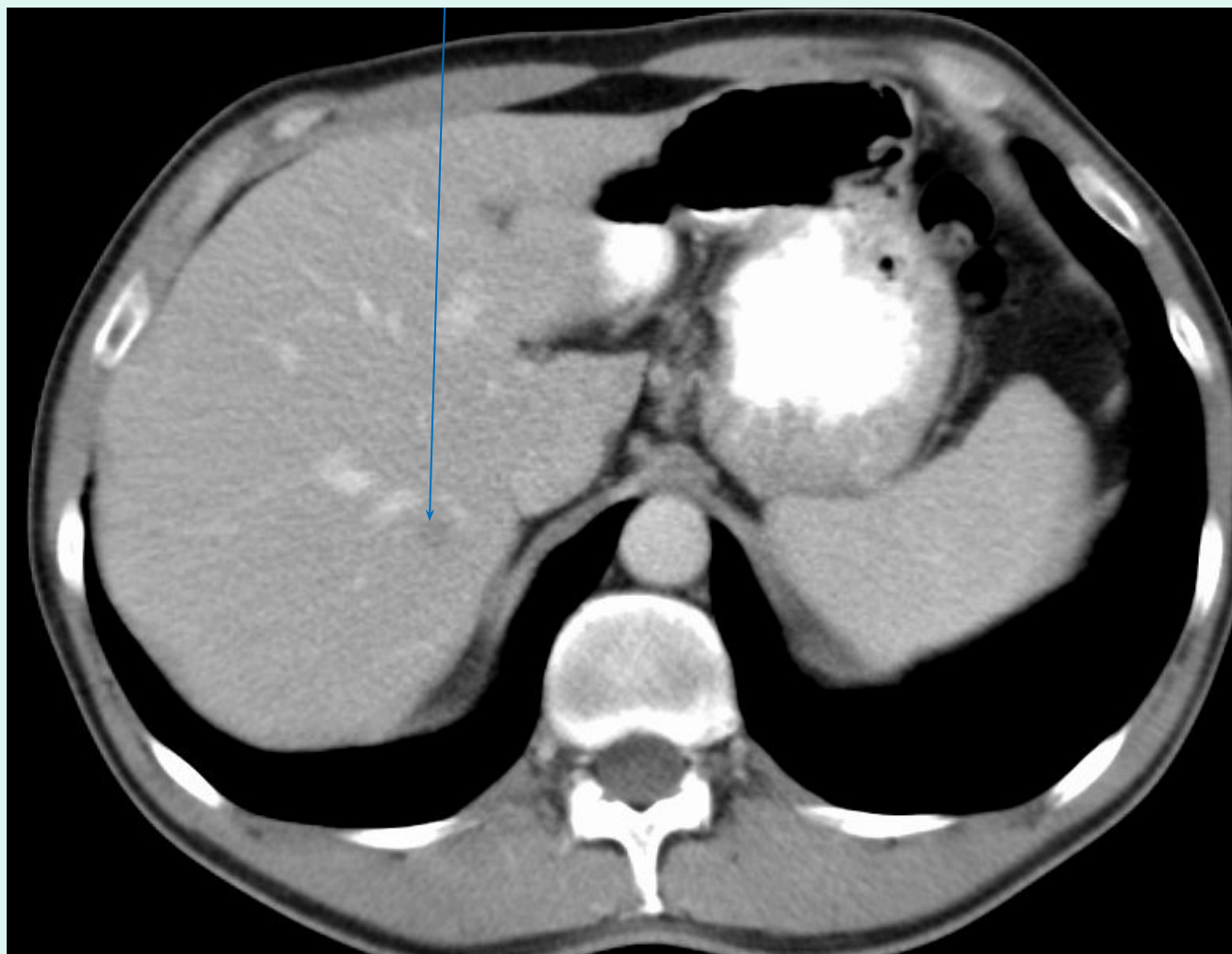




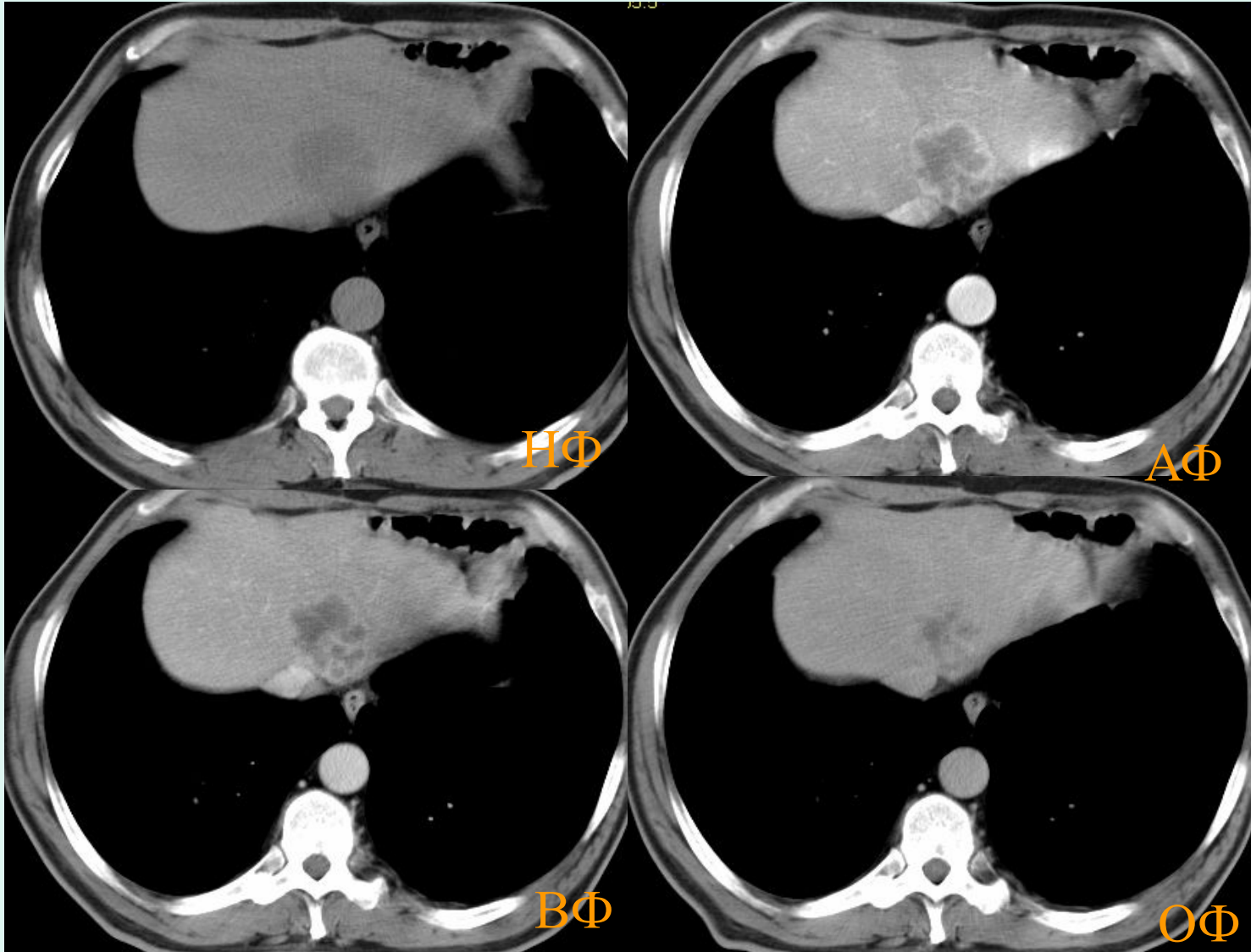
MTC

MTC

Мтс 7 сегмент
Венозная фаза



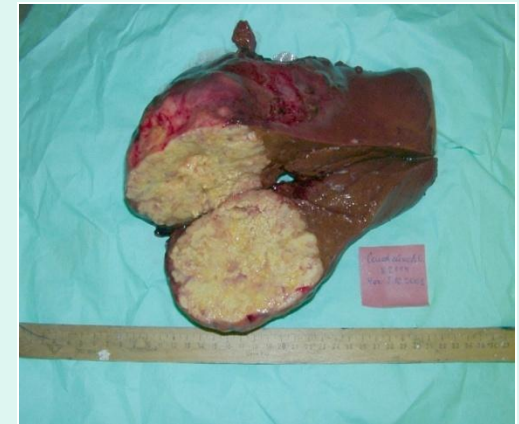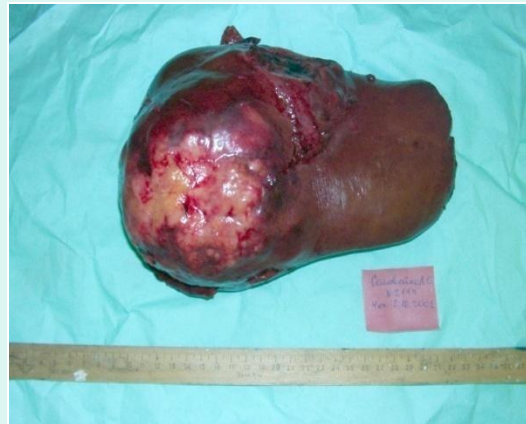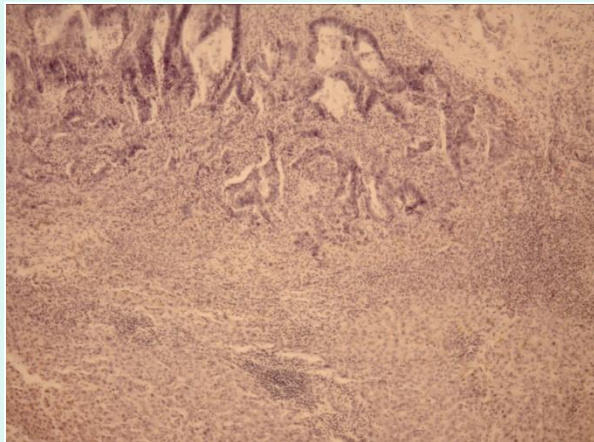
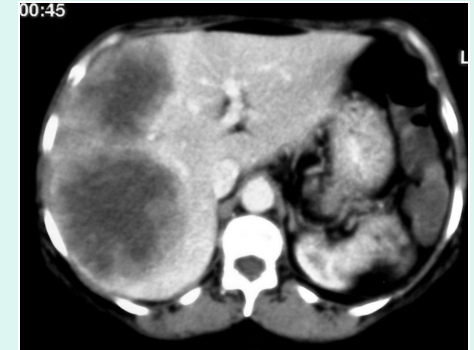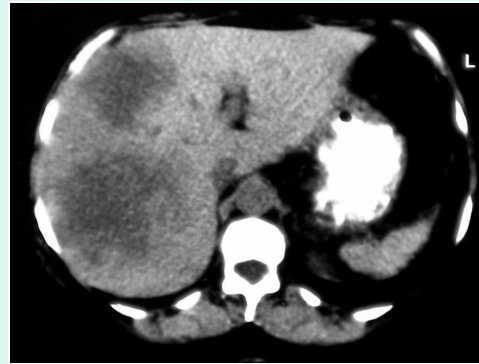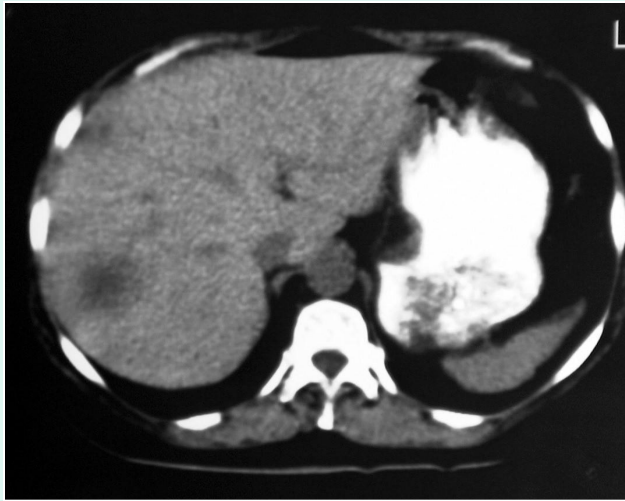MTC




Метастаз рака прямой кишки

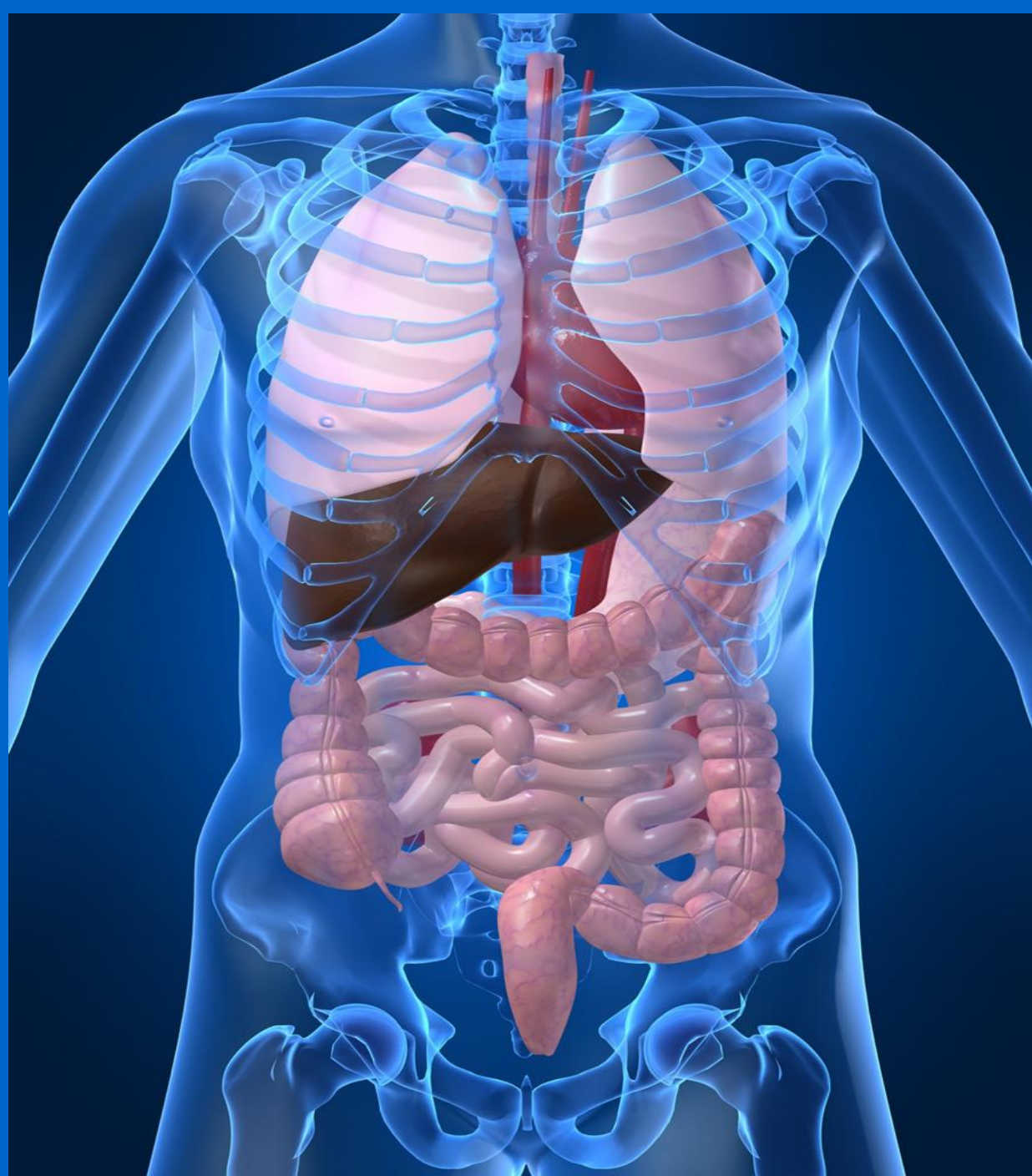операция на прямой кишке

через 7 месяцев



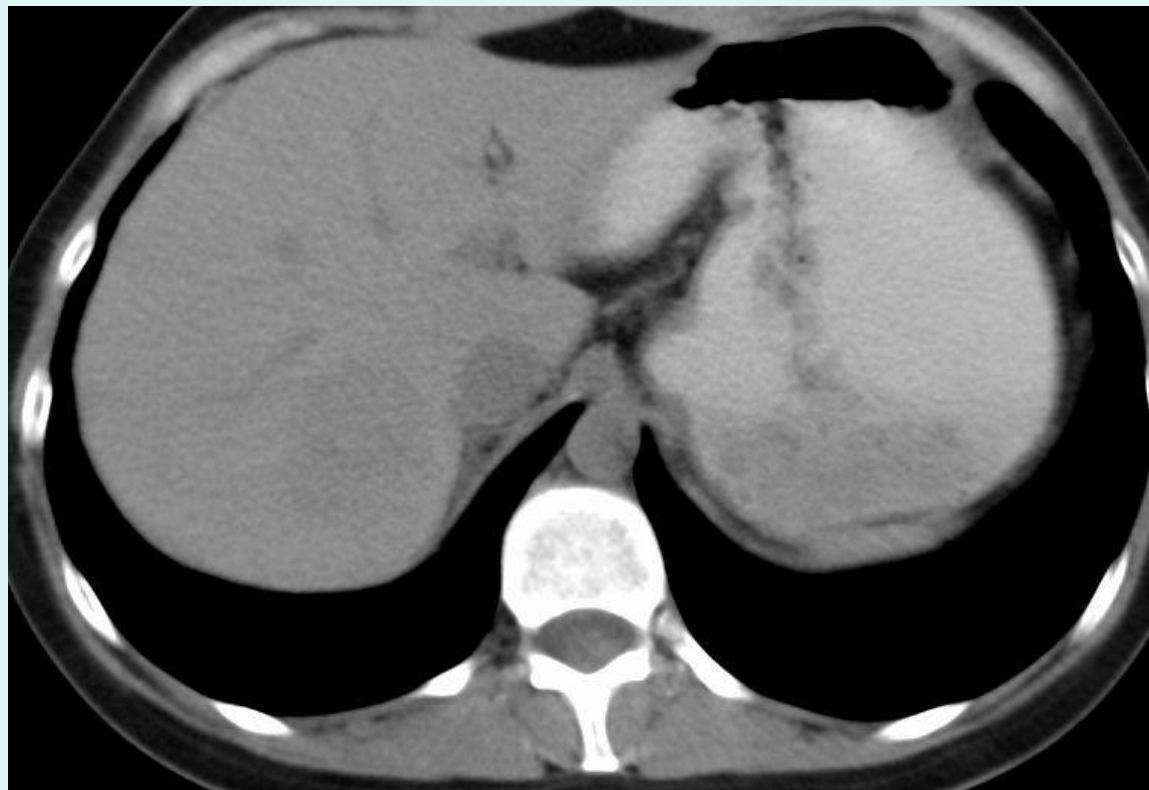
ПЕРЕРЫВ????



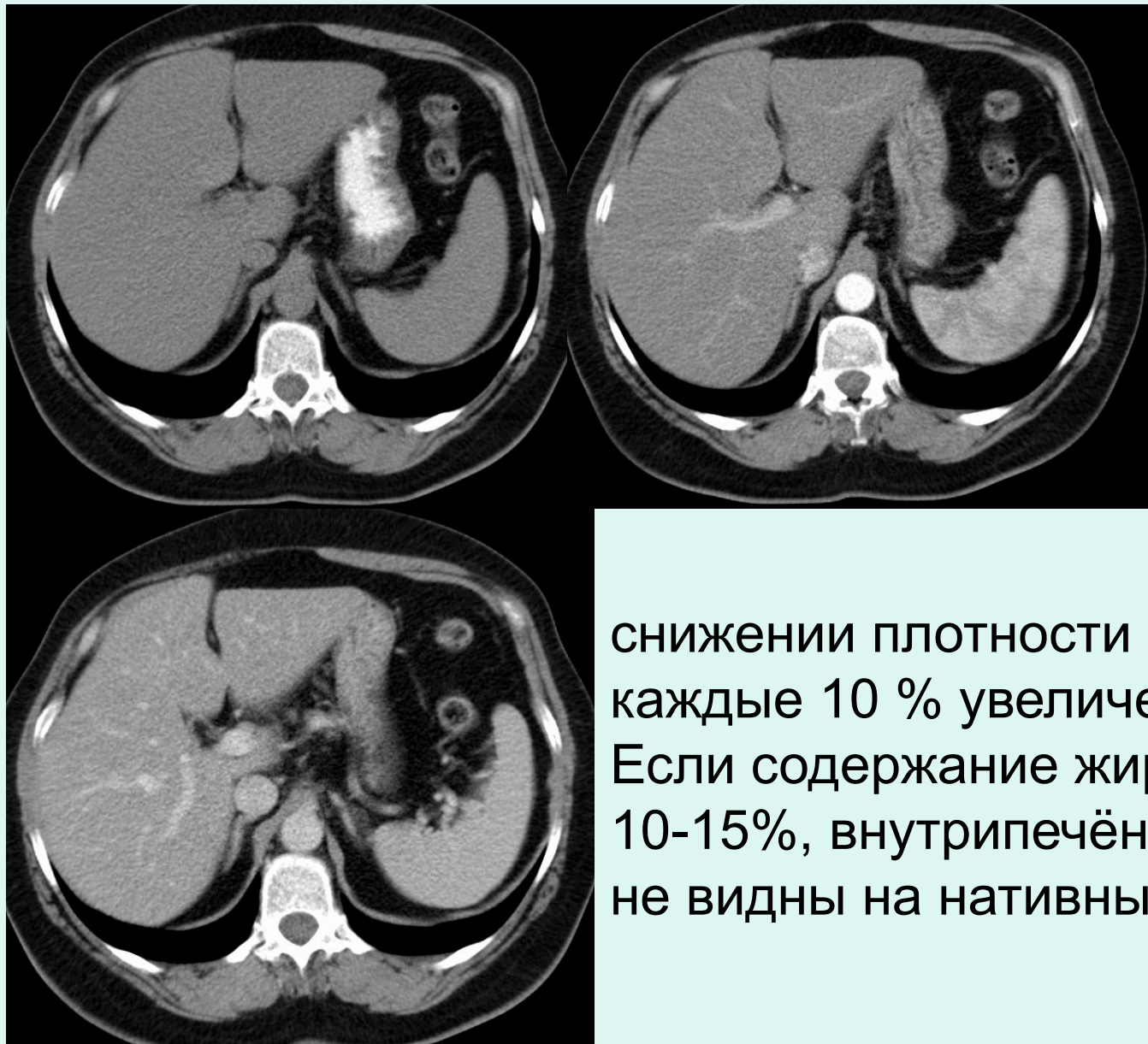


Плотность печени

- Нормальная паренхима печени – 50-65 ед.Н

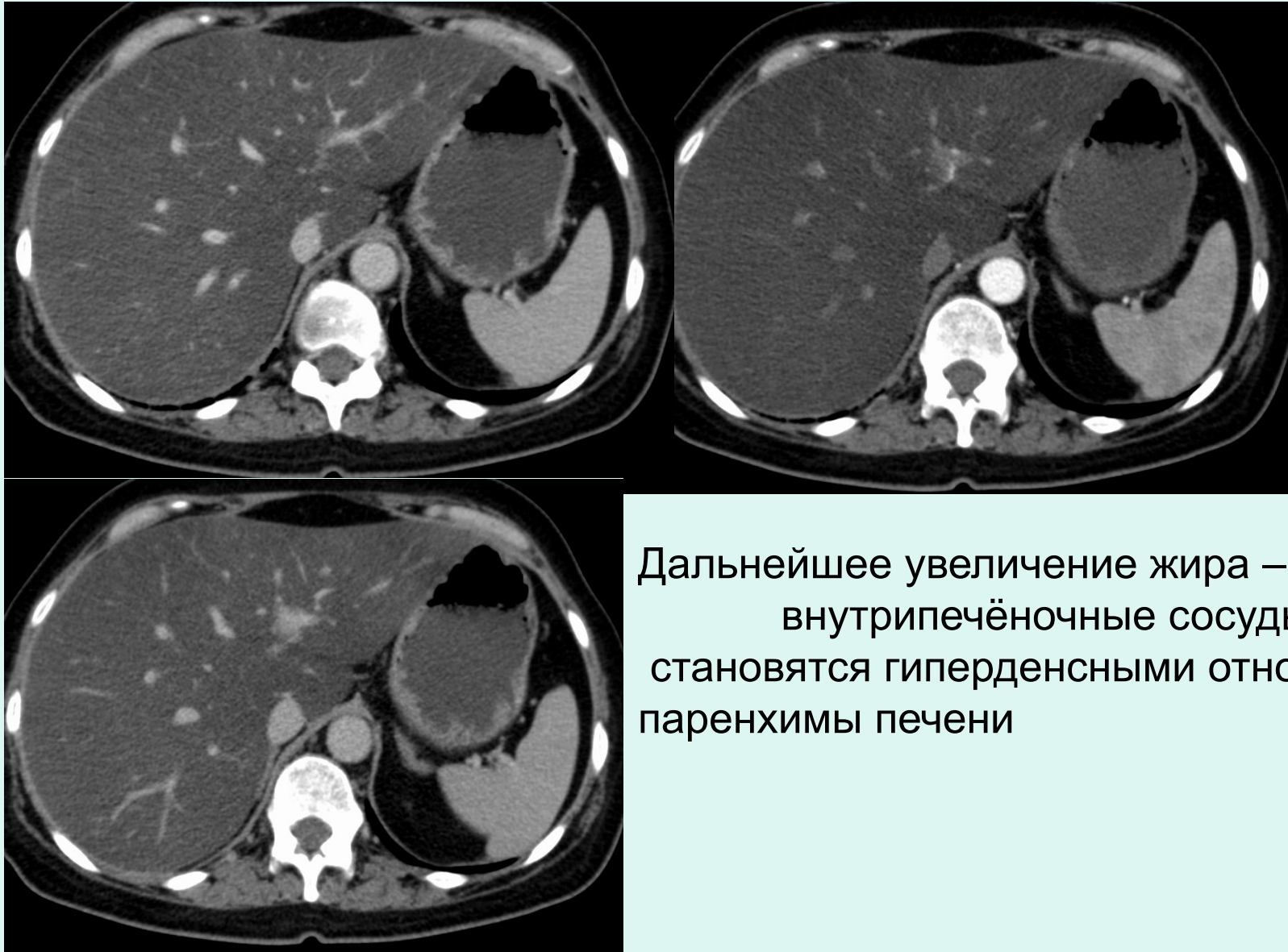

Жировая дистрофия печени



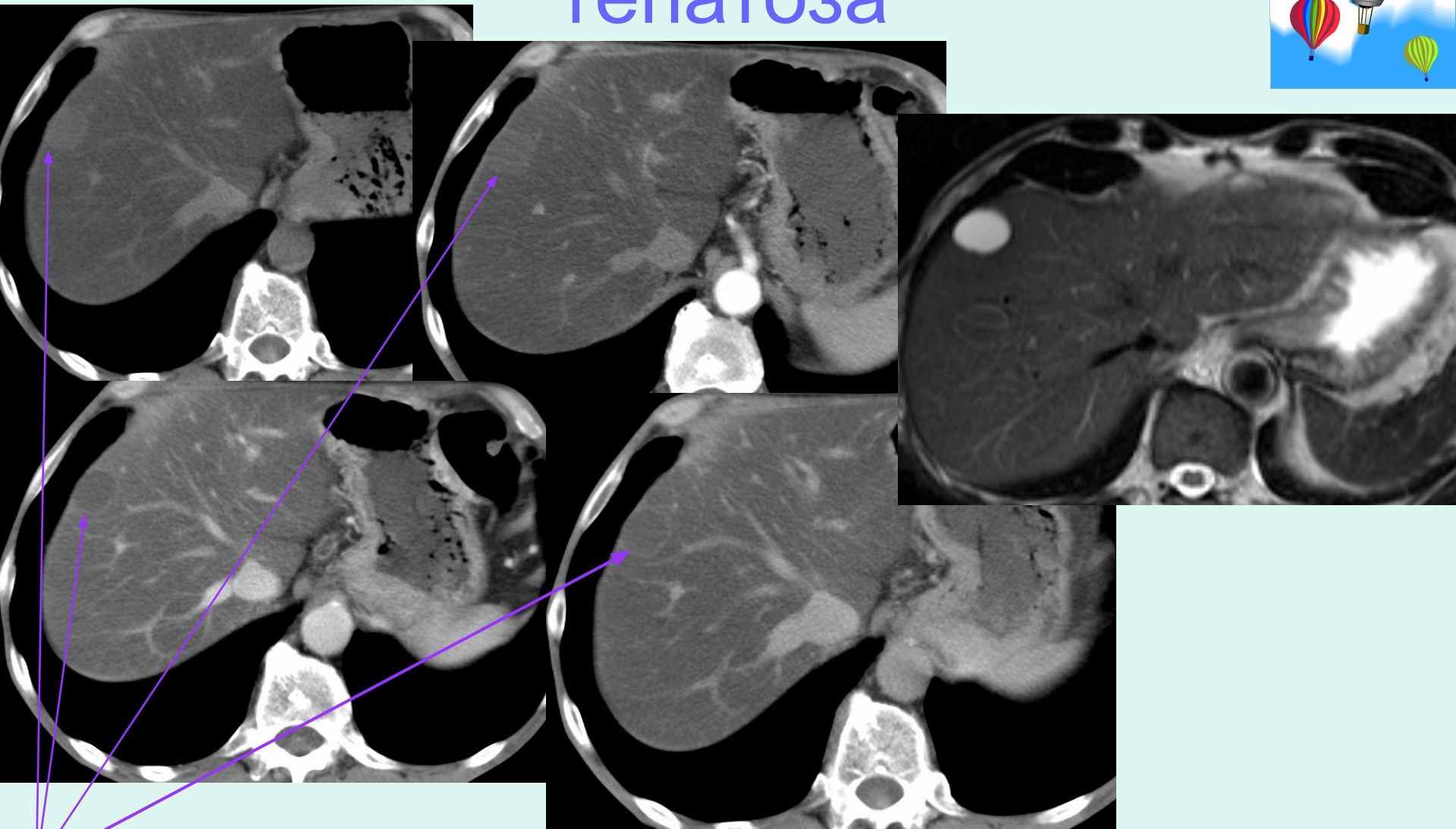
снижении плотности на 15 ед.Н на каждые 10 % увеличения жира. Если содержание жира достигает 10-15%, внутрпечёночные протоки не видны на нативных сканах

Жировая дистрофия печени



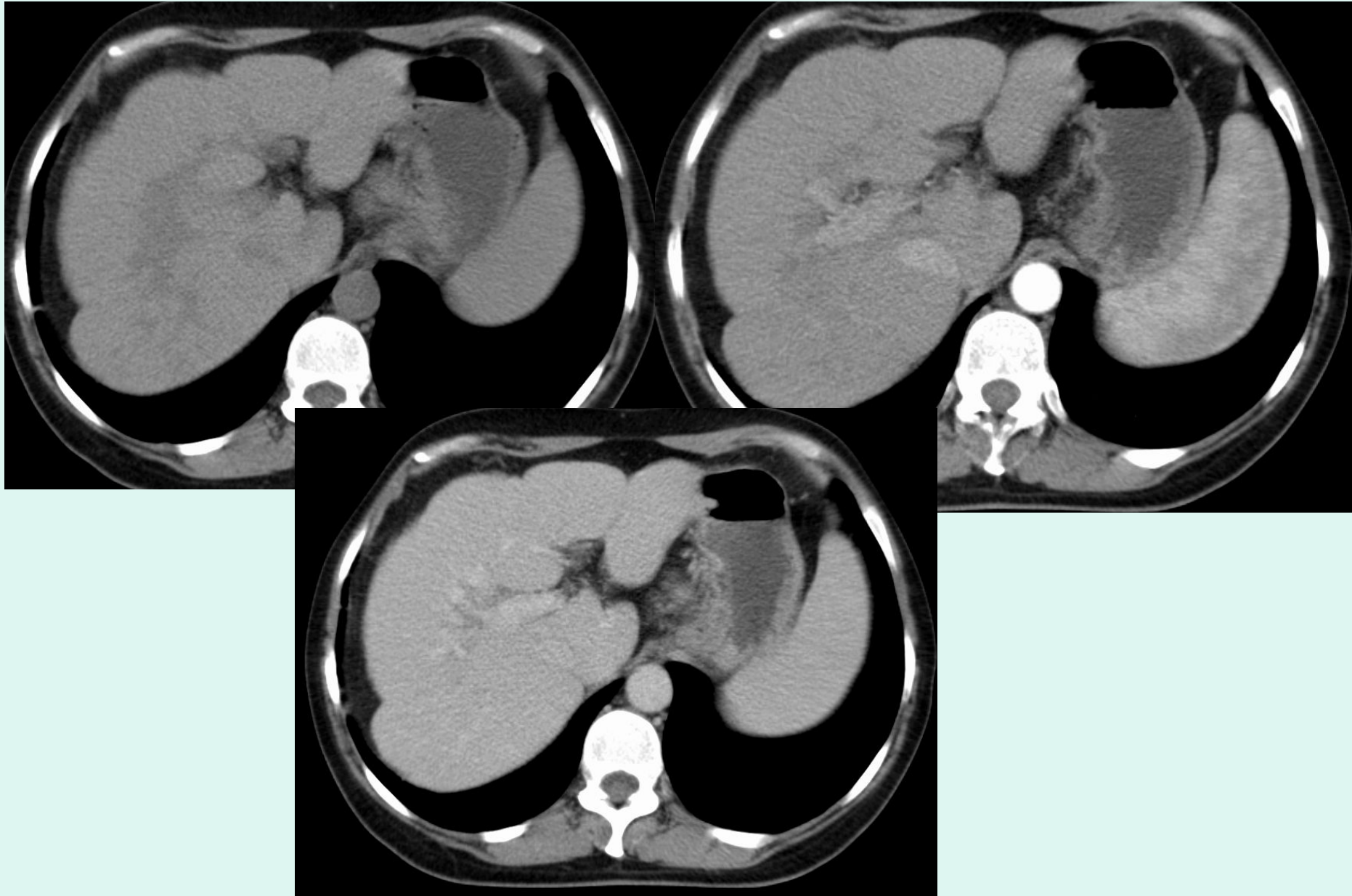
Дальнейшее увеличение жира –
внутрипечёночные сосуды
становятся гиперденсными относительно
паренхимы печени

Образование на фоне гепатоза

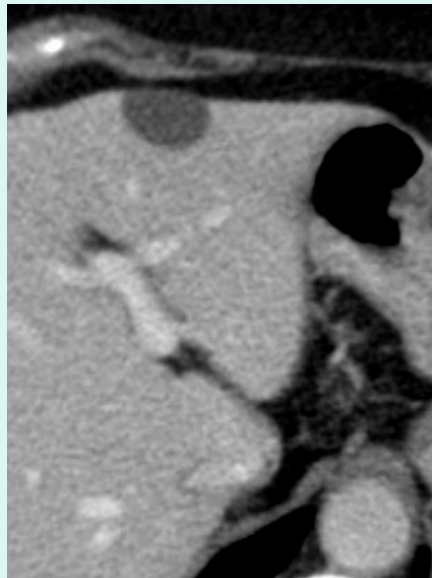
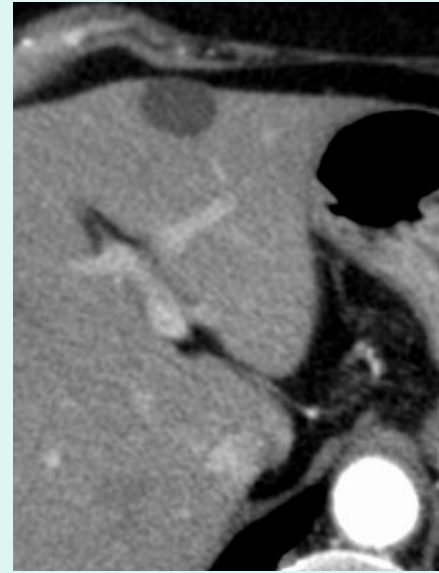
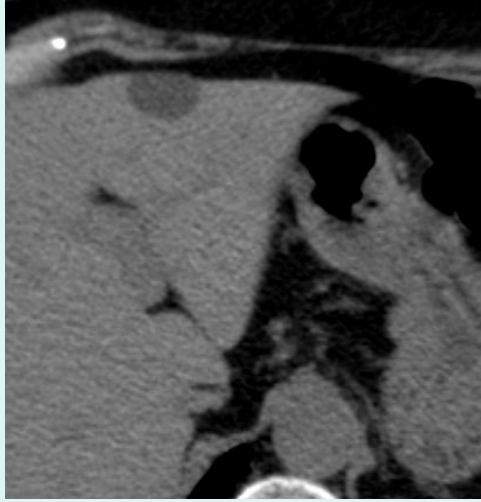


?

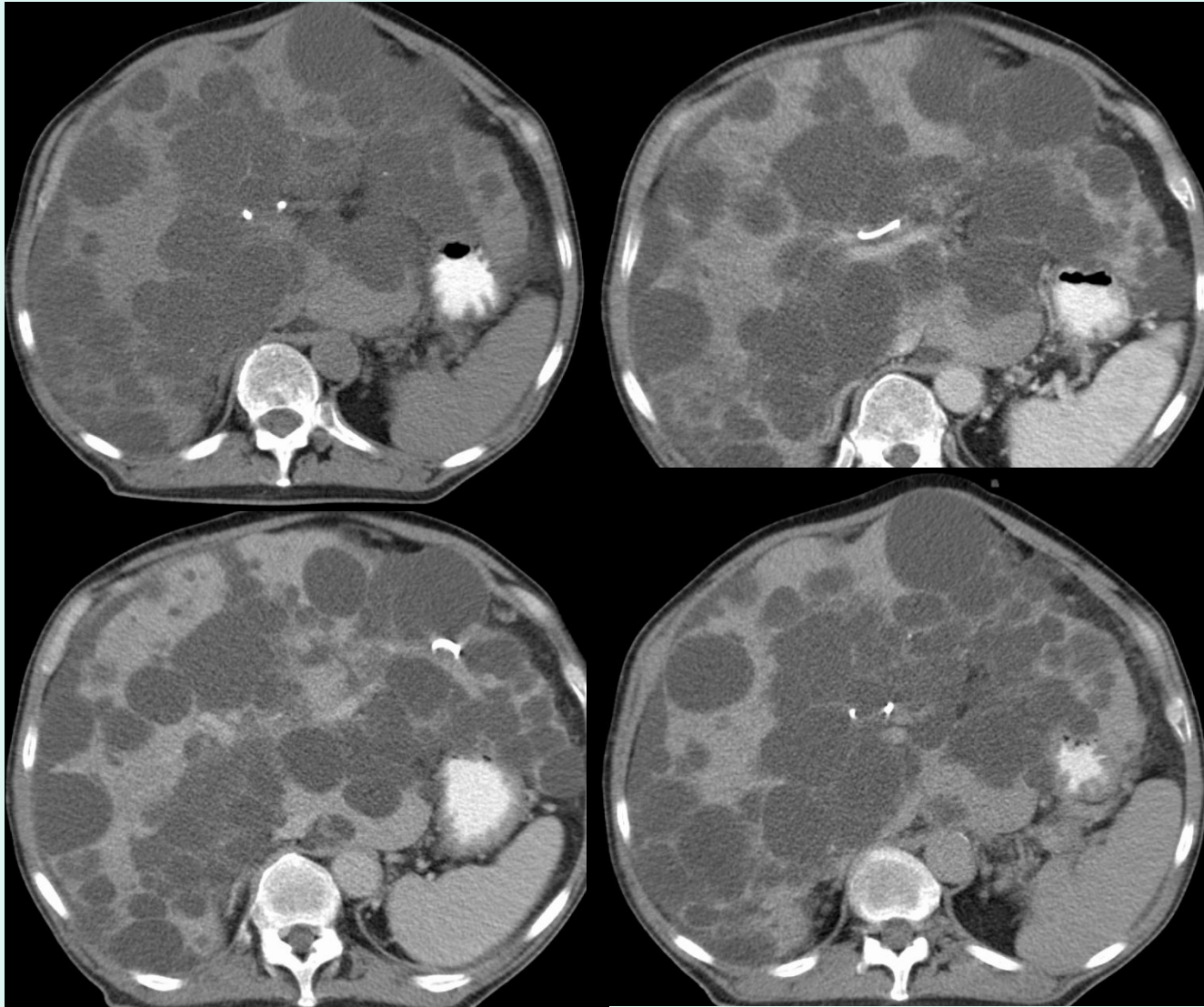
Цирроз печени



Кисты печени



Поликистоз печени





Неосложнённые кисты печени

- гиподенсные образования (0-20 ед.Н)
- с чёткими контурами
- отсутствие септ и контрастного усиления

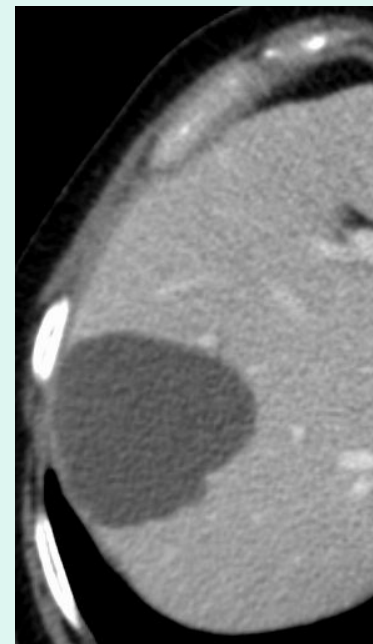
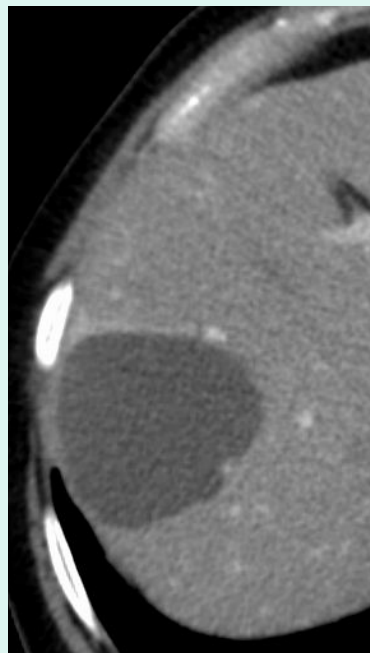
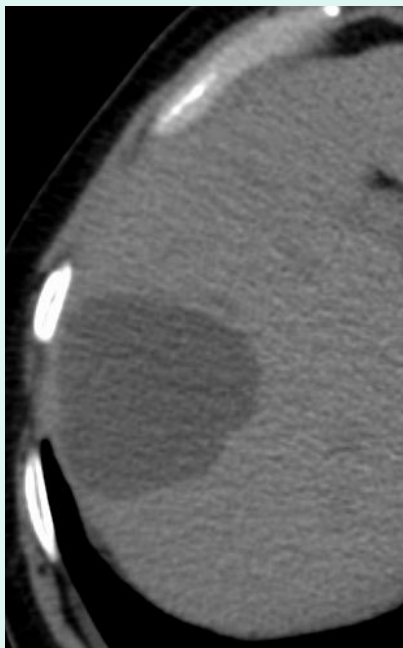
Перибилиарные кисты

- Множественные и располагаются по ходу ветвей воротной вены, желчных протоков
- Геморрагические кисты
- Плотность > 30 ед.Н, не усиливается после контрастирования, анамнез

Эхинококкоз печени

1 период- латентный(отсутствие клиники)

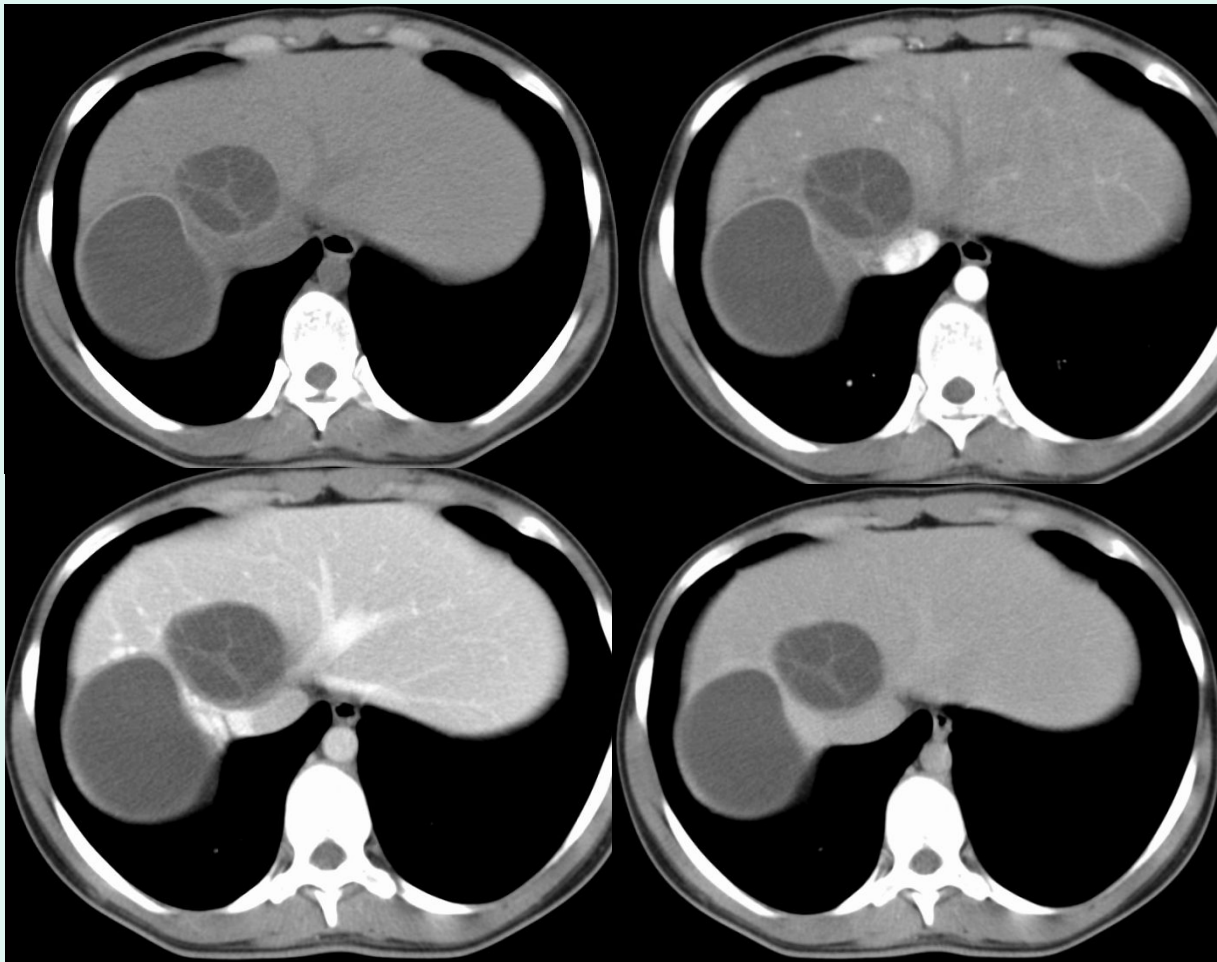
Единичные или множественные гиподенсные образования, с чёткими ровными контурами, дифференциальная диагностика с непаразитарными кистами (динамическое наблюдение)



Эхинококкоз

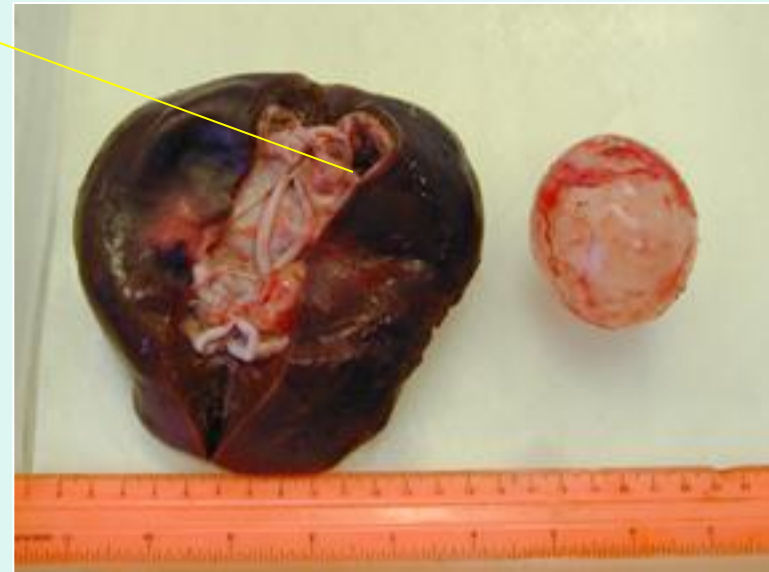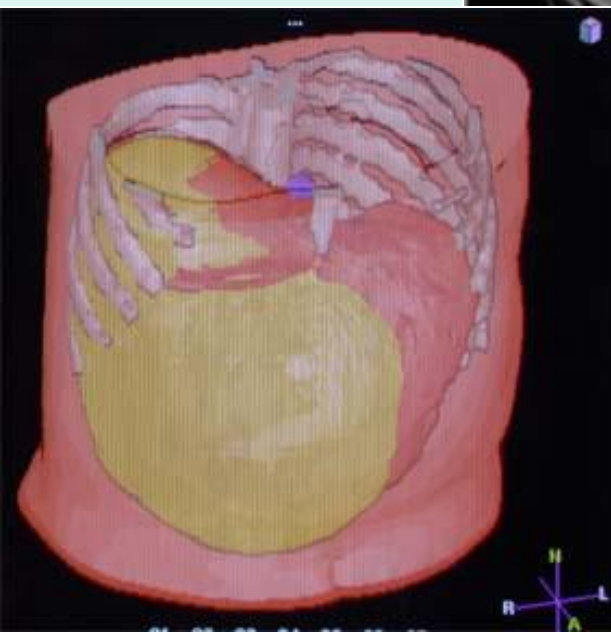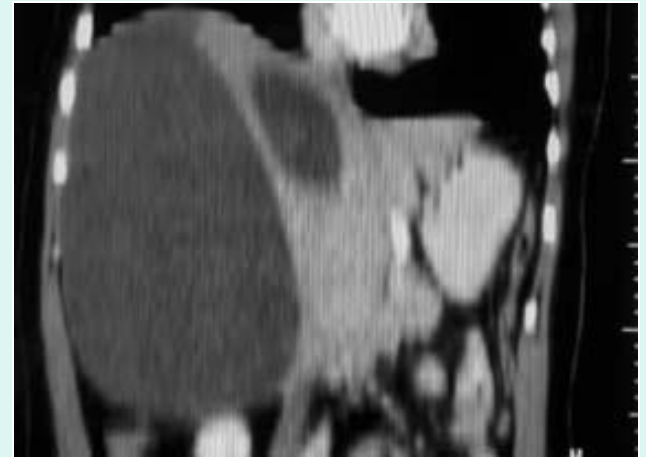
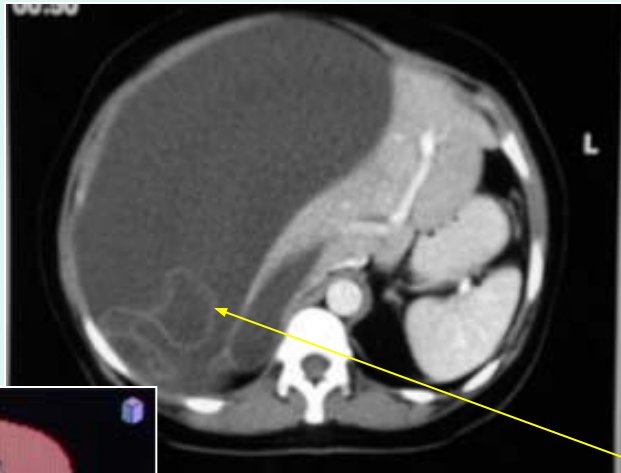
2-период манифестации основных клинических проявлений

- увеличение плотности кисты, особенно отмечается после гибели паразита,
- появление дочерних кист, капсула (до 4мм)- особенно у длительно существующих кист за счет наличия фиброза,
- кальцинация стенок- при погибшем эхинококкоке



Эхинококкоз

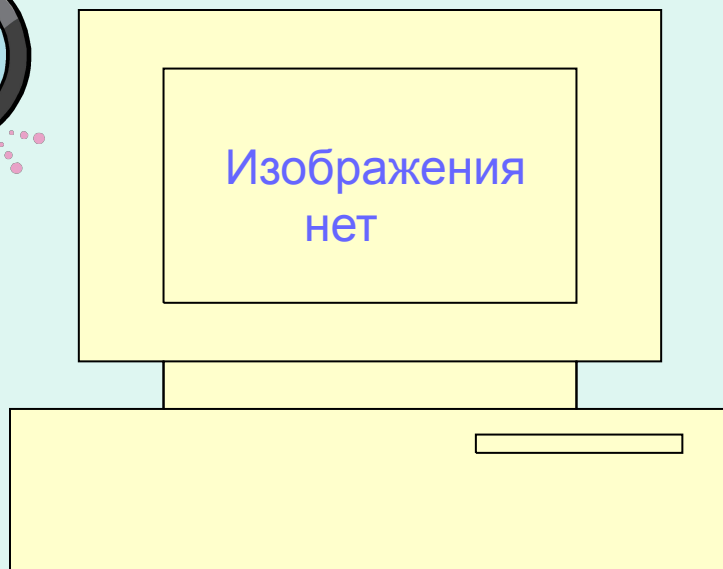
2-период манифестации основных клинических проявлений
частичное или тотальное отслоение капсулы



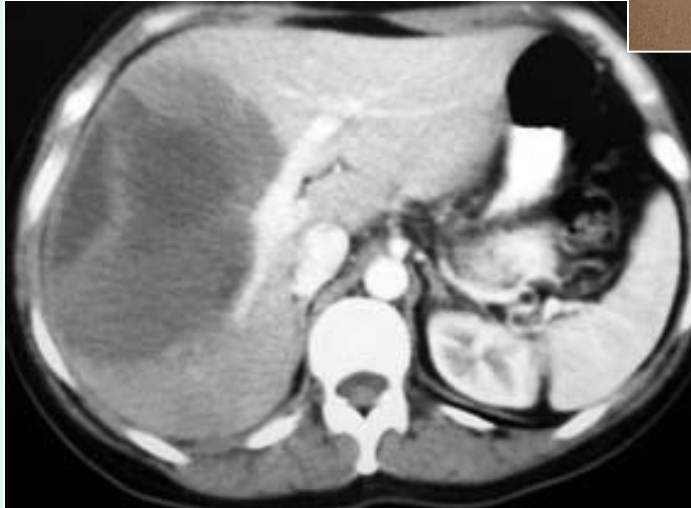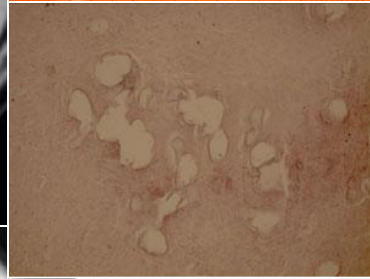
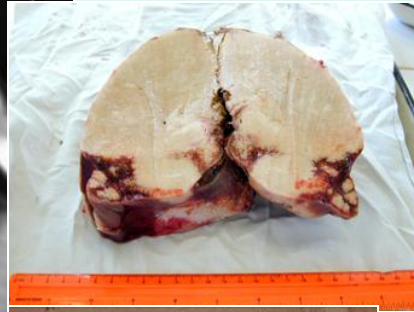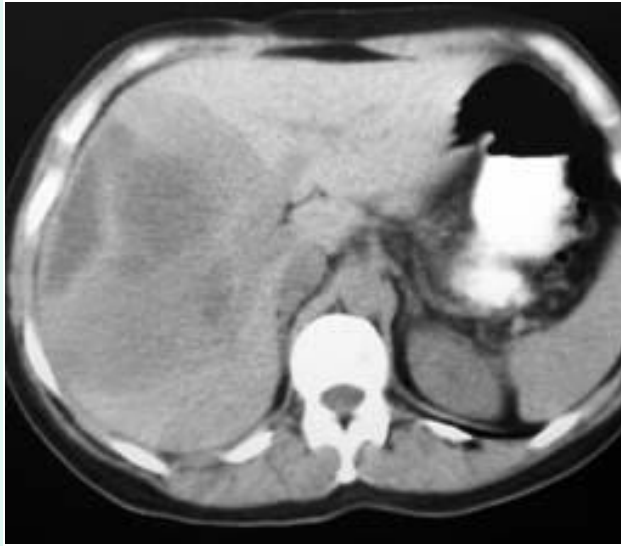
ЭХИНОКОККОЗ

3-период развития осложнений

(нагноение, омертвление - частичное или тотальное обызвествление, диссеминация, прорыв)



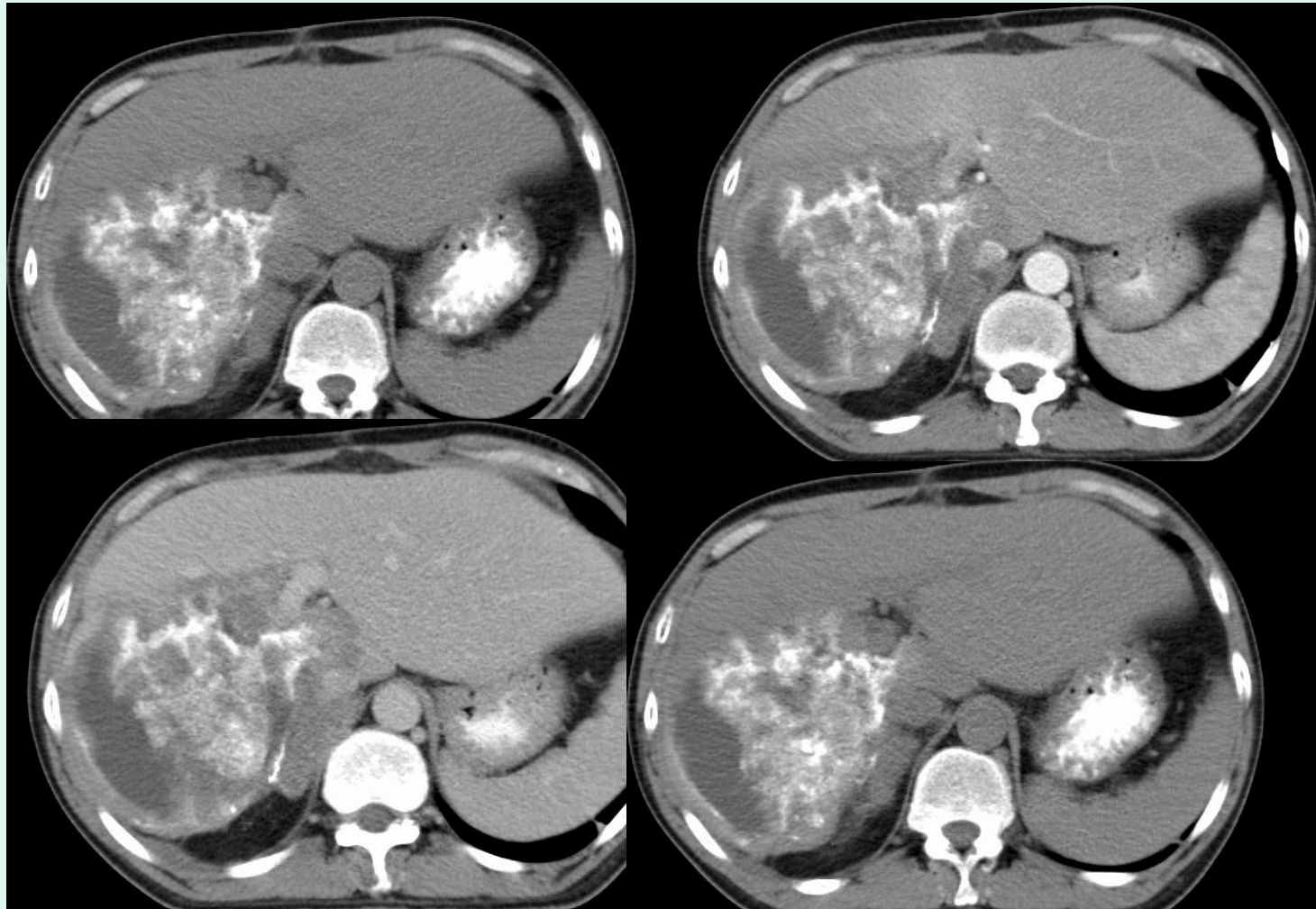
Альвеококкоз



- Плотность -50 ед.Н
- Капсула, диаметром до 6мм, внутренний контур стенки неровный
- Отсутствие дочерних кист
- М.б. внутренние перегородки в полостях
- Участки распада ткани альвеококка

Альвеококкоз

Очаговая или диффузная кальцинация



Абсцесс печени

Плотность в
нативную фазу
30 -40 ед.Н

Нет контрастного
усиления в
центральной зоне

Нечёткость контуров
до и после КУ

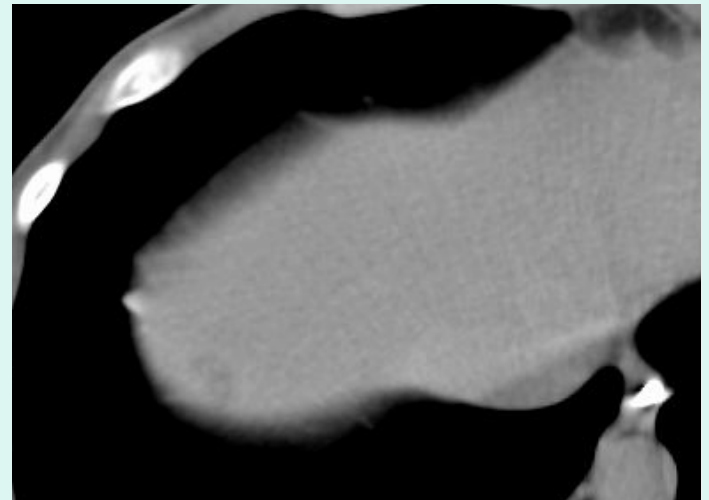
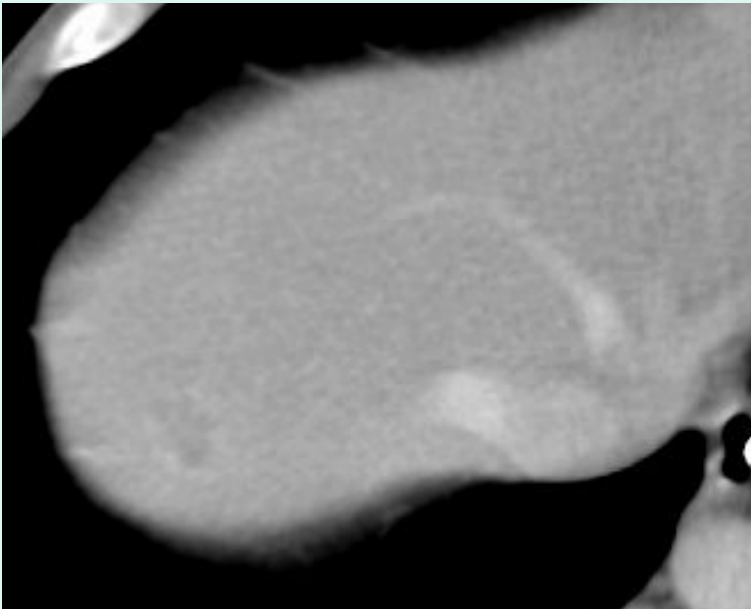
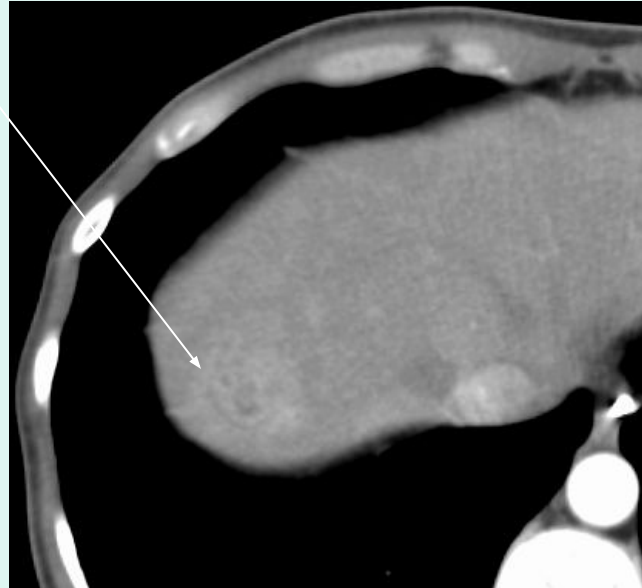
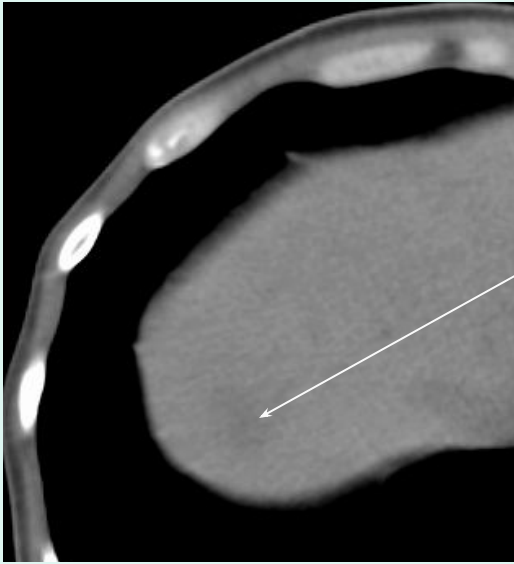
Картина « двойной
мишени»-
гиподенсная зона
отёка и гиперденсная
стенка абсцесса

Накопление
контрастного
препарата стенкой

Пузырёк воздуха в
структуре

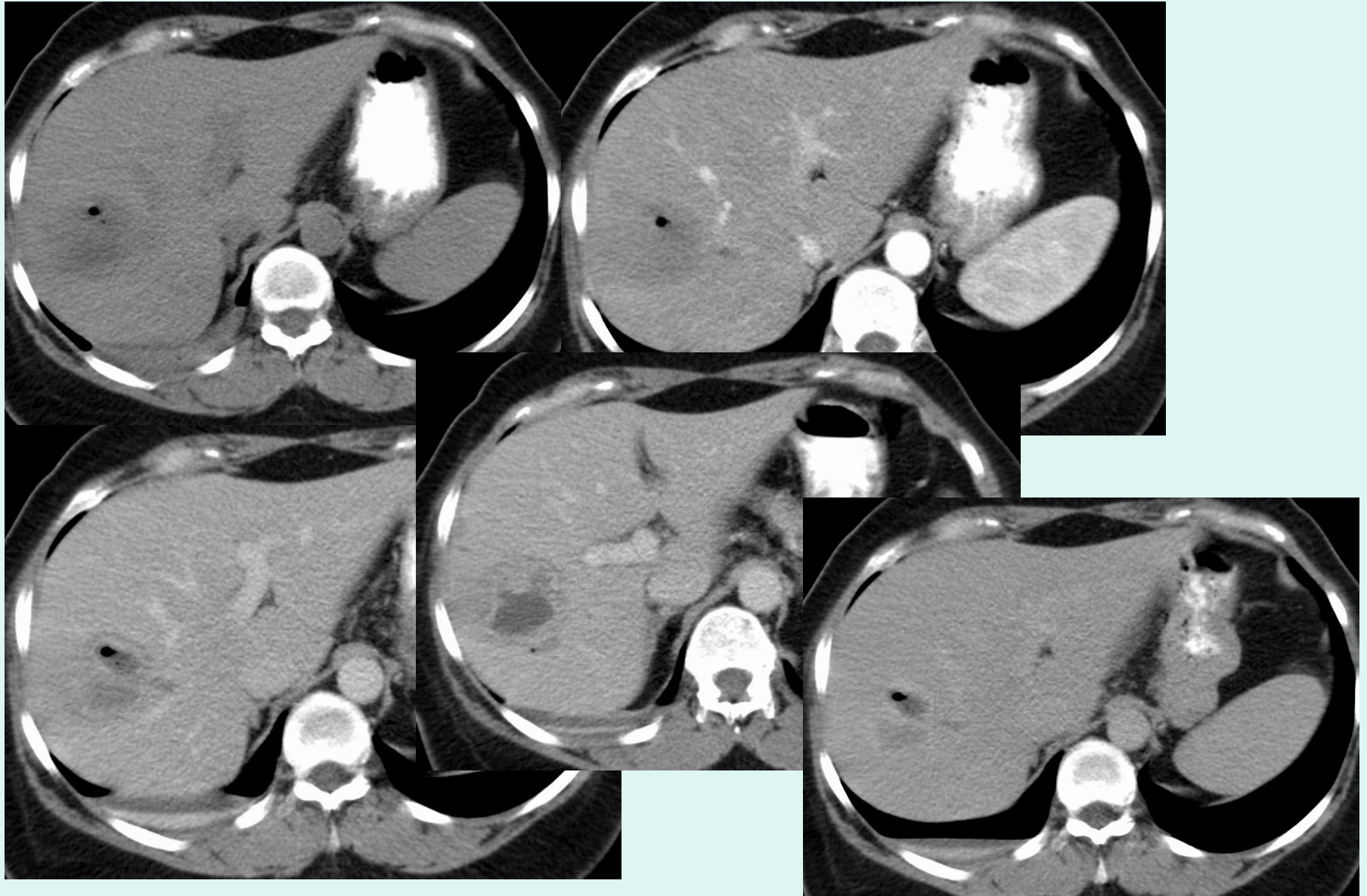
Абсцесс

Зона воспалительной инфильтрации- 30-40 ед.Н

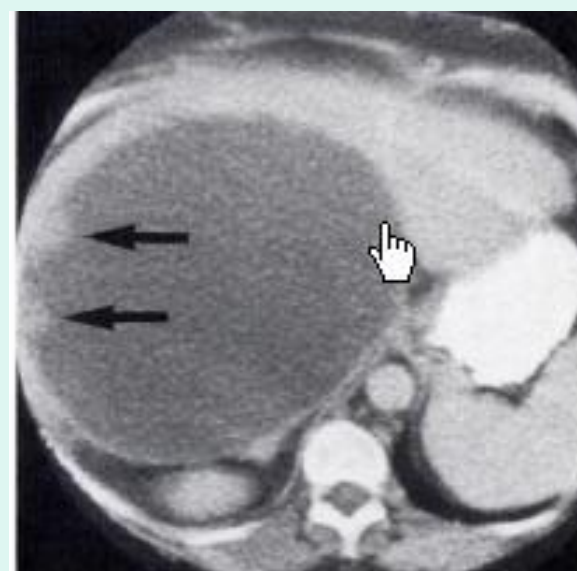
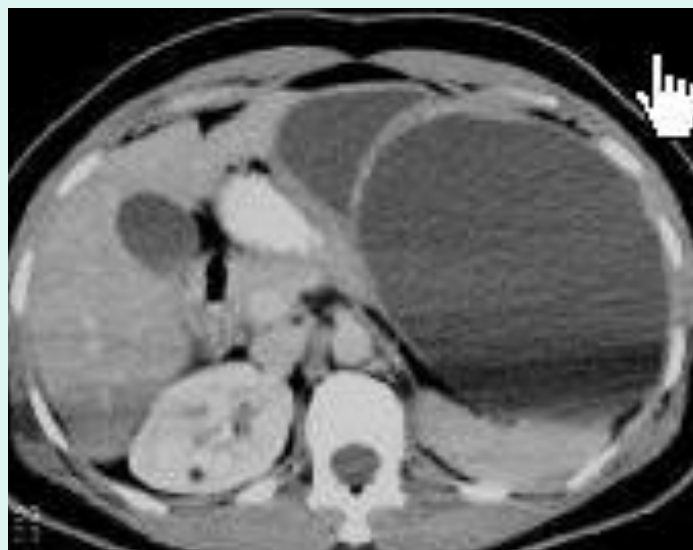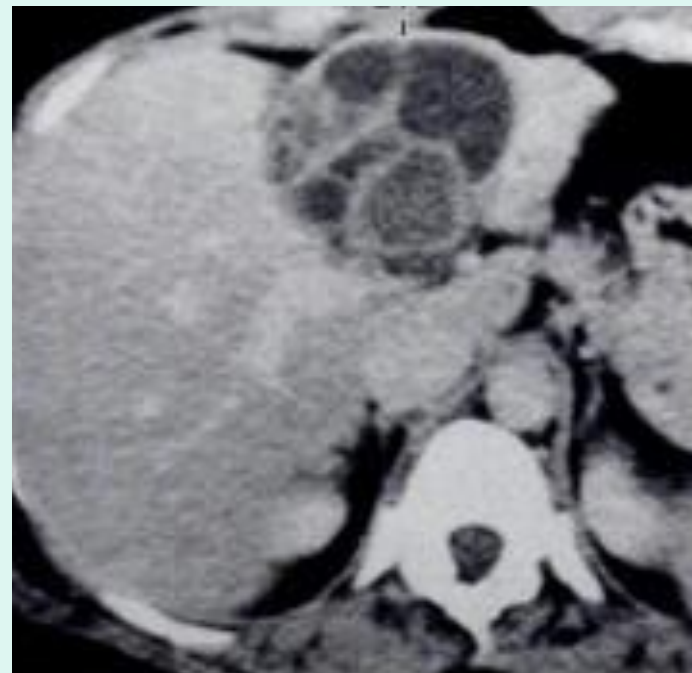

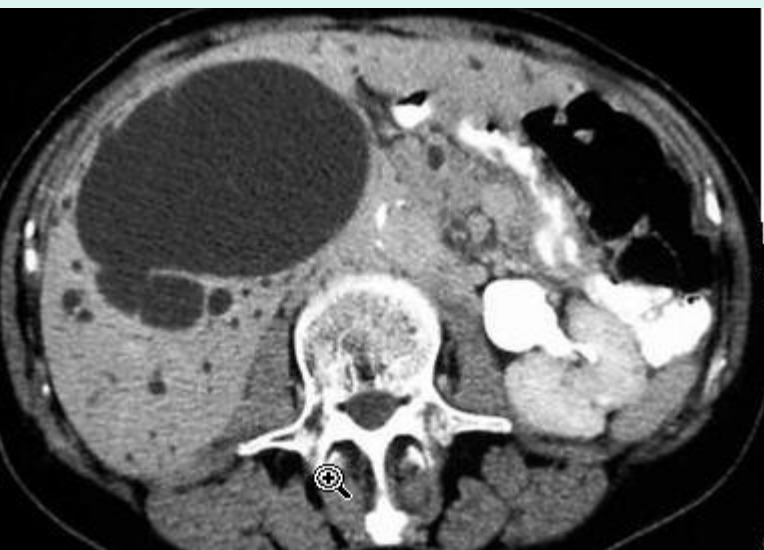
Абсцесс печени

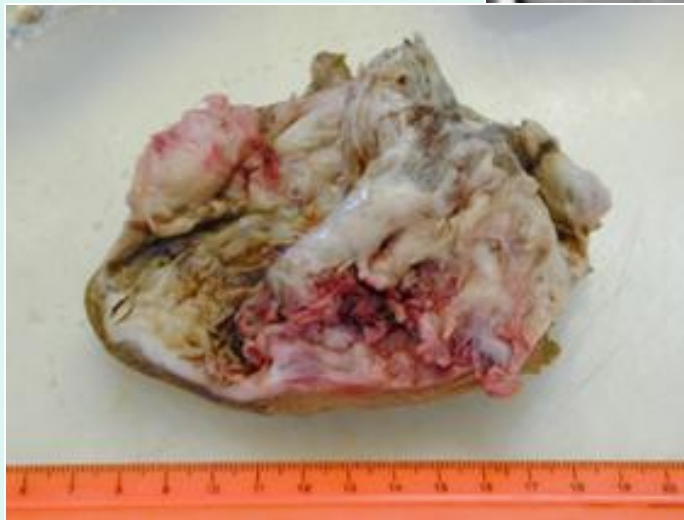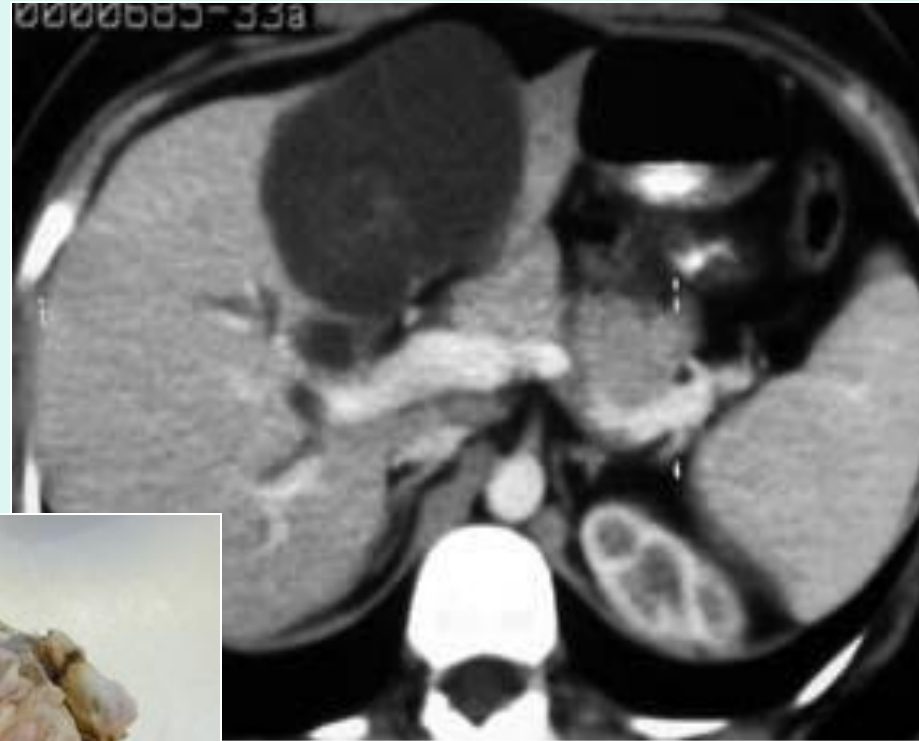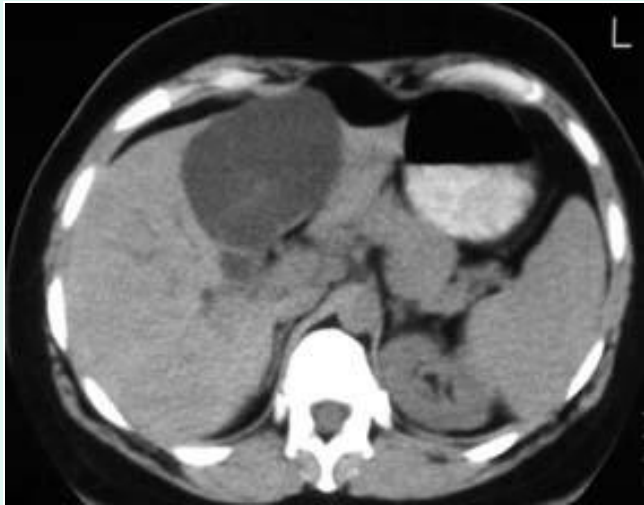
Развитие некроза



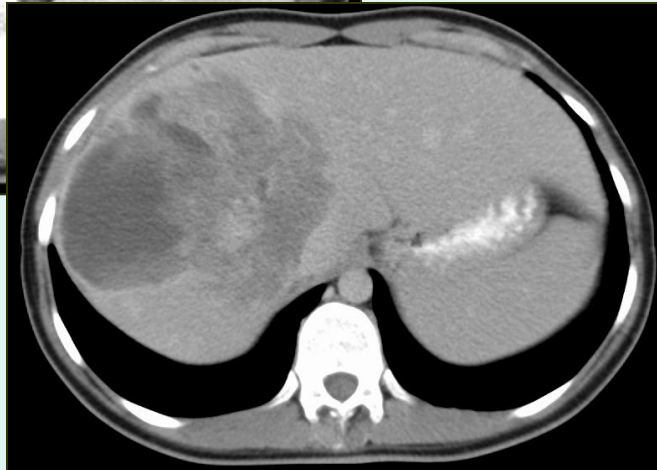
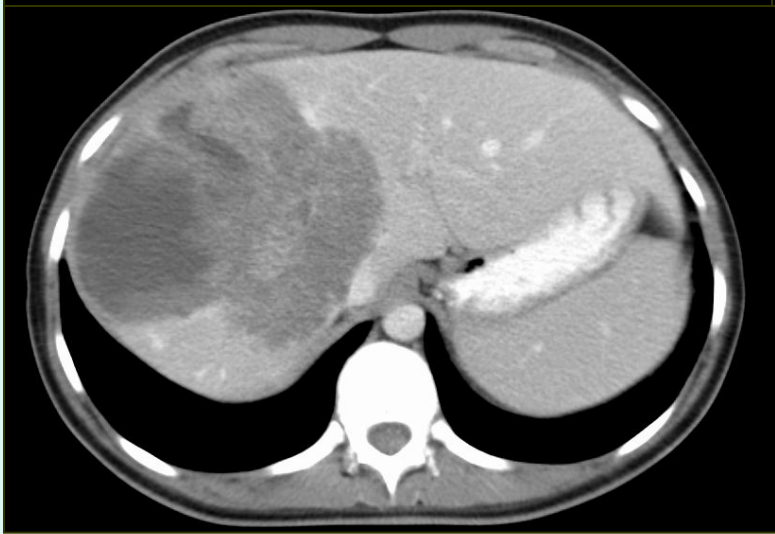
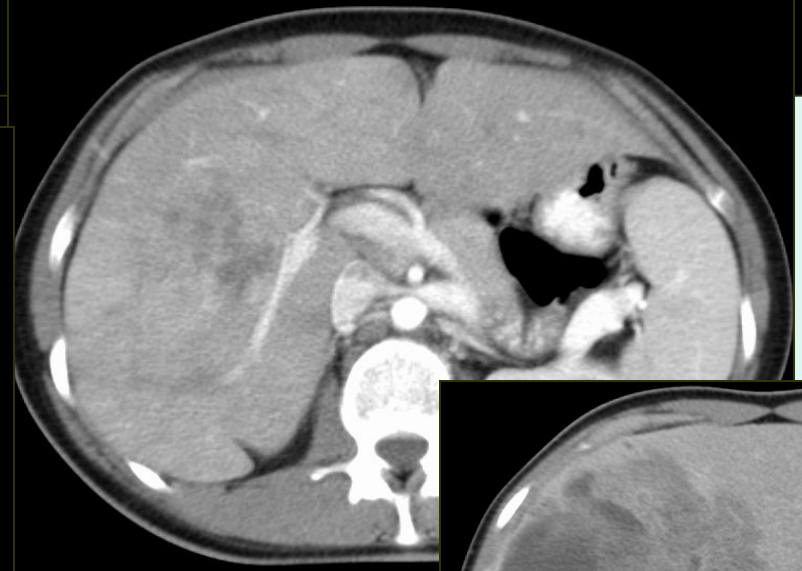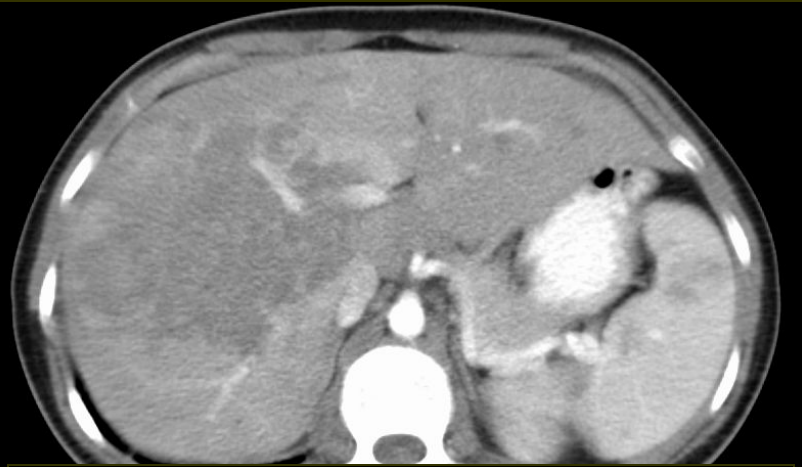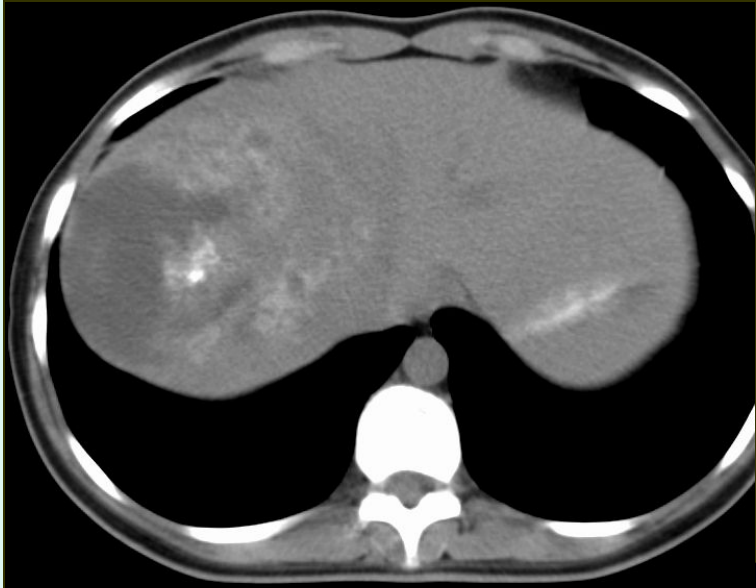
ЦИСТАДЕНОМА



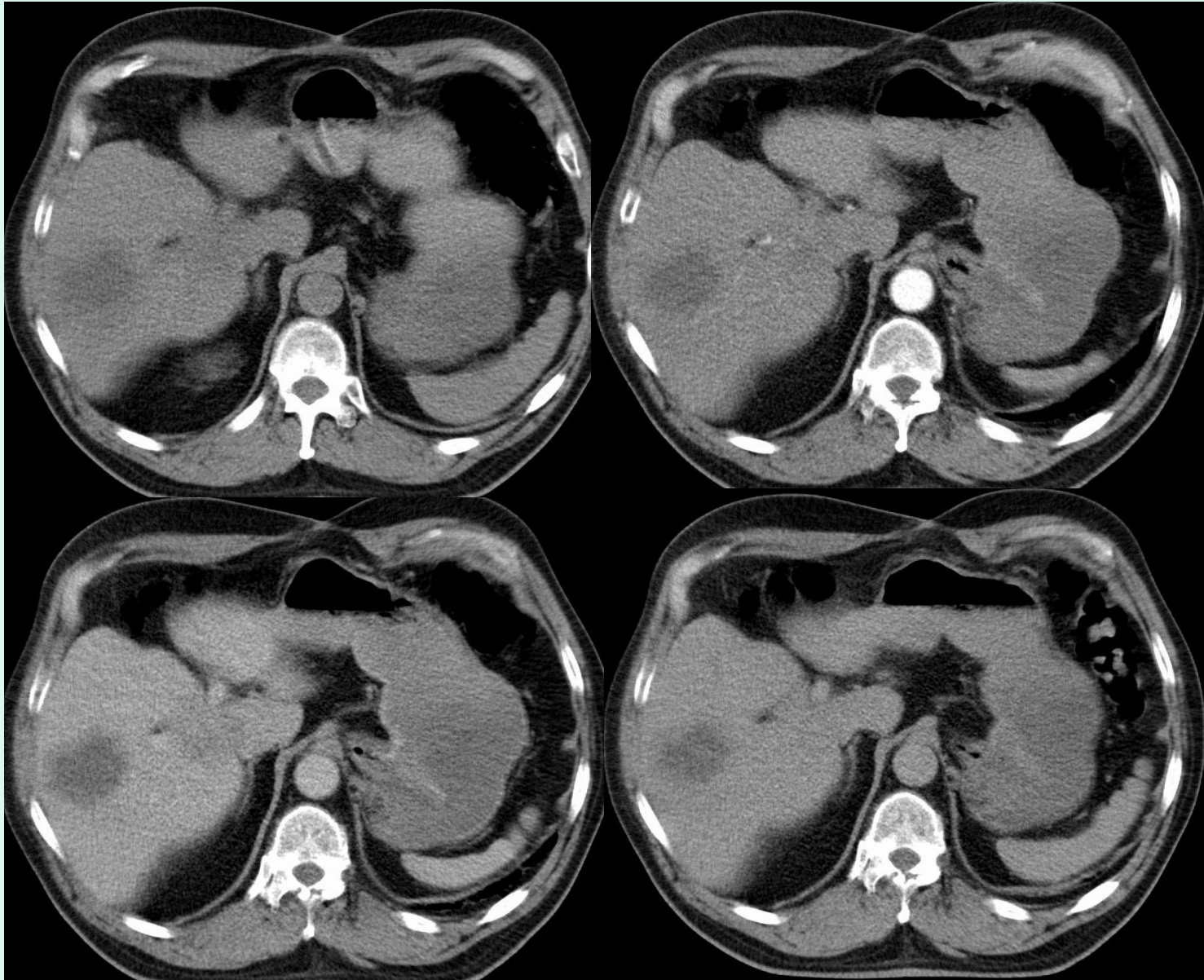
Цистаденома печени



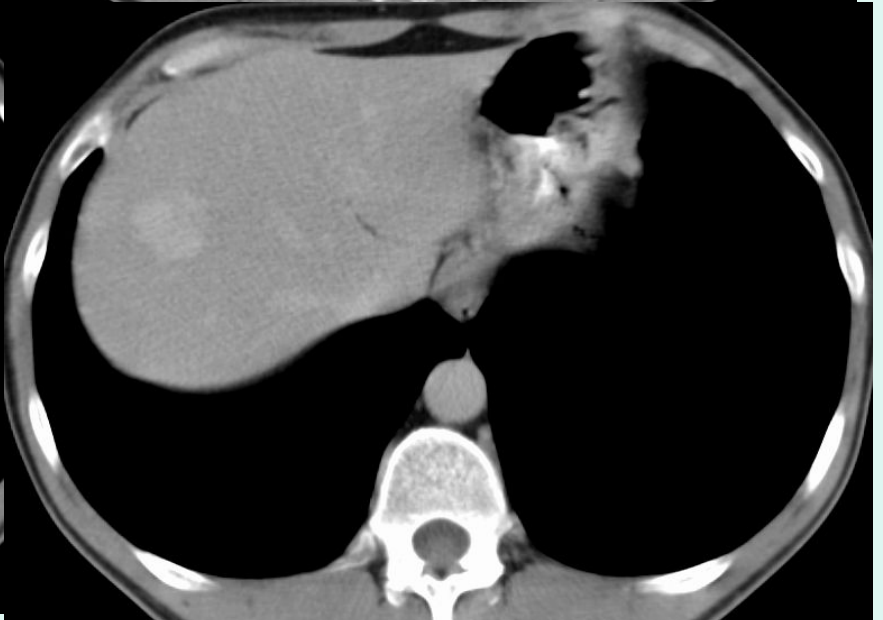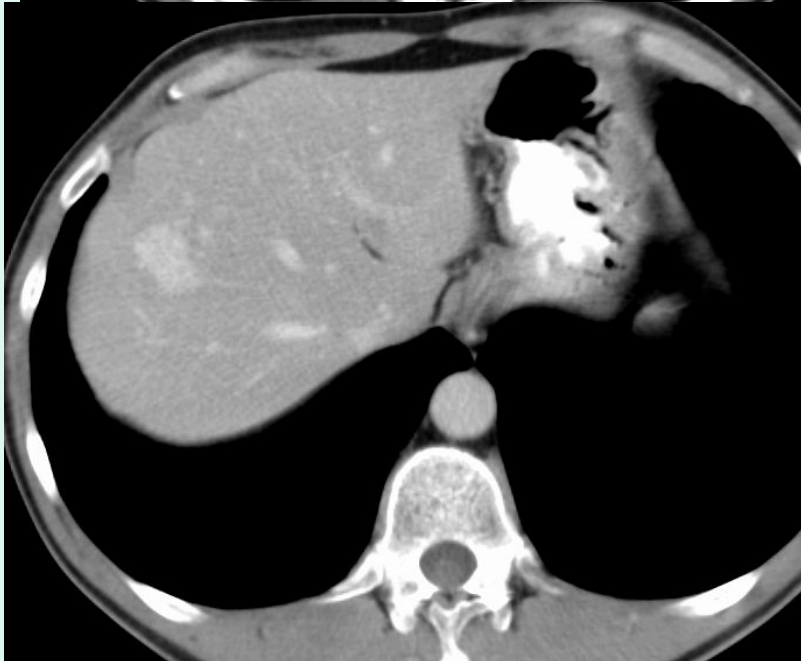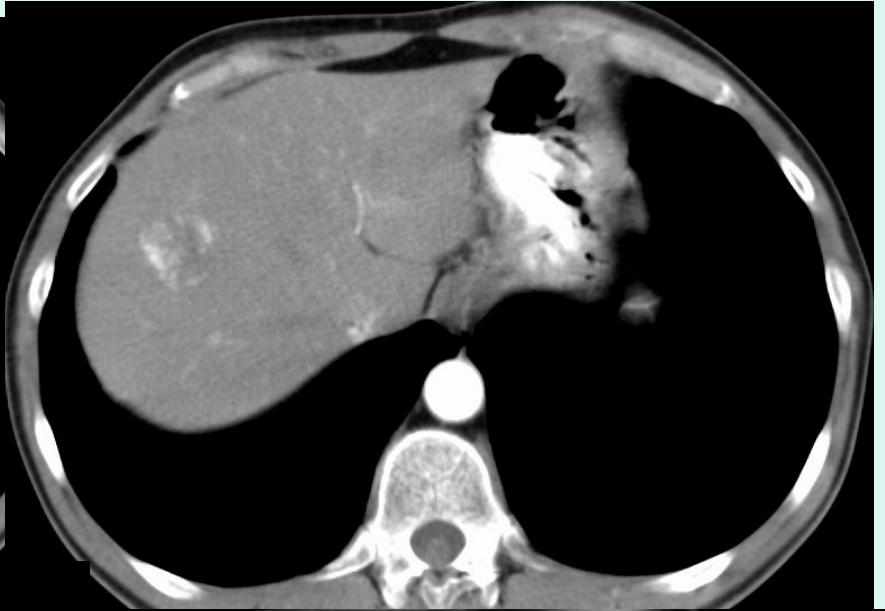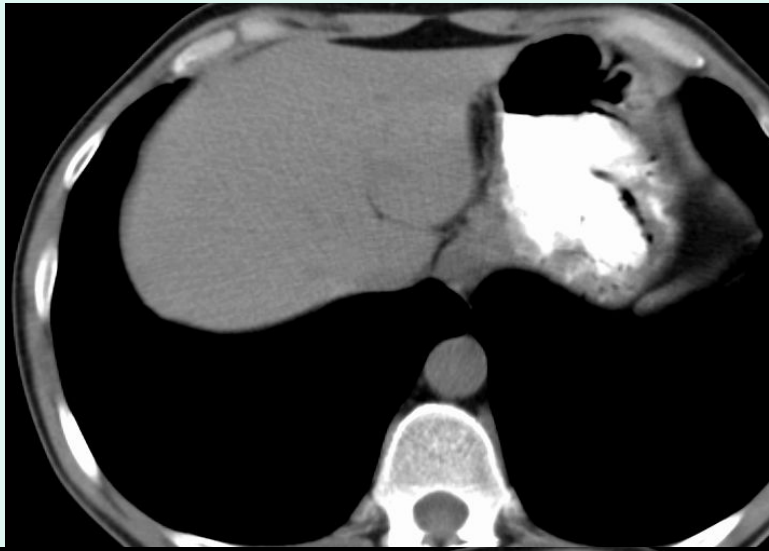??????????



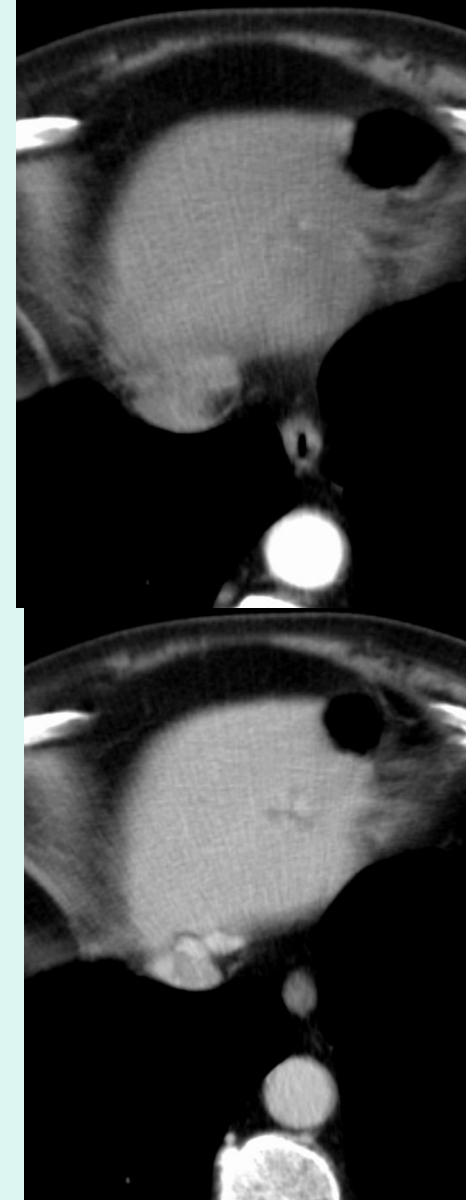
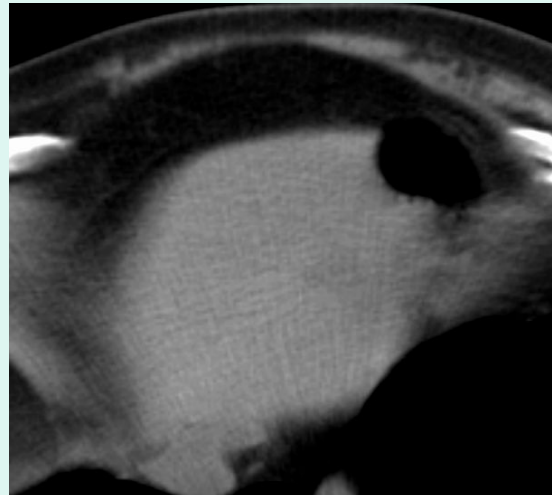
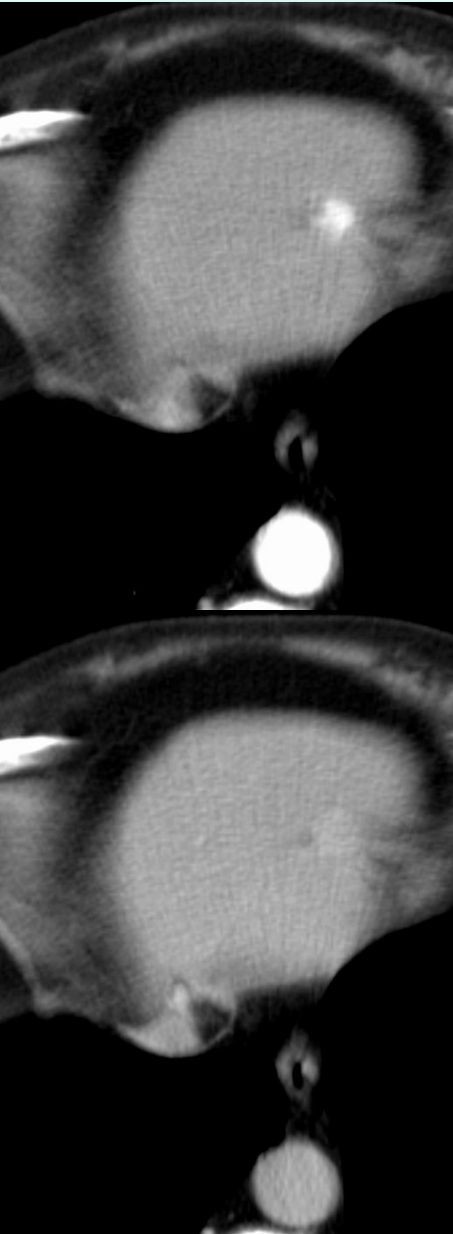
??????????



??????



Методика контрастирования





БЛАГОДАРЮ ЗА ВНИМАНИЕ!