


**Лучевая диагностика (КТ и МРТ)
заболеваний сосудов головы
(сосудистые мальформации
и аневризмы)**



Сосудистомозговые заболевания - ведущая причина смертности населения Санкт-Петербурга (Павлов Ю.В, 1999)

22,3%

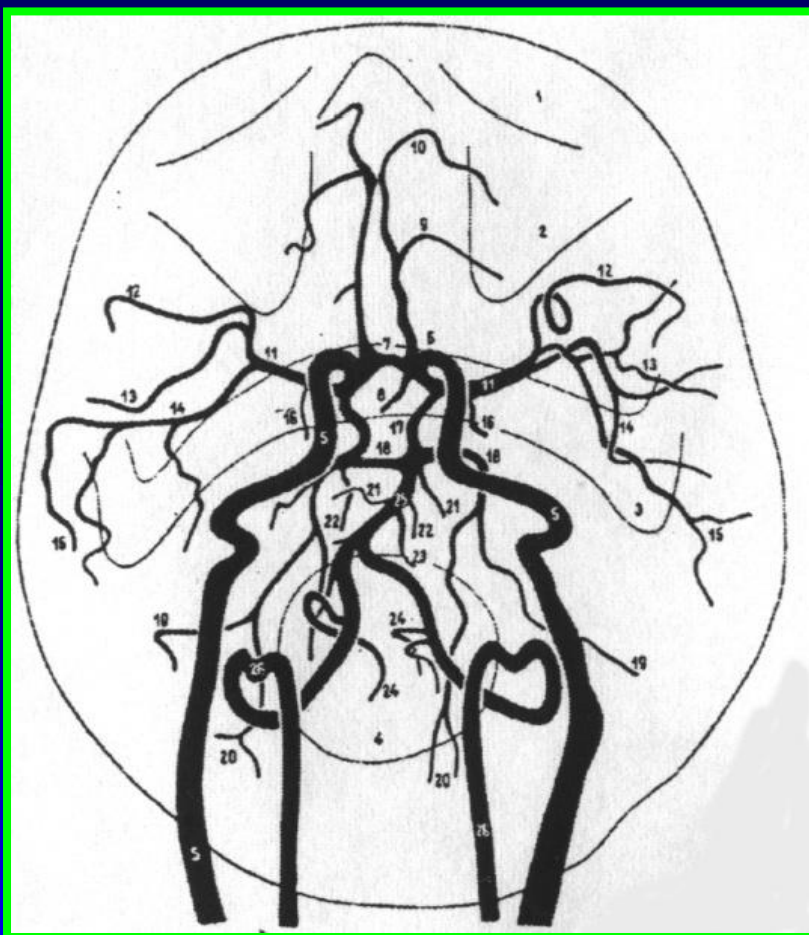
Артериовенозные мальформации

- ❖ Наиболее клинически значимая форма ангиоматозных пороков
- ❖ до 10% всех субарахноидальных кровоизлияний летальный исход в 10-23% случаев
- ❖ Сложность лечения

Артериальные аневризмы

- ❖ Встречаются у 0,8-8% человеческой популяции
- ❖ 62%-90% всех субарахноидальных кровоизлияний
 - смертность на догоспитальном этапе до 60%
 - в лечебном учреждении погибает 47%-78% поступивших
 - тяжелая инвалидизация у 17%

**Схематическое изображение
внутренней сонной артерии,
позвоночной артерии и их ветвей
в аксиальной плоскости
(Д. Лужа).**



1. Орбита.
2. Верхнечелюстной синус.
3. Верхняя челюсть.
4. Большое затылочное отверстие.
5. Внутренняя сонная артерия.
6. Передняя мозговая артерия.
7. Передняя соединительная артерия.
8. Мозолисто-краевая артерия.
9. Перикаллозная артерия.
10. Лобно-полярная ветвь.
11. Средняя мозговая артерия.
12. Глазнично-лобные ветви.
13. Теменные ветви.
14. Височные ветви.
15. Ветвь угловой извилины.
16. Передняя ворсинчатая артерия.
17. Задняя соединительная артерия.
18. Задняя мозговая артерия.
19. Височные ветви.
20. Затылочные ветви.
21. Артерия лабиринта.
22. Верхняя мозжечковая артерия.
23. Передняя нижняя мозжечковая артерия.
24. Задняя нижняя мозжечковая артерия.
25. Базилярная артерия.
26. Позвоночная артерия.

**«СОСУДИСТЫЕ
МАЛЬФОРМАЦИИ»**

ИЛИ

«АНГИОДИСПЛАЗИИ» -

СИНОНИМЫ



«мальформация»

означает «порок развития».

к порокам развития сосудов головного
(сосудистым мальформациям)

относят гетерогенную группу дисэмбриогенетических образований преимущественно ангиоматозного строения.

Сюда же относят персистирующие эмбриональные
сосуды,

а также всякого рода шунты и фистулы.

Классификация сосудистых мальформаций головного мозга (Д.Е. Мацко)

I. Ангиоматозные пороки развития:

1. Кавернозные.

2. Промежуточные.

3. Рацемозные:

- телеангиэктазии;

- венозные;

- артериовенозные.

4. Смешанные.

5. Сочетанные:

- в пределах ЦНС;

- факоматозы:

- нервно-кожный (болезнь Стерджа-Вебера);

- с поражением конечностей и спинного мозга

(синдром Клиппеля-Треноне).

II. Неангиоматозные пороки развития.

1. Варикоз.

2. Артериовенозные фистулы и соустья.

3. Персистирующие эмбриональные сосуды.

III. Неклассифицируемые пороки развития.

КАВЕРНОЗНЫЕ И ПРОМЕЖУТОЧНЫЕ АНГИОМЫ

Ангиомы - кавернозные пороки развития, от слова «кавернозус» - пещеристый.

Составляют 5-13% всех пороков развития головного мозга.

Кавернозные ангиомы могут встречаться практически во всех отделах головного мозга, но чаще всего наблюдается их супратенториальная локализация - в белом веществе.

Они описаны в подкорковых ганглиях, мозжечке, синусах твердой мозговой оболочки, гипофизе.

Располагаясь по средней линии, кавернозные ангиомы способны приводить к эндокринным нарушениям, могут давать симптоматику поражения тройничного нерва и сочетаться с патологией других сосудов и внутренних органов.

Размеры могут колебаться от микромальформаций до гигантских, занимающих целую долю.

Форма обычно приближается к округло-овальной.

Клинически манифестируют в молодом возрасте (средний возраст 23,5 года) судорожным синдромом (35-50% случаев), картиной прогрессирующих неврологических выпадений, симулирующих опухоль (35,5-50% случаев), или симптоматикой внутричерепного кровоизлияния (20-30% случаев).

Возможны сочетания этих вариантов либо развитие более редких, например, с нарушением психики, с выраженной тромбоцитопенией и склонностью к кровотечениям (синдром Карабаха-Меритта).

Описано появление первых клинических симптомов у женщин на фоне беременности, родов или приема эстрогенов, что, по-видимому, можно объяснить увеличением объема порока из-за нарушения венозного оттока при повышении внутрибрюшного давления либо специфической чувствительностью к определенным гормонам.

КТ-картина неспецифична:

масс-эффект обычно отсутствует,

в 35% случаев определяются

зоны повышенной плотности, связанные с кальцификацией.

Можно наблюдать контрастное усиление

и признаки острого кровоизлияния.

Лишь внедрение в клиническую практику **МРТ**

улучшило прижизненную диагностику этого вида

сосудистых мальформаций. Выявляется кольцо гемосидерина,

окружающее небольшое многоузловое ядро

смешанной интенсивности сигнала.

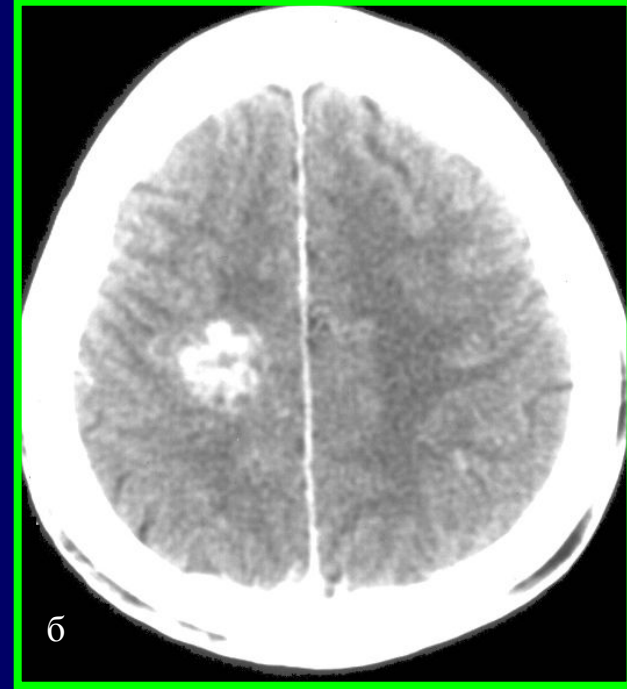
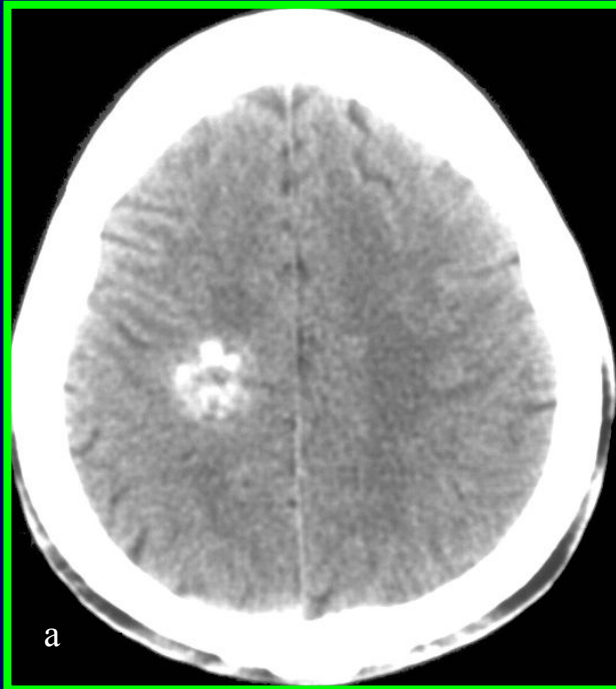
Гемосидерин и (или) обызвествления выявляются

в виде зон гипоинтенсивности сигнала на T2-ВИ.

При наличии геморрагии картина зависит от давности ее.

Иногда наблюдается слабое контрастное усиление.

Кавернозная ангиома

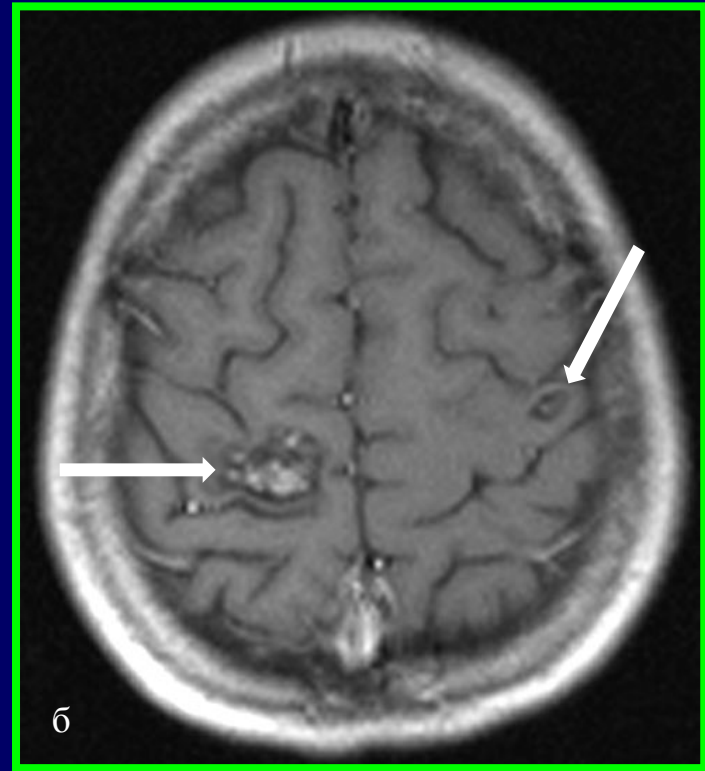
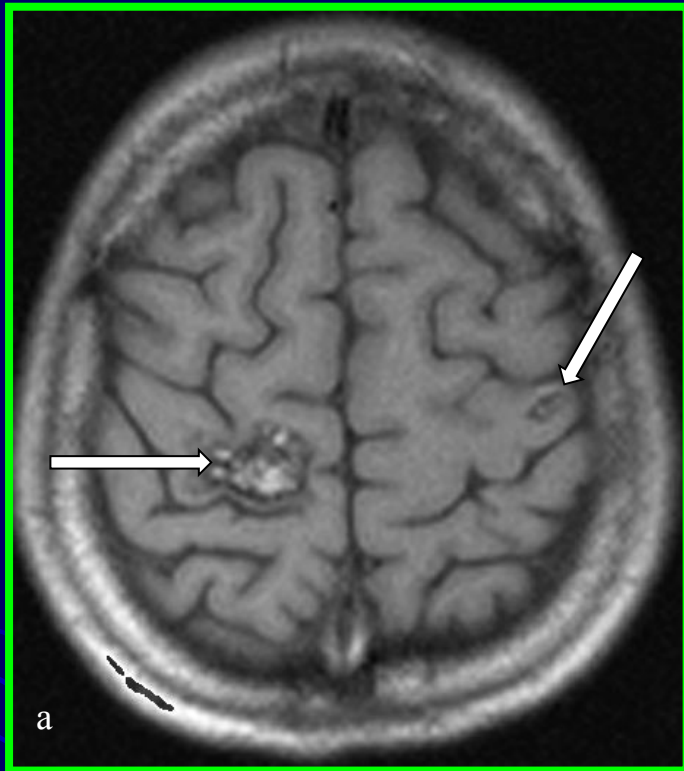

**Рентгеновская компьютерная томография до (а)
и после введения контрастного вещества (б).**

**Кавернозная ангиома конвекситальных отделов правой теменной доли
представлена в виде округлого участка неоднородной плотности без
перифокального отека.**

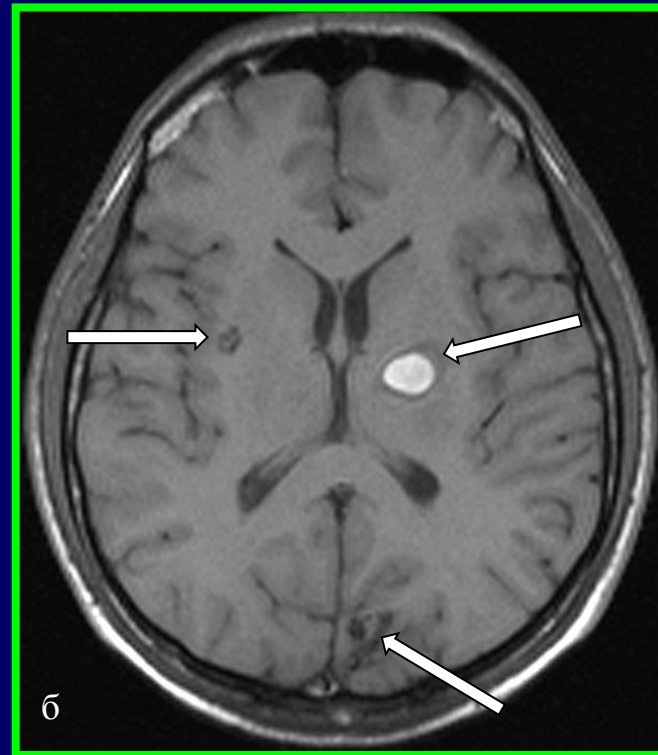
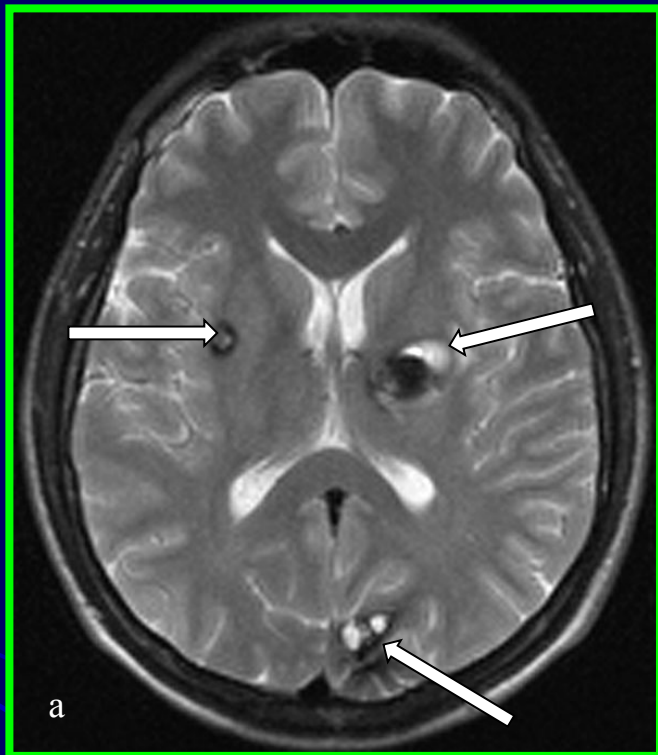
**После внутривенного усиления (б) происходит незначительное повышение
плотности преимущественно в задних отделах кавернозной ангиомы.**

Множественные кавернозные ангиомы



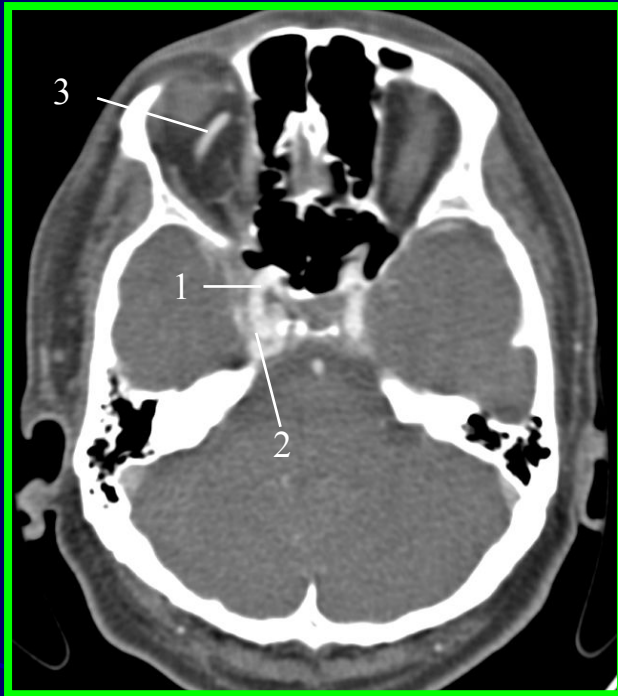
Магнитно-резонансная томография T1-ВИ,
до (а) и после (б) контрастного усиления.
После введения парамагнитного контрастного вещества
интенсивность МР-сигнала не изменяется ни внутри ангиомы,
ни по периферии её

Множественные кавернозные ангиомы



Магнитно-резонансная томография Т2-ВИ (а) и Т1-ВИ (б),
Кавернозные ангиомы (стрелки) представлены в виде округлых образований с участками гетерогенного МР-сигнала на Т2- и Т1- ВИ. Интенсивность МР-сигнала определяется давностью кровоизлияния.

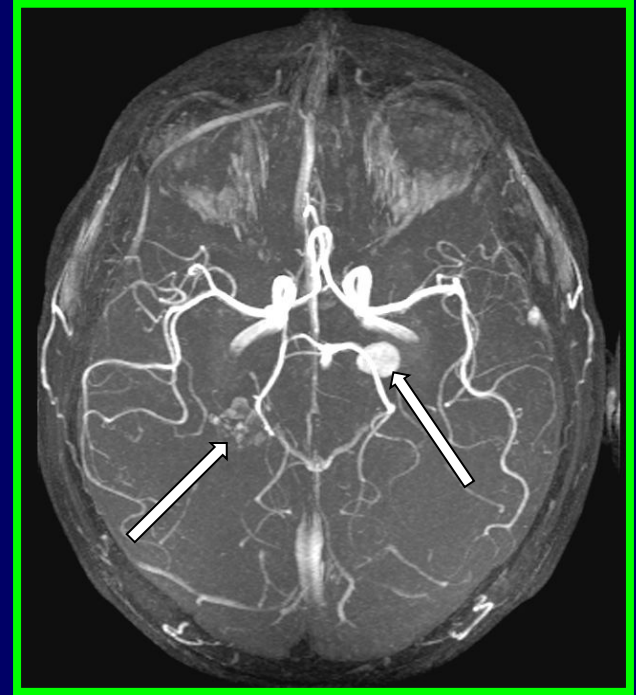Каротидно-кавернозное соустье справа



При СКТА в артериальную фазу контрастное вещество находится не только в кавернозной части правой ВСА (1), но и в кавернозном синусе (2) и расширенной верхней глазничной вене (3).

Правосторонний экзофтальм.

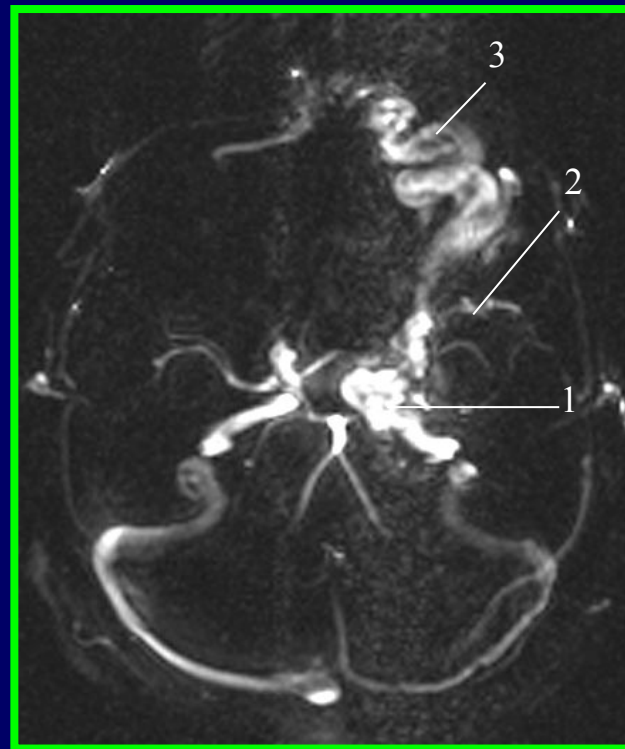
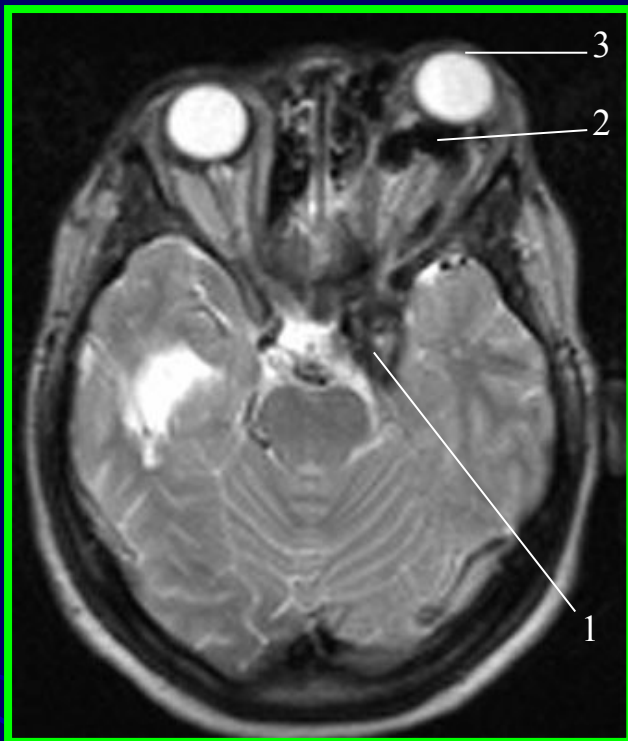Кавернозная ангиома



При магнитно-резонансной ангиографии МР-реконструкции в аксиальной плоскости определяются две кавернозные ангиомы (стрелки), не имеющие связи с сосудом.

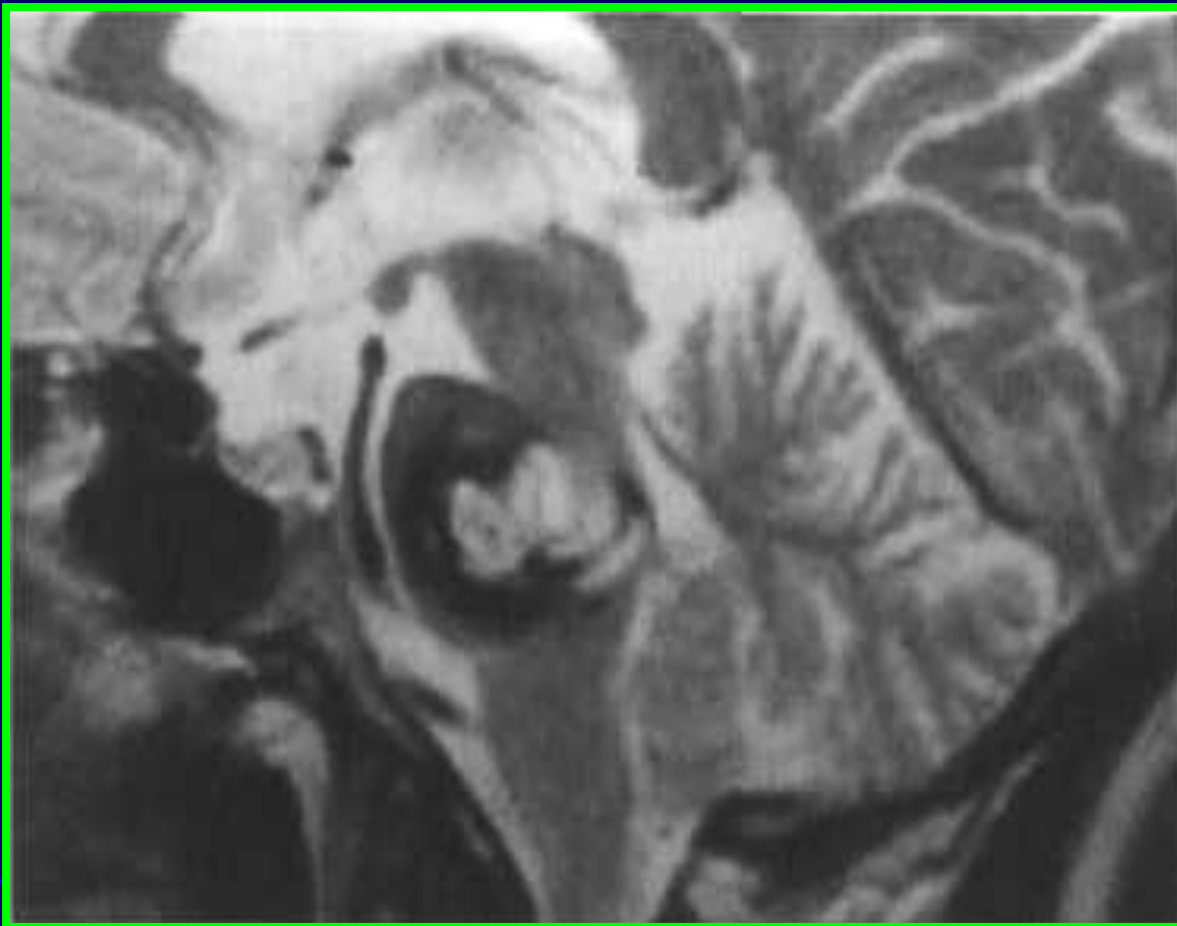
Интенсивность МР-сигнала определяется наличием в них продуктов распада гемоглобина.

Каротидно-кавернозное соустье слева



Магнитно-резонансная томография T2-ВИ, аксиальная плоскость. Увеличение давления в левом каротидном синусе (1) приводит к увеличению размеров и деформации верхней глазничной вены (2) и экзофтальму (3).

При магнитно-резонансной фазоконтрастной ангиографии определяется интенсивный ток крови в кавернозном синусе (1), сфенопариетальном синусе (2), расширение верхней глазничной вены (3).



**МРТ. T2-ВИ,
Гигантская кавернозная гемангиома
моста мозга**

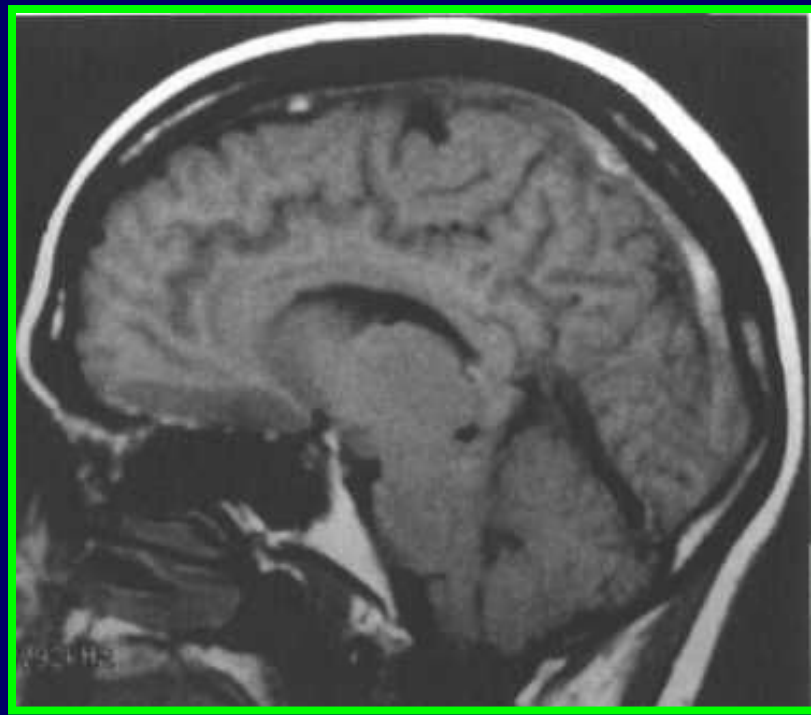
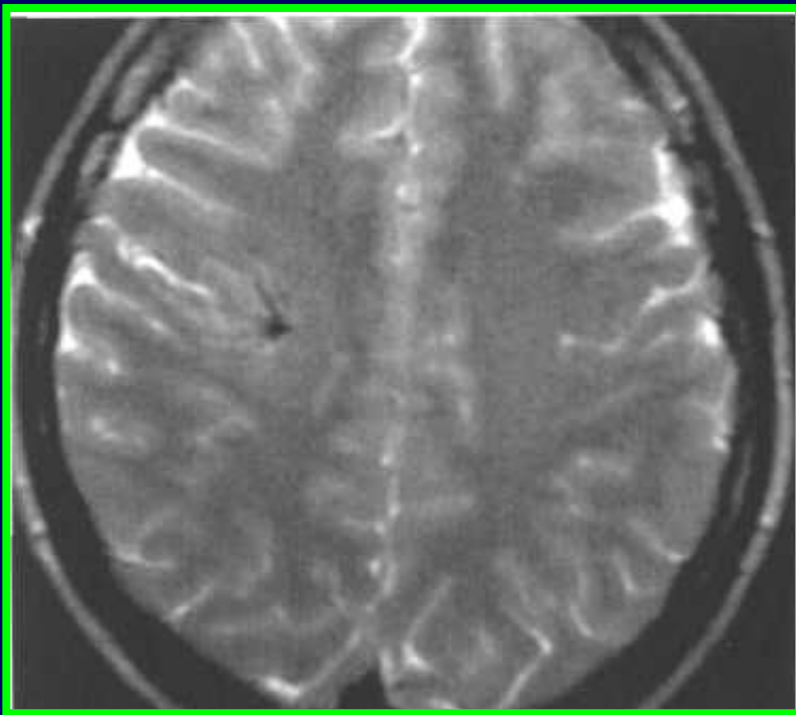
Рацемозные пороки развития - прежнее название «ветвистые ангиомы» -

сборная группа, представленная несколькими вариантами сосудистых мальформаций, для которых характерно наличие мозгового вещества или иной ткани между сосудистыми стволами.

Эта группа включает в себя телеангиэктазии - очаговые скопления капилляроподобных расширенных сосудов, стенки которых практически лишены соединительной, мышечной и эластической ткани и представлены лишь базальной мембраной, выстланной эндотелием.

Между отдельными сосудистыми компонентами располагается ткань мозга.

- Рацемозные:**
- телеангиэктазии;
 - венозные;
 - артериовенозные.



Телеангиоэктазии

**в белом веществе правой теменной доле и левом зрительном бугре
у больного с болезнью Рендю-Ослера**

Венозные мальформации

могут быть рацемозными, либо иметь сходство с варикозом и другими фистульными вариантами.

Их особенностью является частая локализация в мягкой мозговой оболочке, склонность к поражению спинного мозга.

Венозные мальформации могут быть проявлением синдрома Стерджа - Вебера.

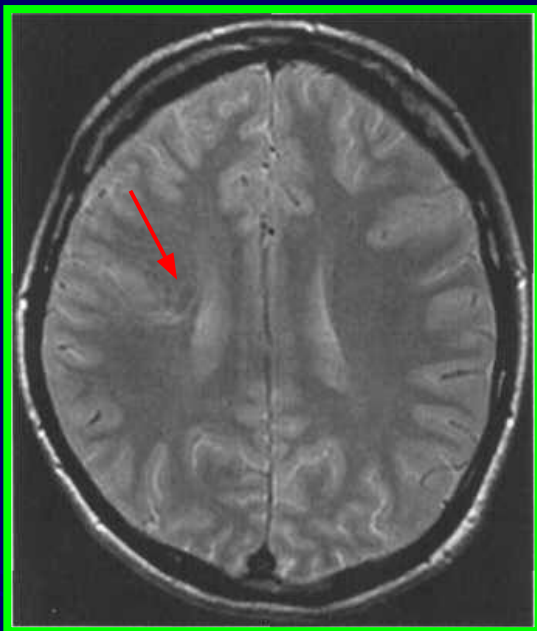
Клинически

для них характерны судорожный синдром и атаксия, иногда они могут протекать по геморрагическому типу (1 % случаев).

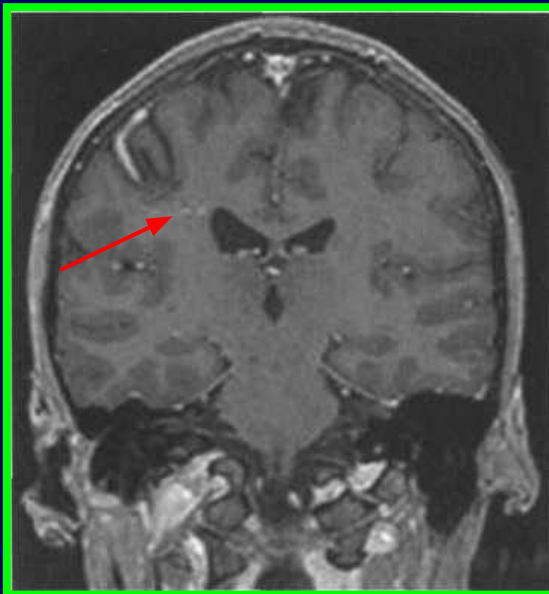
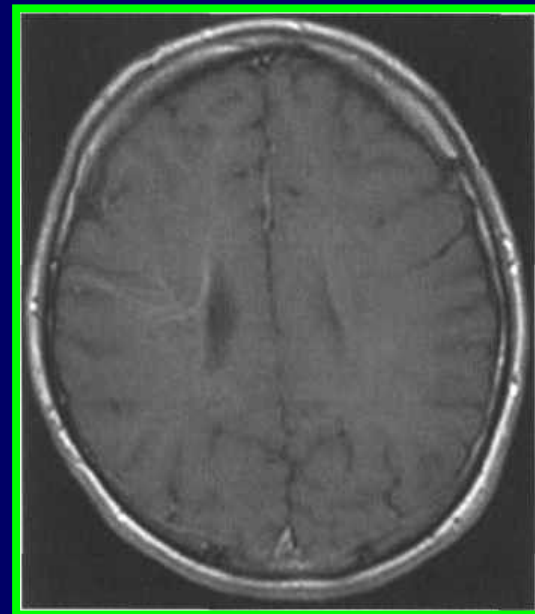
При МРТ венозные мальформации состоят из небольших вен, которые проходят через мозговую паренхиму и впадают в дренирующую коллекторную вену, нередко напоминая медузу.

При КТ с контрастным усилением можно увидеть коллекторную вену, но синдром «медузы» виден не так четко, как при МРТ.

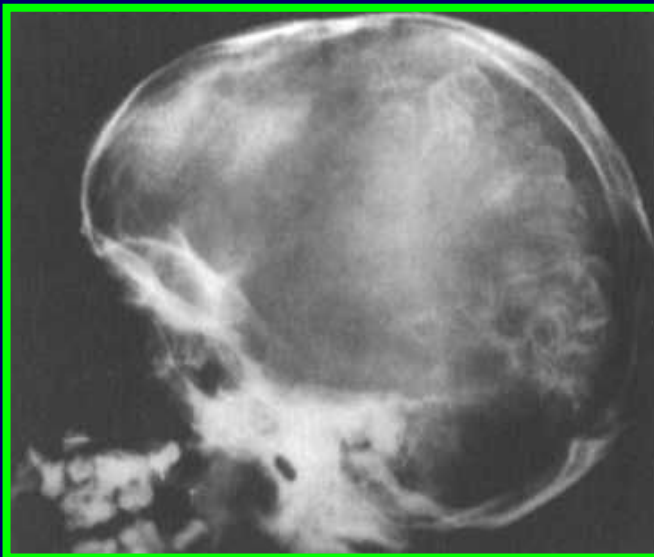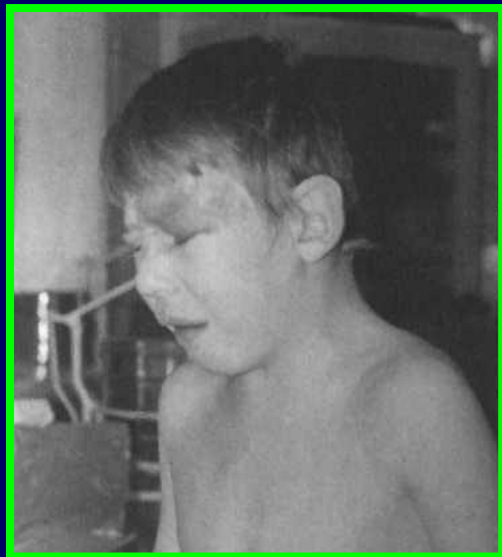Венозная ангиома правой лобной доли - проявление синдрома Стерджа-Вебера



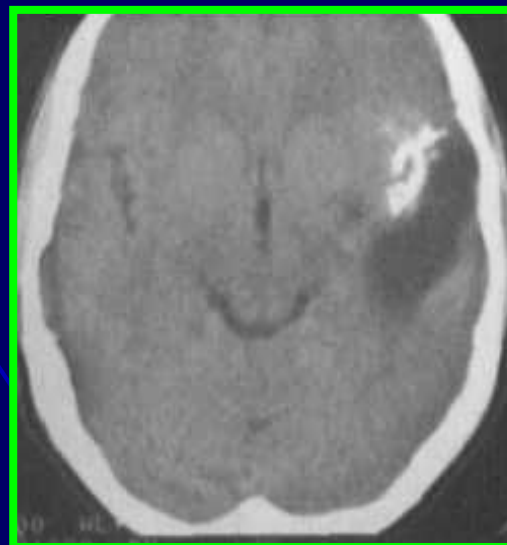
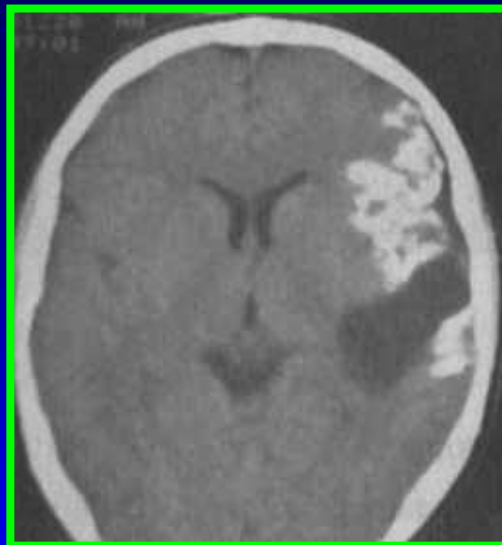
состоят из небольших вен, которые проходят через мозговую паренхиму и впадают в дренирующую коллекторную вену, нередко напоминая медузу



Энцефалотригеминальный ангиоматоз - болезнь Стерджа-Вебера-Краббе – (факоматозы)



Визуализируются
типичные
обызвествления,
повторяющие ход
извилилн



Гемиатрофия левого
полушария.
Атрофические изменения и
обызвествления в области
ангиоматоза.

Артериовенозные мальформации

Артериовенозные мальформации (АВМ) наиболее значимы с клинической точки зрения. Они являются причиной 5-10% всех случаев субарахноидальных кровоизлияний, причиной смерти 1 % больных, перенесших инсульт, и встречаются с частотой 1-3% на 100 000 жителей.

АВМ чаще локализуются в системе ВСА, чаще средней мозговой артерии (СМА). Достаточно часто АВМ кровоснабжаются из нескольких артерий, которые могут принадлежать даже к разным сосудистым бассейнам.

Микроскопически **АВМ** представляют собой конгломерат извитых и переплетающихся сосудов различного диаметра. Размеры **АВМ** колеблются от микроскопических до гигантских, поражающих целиком все полушарие.

Клинические симптомы АВМ обусловлены кровоизлиянием, масс-эффектом и ишемией. Вследствие ишемии, глиоза и предшествовавших кровоизлияний развивается судорожный синдром. АВМ склонны к разрывам.

Вероятность их составляет 3-4% в год.

В 60-80% случаев АВМ расположены субтенториально, причем большие АВМ имеют и пиальный, и дуральный компоненты.

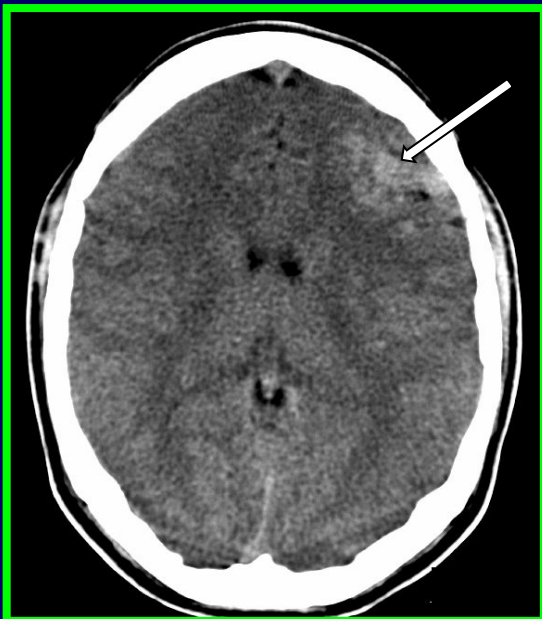Пиальные АВМ обычно поверхностные, дуральные, напротив, чаще расположены инфратенториально, в том числе в позвоночном канале.

При КТ определяются участки неравномерной гетерогенной плотности, пирамидальной формы без масс-эффекта.

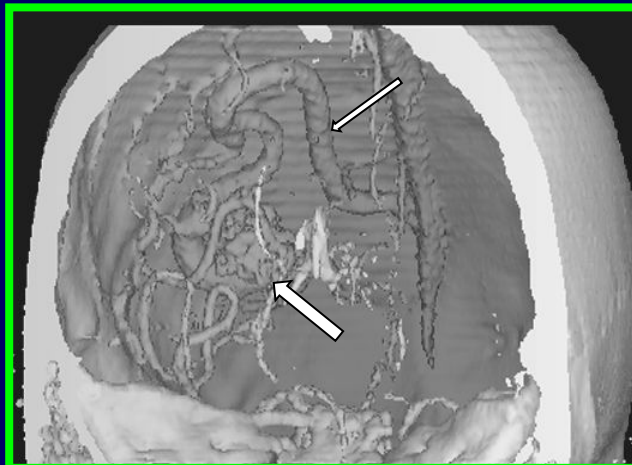
При МРТ АВМ выглядят как аморфные образования, гипоинтенсивные на T1 - и T2-ВИ. Реже встречаются АВМ клиновидной формы, с верхушкой, обращенной в сторону желудочков. Отека нет. Вокруг узла извитых сосудов на МРТ могут обнаруживаться участки кровоизлияния, иногда кальцификации и часто зона ишемии.

Дальнейшая тактика исследования АВМ, как правило, сводится к проведению традиционной рентгеновской ангиографии. Вместе с тем может использоваться и МРА.

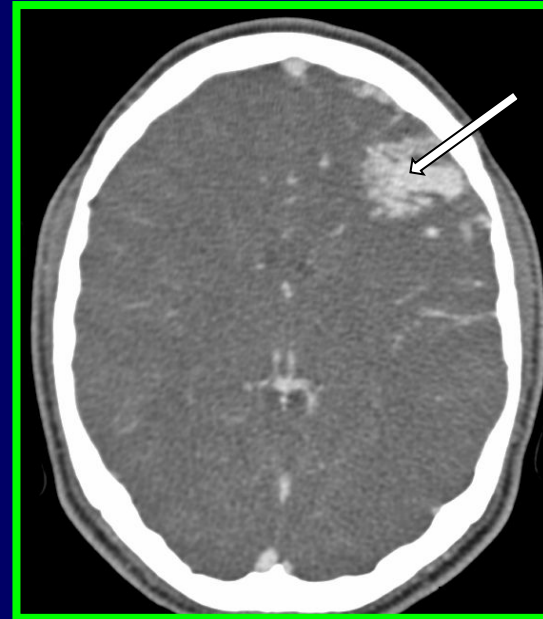
АВМ левой лобной доли



При компьютерной томографии определяются участки неравномерной гетерогенной плотности, пирамидальной формы без масс-эффекта (стрелка).

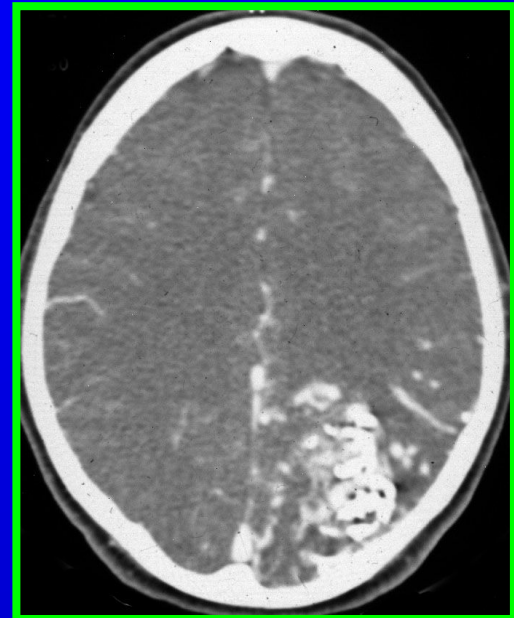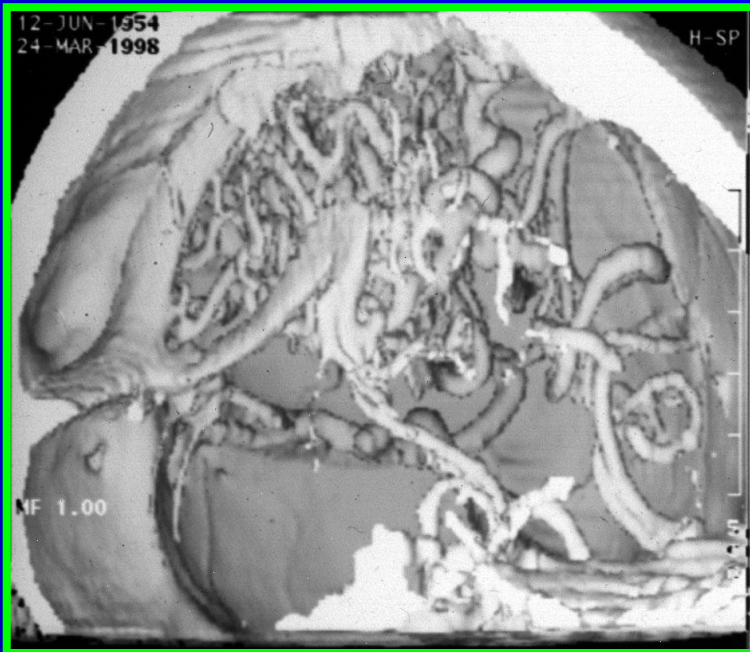
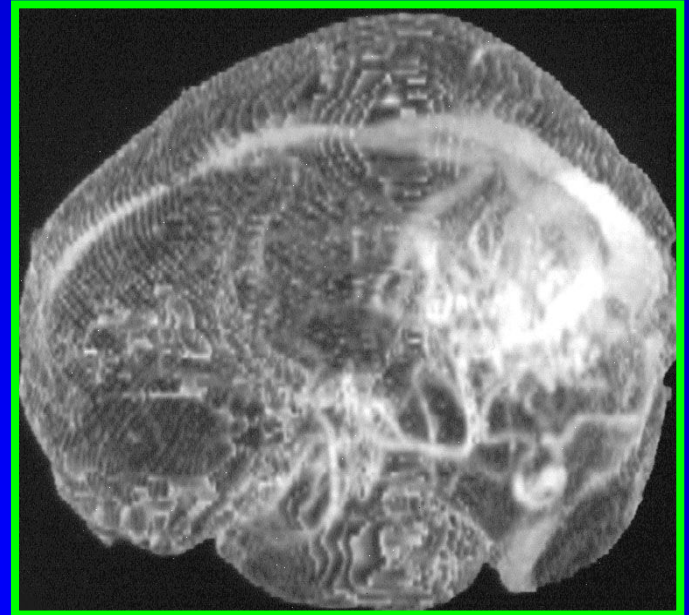

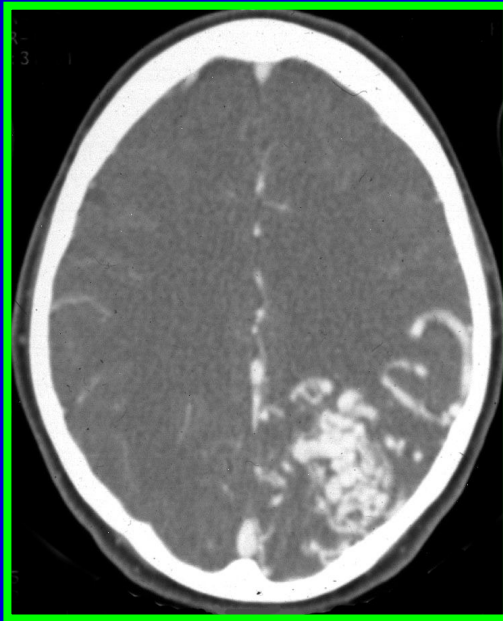
При спиральной компьютерно-томографической ангиографии после SSD-реконструкции отчетливо визуализируется узел АВМ (толстая стрелка) и отходящая от узла АВМ расширенная, извитая дренирующая вена (тонкая стрелка).



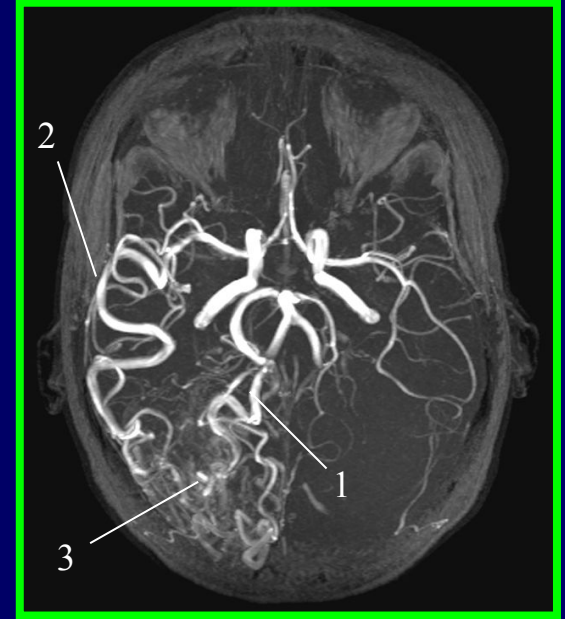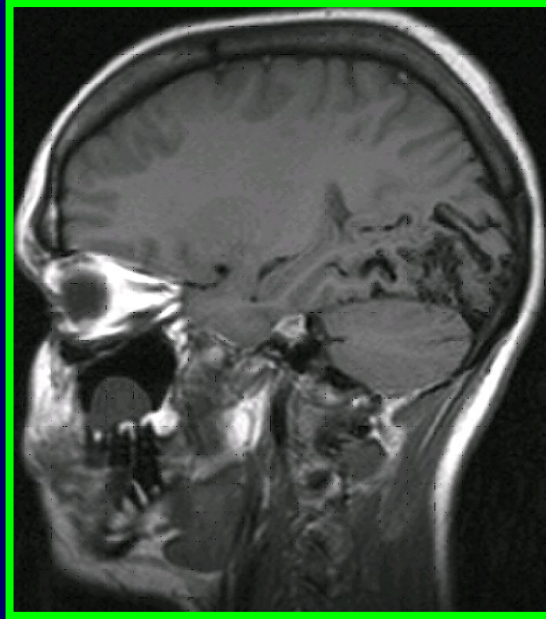
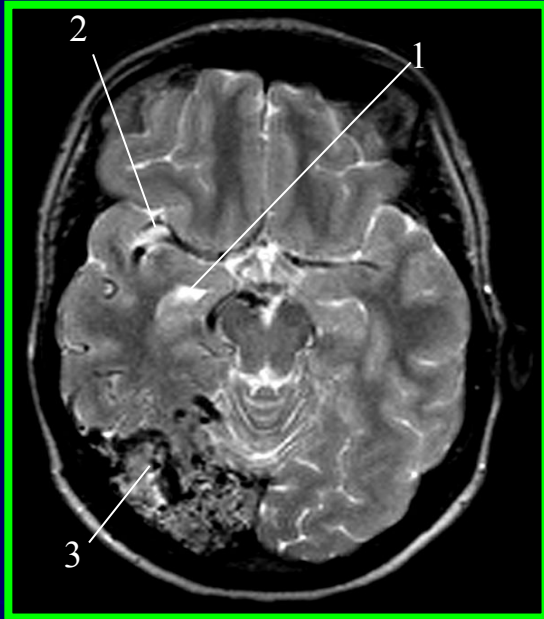На компьютерных томограммах после внутривенного усиления на аксиальных срезах определяются участки со значительно возросшей плотностью (стрелка).

АВМ левой затылочной доли



АВМ правой затылочной области

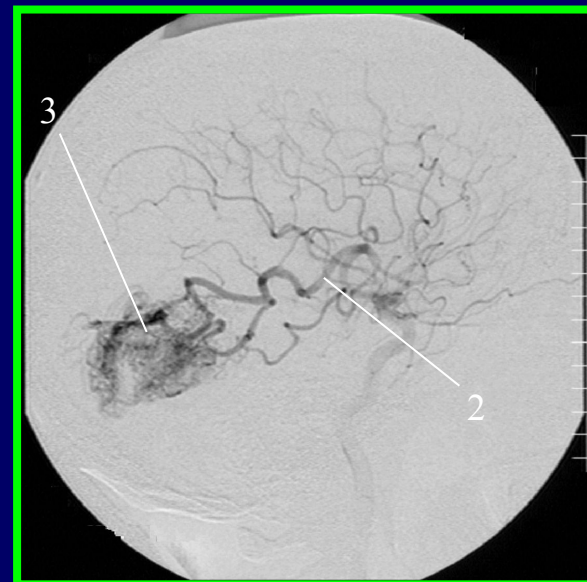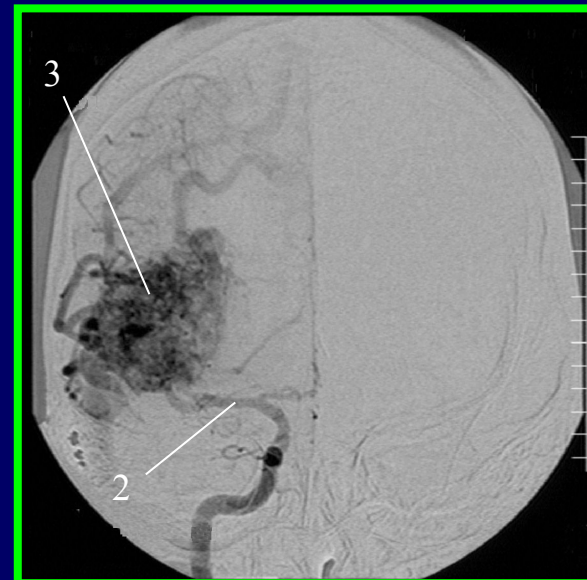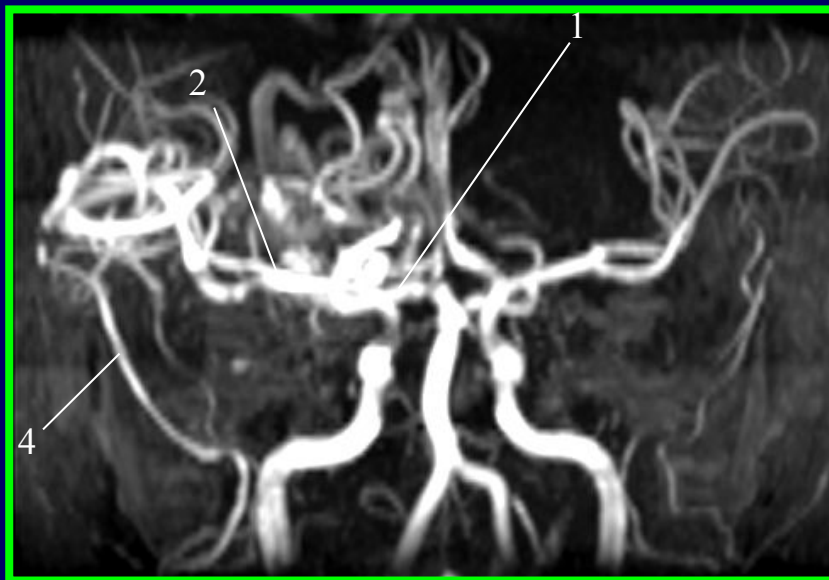
(больная А., 26 лет)



При магнитно-резонансной ангиографии в аксиальной и сагиттальной плоскости определяется увеличение интенсивность МР-сигнала от задней (1) и средней мозговой артерии (2), по сравнению с противоположной стороной, расширение этих сосудов на протяжении со стороны поражения, наличие интенсивного МР-сигнала в области узла АВМ (3), вследствие ранее перенесенных кровоизлияний.

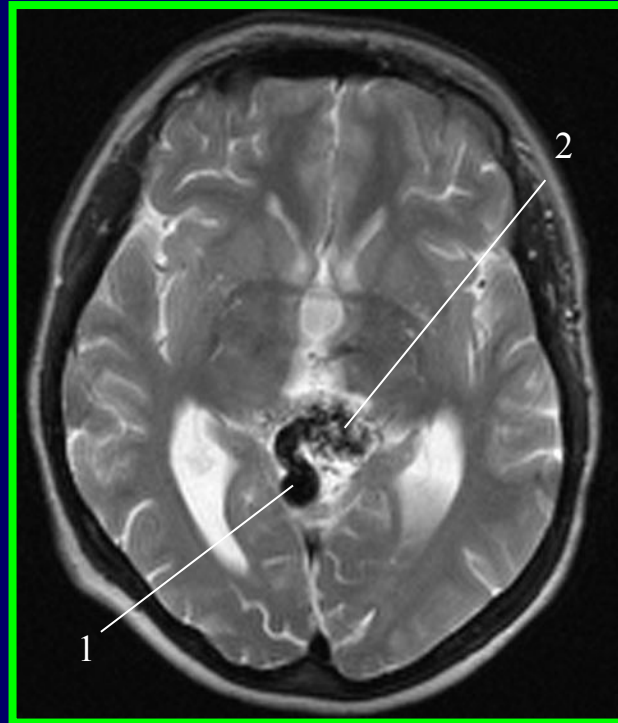
АВМ правой затылочной области

(та же больная)



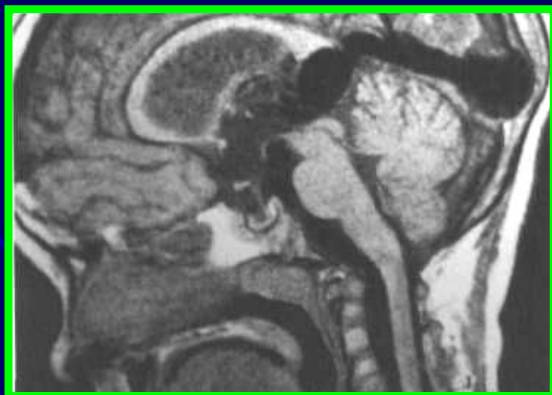
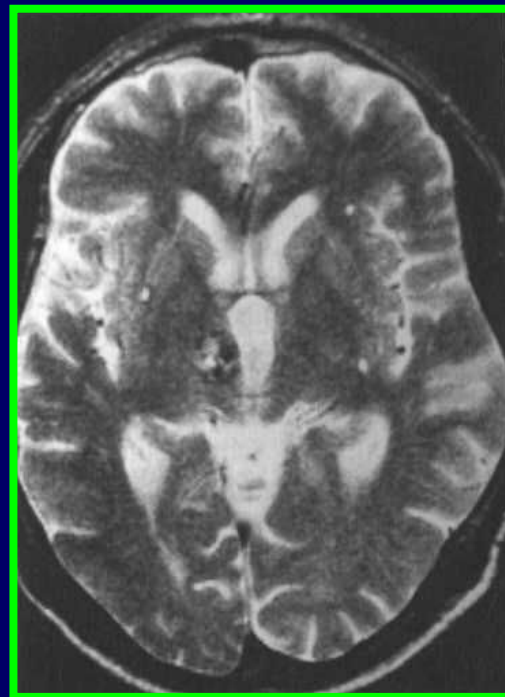
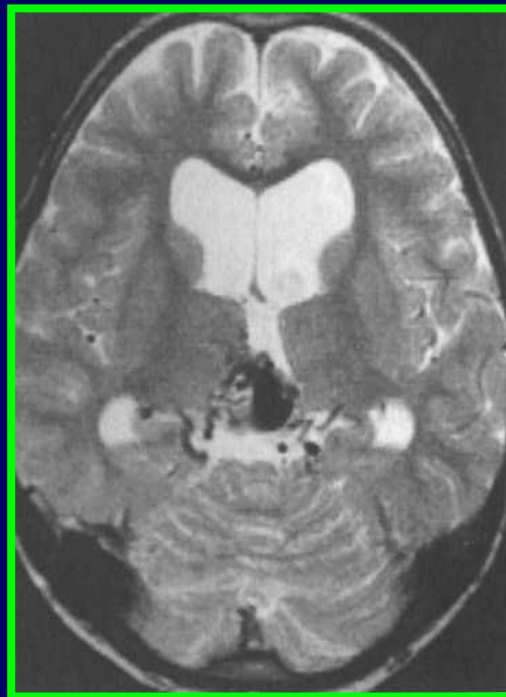
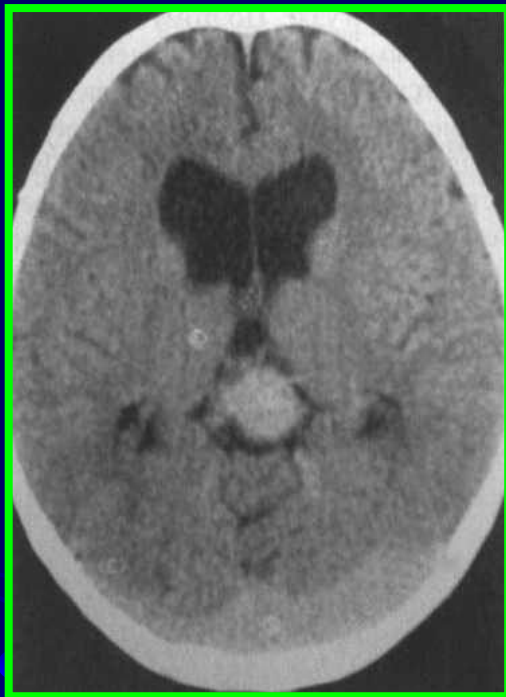По данным магнитно-резонансной ангиографии в прямой проекции кровоснабжение АВМ осуществляется не только из бассейнов правых СМА (2) и ЗМА (1), но из бассейна НСА (4). Выполненная дигитальная субтракционная ангиография в прямой и боковой проекции подтвердила наличие АВМ (3), ее размеры, локализацию и источники ее кровоснабжения из бассейнов правых СМА (2), ЗМА, НСА.

Артериовенозная мальформация области четверохолмия

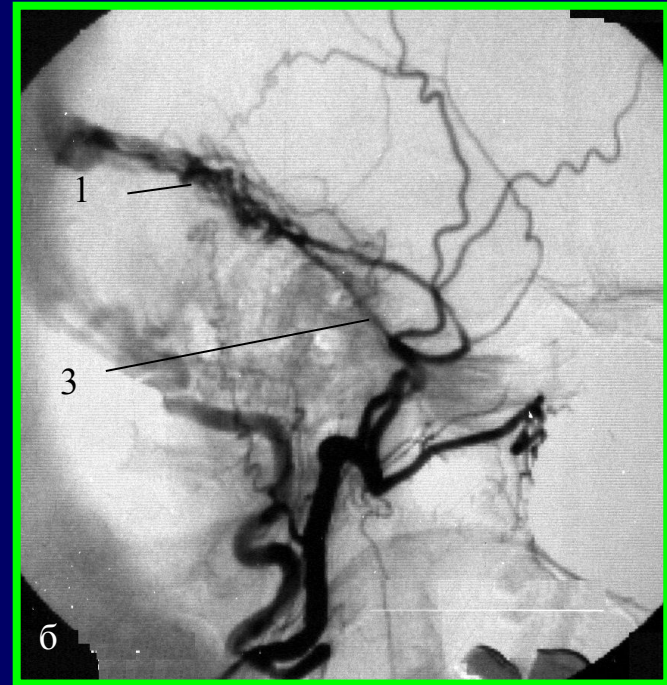
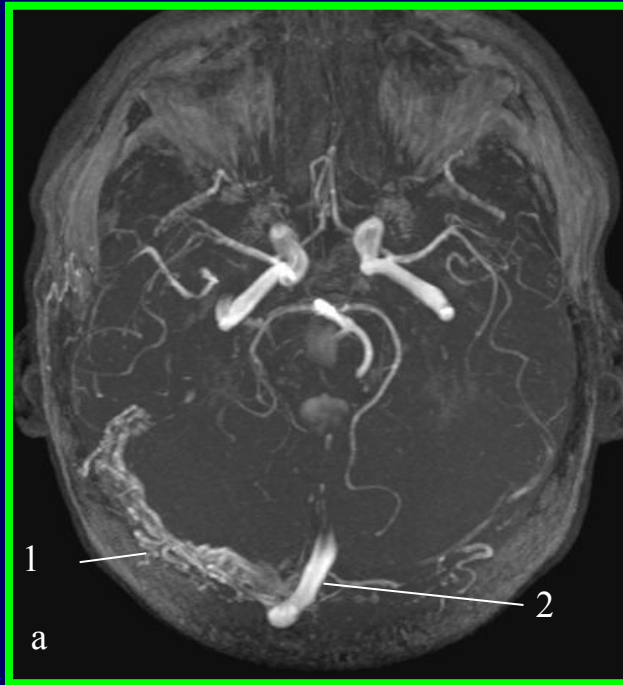

Магнитно-резонансная томография T2 –ВИ.
Правая вена Галена (1) увеличена в диаметре
и деформирована за счет интенсивного
сброса крови через узел АВМ (2).
Вена с противоположной стороны
не дифференцируется.

Артериовенозная мальформация с варикозом большой вены мозга

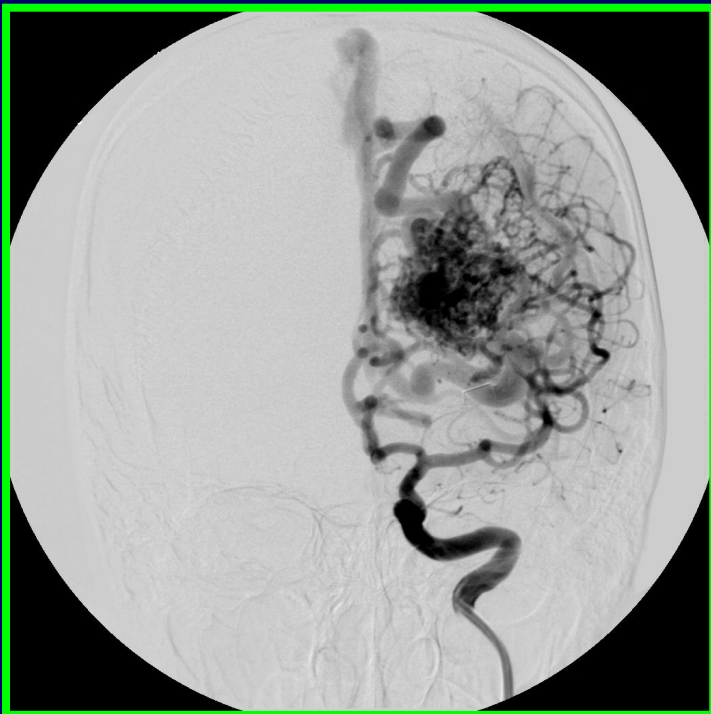


Дуральная АВМ поперечного синуса справа



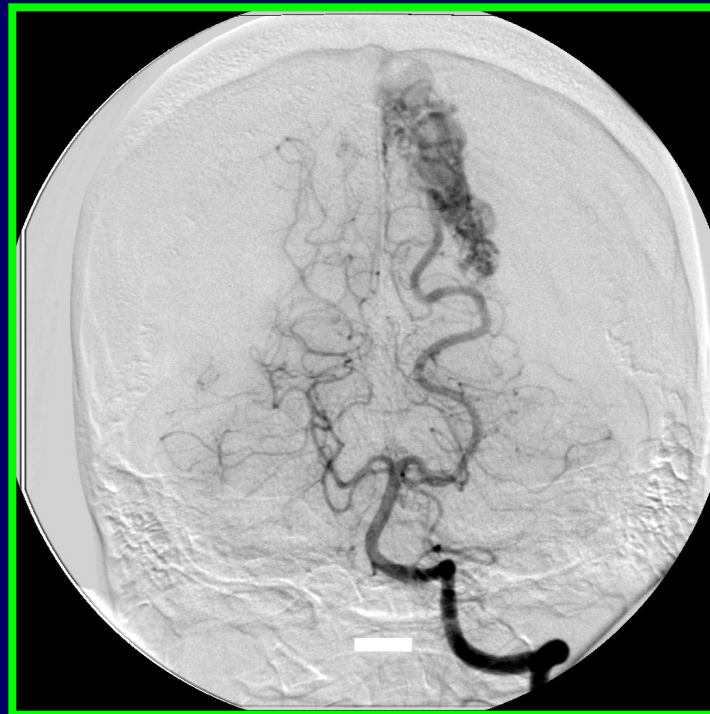
а). Магнитно-резонансная ангиография в аксиальной плоскости после МIP реконструкции определяют турбулентный, интенсивный ток крови в поперечном синусе (1), ток крови в сагиттальном синусе (2);

б). По данным церебральной ангиографии кровоснабжение ДАВМ преимущественно осуществляется из гипертрофированных ветвей правой затылочной артерии (3).



Левосторонняя каротидная ангиограмма, переднезадняя проекция, поздняя артериальная фаза.

Контрастируется клубок артериовенозной мальформации левой лобной доли, кровоснабжение которого осуществляется множественными расширенными ветвями левых ПМА и СМА.



Левосторонняя вертебральная ангиограмма, переднезадняя проекция.

Контрастируется расширенная вдвое, по сравнению со здоровой стороной, задняя мозговая артерия, кровоснабжающая артериовенозную мальформацию левой теменной доли.

**АНЕВРИЗМЫ
СОСУДОВ
ГОЛОВНОГО МОЗГА**



Аневризма —

это местное расширение просвета артерии вследствие изменений или повреждений ее стенок.

По форме расширение может быть мешотчатым или веретенообразным.

Аневризмы всегда артериальные.

Расширение вен при его диффузном характере принято обозначать термином «флебэктазия»,

а при ограниченном —

называть варикозом или узлами.

Классификация аневризм головного мозга

(по Ю.А.Медведеву, Д.Е. Мацко, 1993)

1. Бифуркационно-гемодинамические АА-БГАА
(бывшие так называемые врожденные)
 - 1.1. БГАА при системных артериальных гипертензиях
 - 1.1.1. Гипертоническая болезнь (эссенциальная гипертензия)
 - 1.1.2. Поликистозная дисплазия почек
 - 1.1.3. Коарктация аорты
 - 1.1.4. Другие системные артериальные гипертензии
 - 1.2. БГАА при региональных гемодинамических нарушениях
 - 1.2.1. Артериовенозный порок развития
 - 1.2.2. Фиброзно-мышечная дисплазия
 - 1.2.3. Болезнь Нишимото-Такеуши-Кудо (мойя-мойя)
 - 1.2.4. Черепно-мозговая травма
 - 1.2.5. Пороки развития артериального круга большого мозга
 - 1.3. БГАА, происхождение которых остается невыясненным

Классификация аневризм головного мозга

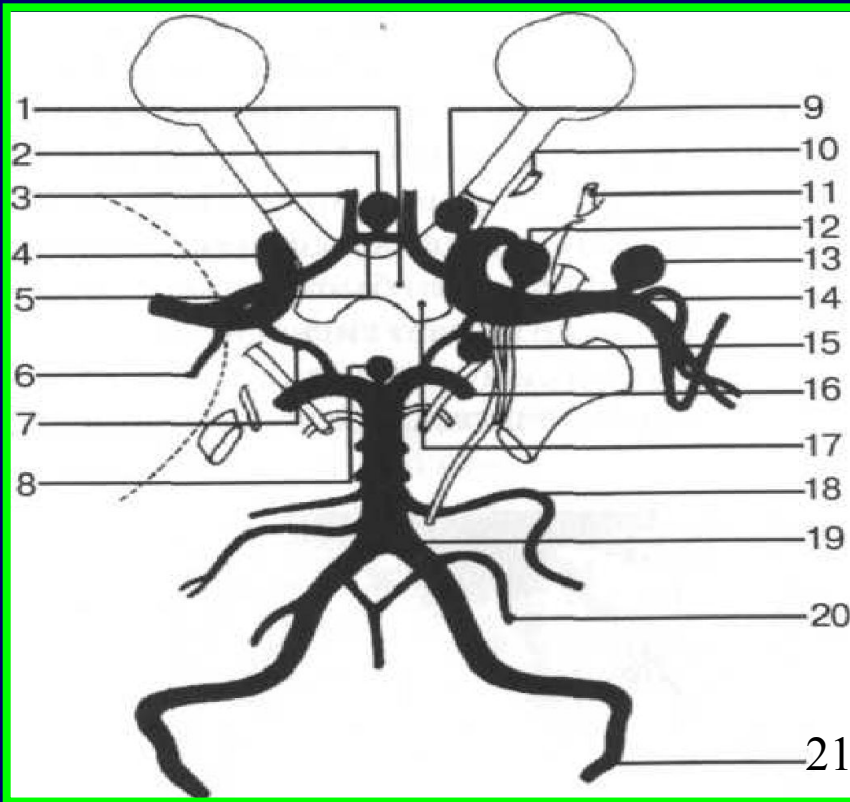
(по Ю.А.Медведеву, Д.Е. Мацко, 1993)

2. Аа при некоторых наследственных мезенхимопатиях
 - 2.1. Синдром Марфана
 - 2.2. Синдром Элерса-Данло
 - 2.3. Синдром Гренбланда-Стренберга
3. Дегенеративно-невротические АА
 - 3.1. Атеросклеротические
 - 3.2. Гипертонические (внутричерепные милиарные)
 - 3.3. Лучевые
4. Травматические АА (при ЧМТ)
 - 4.1. АА в зоне прямого (первичного) повреждения
 - 4.2. АА вне зоны прямого повреждения
 - 4.2.1. Гемодинамический стресс
 - 4.2.2. Вторичные повреждения артерий
5. Воспалительные АА
6. Эмболические АА
 - 6.1. Бактериальные
 - 6.2. Микотические
 - 6.3. Онкогенные
 - 6.3.1. «Доброкачественные» (при миксомах сердца)
 - 6.3.2. «Злокачественные» (при злокачественных опухолях)

Классификация аневризм головного мозга

(по Ю.А.Медведеву, Д.Е. Мацко, 1993)

- 7. Дизэмбриогенетические АА и аневризмоподобные образования
 - 7.1. «Детские»
 - 7.2. Из так называемых остаточных сосудов
 - 7.3. Воронкообразное расширение устья ЗСоА
 - 7.4. Долихоэктазия
- 8. Ятрогенные АА
 - 8.1. После хирургических вмешательств
 - 8.2. После лучевого лечения
- 9. Прочие АА
 - 9.1. Синдром Фридрейха
 - 9.2. Синдром Блюма
 - 9.3. Болезнь Помпе (системный гликогеноз II типа)

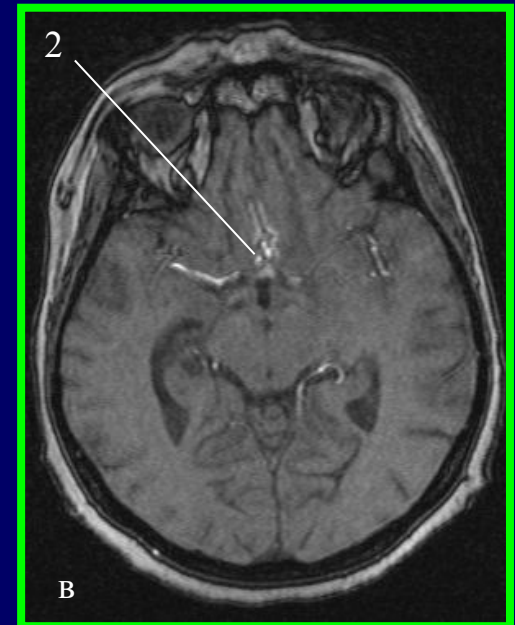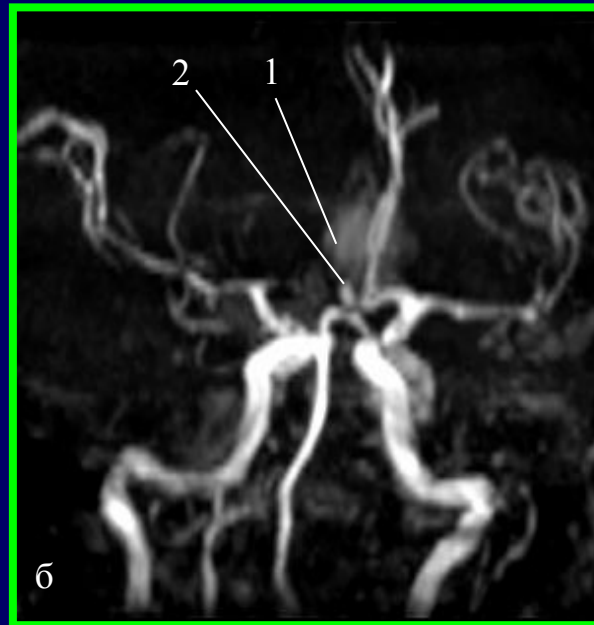
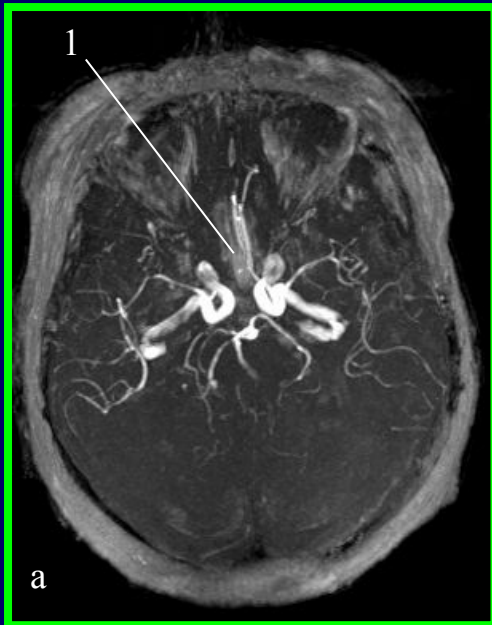


Частота выявления аневризм сосудов головного мозга

1. - хиазма;
2. - ПСоА - 28%;
3. - передняя мозговая артерия;
4. - внутренняя сонная артерия;
5. - передняя соединительная артерия;
6. - передняя хориоидальная артерия;
7. - задняя соединительная артерия;
8. - бифуркация основной артерии - 3%;
9. - трифуркация ВСА- 5%;
10. - глазничная артерия;
11. - средняя менингеальная артерия;
12. - СМА 4%;
13. - СМА (M1) - 20,9%;
14. - средняя мозговая артерия
15. - ЗСоА -25%;
16. - задняя мозговая артерия;
17. - зрительный тракт;
18. - передняя нижняя мозжечковая артерия;
19. - основная артерия;
20. - задняя нижняя мозжечковая артерия;
21. - позвоночная артерия.

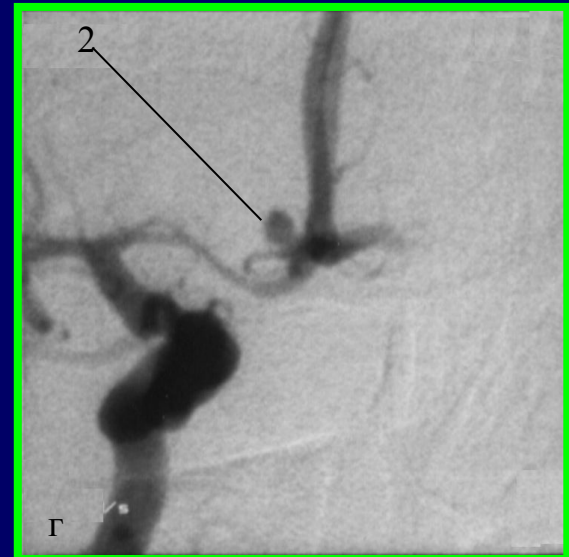Не менее 90% аневризм артериального круга большого мозга - это бифуркационно-гемодинамические аневризмы, они располагаются исключительно в местах развилок артерий, т. е. это болезнь тройников артериального круга большого мозга.

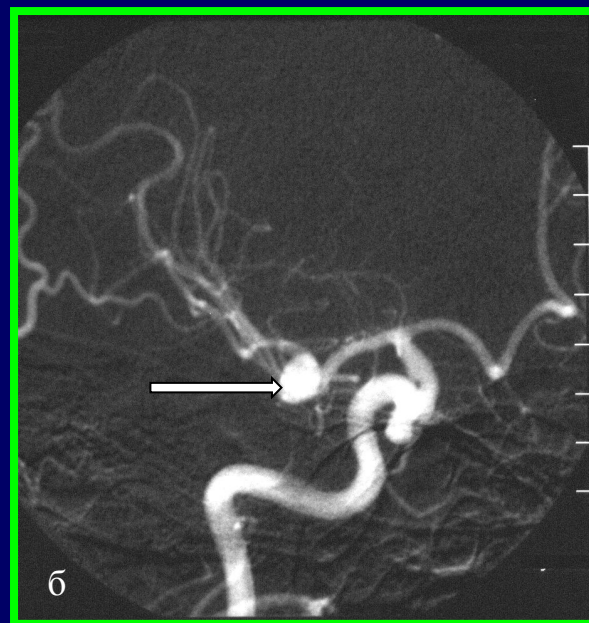
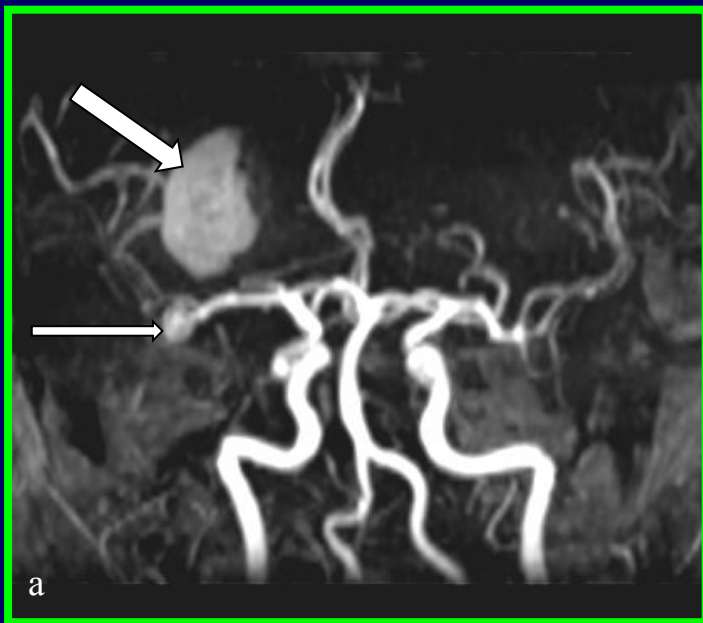
Аневризма ПМА-ПСоА



Больная Ш. 60 лет.

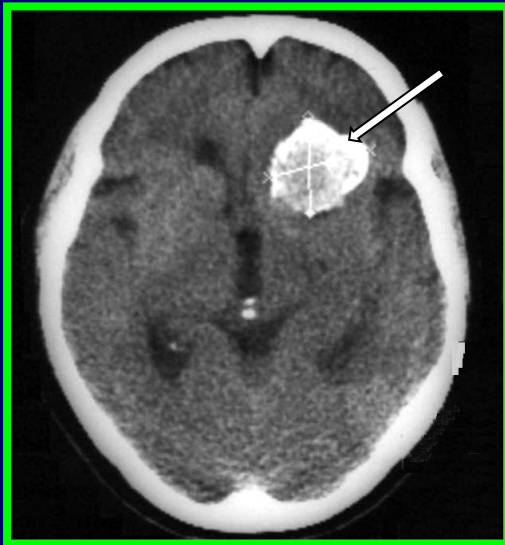На МР-ангиограмме в аксиальной проекции (а) определяются подострая внутримозговая гематома (1), вследствие разрыва аневризмы ПМА-ПСоА (2), которая хорошо видна на МР-ангиограмме в косой проекции (б) и при анализе «сырых» данных (в). Данные церебральной ангиографии (г) подтвердили наличие аневризмы ПМА-ПСоА (2).



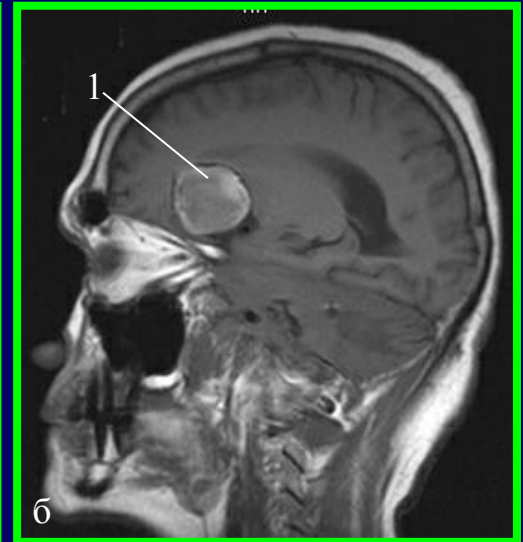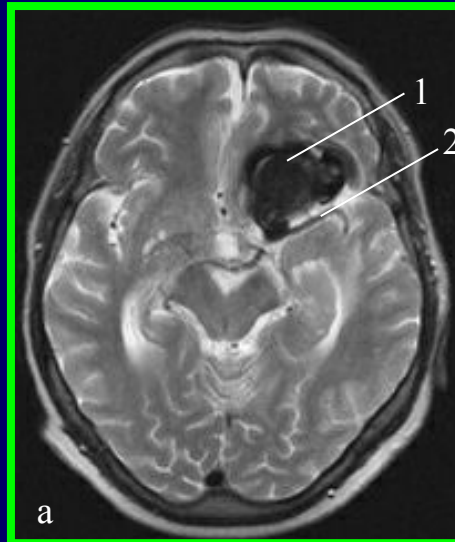


На МР-ангиограмме (а) в переднезадней проекции определяются подострая внутримозговая гематома (толстая стрелка), вследствие разрыва аневризмы М2 сегмента правой СМА (тонкая стрелка). Наличие аневризмы подтверждено результатами ДСА (б).

Гигантская аневризма левой СМА

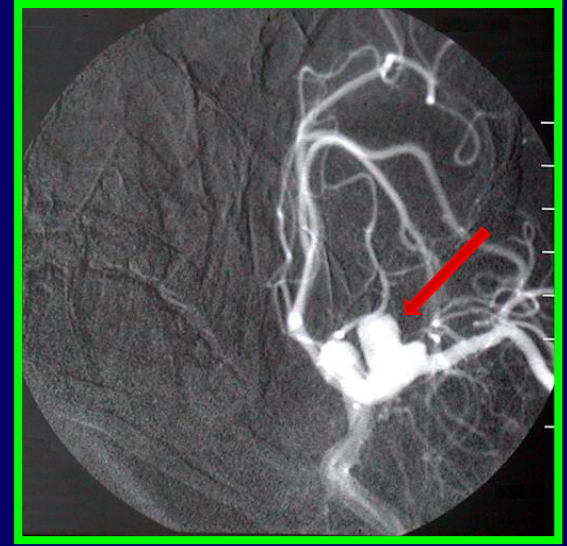
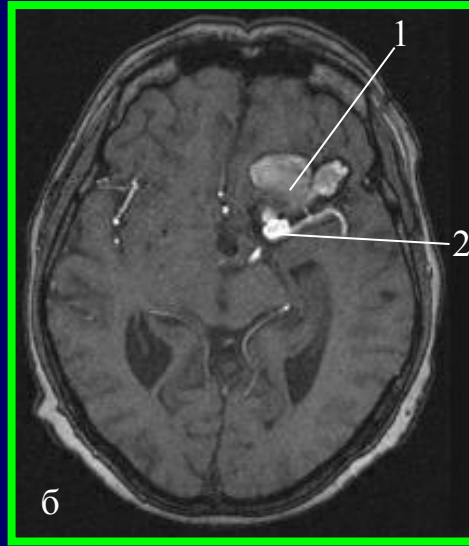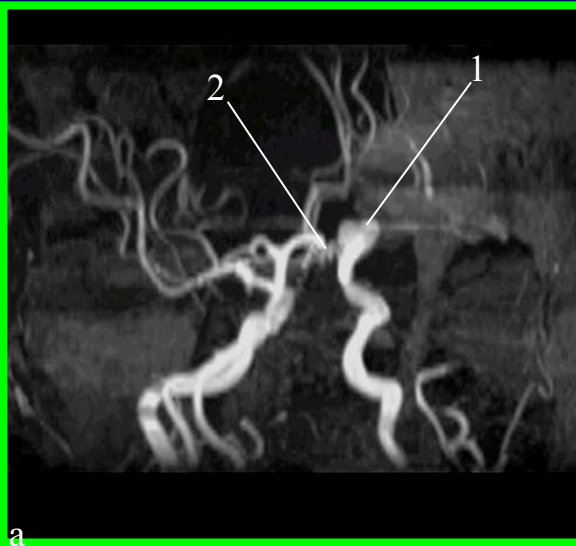


Больная Д. 62 года.
На компьютерной томограмме с контрастным усилением определяется объемное образование в области крыла основной кости слева с ровными четкими контурами, размерами до 31 x 39 мм (стрелка), повышенной плотности (+49-53 НУ).



На магнитно-резонансной томограмме в Т2-ВИ в аксиальной плоскости (а) определяется округлое образование с гетерогенно гипоинтенсивным МР-сигналом, связанное с М1 сегментом левой средней мозговой артерии.
На Т1-ВИ в сагиттальной плоскости (б) МР-сигнал от полости аневризмы или хронической гематомы (1) гиперинтенсивный вследствие наличия продуктов распада гемоглобина.

Гигантская аневризма левой СМА (та же больная)

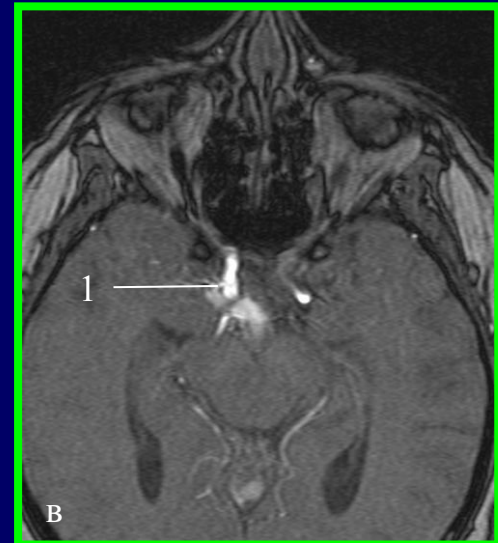

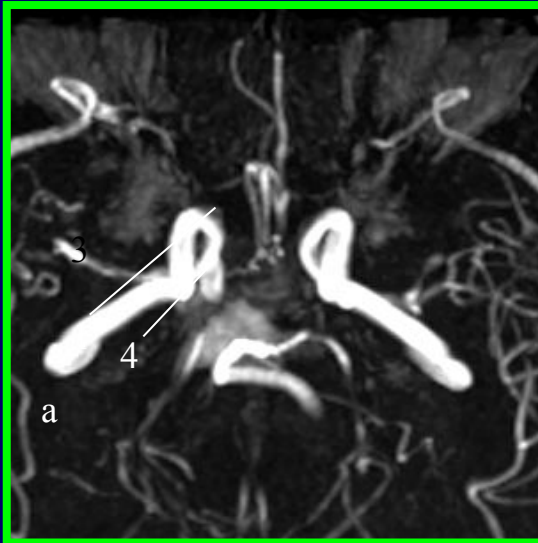


При МР-ангиографии определяется гигантская частично тромбированная аневризма М1 сегмента левой СМА. Тромб или хроническая гематома (1) на МР-реконструкции (а) представлен в виде участка изоинтенсивного МР-сигнала. Нетромбированная часть аневризмы (2) за счет наличия тока крови имеет гиперинтенсивный МР-сигнал.

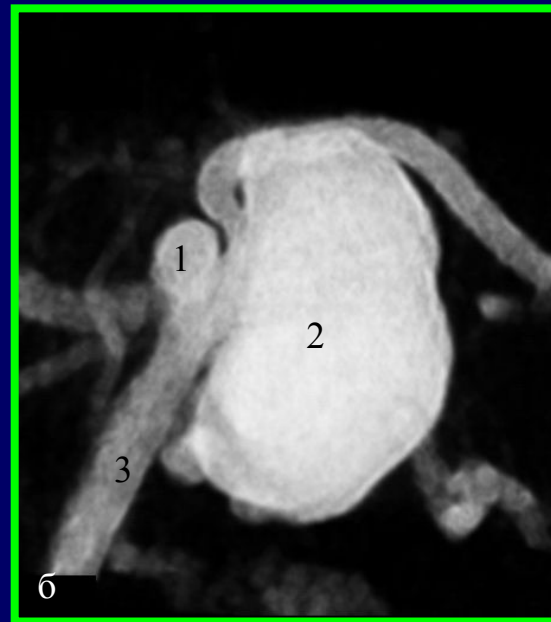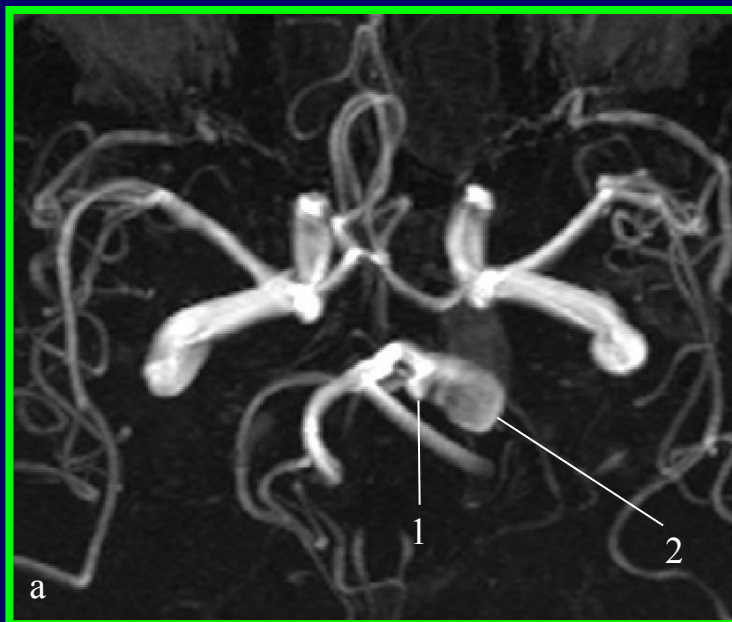Более отчетливо дифференцируется нетромбированная (1) и тромбированная (2) часть аневризмы на «сырых» данных МРА (б).

На ДСА в косой проекции определяется контрастируемая часть аневризмы (стрелка). Тромбированная часть аневризмы (гематома) не визуализируется.

Разорвавшаяся артериальная аневризма кавернозной части правой ВСА



На МР-ангиограмме в аксиальной плоскости (а) определяется разорвавшаяся артериальная аневризма (1) кавернозной части правой ВСА (3). На изображениях МIP (б) с половинным набором данных отчетливо видна шейка аневризмы (2), что подтверждается и на «сырых» данных (в). Отмечается значительное снижение МР-сигнала от М1 и М2 сегментов обеих СМА, что является признаком спазма вследствие перенесенного кровоизлияния (4).

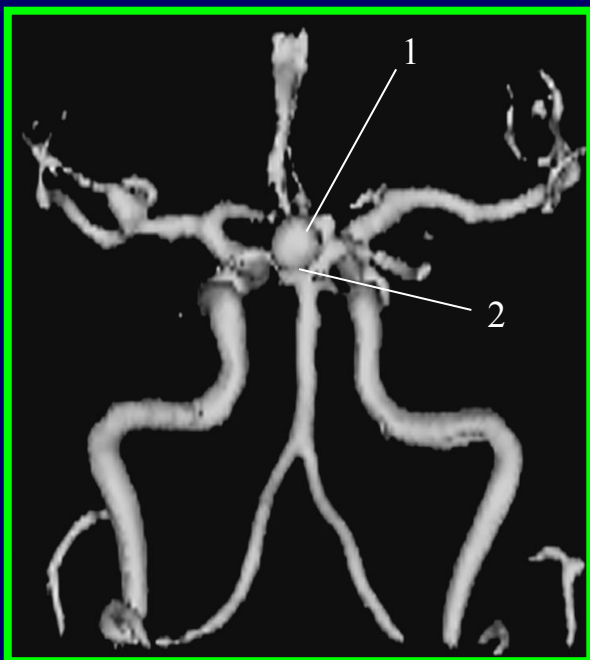


Магнитно-резонансная ангиограмма в аксиальной плоскости (а) и ротационная ангиография в косой проекции (б).

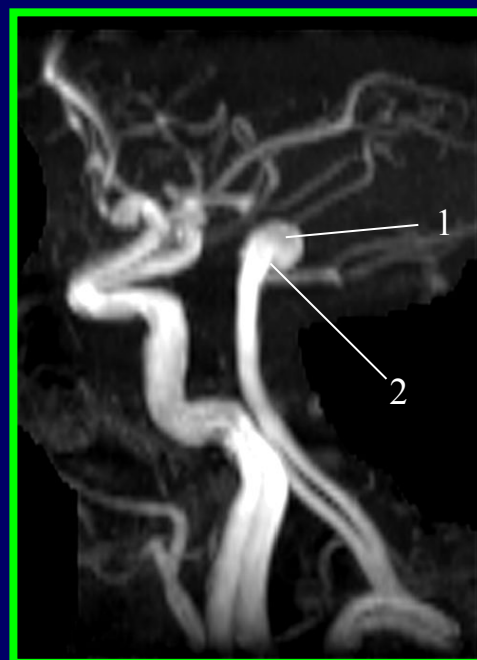Малая (1) и крупная аневризмы (2) основной артерии (3).

По данным магнитно-резонансной ангиографии шейка и пришеечная часть за счет турбулентности и снижения скорости тока крови визуализируется хуже.

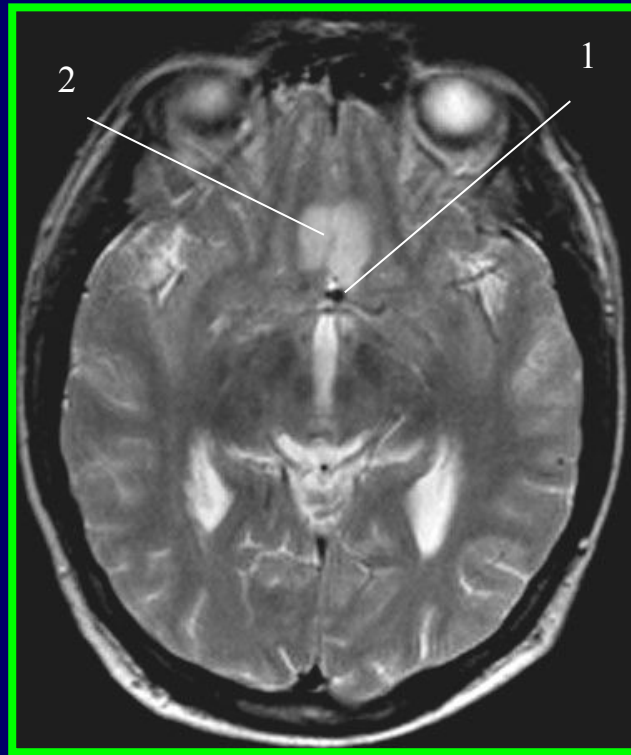
Размеры шейки представляются меньше, чем по данным ротационной ангиографии.



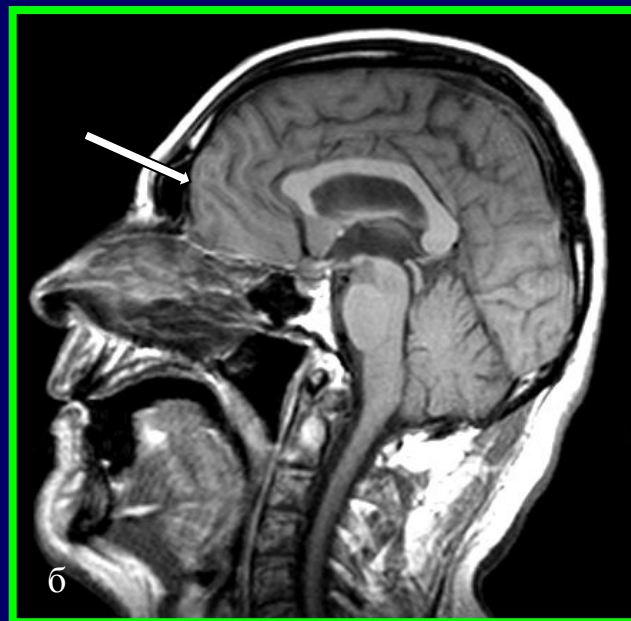
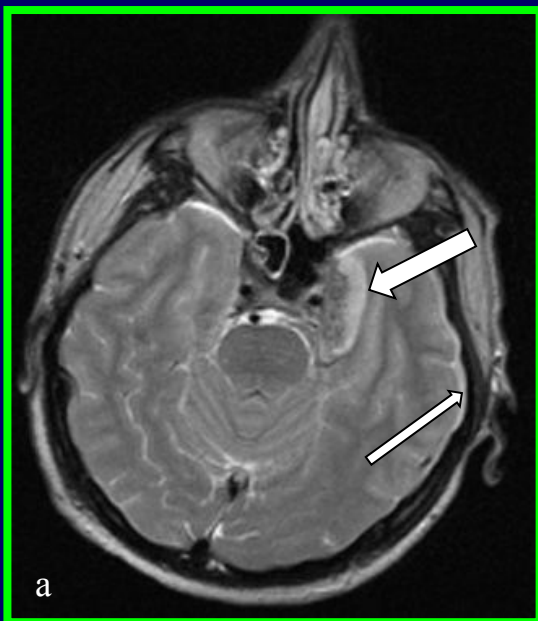
Магнитно-резонансная ангиография с применением SSD-алгоритма. В области бифуркации основной артерии визуализируется мешотчатая аневризма, округлой формы с четкими ровными контурами (1). Четко видна и шейка аневризмы (2).



Магнитно-резонансная ангиография с применением MIP-алгоритма (боковая проекция). Мешотчатая аневризма бифуркации основной артерии. Отчетливо видно тело (1) и шейку (2) аневризмы.

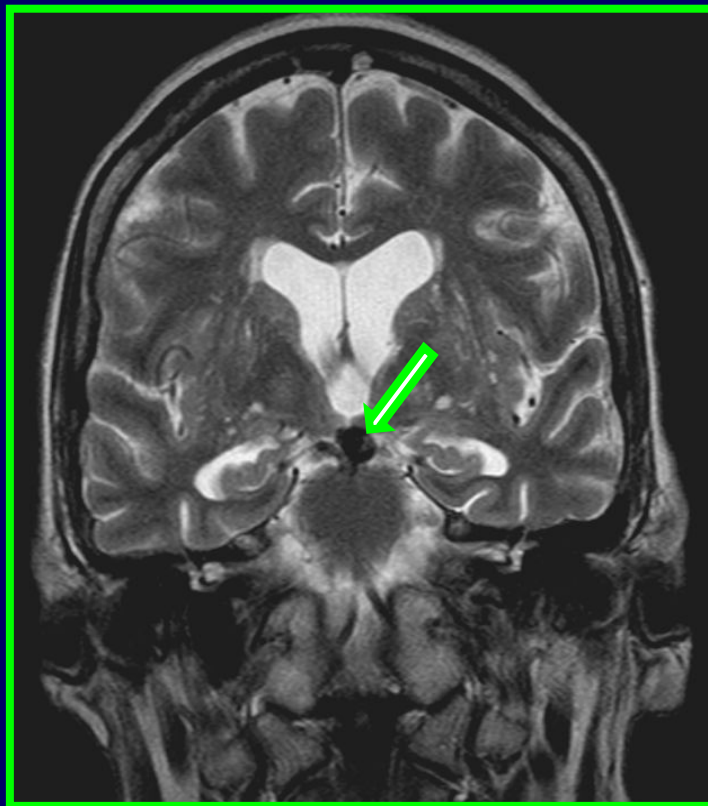


МРТ. На T2-ВИ в аксиальной плоскости определяется артериальная аневризма ПМА-ПСоА (1) слева в виде участка с пониженным МР-сигналом. В области межполушарной щели визуализируется подострая внутримозговая гематома, характеризующаяся гиперинтенсивным МР-сигналом (2).

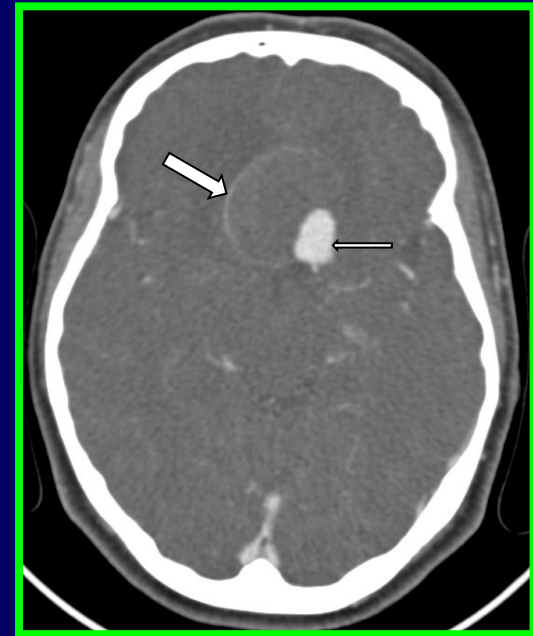
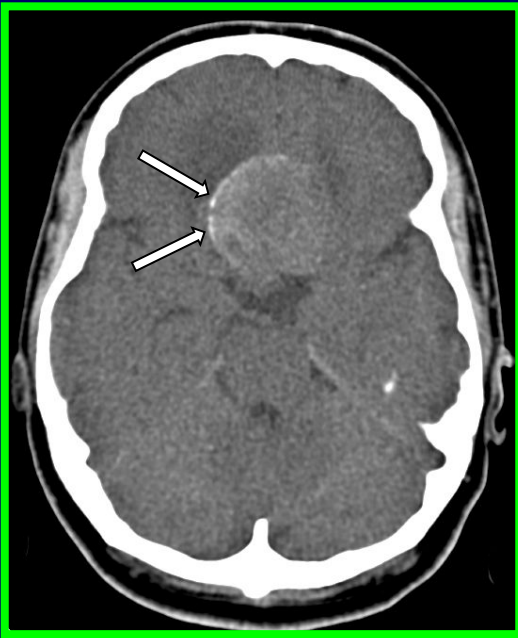


**МРТ. Т2-ВИ аксиальная плоскость (а),
Т1-ВИ в сагиттальной плоскости (б).**

Крупная частично тромбированная аневризма левой ЗСоА (толстая стрелка) характеризующее гетерогенным МР-сигналом, локализуется в медиобазальных отделах левой височной доли и острое субдуральное аневризматическое кровоизлияние, имеющее изоинтенсивный МР-сигнал на Т2- и Т1-ВИ (тонкие стрелки).



**МРТ. T2-ВИ (коронарная плоскость).
Мешотчатая аневризма бифуркации основной артерии (стрелка)
округлой формы, с отсутствием МР-сигнала в ее просвете,
за счет характерного признака симптом «пустоты потока».**

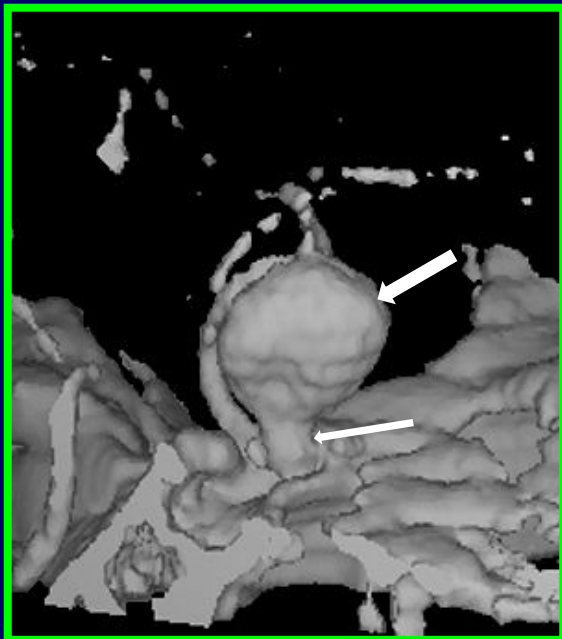


**Гигантская частично тромбированная
аневризма супраклиноидного отдела
ЛВСА.**

**На компьютерной томограмме
(аксиальный срез) аневризма
представлена в виде округлого
гиперденсного образования с ровными
четкими контурами. Вдоль стенки
аневризматического мешка
выявляются кальцификаты (стрелки).**

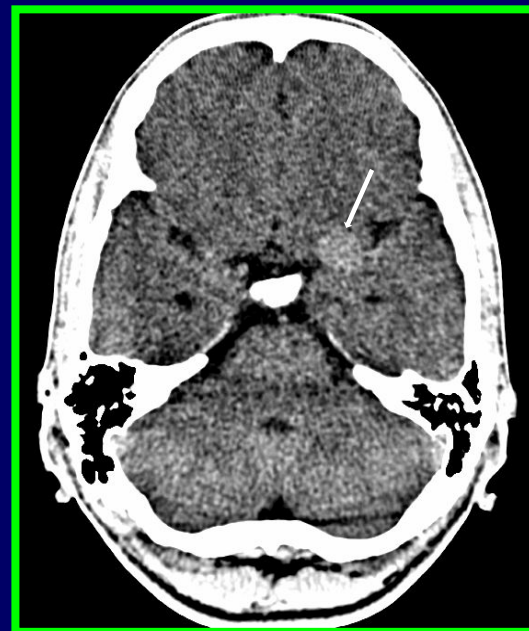
**Гигантская частично тромбированная
аневризма супраклиноидного отдела
ЛВСА.**

**При СКТА объем контрастирующейся
части аневризматического мешка
(тонкая стрелка) уменьшен за счет
пристеночно расположенного тромба
плотностью 30-50 HU (толстая стрелка).**



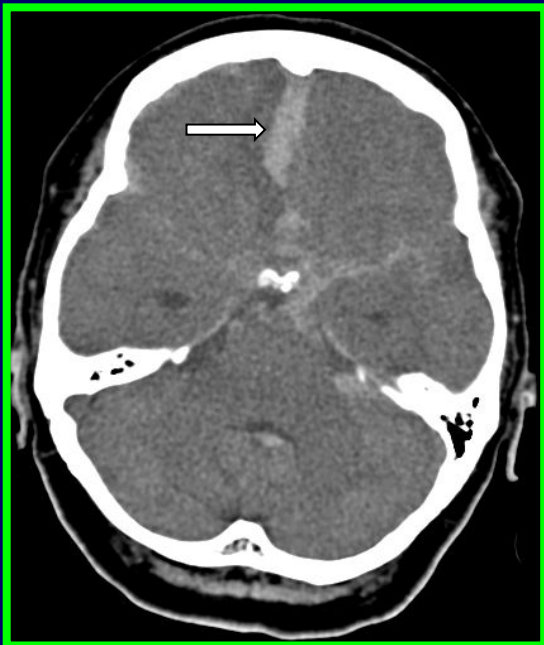
Гигантская частично тромбированная аневризма супраклиноидного отдела левой внутренней сонной артерии.

При СКТ-ангиографии после SSD-реконструкции отчетливо виден объем контрастирующейся части аневризматического мешка (толстая стрелка) и шейка аневризмы (тонкая стрелка) отходящая от левой ВСА.

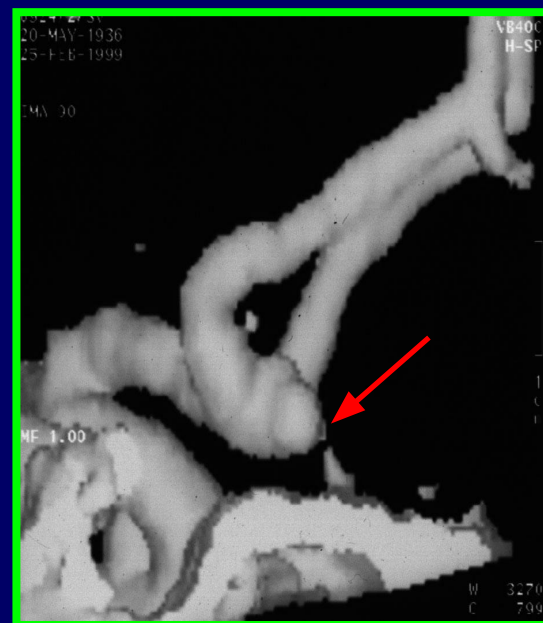
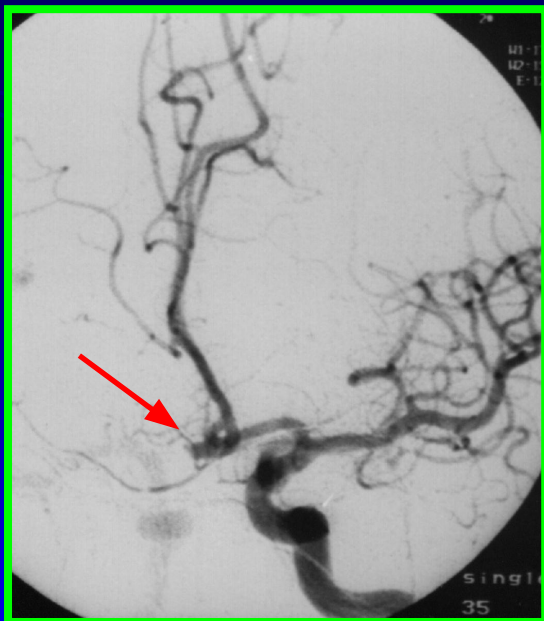
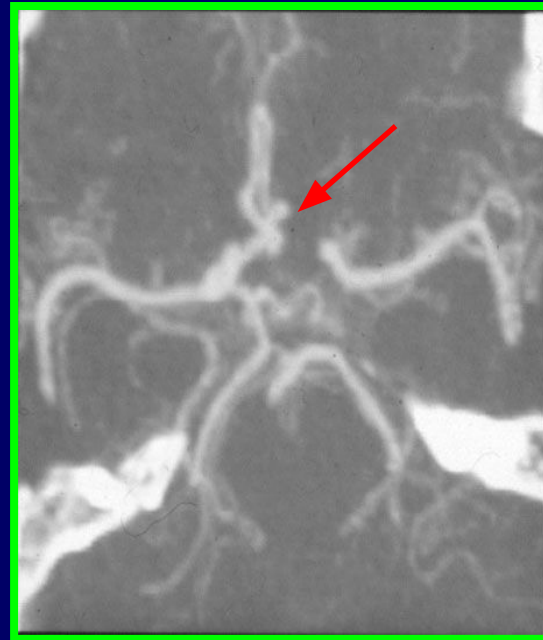Крупная артериальная аневризма М1 сегмента ЛСМА.

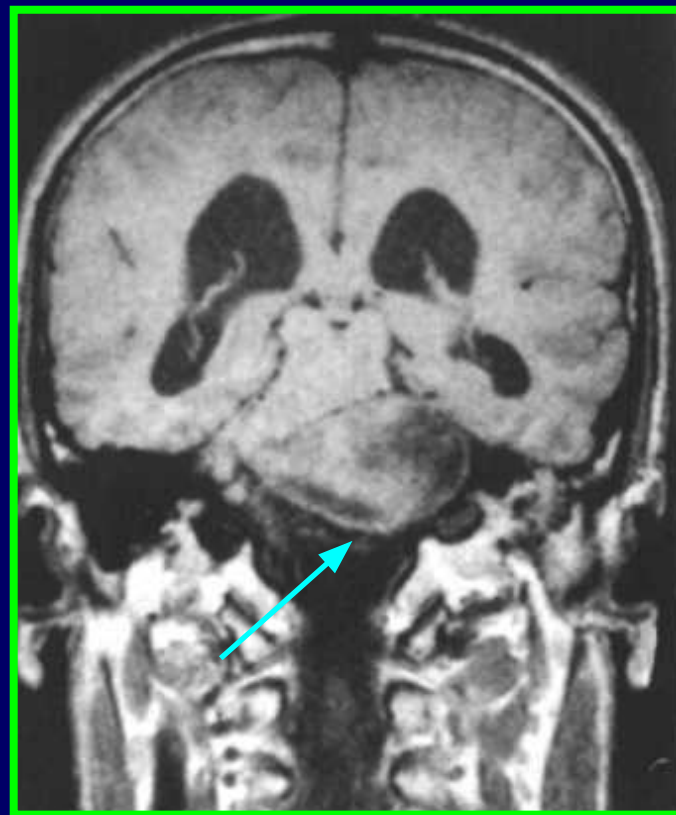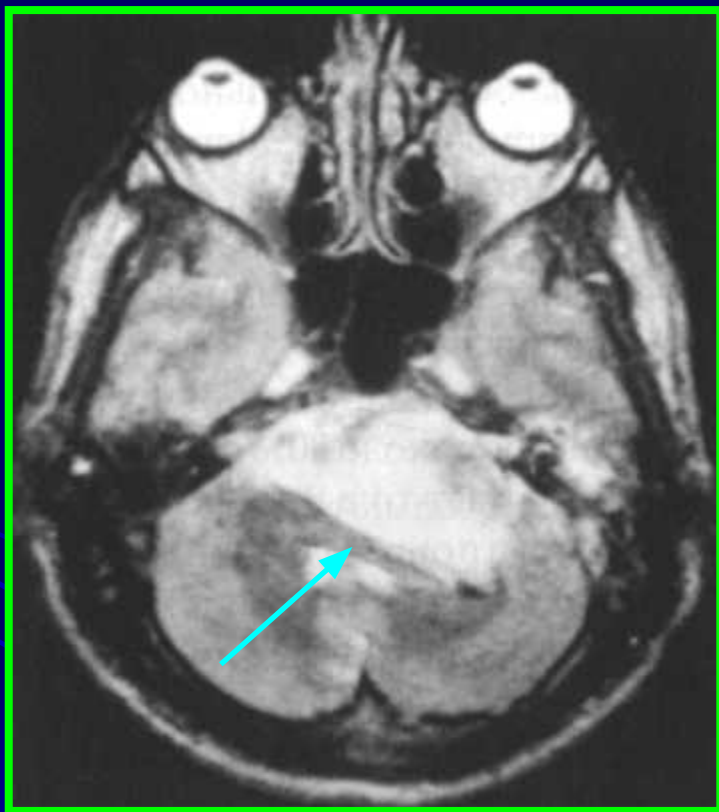На компьютерной томограмме (аксиальный срез) артериальная аневризма представлена в виде округлого гиперденсного образования с ровными четкими контурами (стрелка).

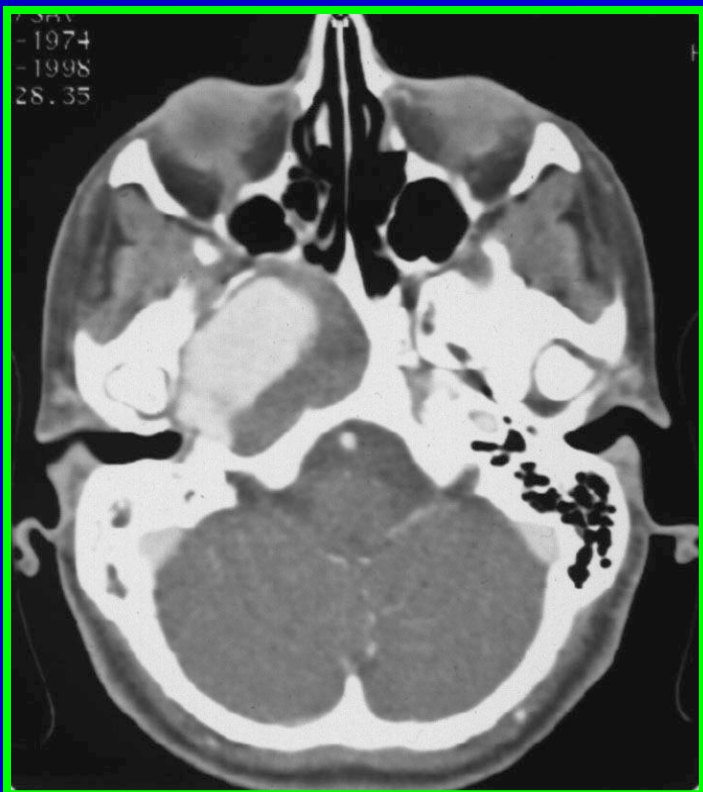

**Массивное
аневризматическое
кровоизлияние по
межполушарной
щели (стрелка)
имеет повышенную
плотность и
отчетливо видно без
применения
контрастного
усиления.**



Фузиформная аневризма основной артерии (атеросклеротическое расширение)





Фузиформная аневризма ПСМА (атеросклеротическое расширение)

