
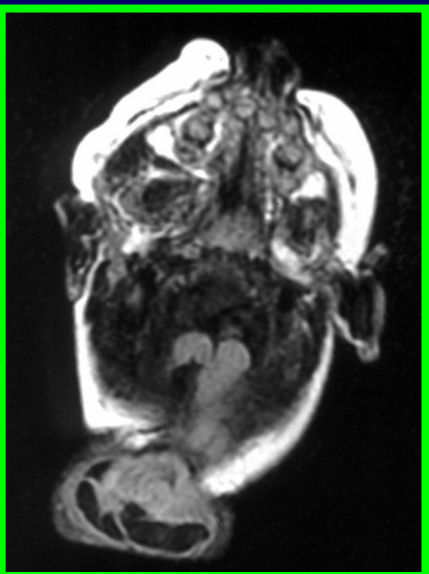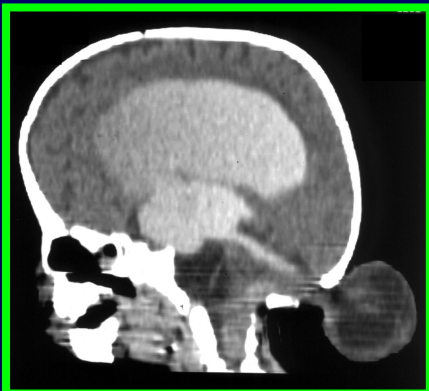
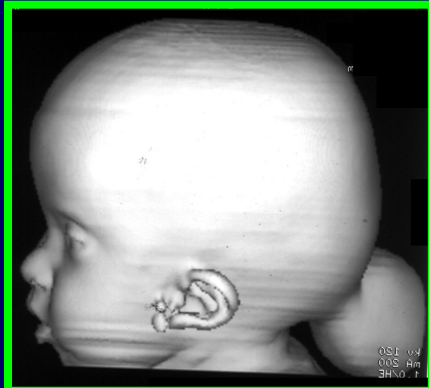

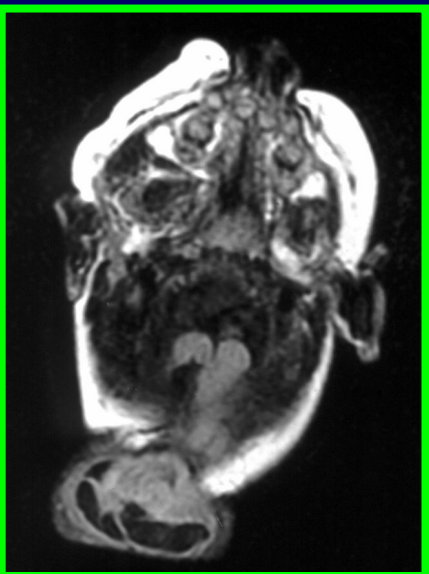
Рентгеновская компьютерная томография головного мозга

(врождённые аномалии,
неопухолевые заболевания)





Врожденные аномалии (мальформации) головного мозга представляют собой анатомический дефект или повреждение морфологического развития мозга. Мальформации возникают вследствие хромосомных нарушений или формируются под воздействием вредных факторов во время эмбриогенеза (радиация, кокаиновая зависимость, токсические воздействия). Аномалии часто сочетаются друг с другом, а также может быть сопутствующие аномалии других органов и систем.



**Аномалии развития ЦНС
наблюдаются достаточно часто.
Описано более 2000 врожденных
мальформаций головного мозга.
Встречаются они примерно
у 1% живорожденных.**

**75% мертворожденных имеют пороки
головного мозга.**

**Выявлено, что 10% интракраниальных
аномалий обусловлены хромосомными
нарушениями;**

20% - наследственными факторами;

**10% - повреждающими внутриутробными
факторами (инфекцией);**

**в 60% случаев причина
не идентифицирована.**

**Нарушения органогенеза и гистогенеза
могут привести к возникновению
разнообразных пороков развития.**

Причины возникновения мальформаций

- нарушение генетической (хромосомной) регуляции
- воздействие вредных факторов во время эмбриогенеза
- травма
- воздействие радиации
- вирусные заболевания (краснуха, корь, herpes simplex и др.)
- хроническая интоксикация химическими агентами
- хронические воспалительные процессы матери
- ишемия в бассейне мозговых сосудов
- кровоизлияния
- диабет у матери
- нарушения метаболизма

КЛАССИФИКАЦИЯ ВРОЖДЁННЫХ ПОРОКОВ РАЗВИТИЯ ГОЛОВНОГО МОЗГА

(Harwood-Nash D., 1992)

Нарушения органогенеза (нарушения развития мозга с нормальным гистогенезом).

1. Нарушения закрытия нейрональной трубки:

аномалия Арнольда-Киари;

цефалоцеле;

агенезия мозолистого тела и другие его аномалии;

комплекс Денди-Уолкера;

краниошизис (менингоцеле, энцефалоцеле и т. д.).

2. Нарушения дивертикуляции или деления мозга:

голопрозэнцефалия (алобарная, семилобарная, лобарная);

септооптическая дисплазия (синдром de Morsier).

3. Нарушения образования извилин и клеточной миграции

(мальформаций кортикального развития):

мальформаций, обусловленные измененной нейронной и глиальной пролиферацией;

мальформации, обусловленные изменением нейронной миграции;

мальформации, обусловленные нарушениями кортикальной организации;

мальформации кортикального развития, еще не классифицированные.

4. Нарушения размеров:

микроцефалия;

макроцефалия.

5. Деструктивные поражения:

гидранэнцефалия;

порэнцефалия;

воспалительные заболевания, обусловленные краснухой, токсоплазмозом, герпесом;

гипоксически-аноксические поражения.

6. Обструктивные изменения:

- стеноз водопровода.

II. Нарушения гистогенеза (общая структура мозга нормальная, но появляются аномальные клетки, которые продолжают дифференцироваться):

1. Нейрокожные синдромы:

нейрофиброматозы;

энцефалотригеминальный ангиоматоз (синдром Стерджа - Вебера);

туберозный склероз (болезнь Бурневилля - Прингла);

цереброретинальный ангиоматоз (болезнь Гиппеля - Линдау).

Сосудистые поражения.

Врожденные опухоли:

- опухоли и опухолевидные образования.

III. Нарушения цитогенеза

1. Врожденные нарушения метаболизма:

аминоацидурия;

мукополисахаридоз;

липидоз.

Лейкодистрофии.

Нейрональная дегенерация.

Наиболее часто встречаются два вида аномалий:

- **арахноидальные кисты**
- **мальформация Арнольда-Киари I степени.**

Арнольда-Киари

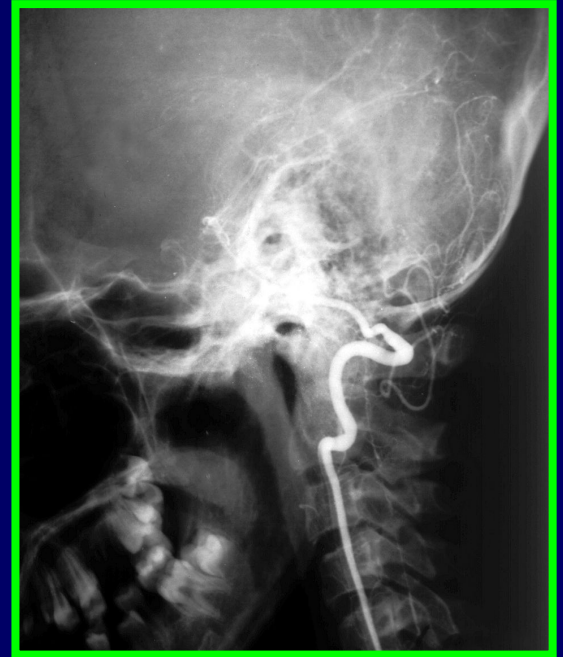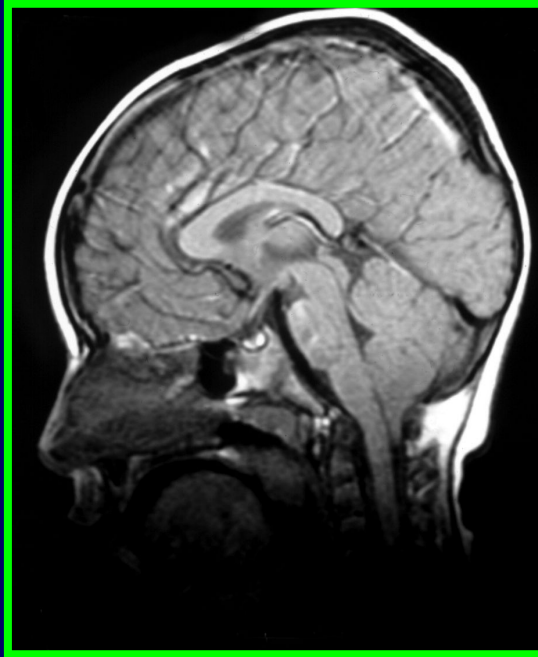
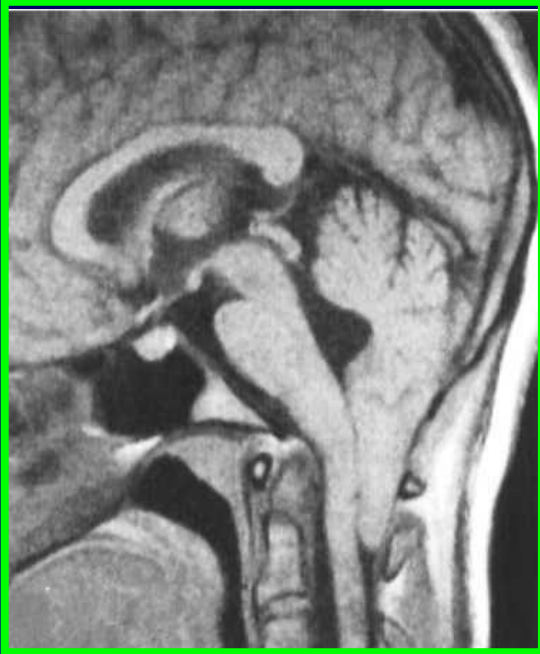Причины: недоразвитие задней черепной ямки – ее полость мала для развивающихся в ней структур:

- укороченный скат (clivus);
- краниовертебральные аномалии - остатки проатланта;
- смещение верхнего сегмента зубовидного отростка;
- базилярная инвагинация;
- ассимиляция С1.

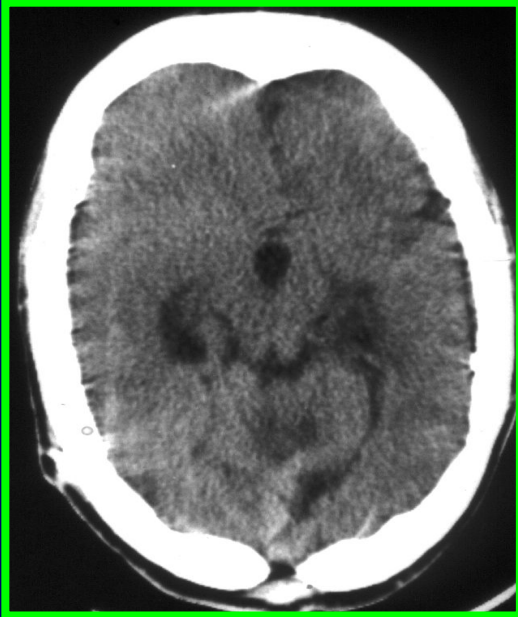
Дифференциальная диагностика аномалии Арнольда-Киари I и II степени

	Киари I	Киари II
Дислокация продолговатого мозга	нет	да
Каудальная дислокация в спинной канал	миндалины мозжечка	нижний червь, продолговатый мозг, IV желудочек
Spina bifida (миеломенингоцеле)	может быть	редко отсутствует
Гидроцефалия	может отсутствовать	редко отсутствует
Перегиб продолговатого мозга «kink»	отсутствует	присутствует в 55%
Возраст	взрослый	детский
Клиника	цервикалгия	прогрессирующая гидроцефалия,
Верхние шейные нервы	обычный ход	смещены вверх

Chiari-1

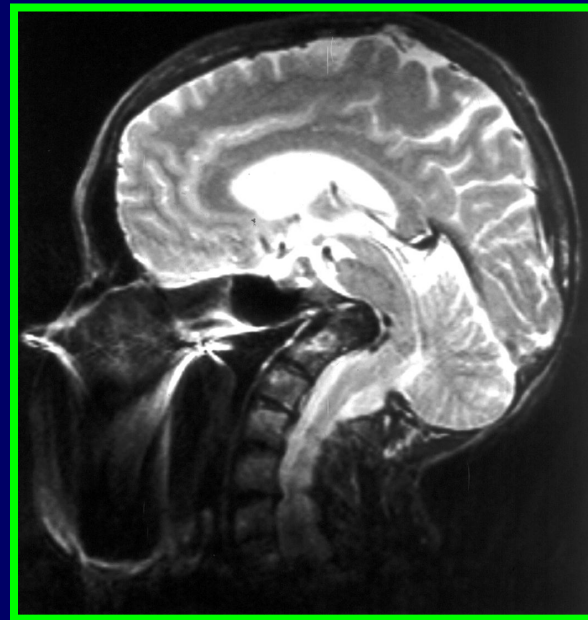
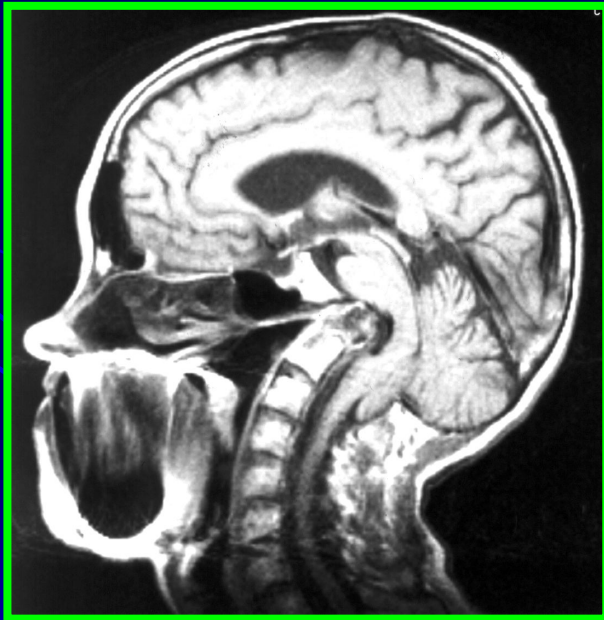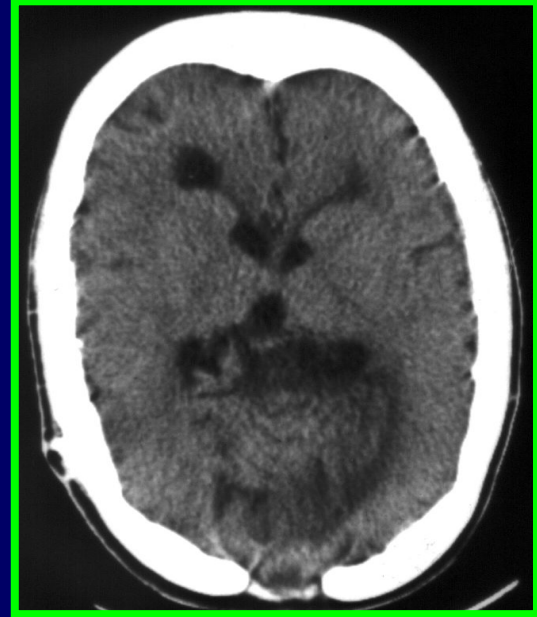


сочетание смещения заднего мозга в позвоночный канал и spina bifida



Chiari-2

через большое затылочное отверстие в большую цистерну мозга пролабируют миндалины мозжечка, червь мозжечка, продолговатый мозг, часть или весь IV желудочек и мост



комплекс пороков, поражающих позвоночник, череп, твердую мозговую оболочку, ромбовидный мозг

Аномалия Арнольда-Киари III

крайне редкая патология, при которой содержимое задней черепной ямки смещается через *spina bifida posterior* до уровня C1, C2, представляет собой аномалию Арнольда-Киари II с низким затылочным и высоким шейным энцефалоцеле. Обычно несовместимо с жизнью.

Аномалия Арнольда-Киари IV

характеризуется выраженной гипоплазией мозжечка.

Это очень редкая аномалия, несуществующая как отдельная нозологическая единица. Определяются отсутствие или гипоплазия мозжечка, маленький ствол мозга, большая задняя черепная ямка.

КИСТЫ ЗАДНЕЙ ЧЕРЕПНОЙ ЯМКИ

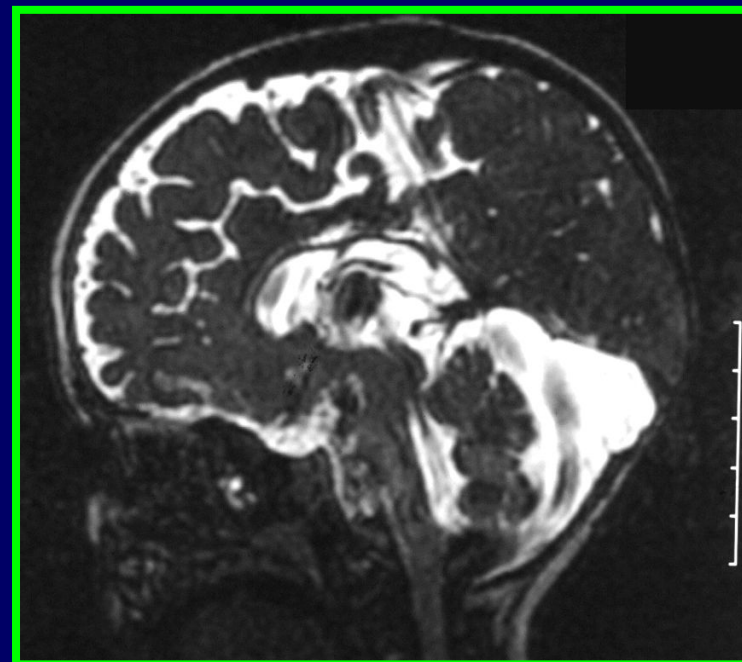
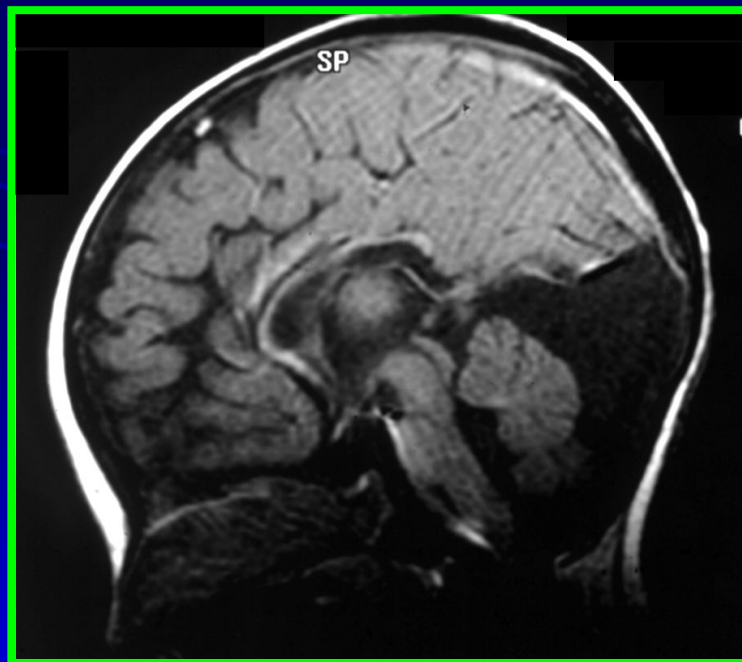
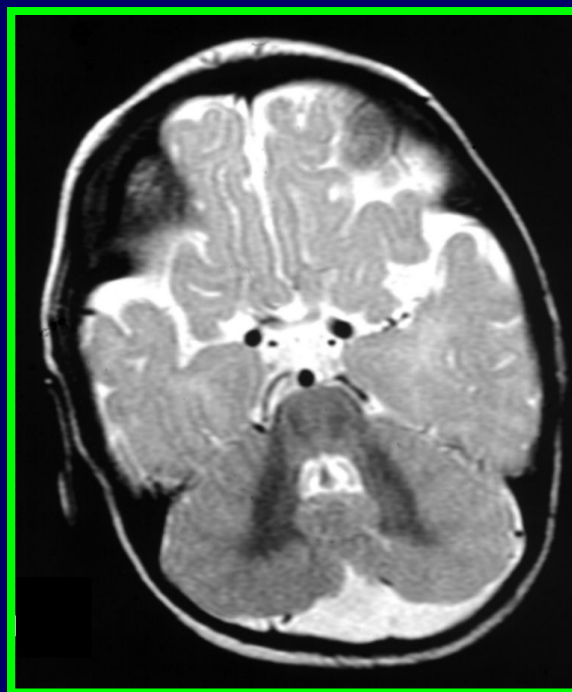
(комплекс мальформаций Денди-Уолкера)

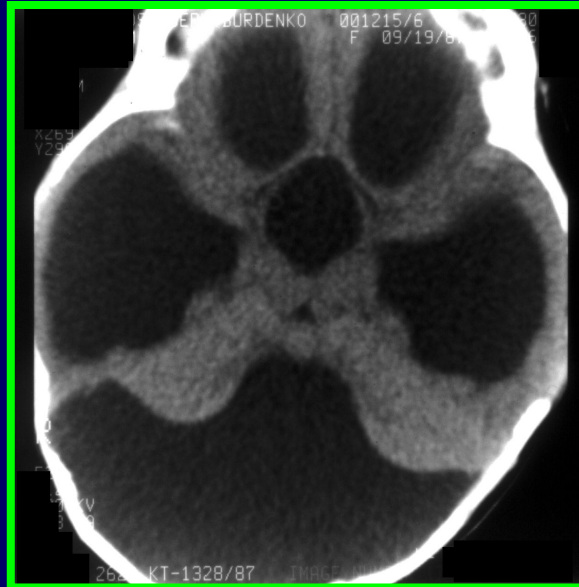
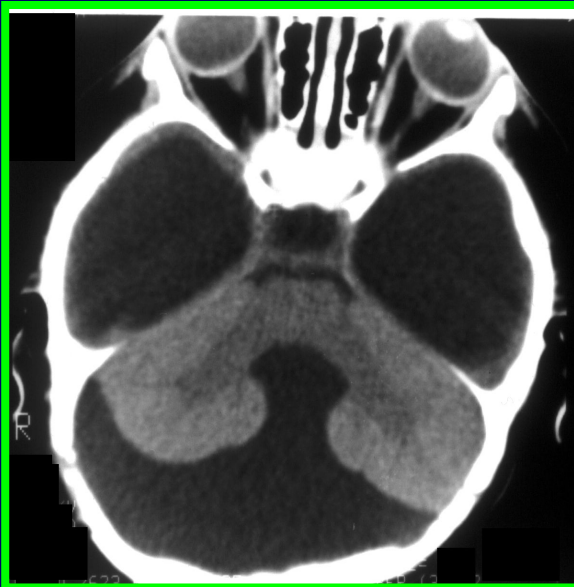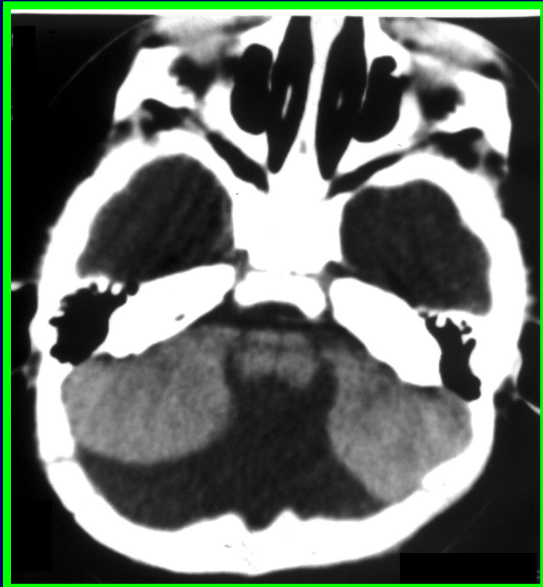
1. **Мальформация Денди-Уолкера** (кистозное расширение IV желудочка, которое сочетается с агенезией червя мозжечка, высоким расположением мозжечкового намета, гидроцефалией).
2. Вариант мальформации Денди-Уолкера (IV желудочек широко сообщается с большой цистерной мозга, червь и полушария мозжечка гипоплазированы. Гидроцефалия).
3. Ретроцеребеллярные кисты.
4. Кистозное расширение IV желудочка.
5. **Mega cisterna magna** (изолированное кистозное расширение IV желудочка вызывает верхнее транстенториальное вклинение)

Обусловлены трисомией 18, 21, недостатком в диете матери рибофлавина или избытком галактофлавина, воздействием химических агентов и радиации

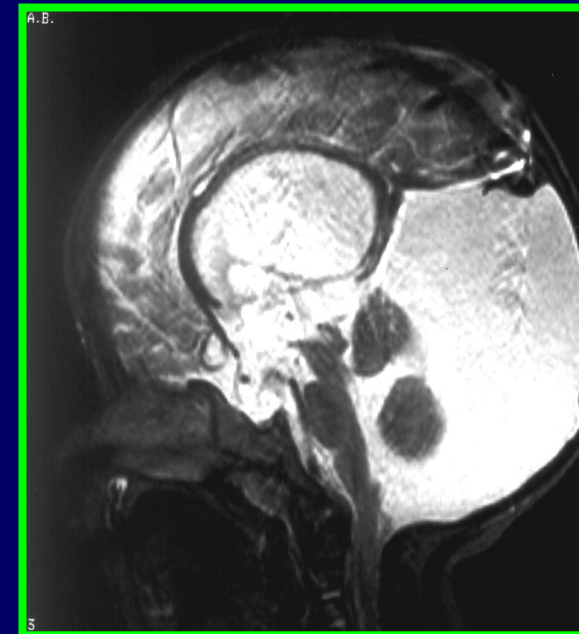
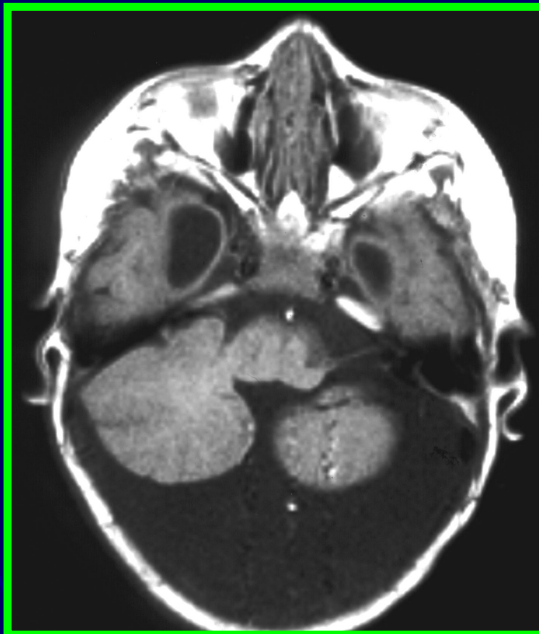
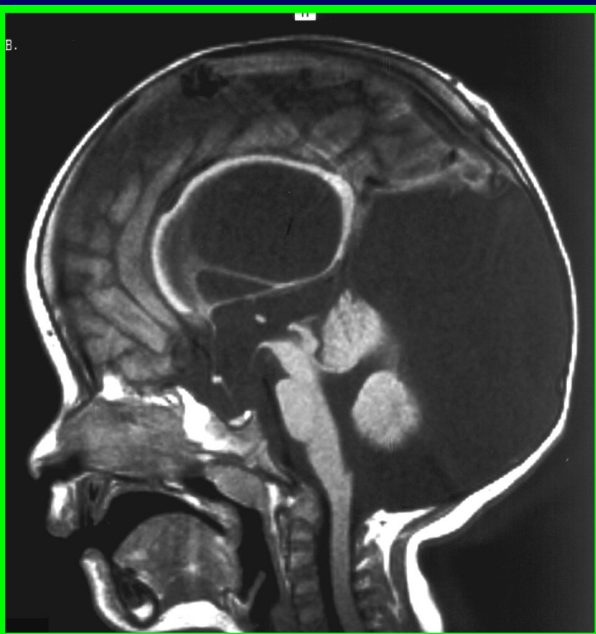Вариант Денди-Уолкера

(Кистоподобное увеличение
IV желудочка, истончение
вещества мозжечка,
агенезия его червя,
при арахноидальной кисте
червь всегда сохранен).

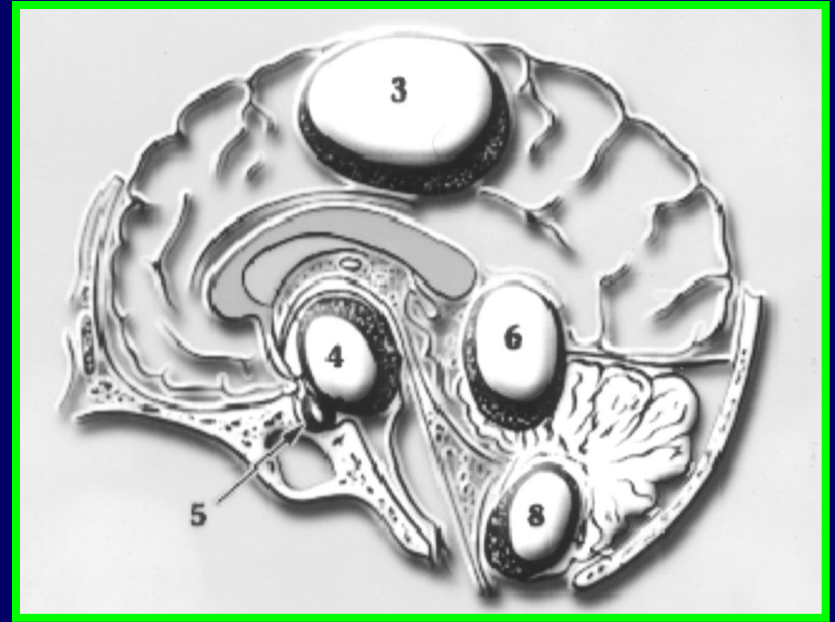
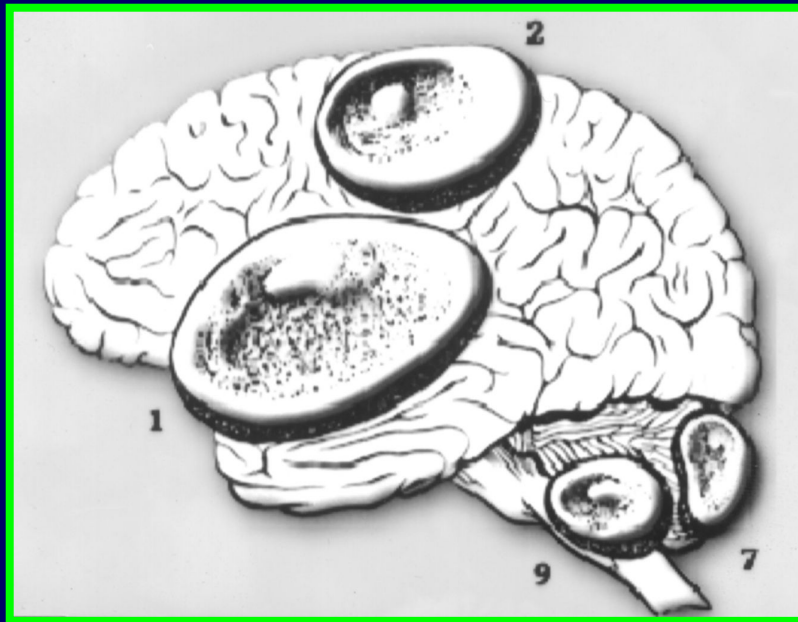




**Вариант Денди-Уолкера и mega cisterna magna
являются видами кистозной мальформации задней ямки**



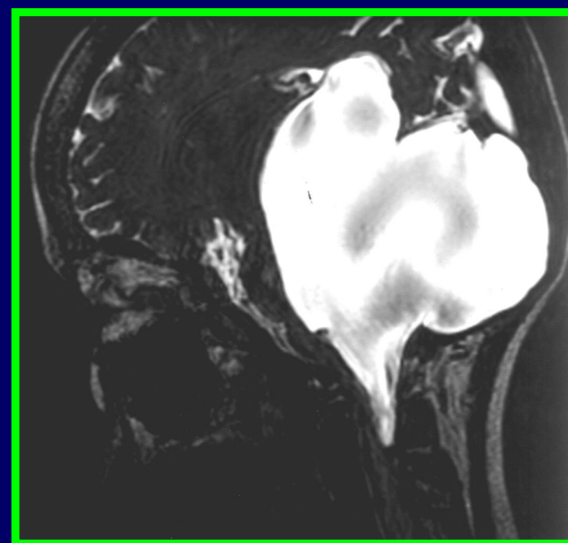
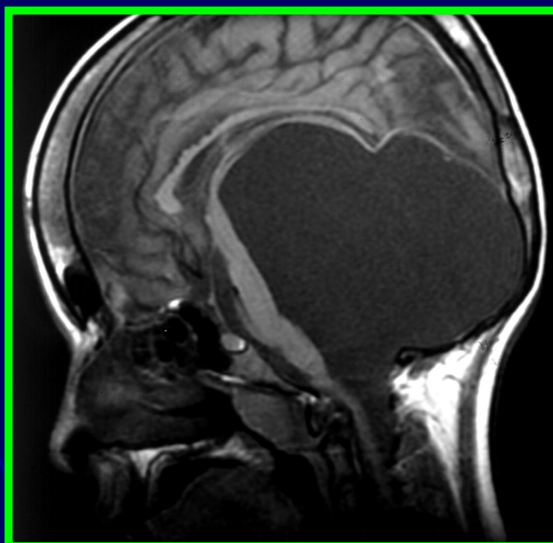
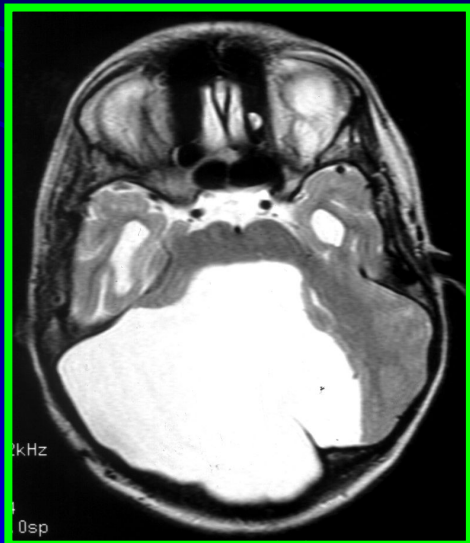
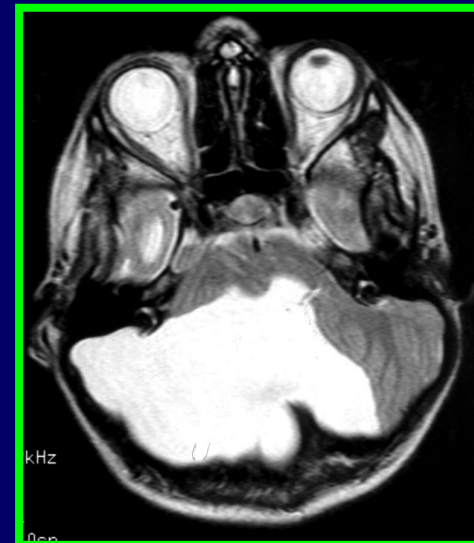
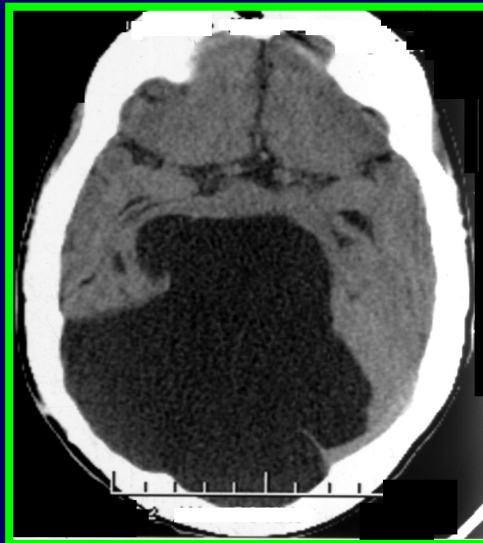
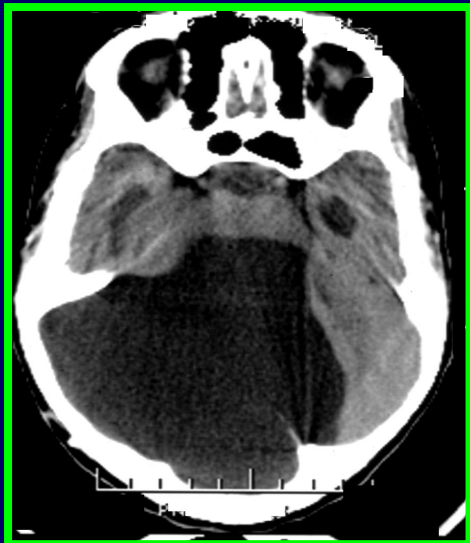Арахноидальные кисты




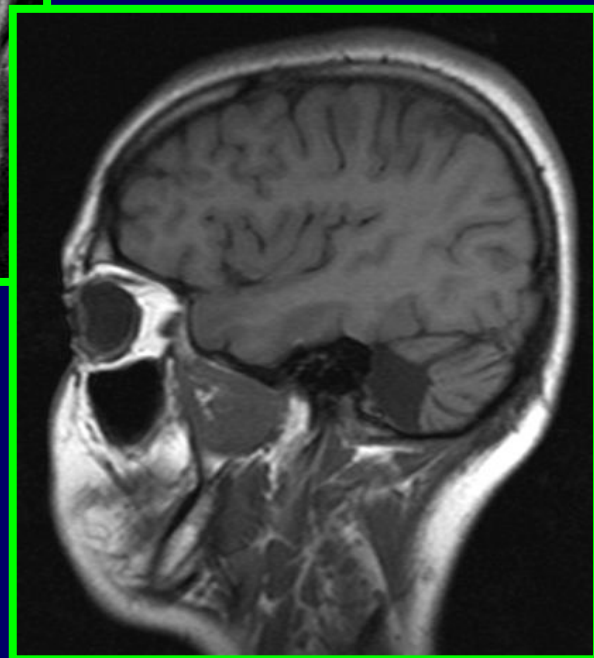
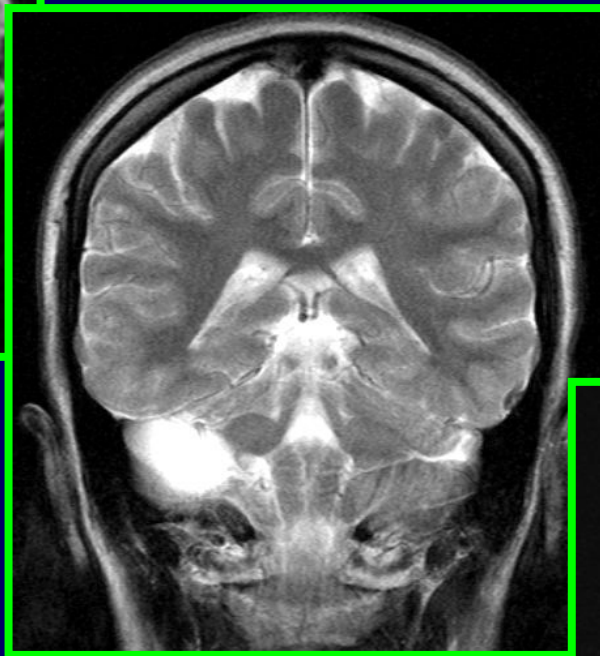
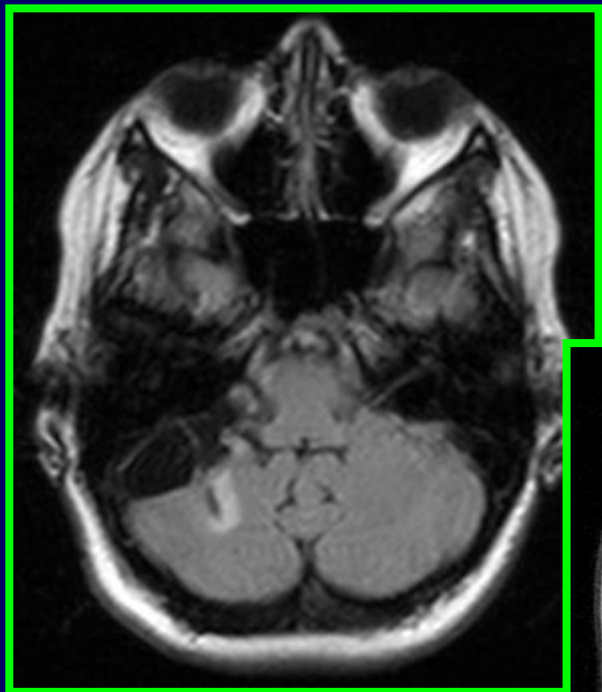
Арахноидальные кисты задней черепной ямки

- Ретроцеребеллярные (верхние, нижние)
- Мосто-мозжечкового угла (суб- и супратенториального расположения)
- Ската
- Вырезки мозжечкового намета (суб- и супратенториального расположения)

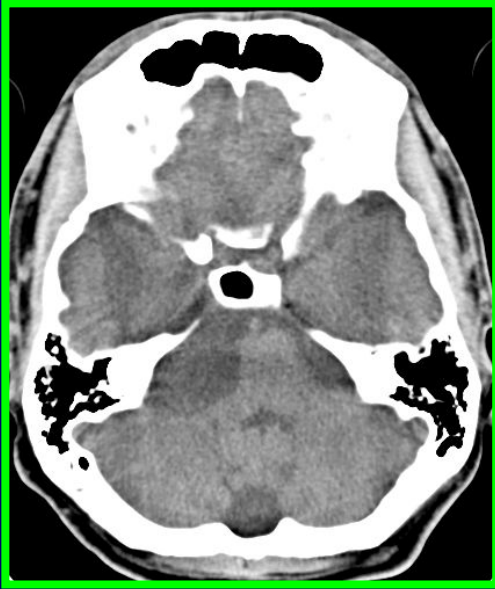
Гигантская ретроцеребеллярная арахноидаальная киста



**Арахноидальная киста
мосто-мозжечкового угла справа**

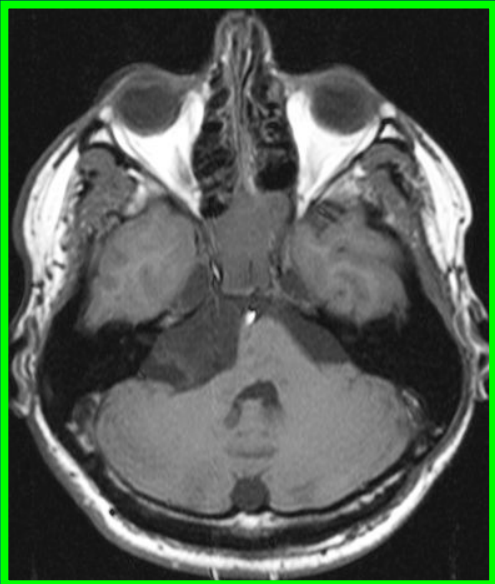

КТ

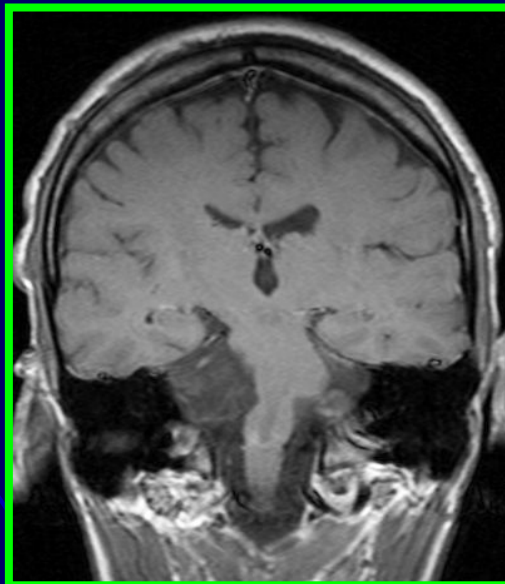


**Арахноидальная киста
мосто-мозжечкового угла справа**

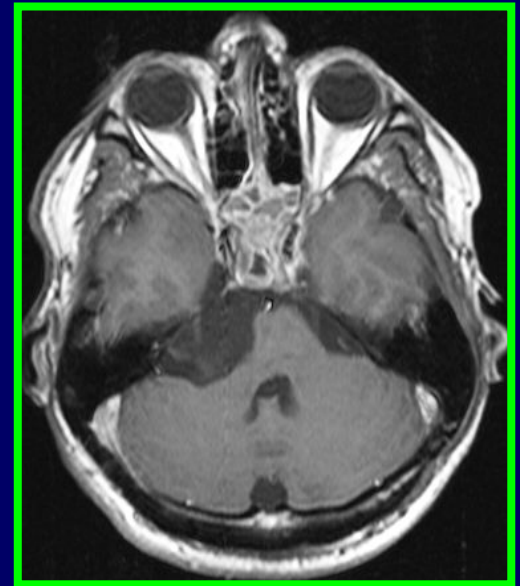
МРТ



МРТ



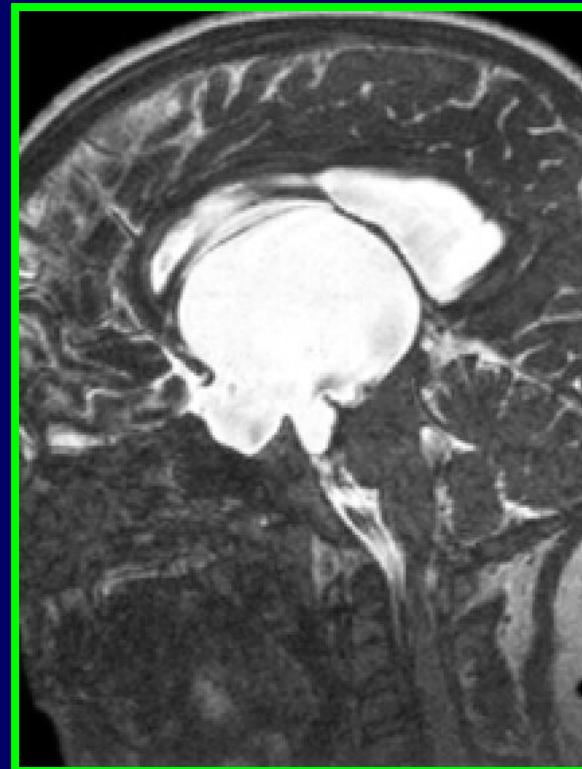
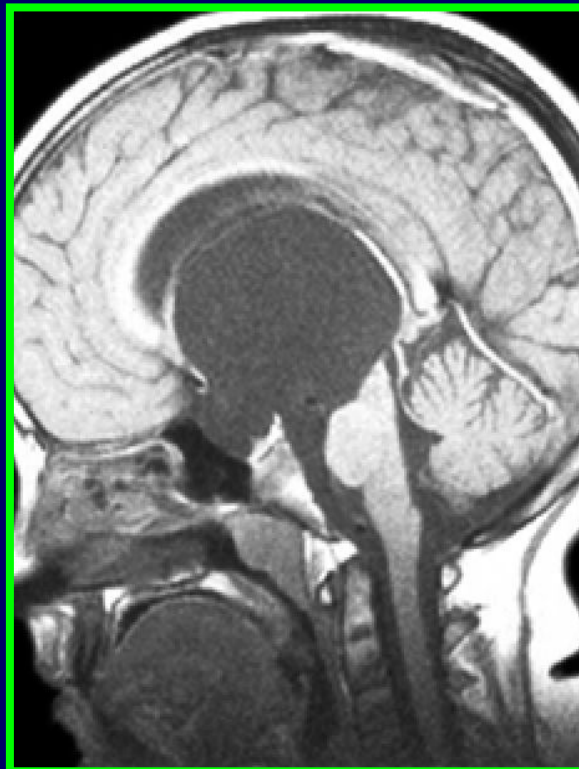
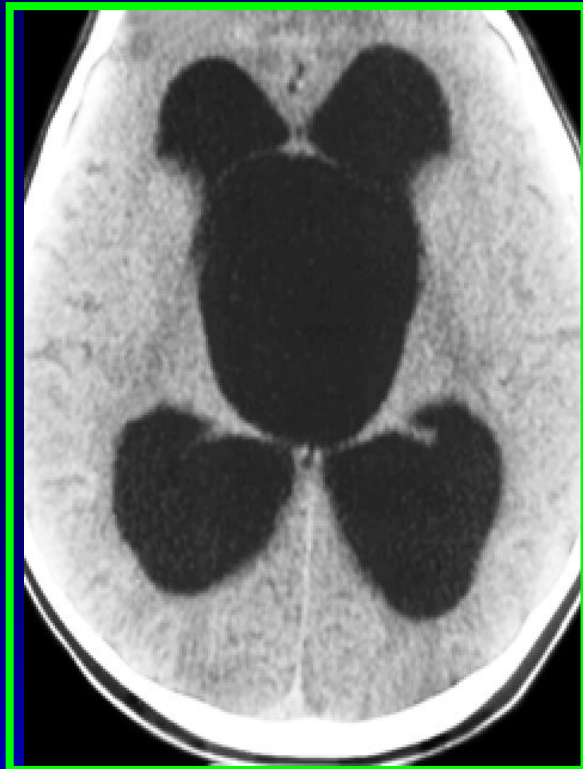МРТ



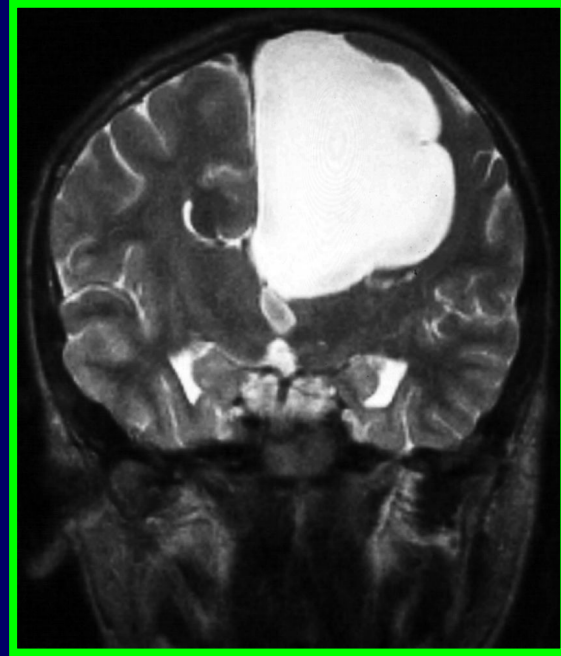
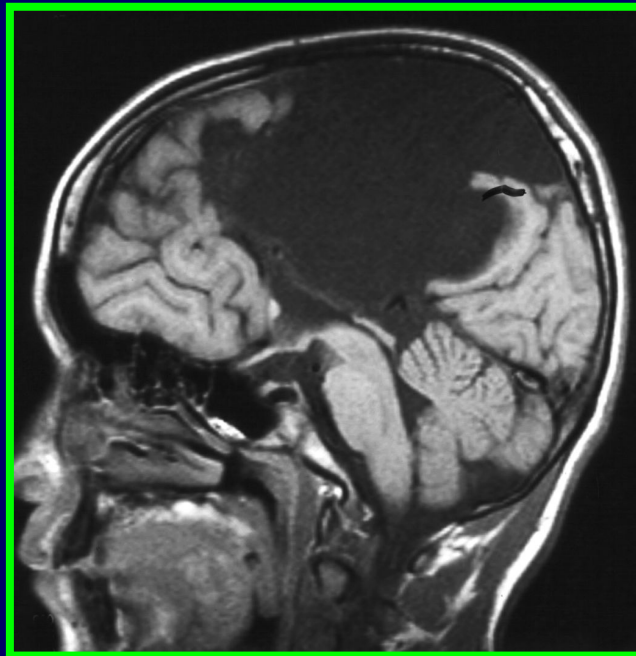
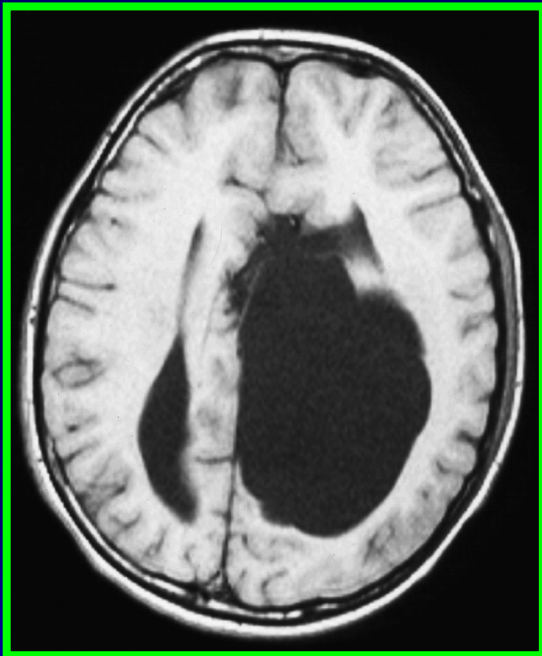
до контрастного усиления

после контрастного усиления

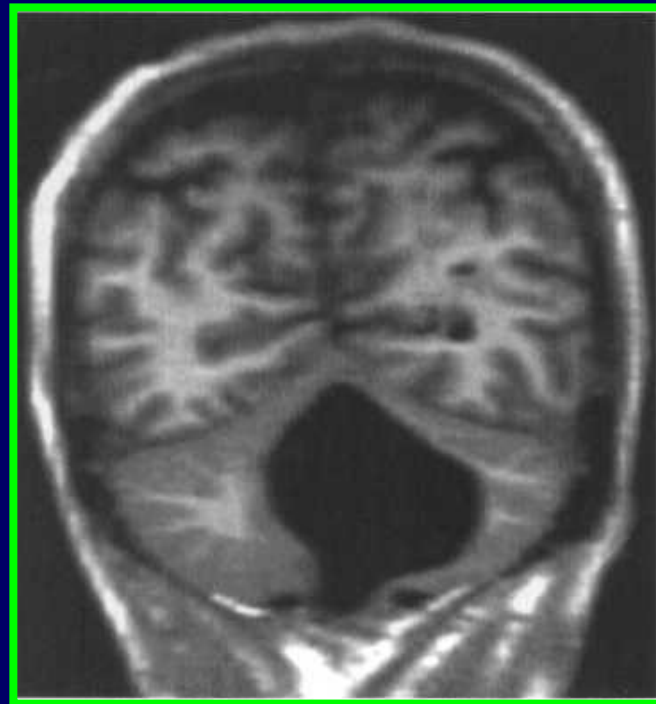
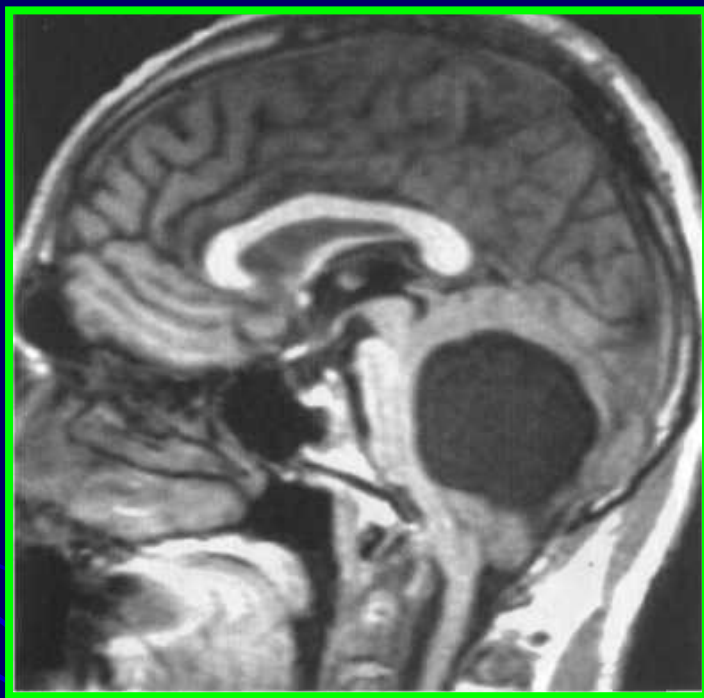
Супраселлярная арахноидальная киста



Межполушарная арахноидальная киста



Кистозная трансформация IV желудочка



Аномалии мозолистого тела

Мозолистое тело развивается на 3-4-м месяце внутриутробной жизни. Его формирование в основном происходит спереди назад, за исключением клюва. Агенезия может

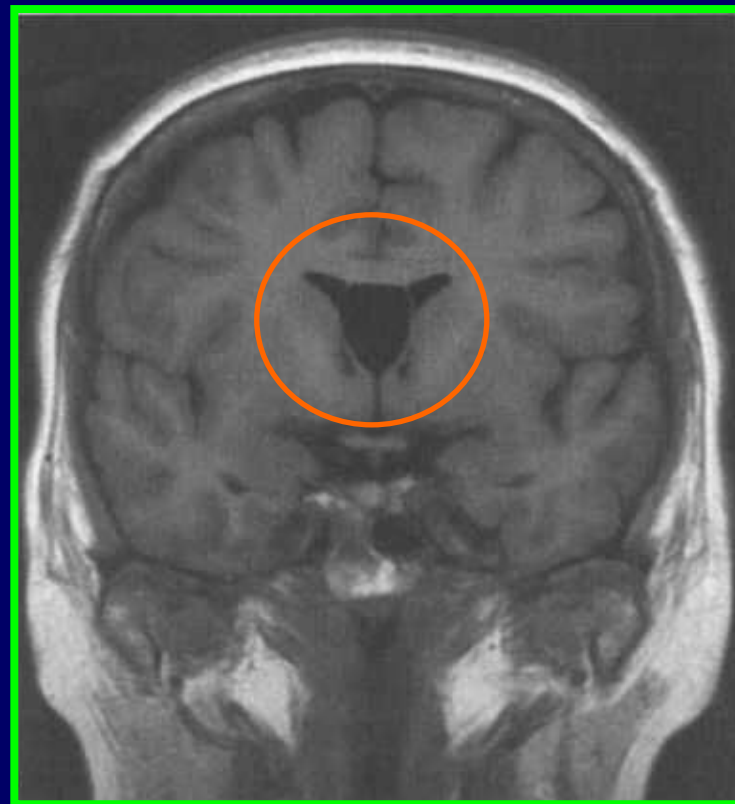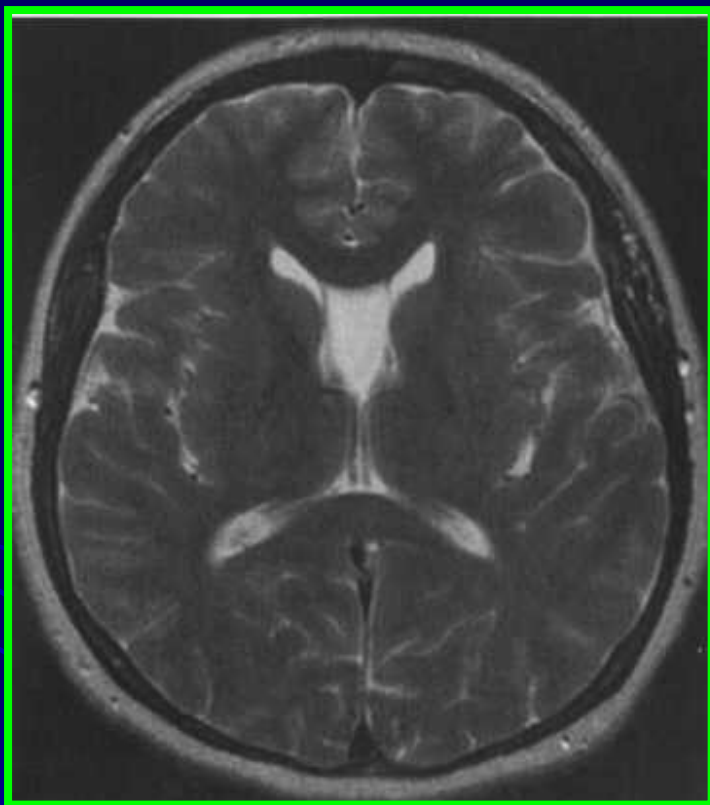
При частичной агенезии всегда есть колено, тогда как валик и (или) клюв отсутствуют.

Пороки развития мозолистого тела часто (до 50% случаев) связаны с другими пороками ЦНС, такими как мальформации кортикального развития (гетеротопия, полимикрогирия), с аномалиями Арнольда-Киари или Денди-Уолкера, липомами, цефалоцеле, межполушарными арахноидальными кистами и т. д.

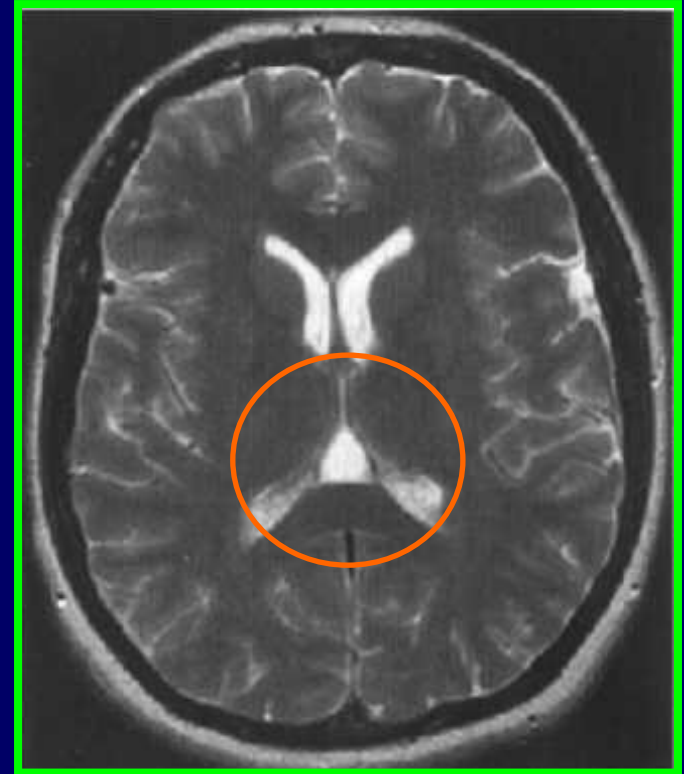
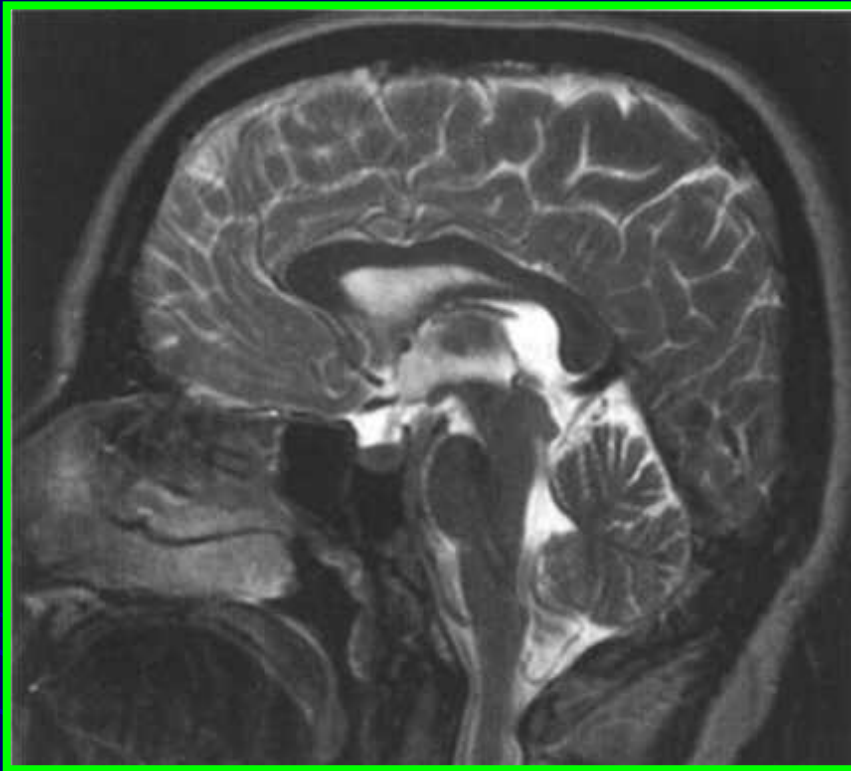
Классические нейрорадиологические признаки агенезии мозолистого тела:

1. Передние рога и тела боковых желудочков широко расставлены и параллельны (не изогнуты). Передние рога узкие, остроугольные. Задние рога часто диспропорционально увеличены (кольпоцефалия). Вогнутые медиальные границы боковых желудочков обусловлены протрузией продольных пучков Пробста.
2. III желудочек обычно дилатирован и приподнят с различной степенью дорсального расширения и смещения между боковыми желудочками. Межжелудочковые отверстия часто удлинены.
3. Межполушарная борозда кажется продолжением переднего отдела III желудочка, так как отсутствует колено. В коронарной проекции межполушарная борозда расширяется книзу между боковыми желудочками по направлению к крыше III желудочка. В сагиттальной плоскости обычная поясная извилина отсутствует, и средние борозды имеют радиальную или спицеобразную конфигурацию. Вокруг III желудочка часто видны межполушарные кисты. При увеличении размеров эти кисты могут приобретать аномальную конфигурацию и скрывать нижележащие пороки.

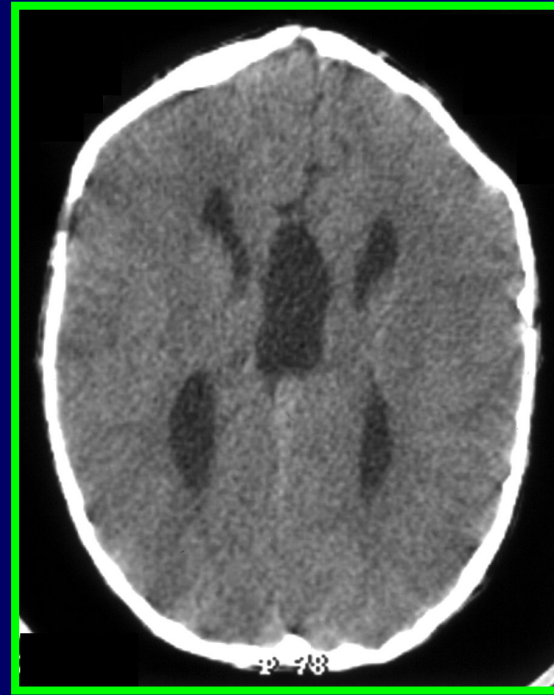
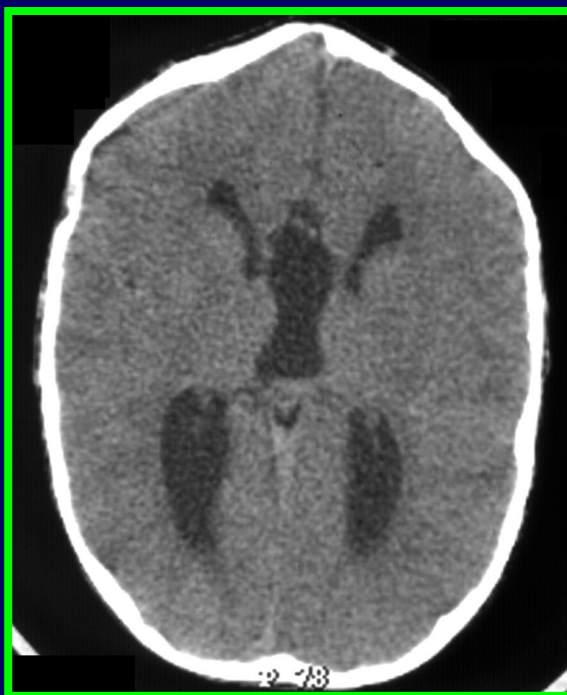
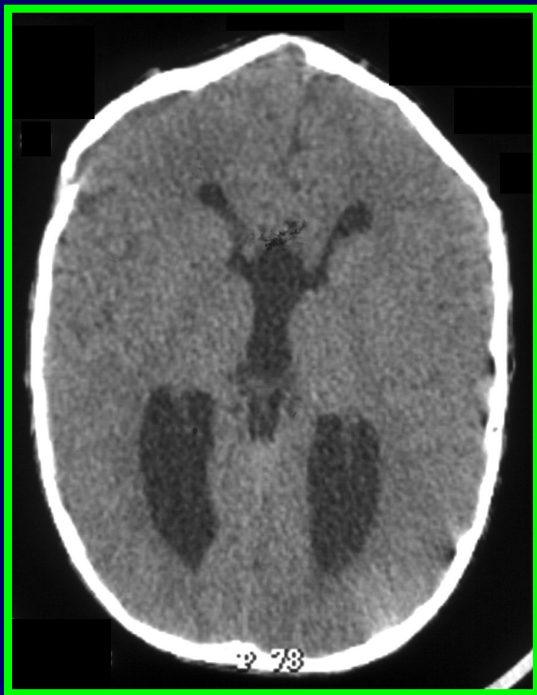
Киста прозрачной перегородки



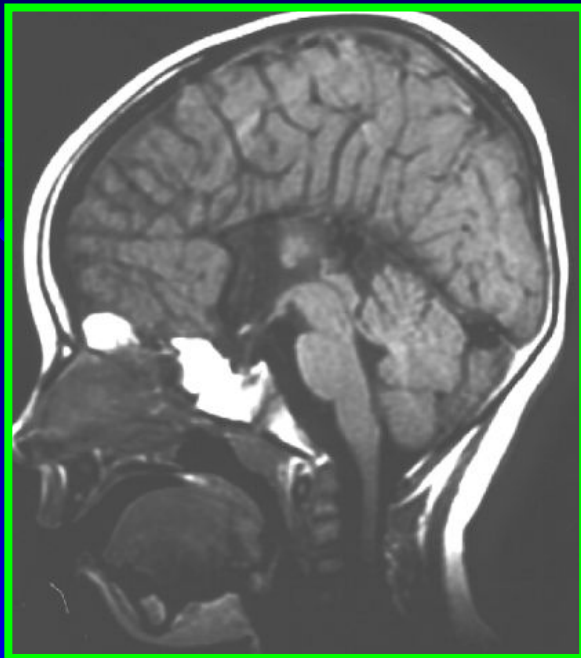
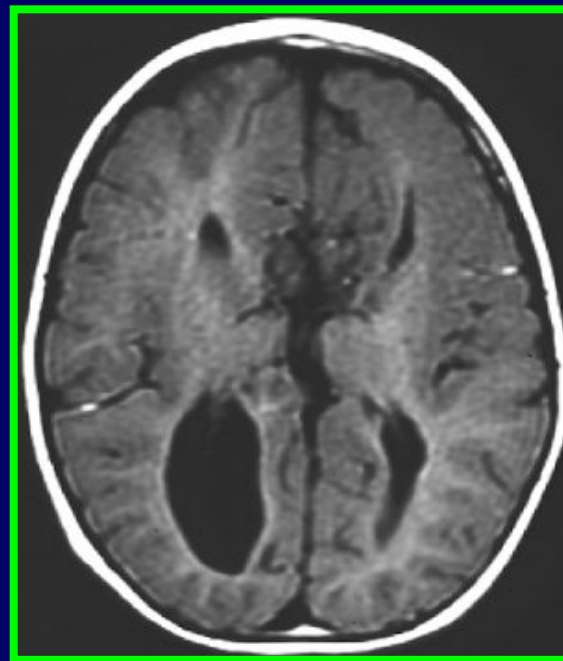
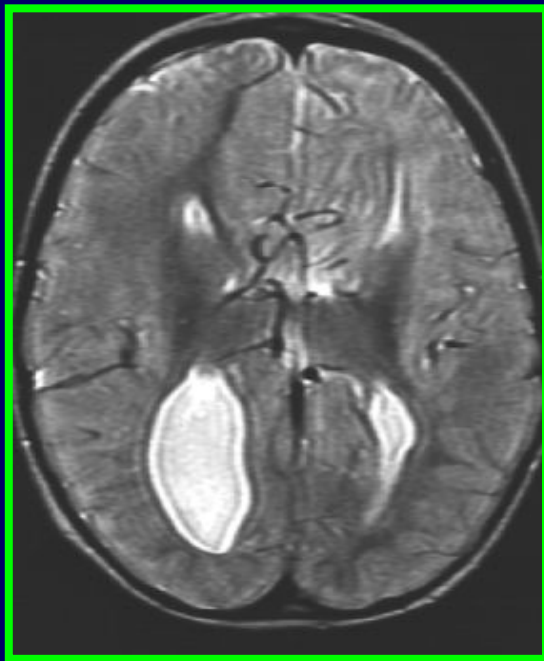
Киста промежуточного паруса



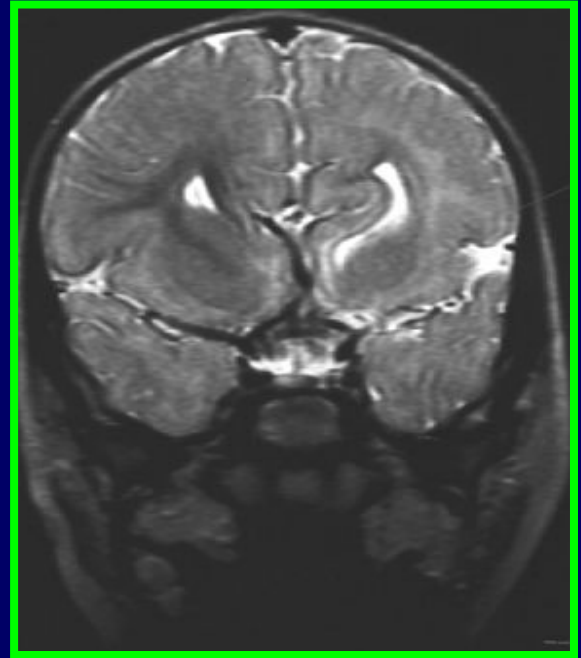
Агенезия мозолистого тела



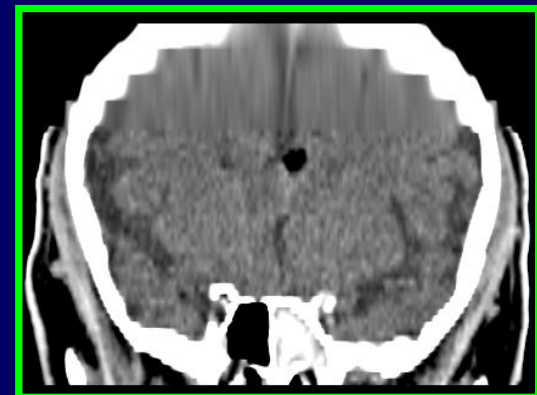
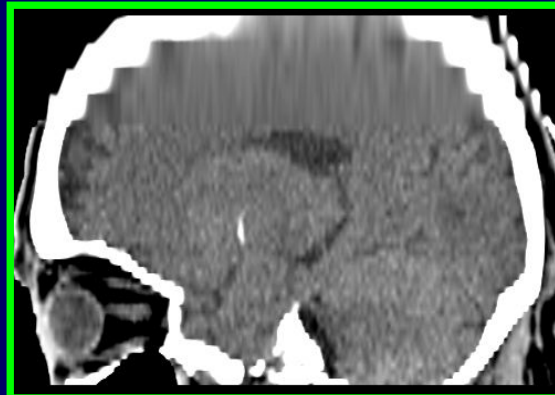
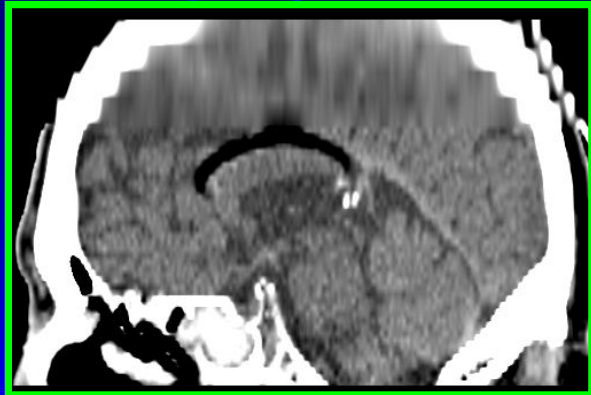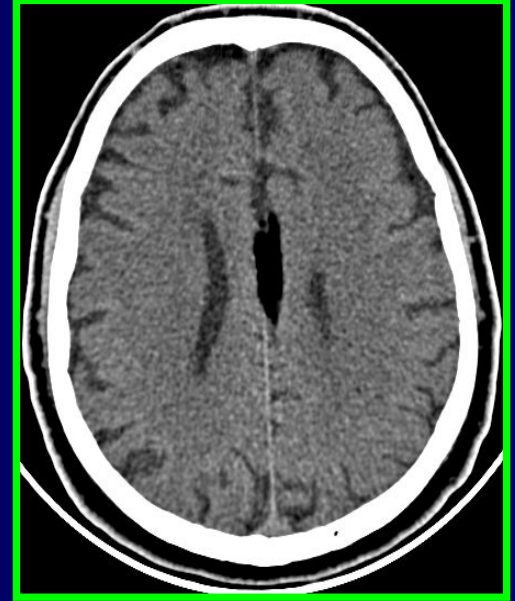
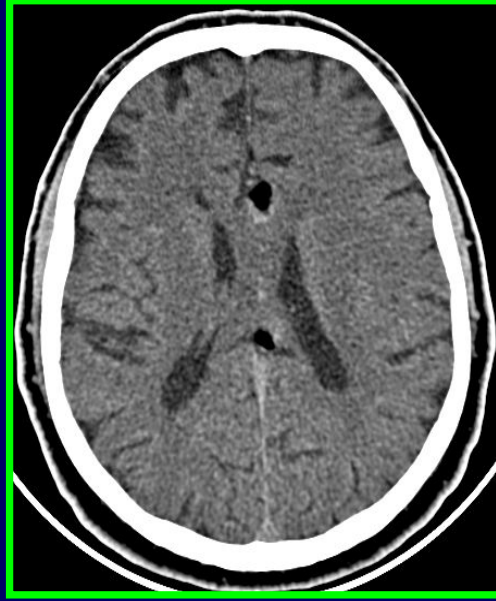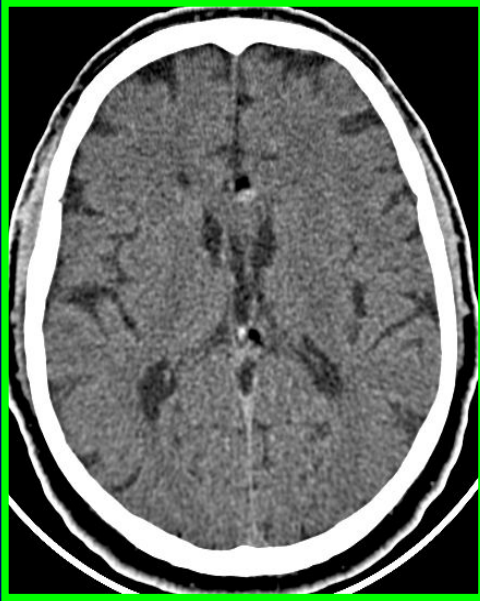
- Первичная - до 12 недели беременности вследствие раннего сосудистого или воспалительного повреждения комиссуральной пластинки.
- Вторичная – следствие энцефаломалиции (травматического или токсического повреждения, инфекции).
- Трисомия и делеция 4,5,8,11,13,18 хромосом.



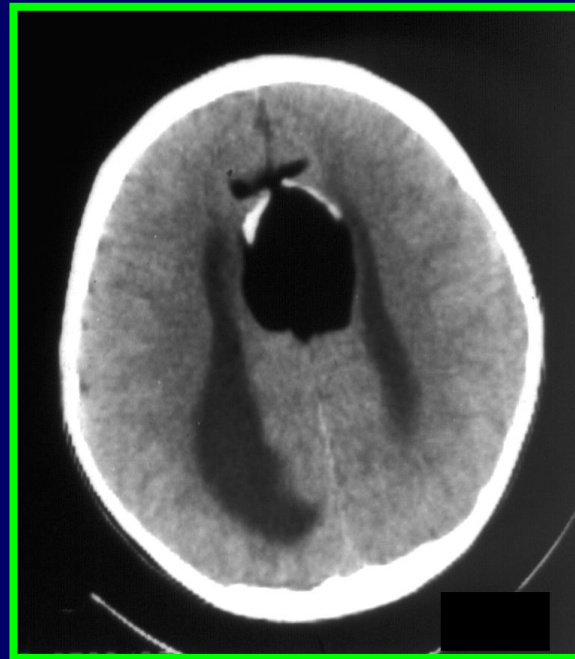
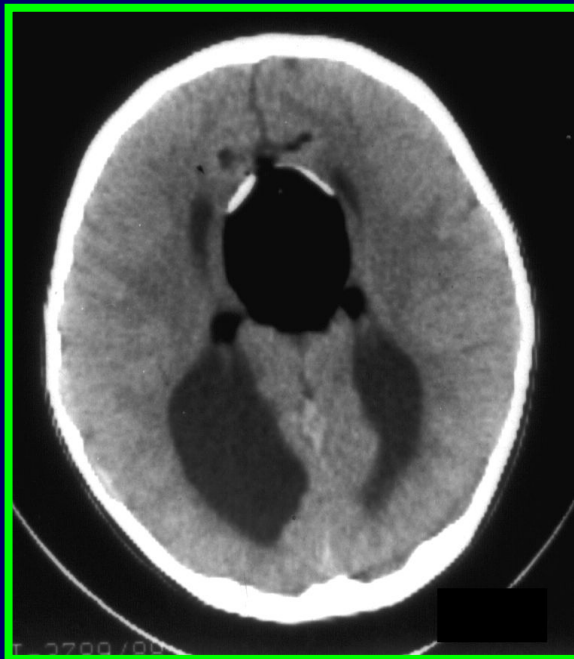
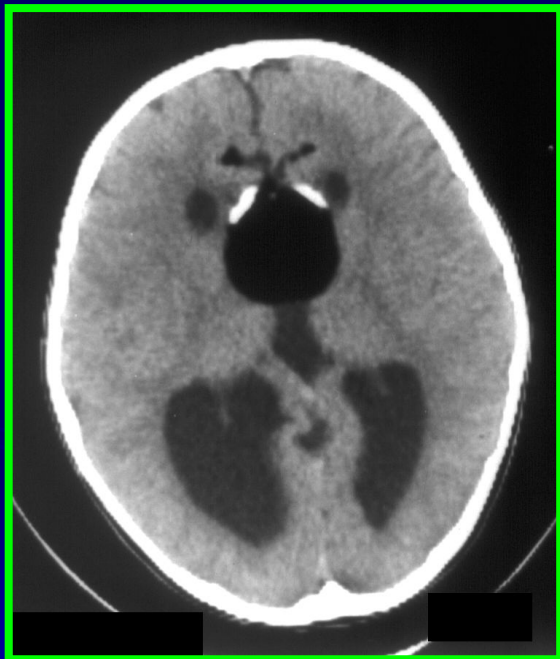
**Агенезия
МОЗОЛИСТОГО
тела**




ЛИПОМА МОЗОЛИСТОГО ТЕЛА



ЛИПОМА МОЗОЛИСТОГО ТЕЛА

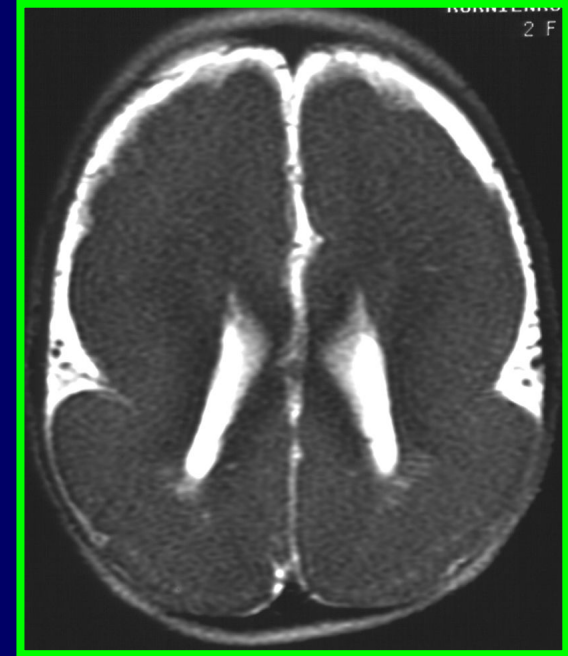
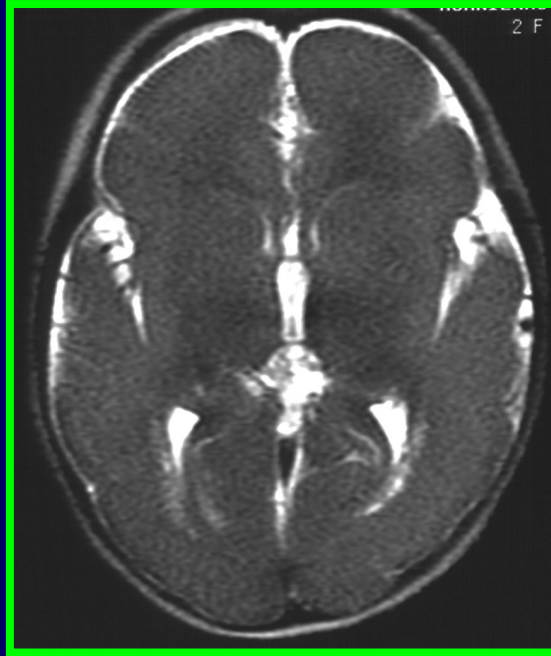
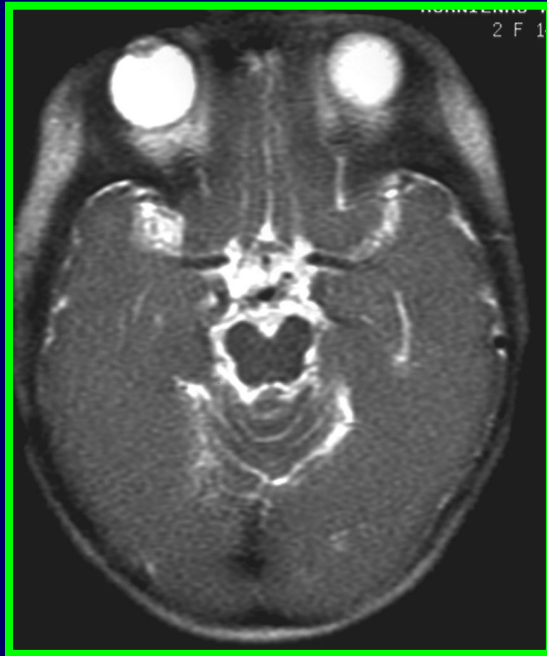


Нарушение формирования борозд и извилин

- Агирия (лиссэнцефалия)
 - Шизэнцефалия
 - Гетеротопия
 - Пахигирия
 - Полимикрогирия
 - Ромбэнцефалосинапсис
- 

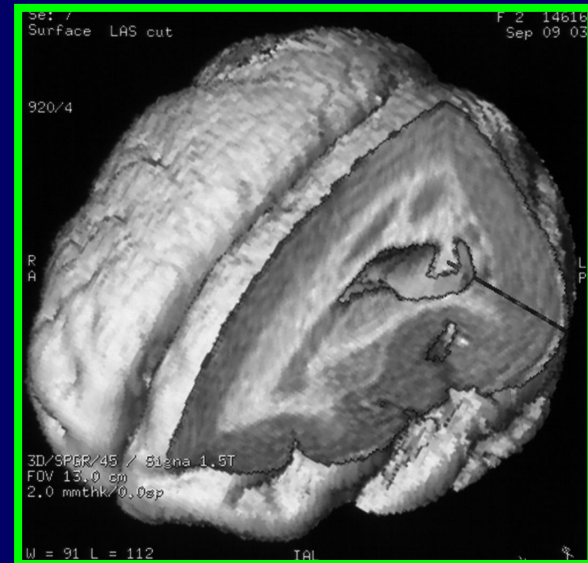Лиссэнцефалия — генерализованная агиррия-пахигиррия

«гладкий мозг» - отсутствие борозд

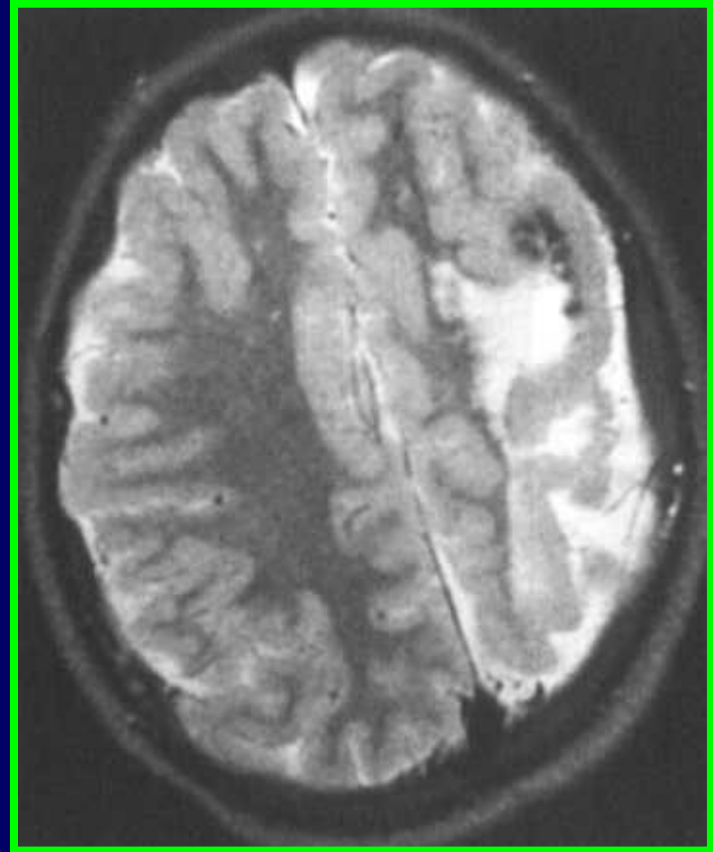
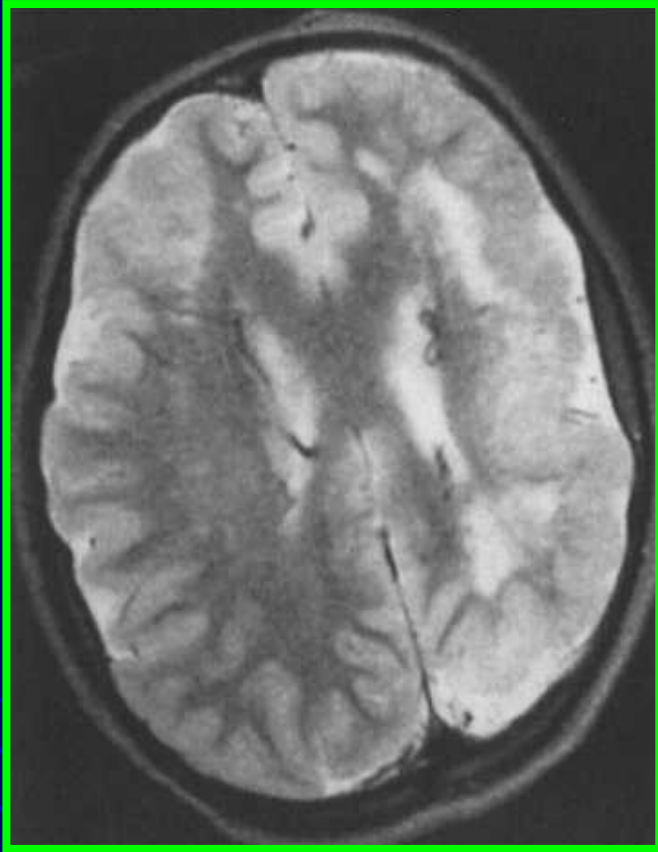


Задержка радиальной нейронной миграции приводит к формированию полосы серого вещества, которая располагается субкортикально и отделена слоем белого вещества от измененной тонкой коры.

Ширина сепаратного слоя белого вещества переменна.



Сочетание аномалий.



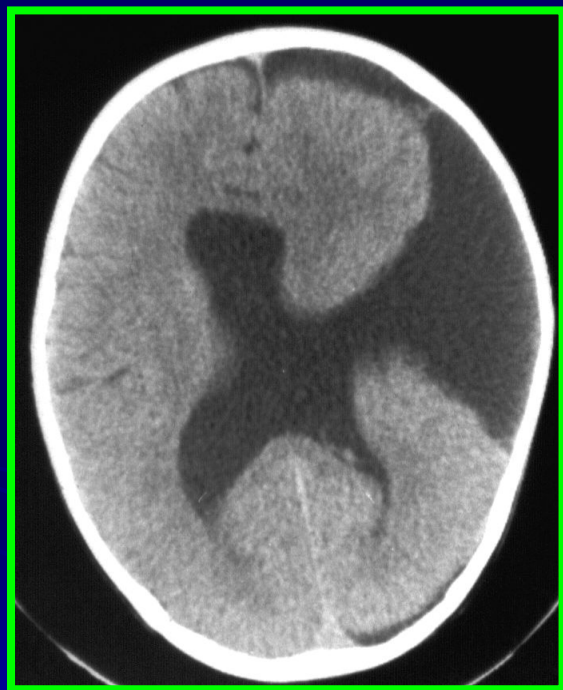Гемиатрофия левого полушария.

Пахигирия левого полушария.

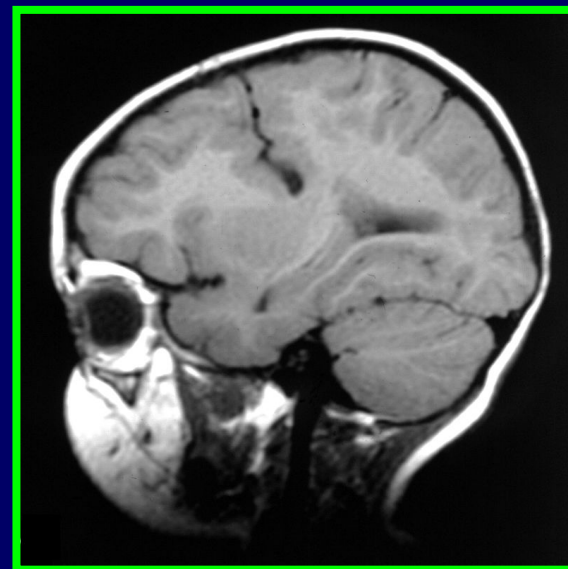
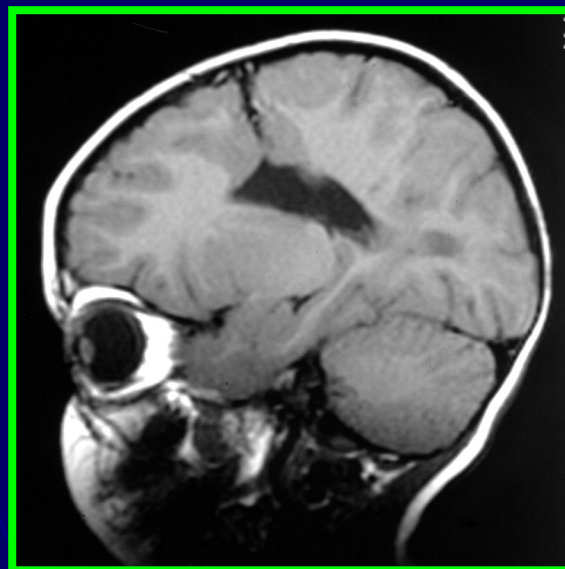
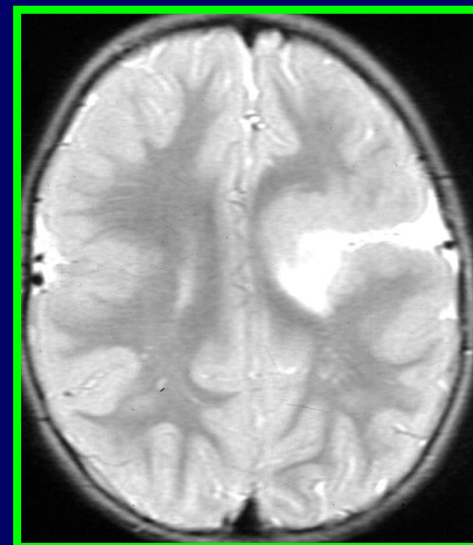
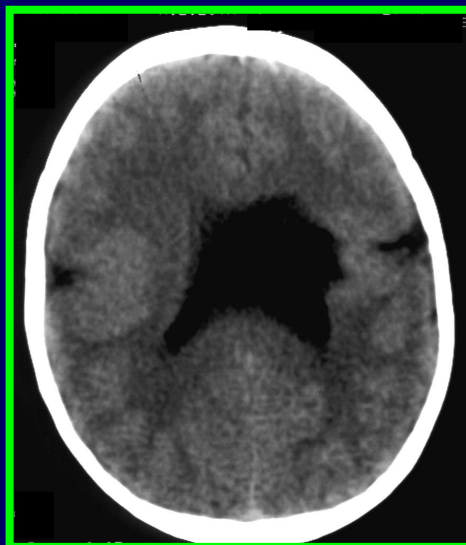
Глиоз в субкортикальном белом веществе левых лобной и теменной долей.

Шизэнцефалия

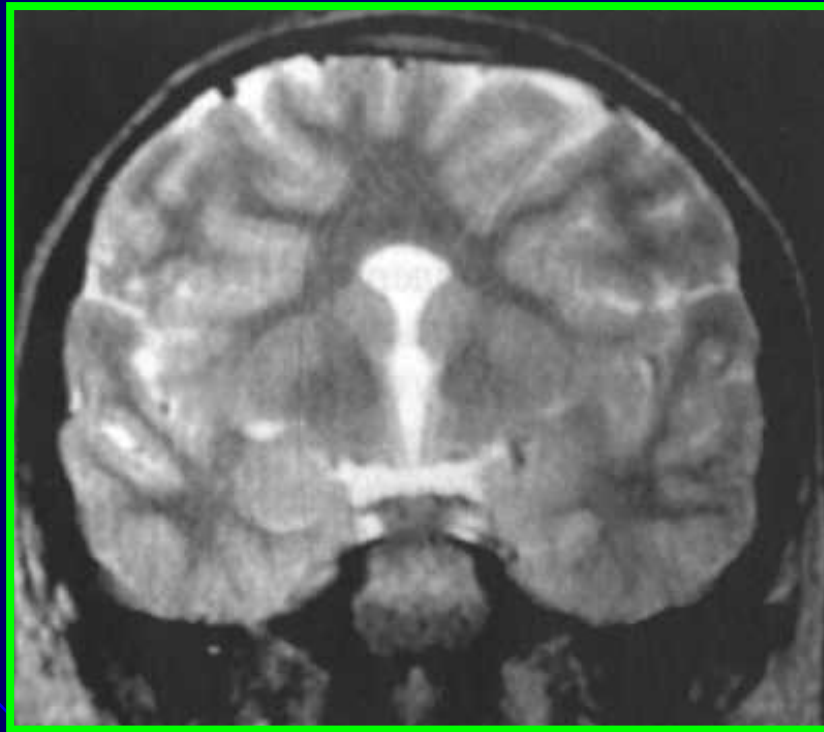
— расщелина
с открытыми
краями



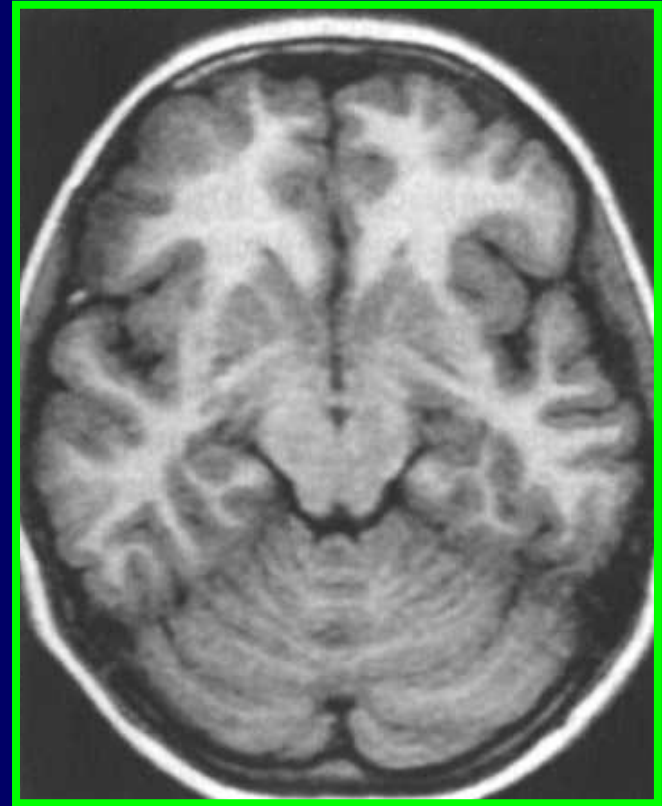
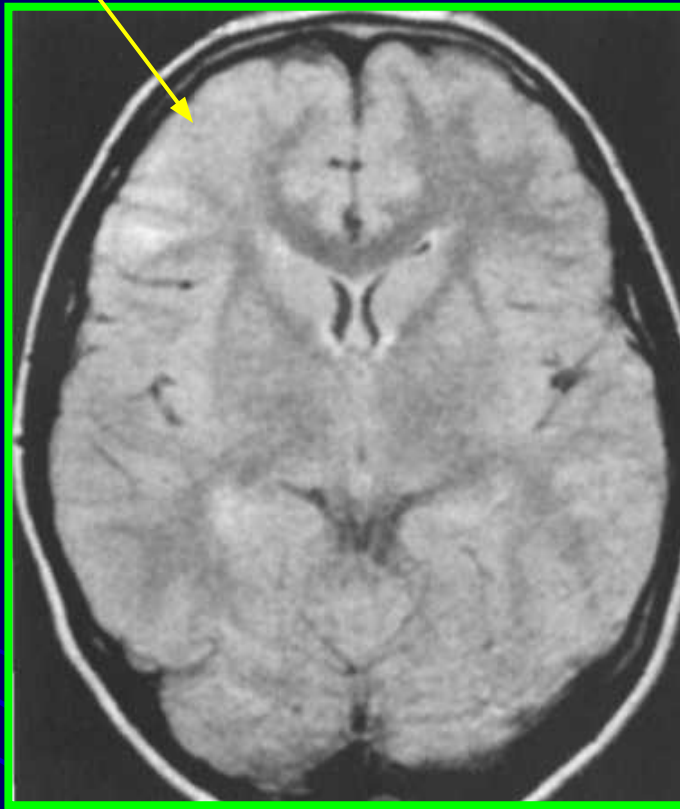
Шизэнцефалия с закрытыми краями



Голопрозэнцефалия – сращение гемисфер мозга, боковых желудочков



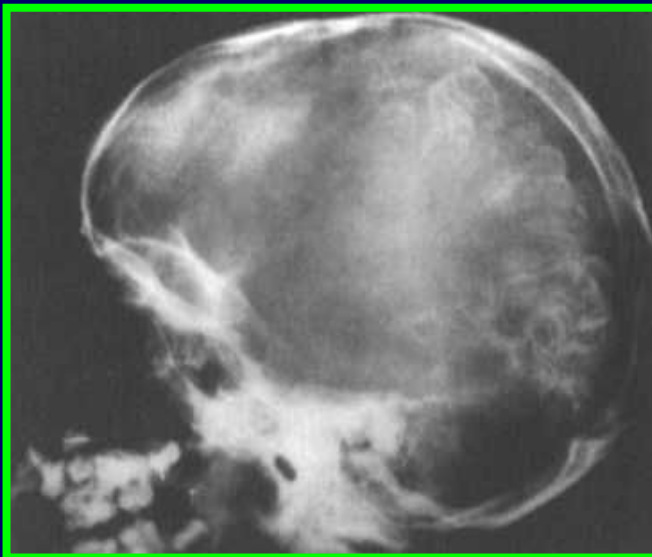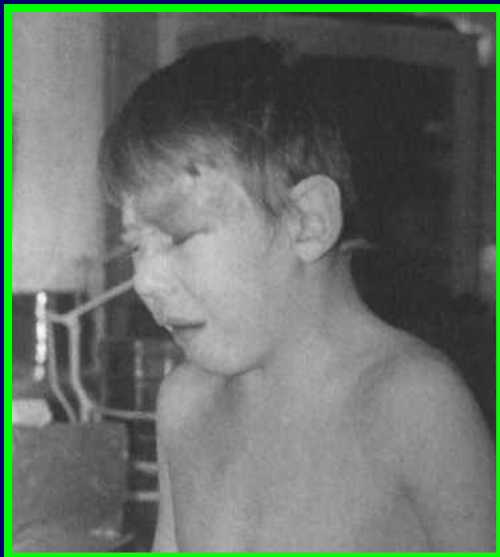Фокальная кортикальная дисплазия



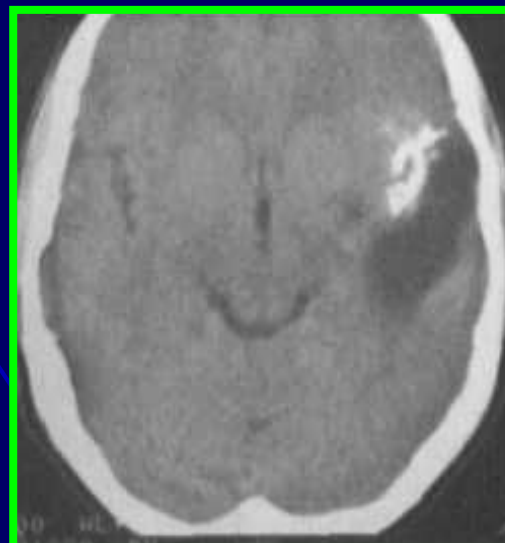
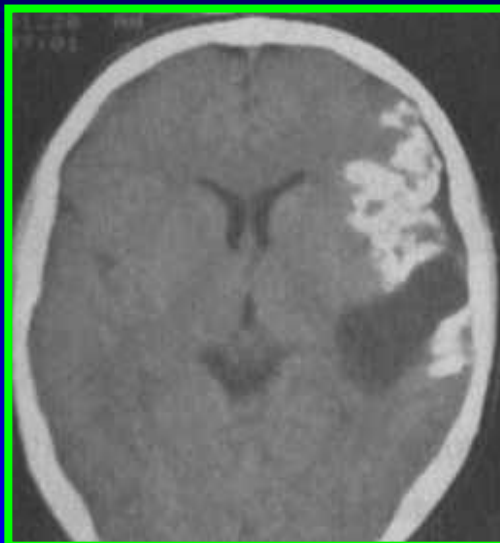
В субкортикальных отделах белого вещества правой лобной доли выявляется зона измененного сигнала треугольной формы, направленная вершиной к переднему рогу бокового желудочка.

- Кора правой лобной доли утолщена.

Энцефалотригеминальный ангиоматоз - болезнь Стерджа-Вебера-Краббе

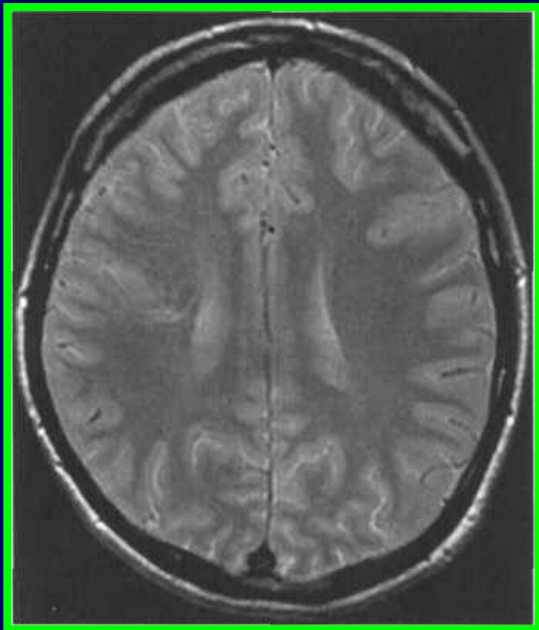


Визуализируются
типичные
обызвествления,
повторяющие ход
извилилн

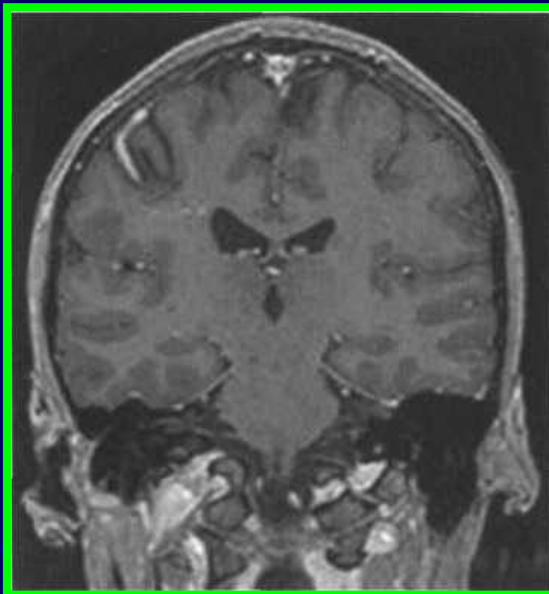
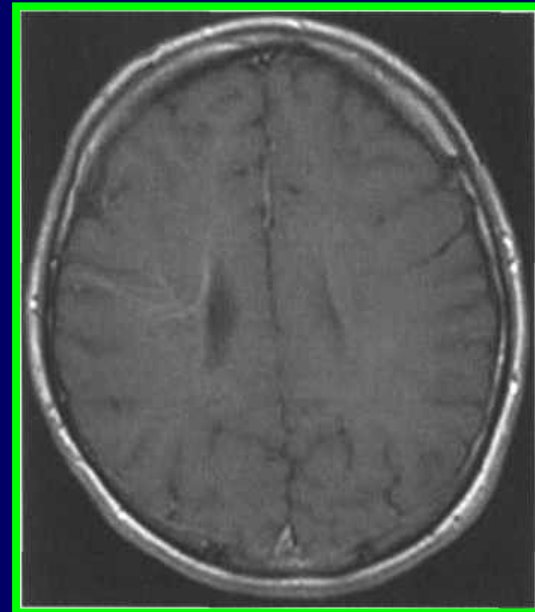


Гемиатрофия левого
полушария.
Атрофические изменения и
обызвествления в области
ангиоматоза.

Венозная ангиома правой лобной доли - проявление синдрома Стерджа-Вебера

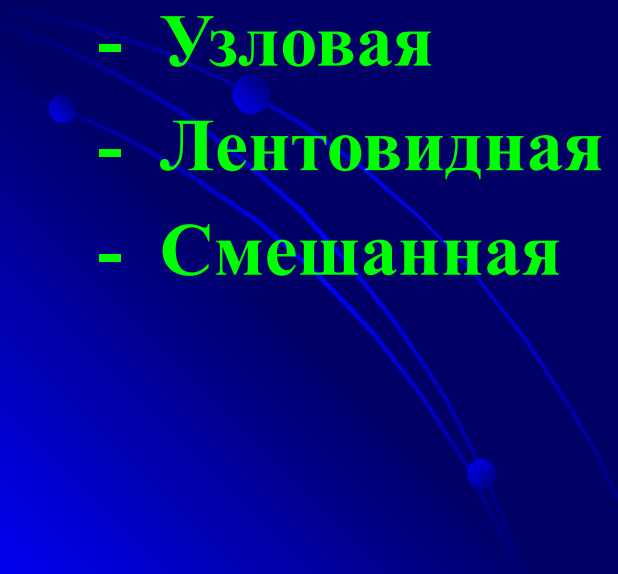


состоят из небольших вен, которые проходят через мозговую паренхиму и впадают в дренирующую коллекторную вену, нередко напоминая медузу

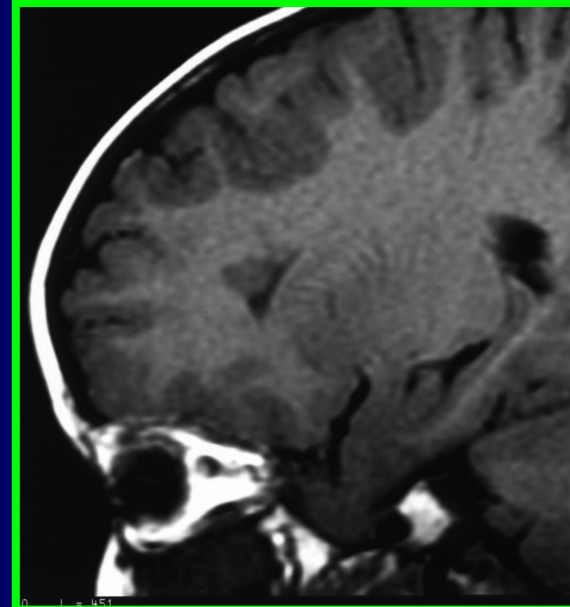
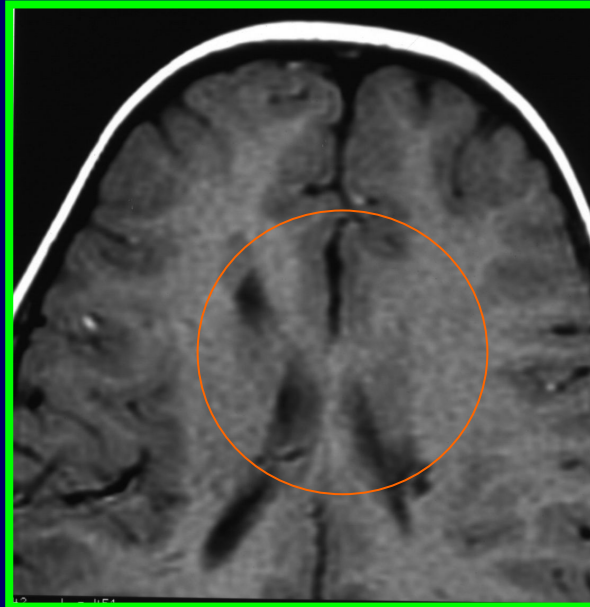
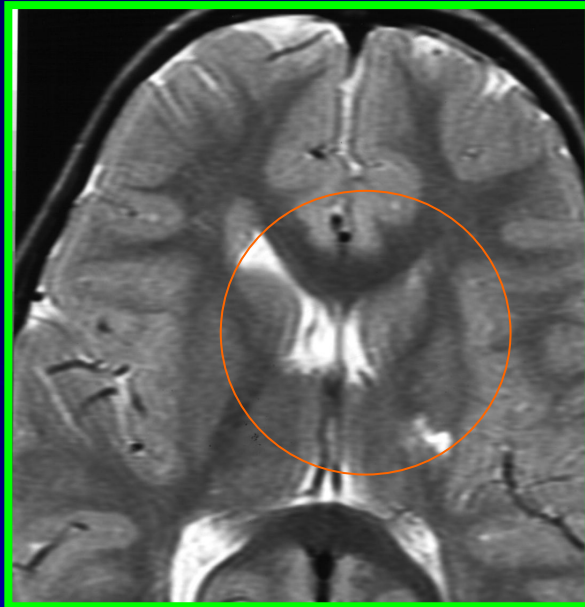


Гетеротопия серого вещества

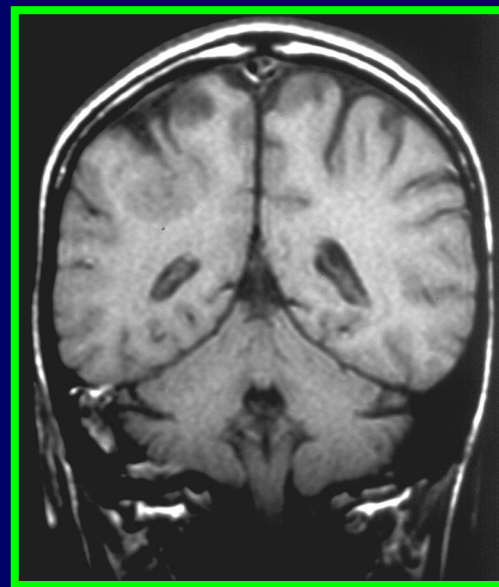
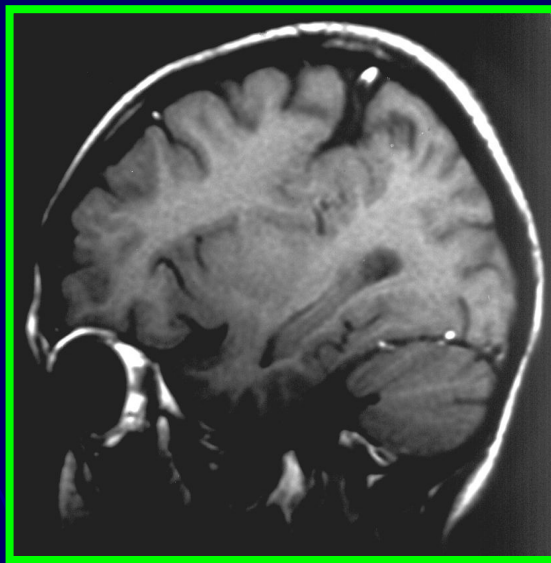
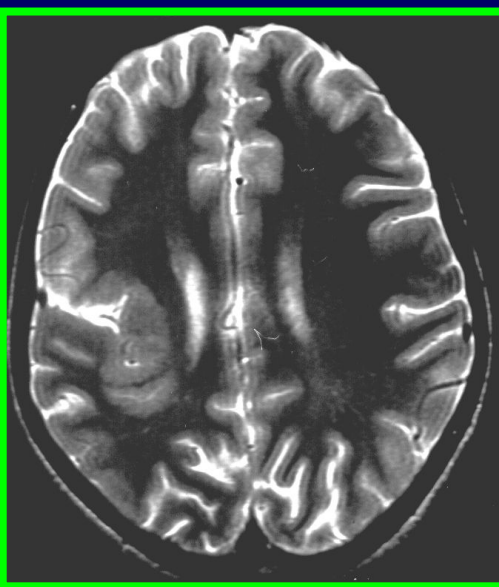
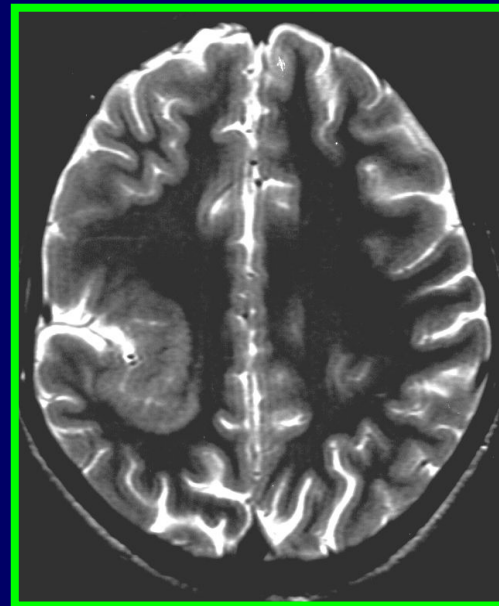
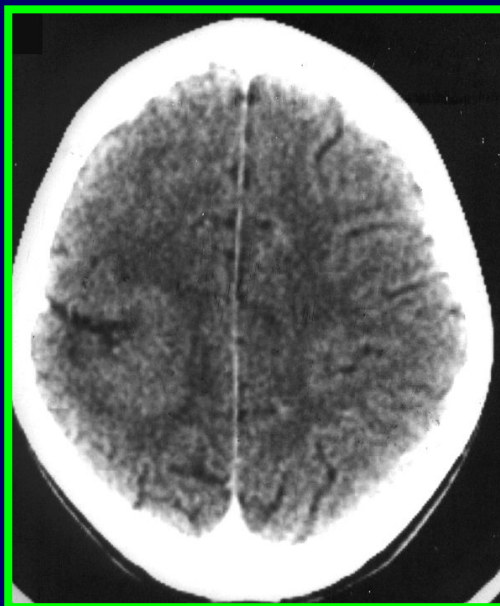
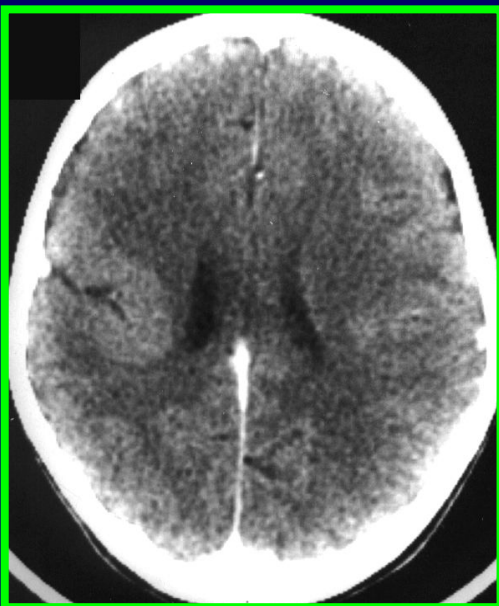X-сцепленные и аутосомальные разновидности, мутации
в гене DCX
(doublecortin Xq 22.3 - q 23) реже в гене, LISI (17p13.3)

- Субэпендимарная
 - Узловая
 - Лентовидная или ламинарная
 - Смешанная
- 

Гетеротопия субэпендимарная




Гетеротопия узловая



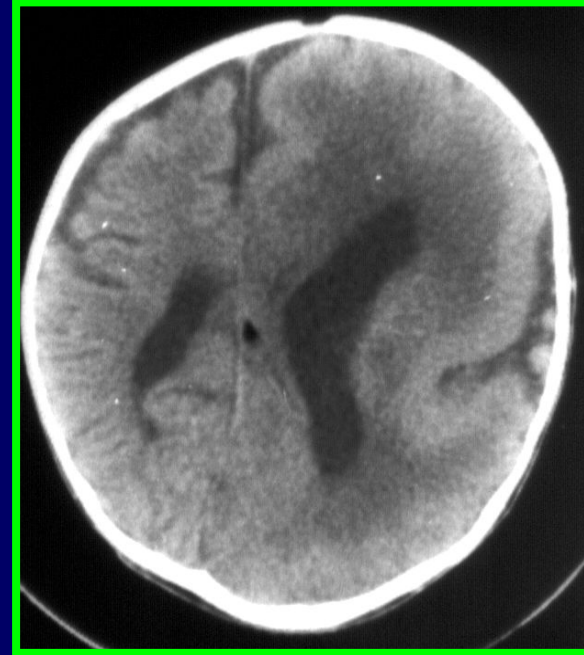
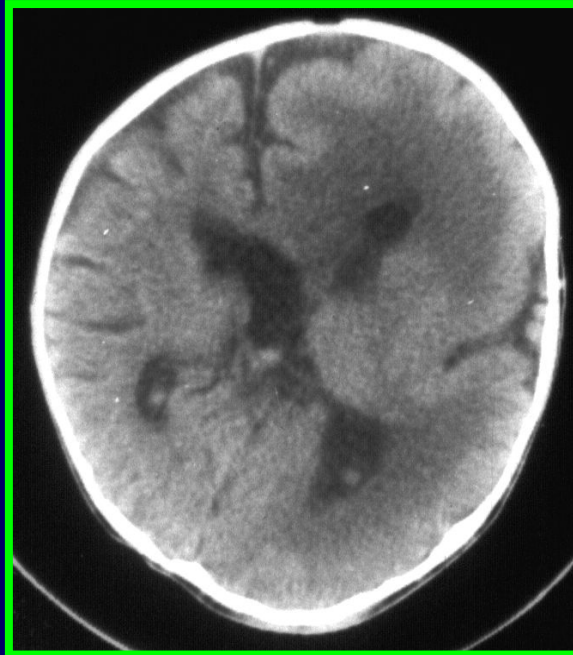
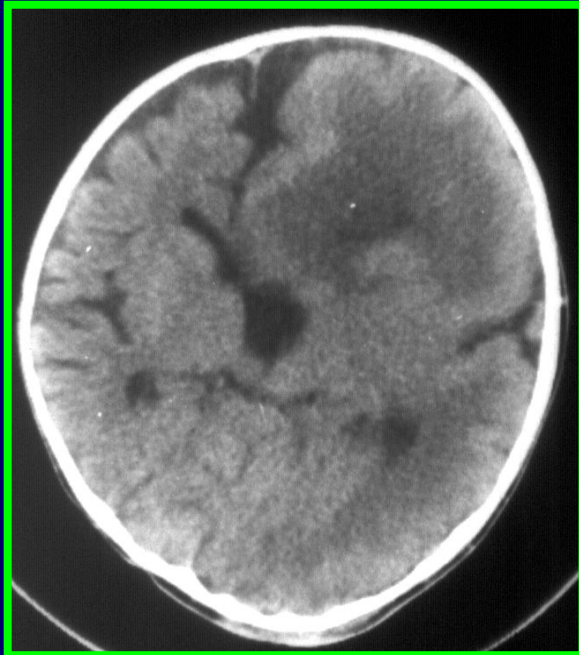
Изменение величины мозга

Мегалэнцефалия

Микроцефалия



Односторонняя мегалэнцефалия

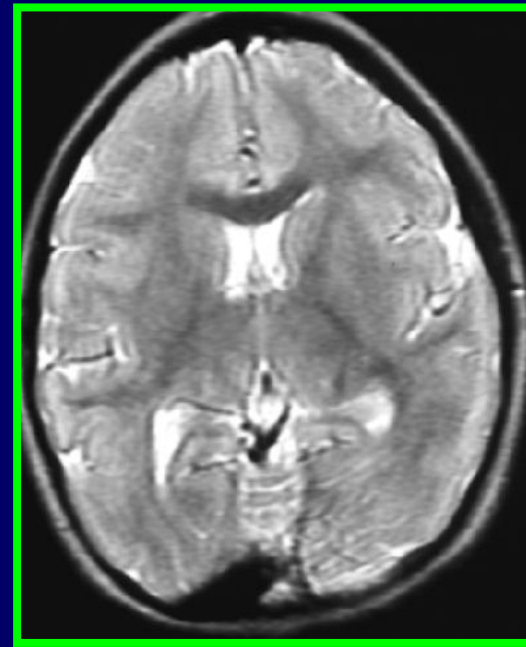
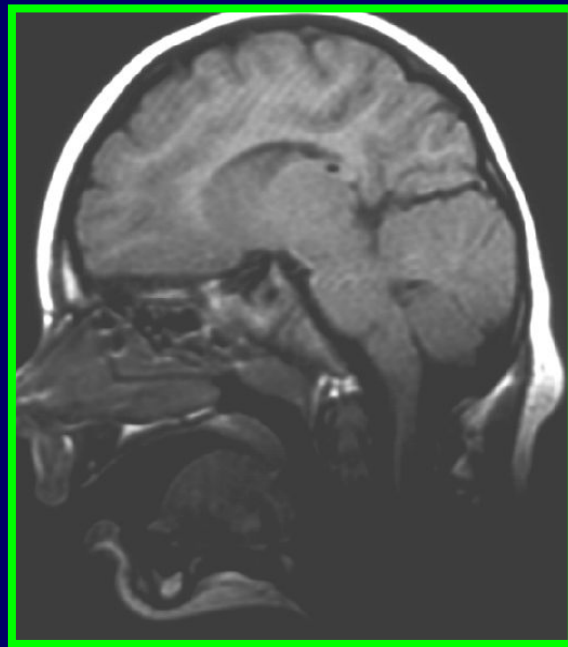
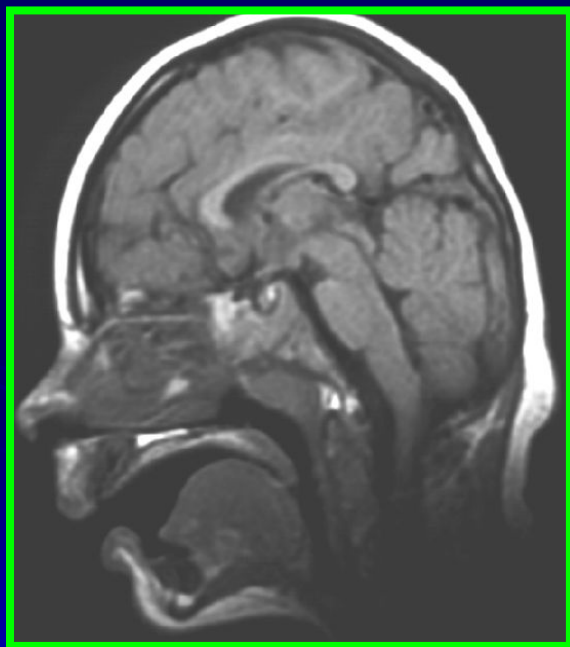


Макроцефалия или генерализованная мегалэнцефалия

часто бывает семейной, с правильно сформированным мозгом, размеры которого находятся в границах возрастной нормы. Мегалэнцефалия может быть также вызвана питуитарным гигантизмом, иногда встречается при нейрофиброматозе. Ее причиной бывают и метаболические нарушения - болезнь Канавана, болезнь Александра, метахроматическая лейкодистрофия, мукополисахаридоз.


Микроцефалия (микроэнцефалия) —

аномально маленький головной мозг. Обычно это является результатом внутриутробного сосудистого инсульта или внутриутробной TORCH-инфекции, также причиной могут быть метаболические нарушения, в частности фенилкетонурия.

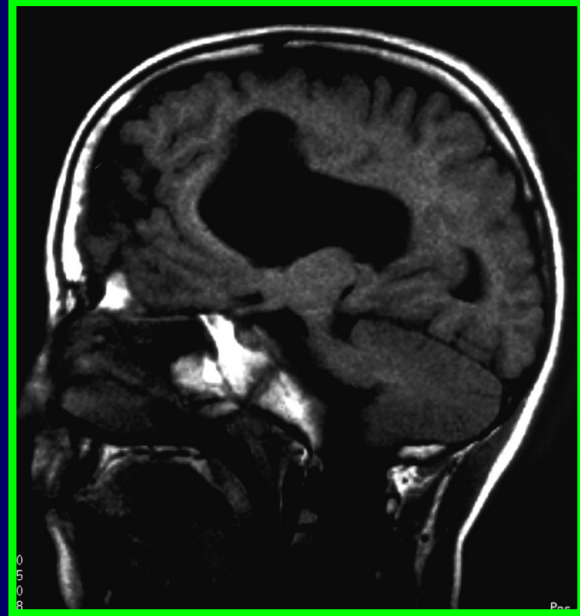
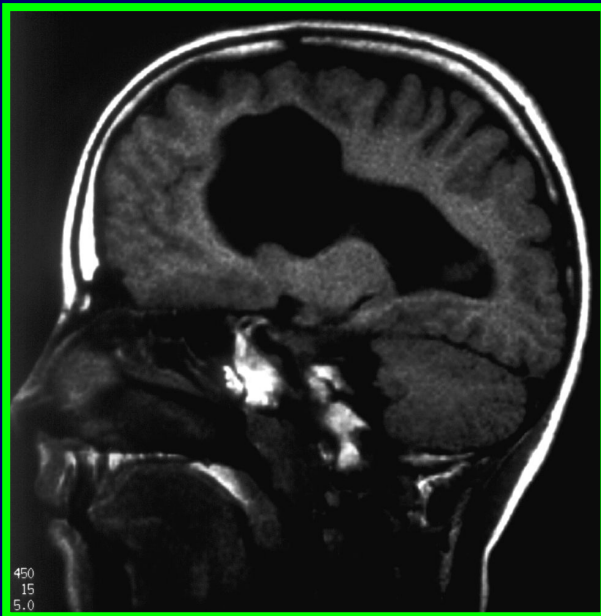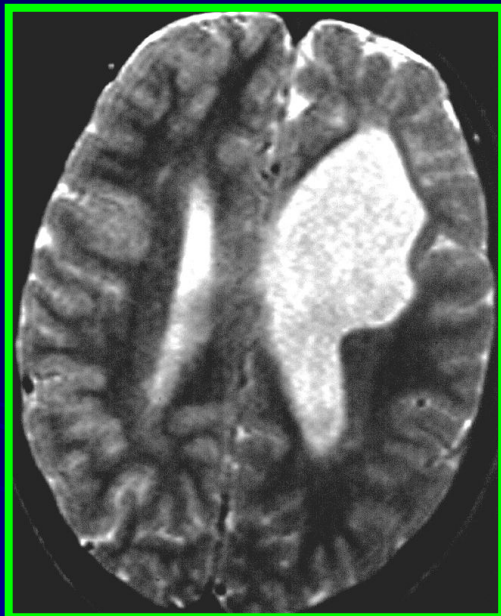


Порэнцефалия

Причины развития:

- аноксия
 - травма
 - воспалительные процессы
 - кровоизлияния
- 

Порэнцефалия левого бокового желудочка



Черепно-мозговые грыжи

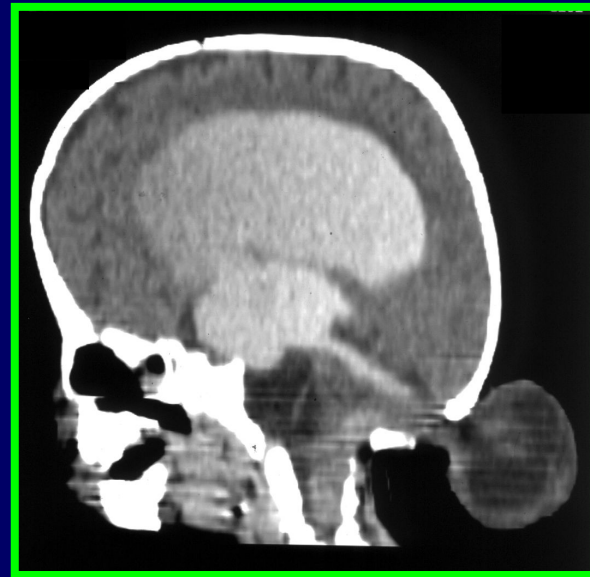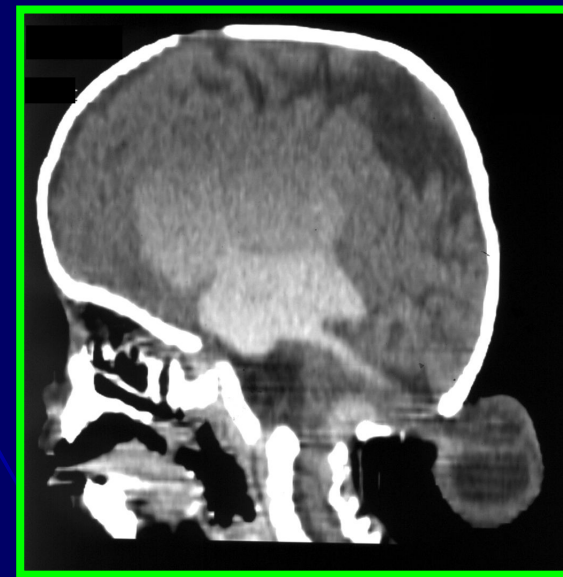
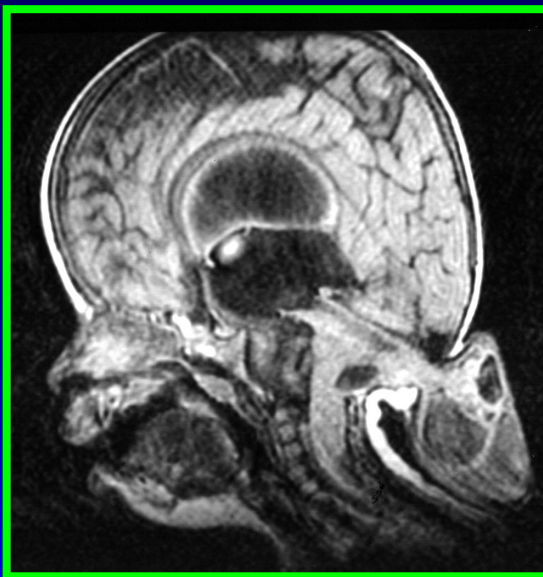
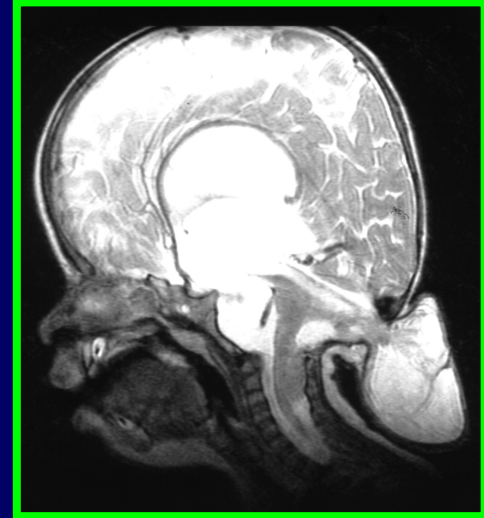
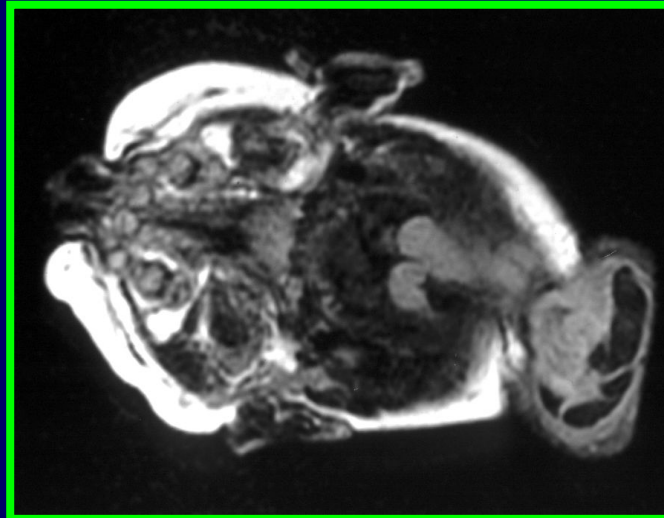
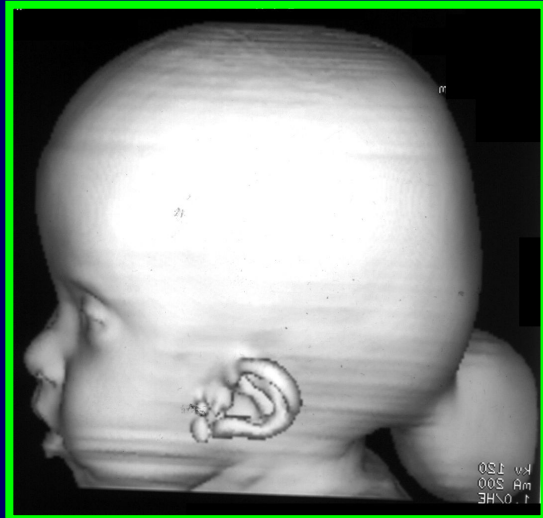относятся к дефекту закрытия невральной трубки. В зависимости от содержимого грыжевого мешка они подразделяются на:

- менингоцеле
- менингоэнцефалоцеле
- менингоэнцефалоцистоцеле

Грыжи свода черепа

- интерфронтальные
- интерпариетальные
- темпоральные
- переднего родничка
- заднего родничка

Окципитальная грыжа



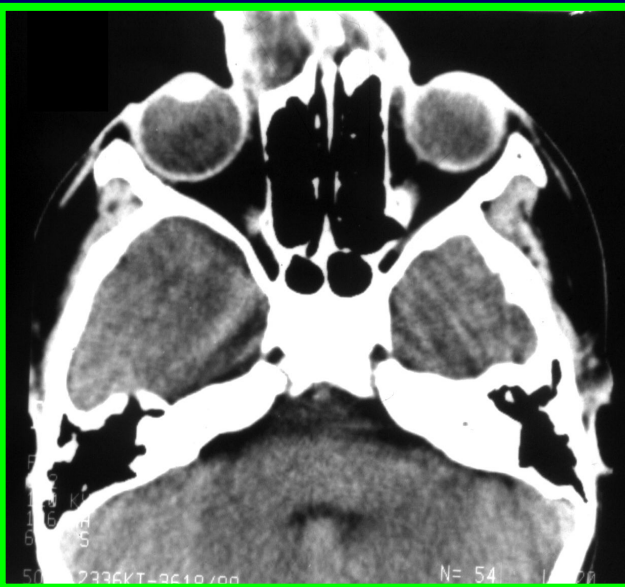Фронтобазиллярные грыжи

- Фронтально-назальные
- Фронтально-этмоидальные (синципитальные)
- Назоэтмоидальные
- Назо-орбитальные

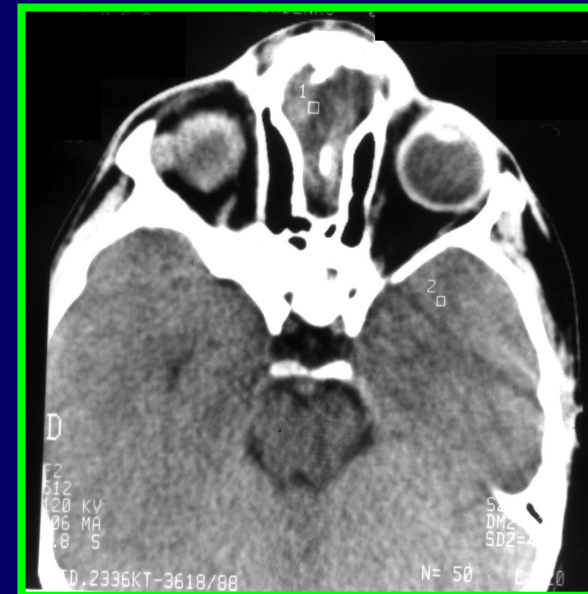Базиллярные грыжи

- Трансэтмоидальные
- Сфено-этмоидальные
- Транссфеноидальные
- Фронтально-сфеноидальные

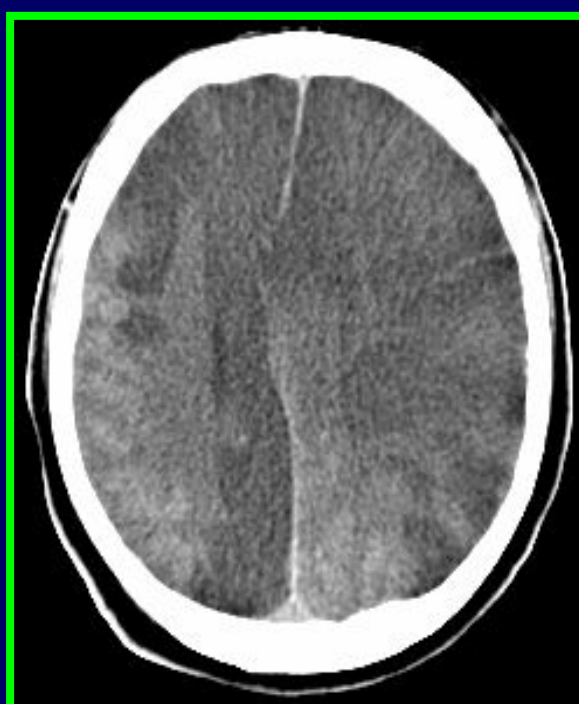
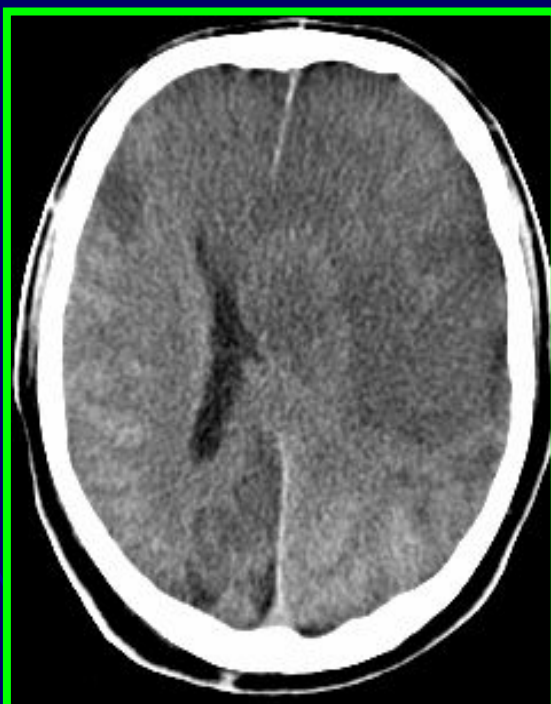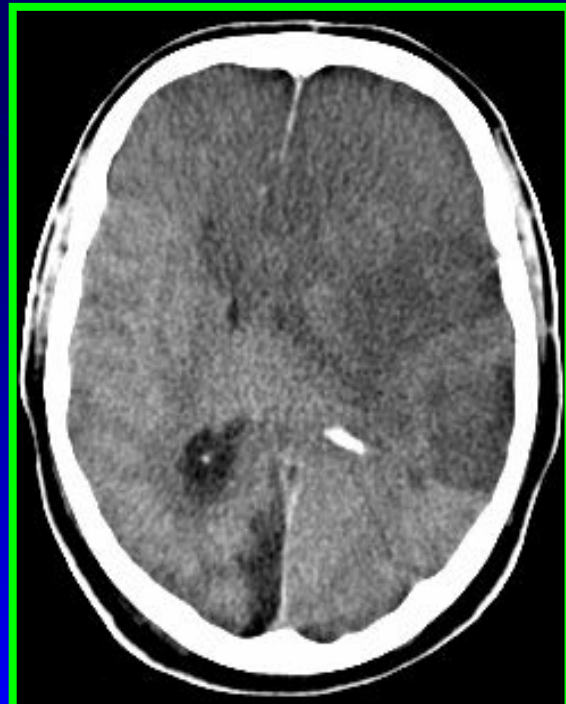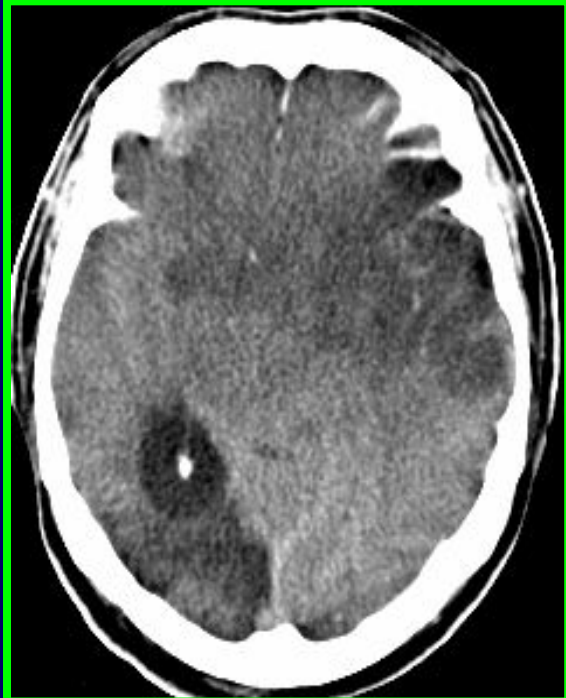Фронтально-назальные грыжи




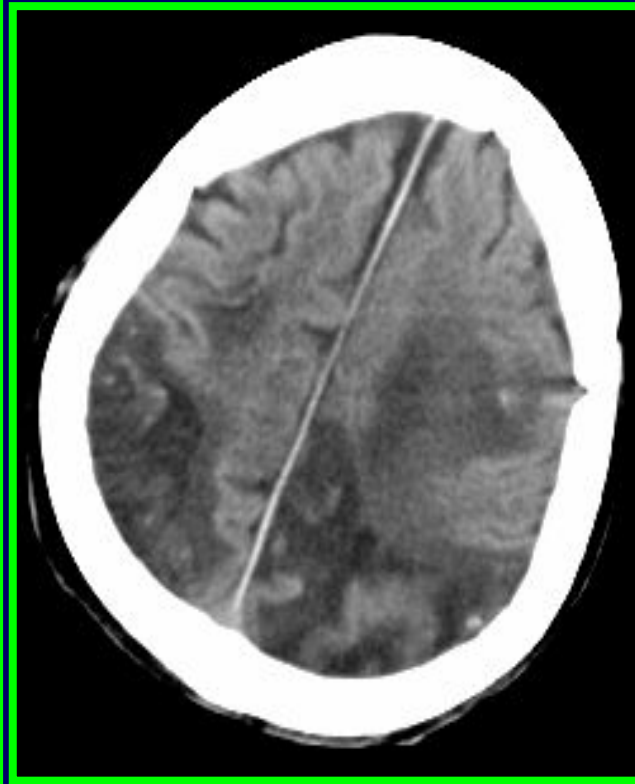
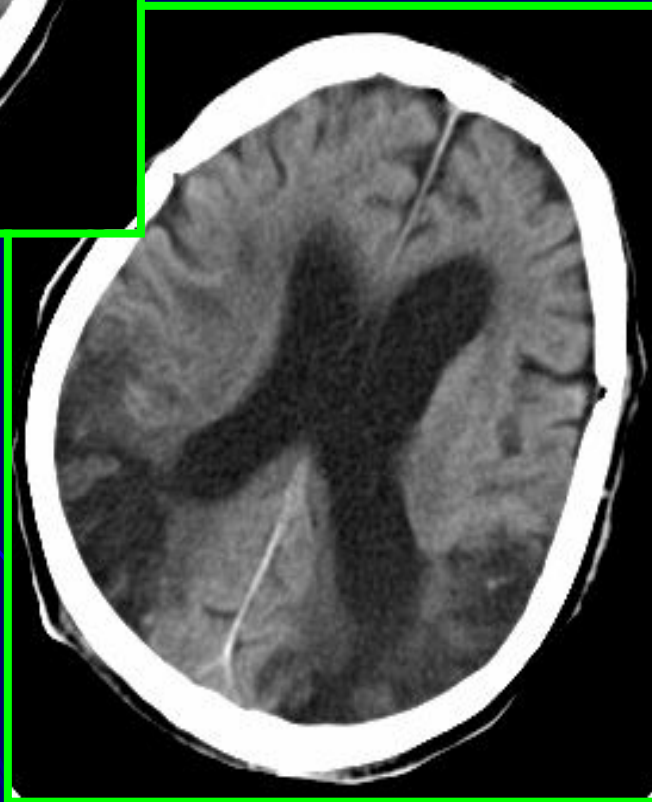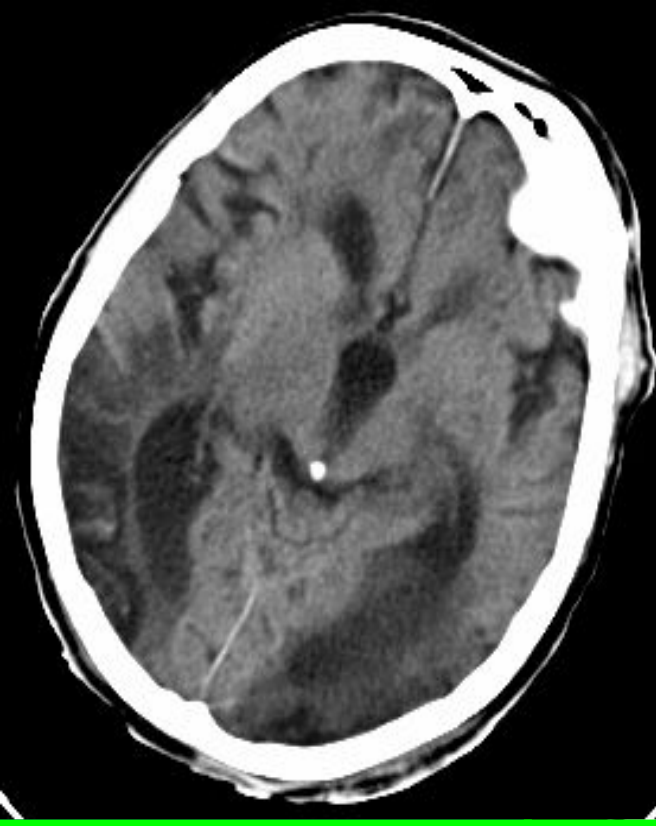
Ворота –
назо-фронтальный
родничок, мембрана
между верхним
концом костей носа,
лобной костью и
капсулой хряща




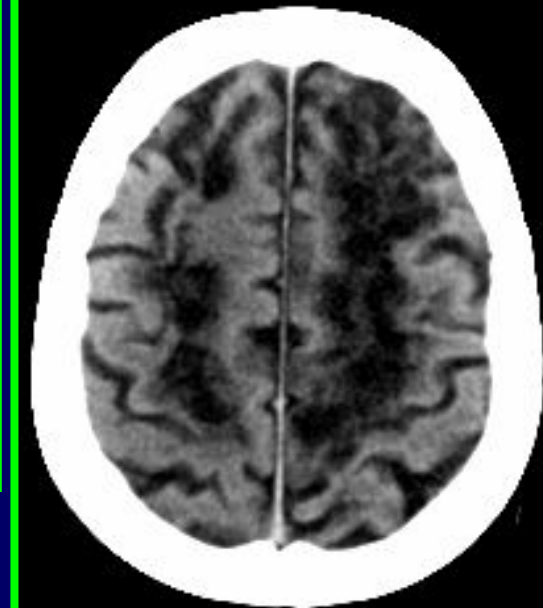
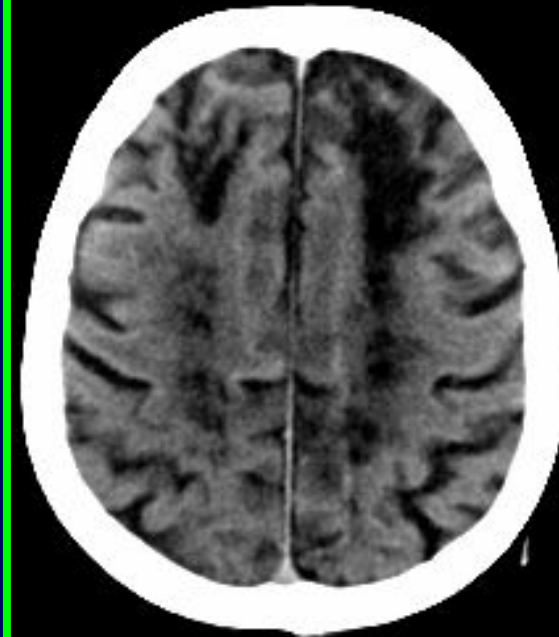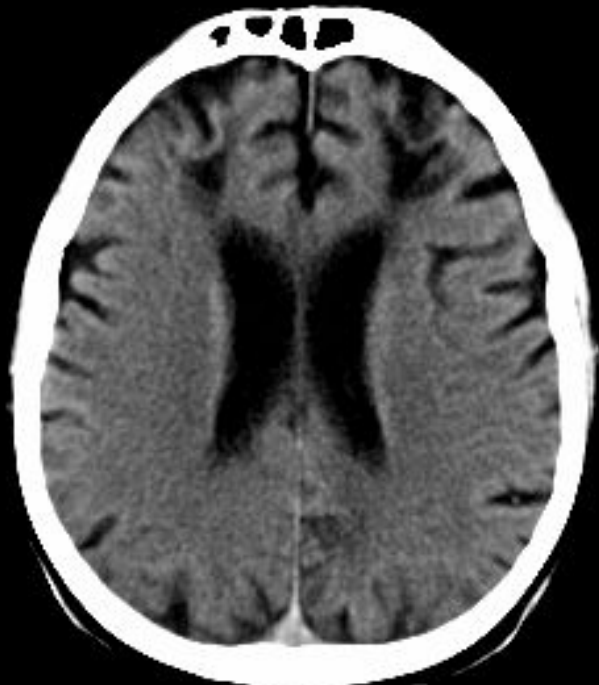
Токсическая энцефалопатия



Токсическая энцефалопатия



Токсическая энцефалопатия



Токсическая энцефалопатия

