



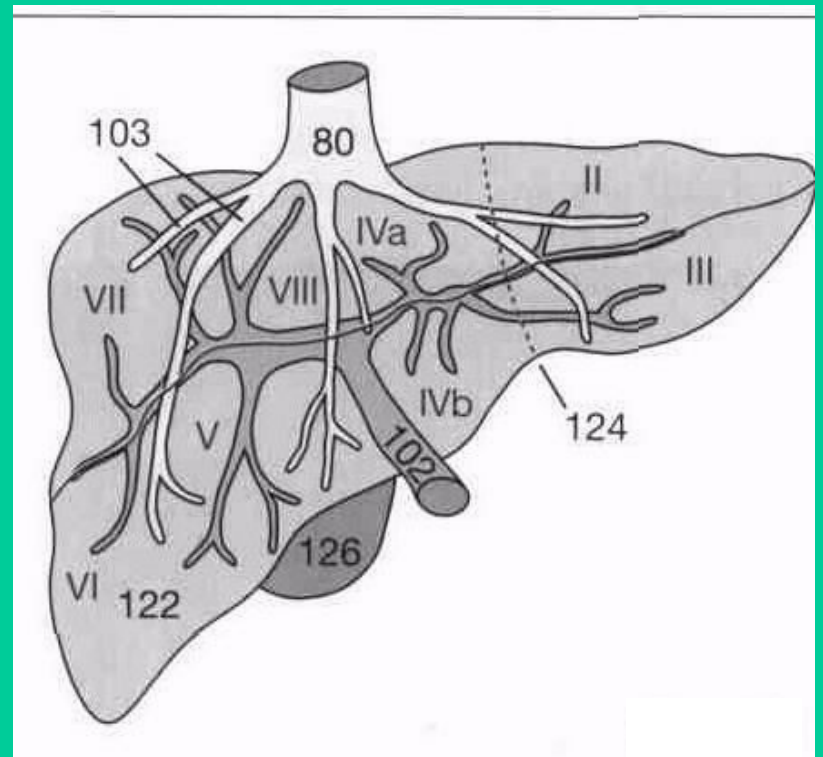
Военно-медицинская академия

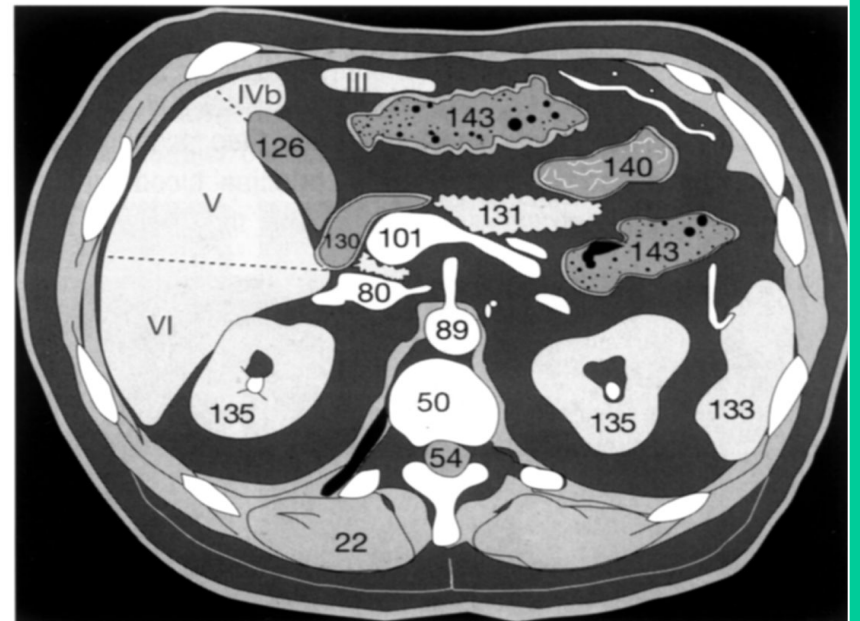
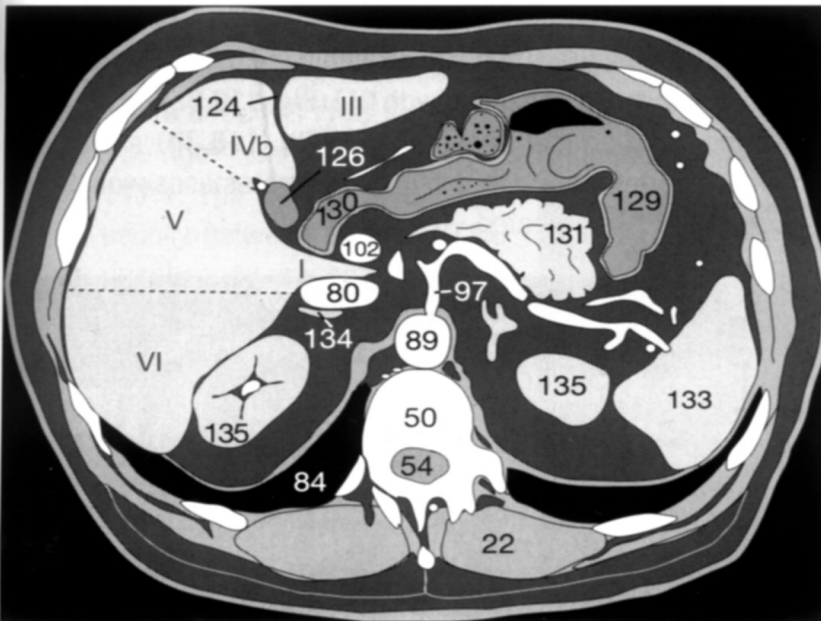
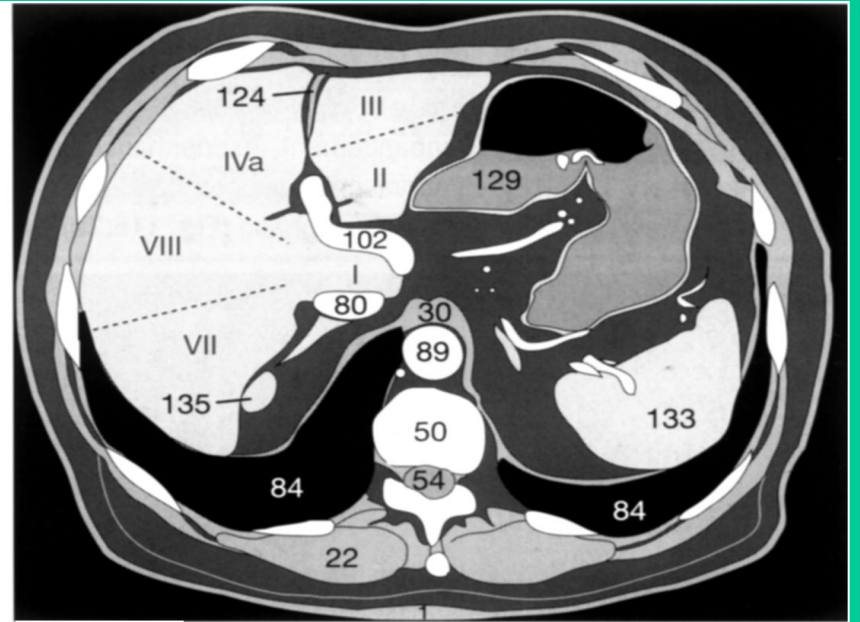
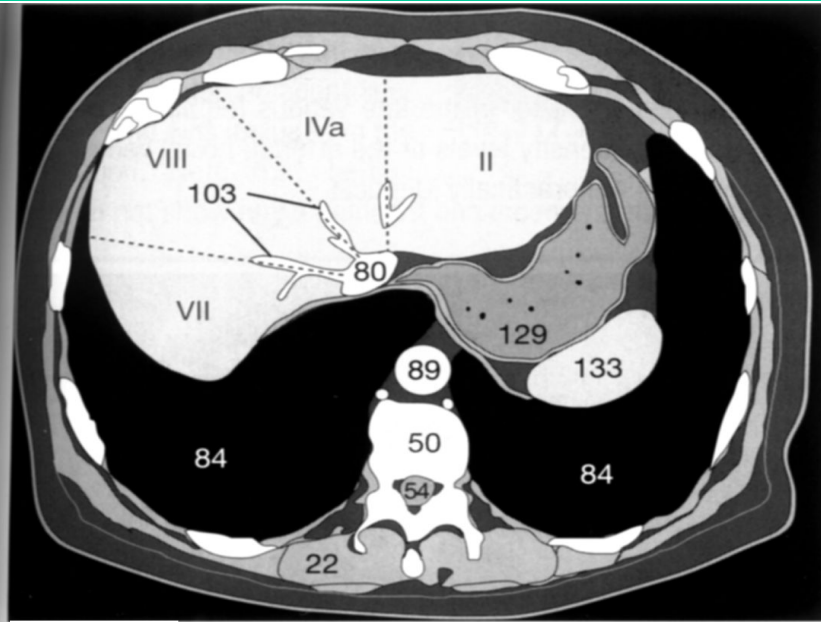
Кафедра рентгенологии и радиологии

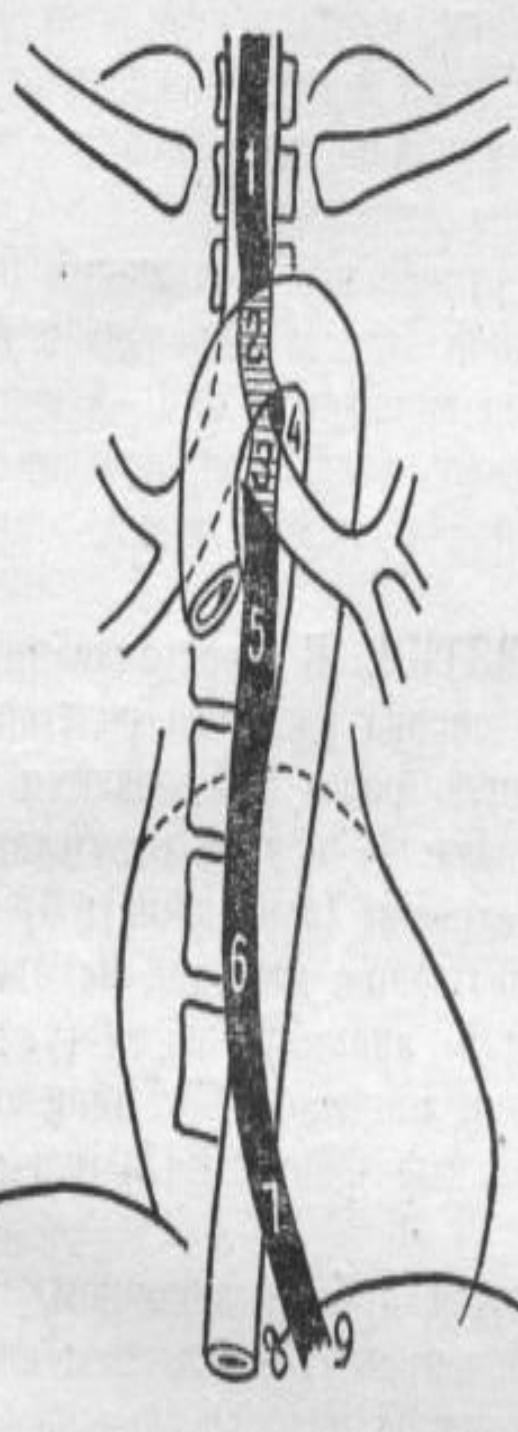**Методика КТ исследования органов живота.
КТ–анатомия органов живота.**

Михайловская Е.М.

Left lobe	I	caudate lobe
	II	lateral segment, cranial part
	III	lateral segment, caudal part
	IV	quadrate lobe (a: cranial, b: caudal)
Right lobe	V	anterior segment, caudal part
	VI	posterior segment, caudal part
	VII	posterior segment, cranial part
	VIII	anterior segment, cranial part



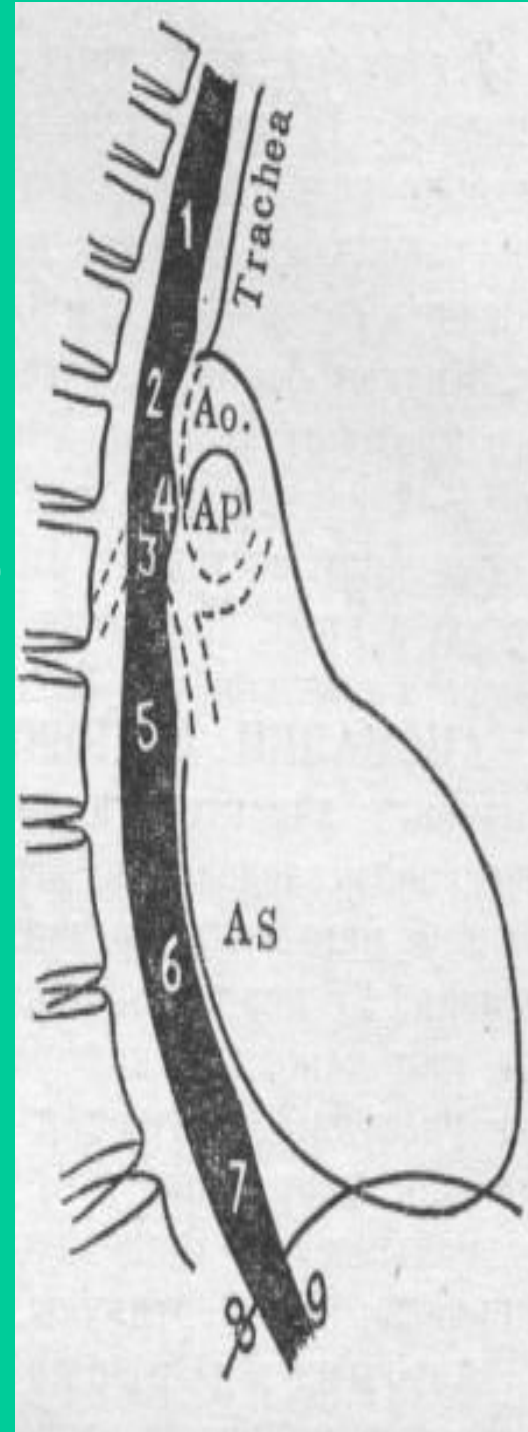




СЕКМЕНТЫ ПИЦЕВОДА (по Бромбару)

1. Трахеальный -8 см
2. Аортальный -3 см
3. Бронхиальный (бифур.)
4. Межаортобронхиальный
5. Подбронхиальный -5 см
6. Ретрокардиальный
7. Наддиафрагмальный -4 см
8. Диафрагмальный -1 см
9. Поддиафрагмальный -2 см

$7 + 8 + 9 =$ Пищеводно-
желудочный переход



Компьютерная томография при заболеваниях пищевода

ПОКАЗАНИЯ

- определение степени распространения патологического процесса за пределы стенки пищевода
- состояние внутригрудных лимфатических узлов и других органов и структур средостения (грудной клетки)
- динамика послеоперационных изменений
- выявление регионарных и отдаленных метастазов карциномы пищевода по классификации TNM

ОГРАНИЧЕНИЯ

- невозможность анализа поражения слоев пищеводной стенки
- трудности в определении степени распространения процесса при слабой выраженности медиастинальной жировой клетчатки

ЗАБОЛЕВАНИЯ ПИЩЕВОДА, ВЫЯВЛЯЕМЫЕ ПРИ КТ

Деформации и смещения

Варикозное расширение вен

Дивертикулы

Грыжи пищеводного отверстия диафрагмы

Ожоги

Язвы

Доброкачественные опухоли

Злокачественные опухоли

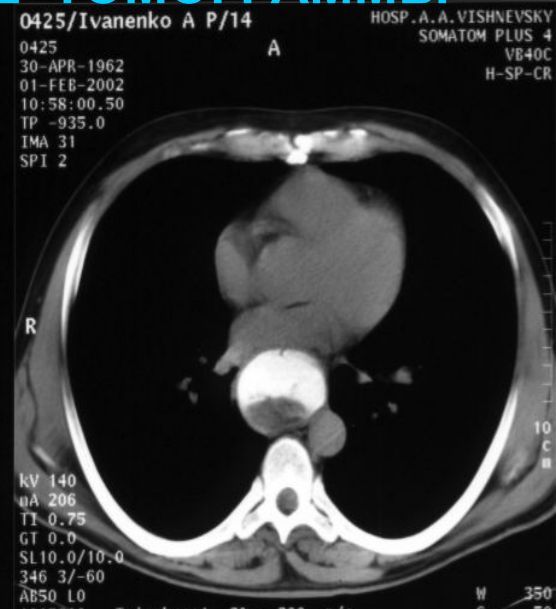
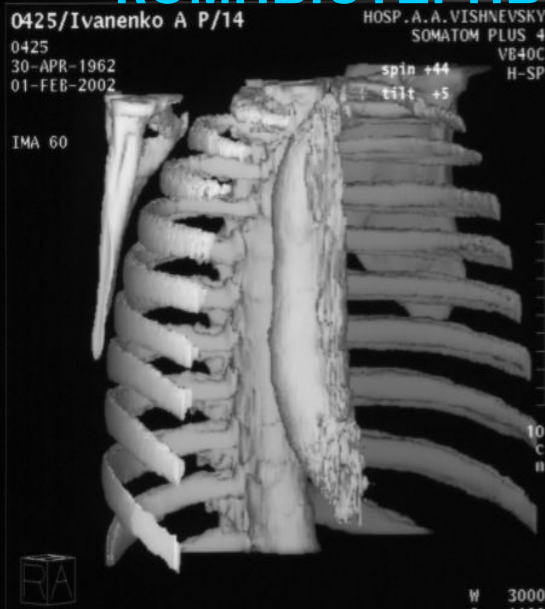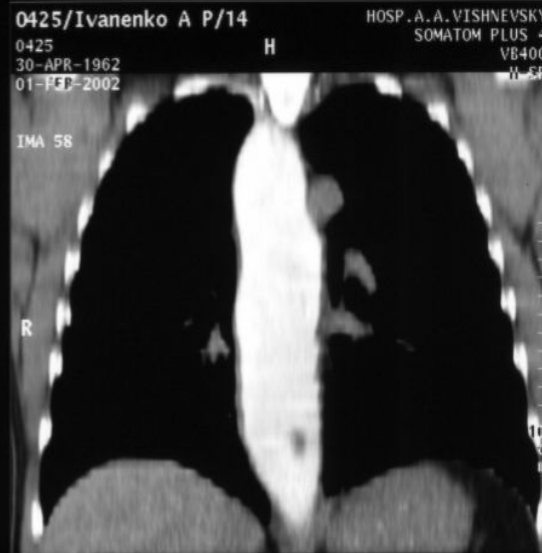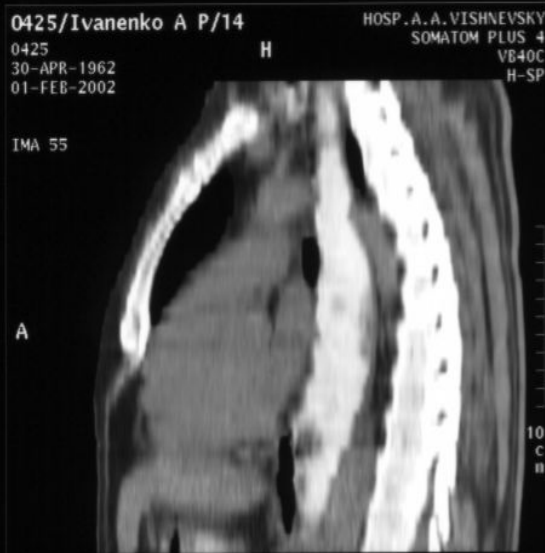Инородные тела

АХАЛАЗИЯ

КТ-признаки:

- сужение терминального отдела с четкими, ровными и эластичными контурами;
- сохранность рельефа;
- супрастенотическое расширение пищевода
- фармакологическая проба с нитроглицерином способствует раскрытию кардии – признак отсутствия рака
- многоплоскостные и объемные реконструкции
- параэзофагеальные изменения

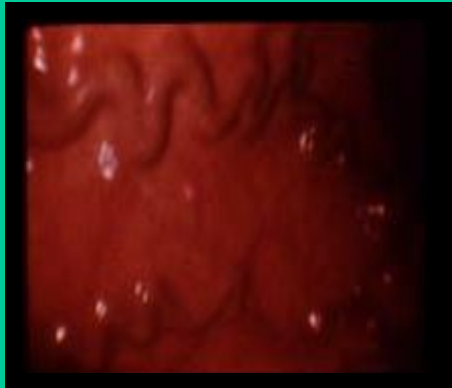
КОМПЬЮТЕРНЫЕ ТОМОГРАММЫ



НАРУШЕНИЯ ФУНКЦИИ ПИЩЕВОДА

ВАРИКОЗНОЕ РАСШИРЕНИЕ ВЕН ПИЩЕВОДА

8% ВСЕХ ВСКРЫТИЙ



МОРФОЛОГИЯ Расширение вен в подслизистом слое с образованием узлов. Слизистая истончается и эрозируется. В своде желудка варикозные вены появляются раньше, чем в пищеводе, но выявляются труднее – обычно с помощью эзофагогастроскопии

ЭТИОЛОГИЯ

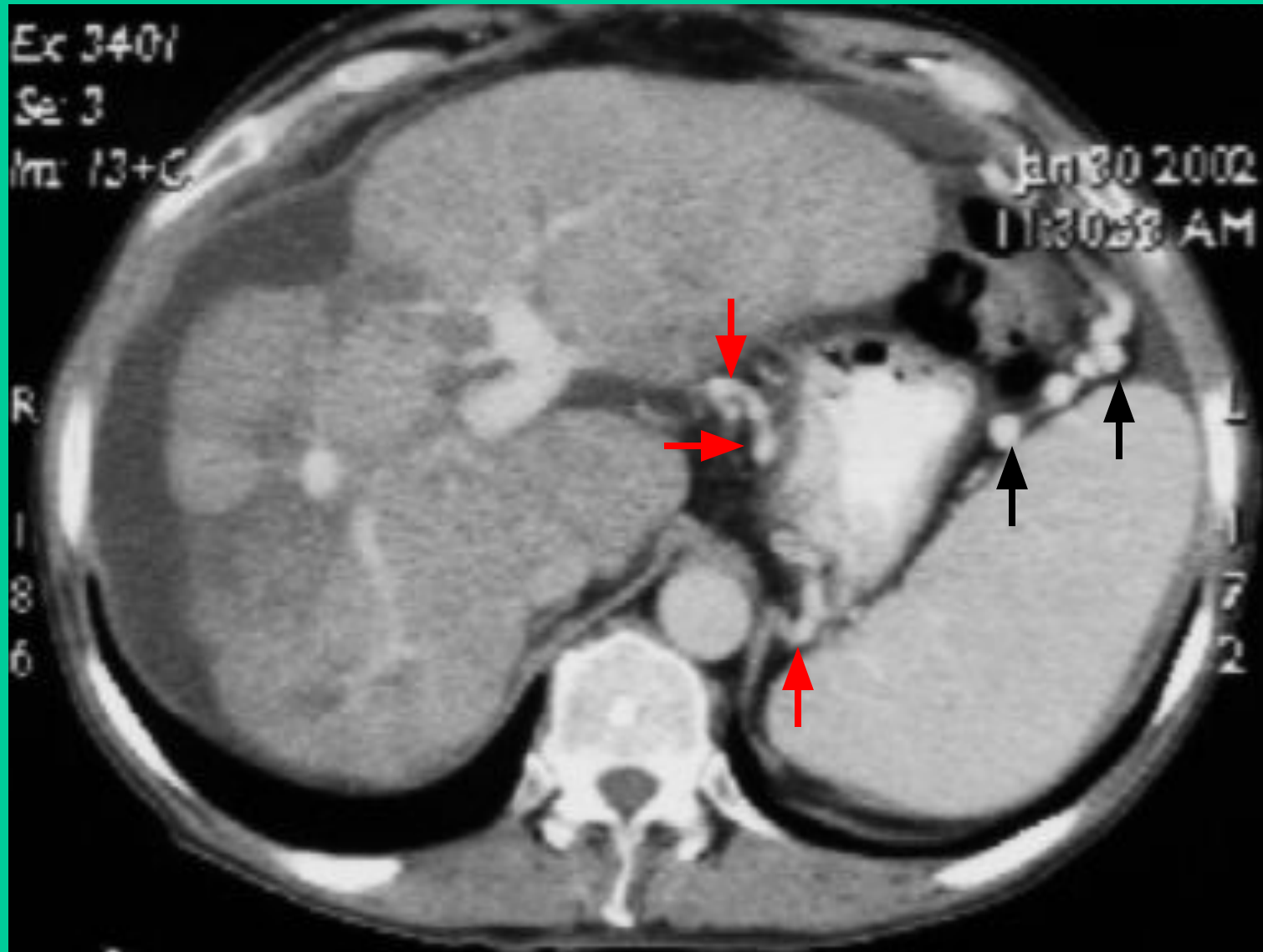
- 1 - портальная гипертензия (цирроз печени), поражаются свод желудка и нижние сегменты пищевода,
- 2 - сердечная декомпенсация, поражение пищевода на всем протяжении
- 3 - сдавление верхней полой вены, поражаются верхние сегменты
- 4 - врожденные расширения

КЛИНИКА - кровотечение (для всего ЖКТ: 1 место - язва, 2 - рак, 3 – варикозные вены)

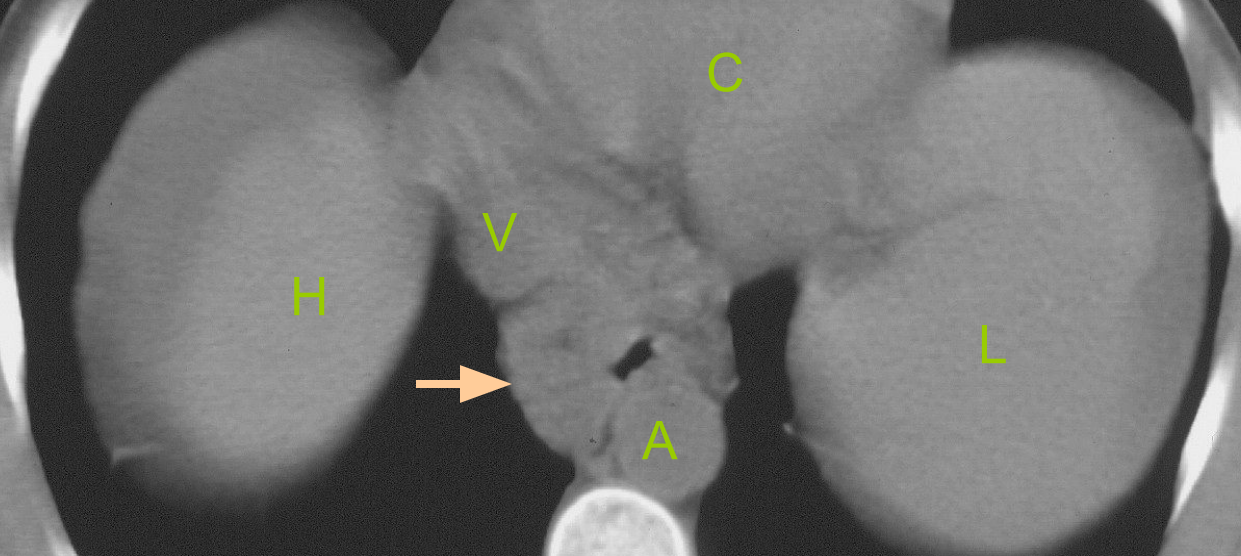
Rg Множество краевых дефектов наполнения различной формы и размеров. Рельеф деформирован. При пробе Вальсальвы узлы уменьшаются, при пробе Мюллера - увеличиваются

ВАРИКОЗНОЕ РАСШИРЕНИЕ ВЕН

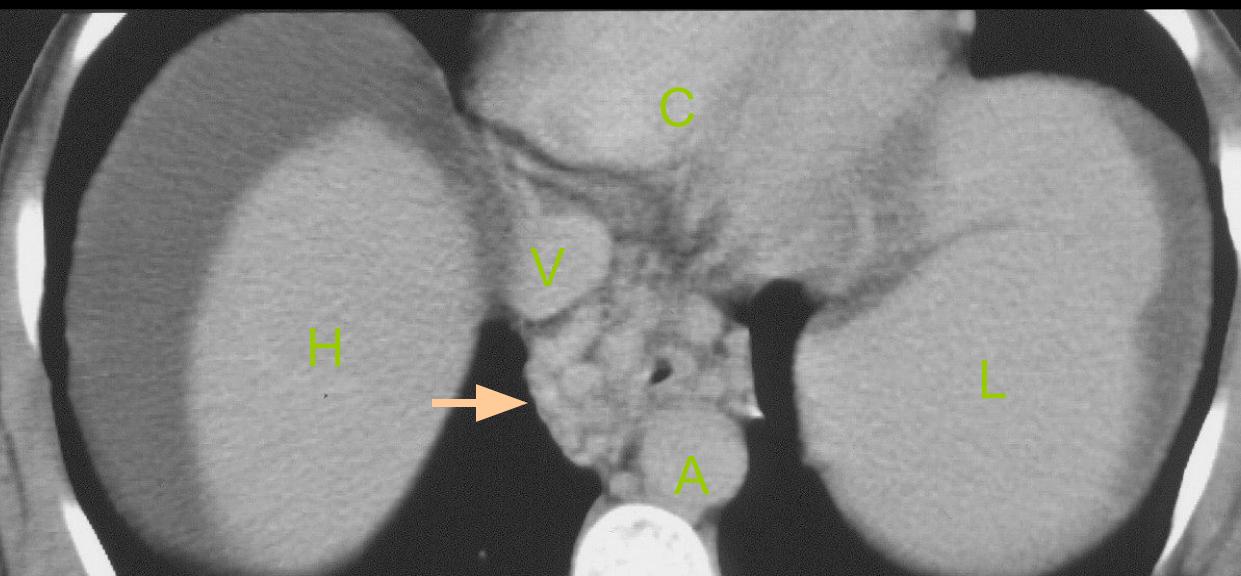
РАЗВИТИЕ КОЛЛАТЕРАЛЕЙ ДЛЯ ОТТОКА КРОВИ В ВЕРХнюю ПОЛУЮ ВЕНУ ПРИ ЦИРРОЗЕ ПЕЧЕНИ; ЖЕЛУДОЧНЫЕ () И СЕЛЕЗЕНОЧНЫЕ ()



ВАРИКОЗНОЕ РАСШИРЕНИЕ ВЕН



НАТИВНОЕ ИССЛЕДОВАНИЕ



КОНТРАСТНОЕ УСИЛЕНИЕ

ВАРИКОЗНОЕ
РАСШИРЕНИЕ ВЕН
ПИЩЕВОДА ПРИ
ЦИРРОЗЕ ПЕЧЕНИ →

А - аорта

Н - печень

V - верхняя полая вена

L - селезенка

С - сердце

ВАРИКОЗНОЕ РАСШИРЕНИЕ ВЕН

ДИВЕРТИКУЛЫ ПИЩЕВОДА

СТОЙКОЕ ВЫПЯЧИВАНИЕ СТЕНКИ, ОБРАЗУЮЩЕЕ ДОПОЛНИТЕЛЬНУЮ ПОЛОСТЬ, СОЕДИНЕННУЮ ШЕЙКОЙ С ПРОСВЕТОМ ОРГАНА

ГЛОТОЧНО-ПИЩЕВОДНЫЕ

ЭПИБРОНХИАЛЬНЫЕ

НАДДИАФРАГМАЛЬНЫЕ

ПОДДИАФРАГМАЛЬНЫЕ

ЭТИОЛОГИЯ

- заболевания пищевода, спайки, деформация позвоночника, воспаления в средостении

КЛИНИКА

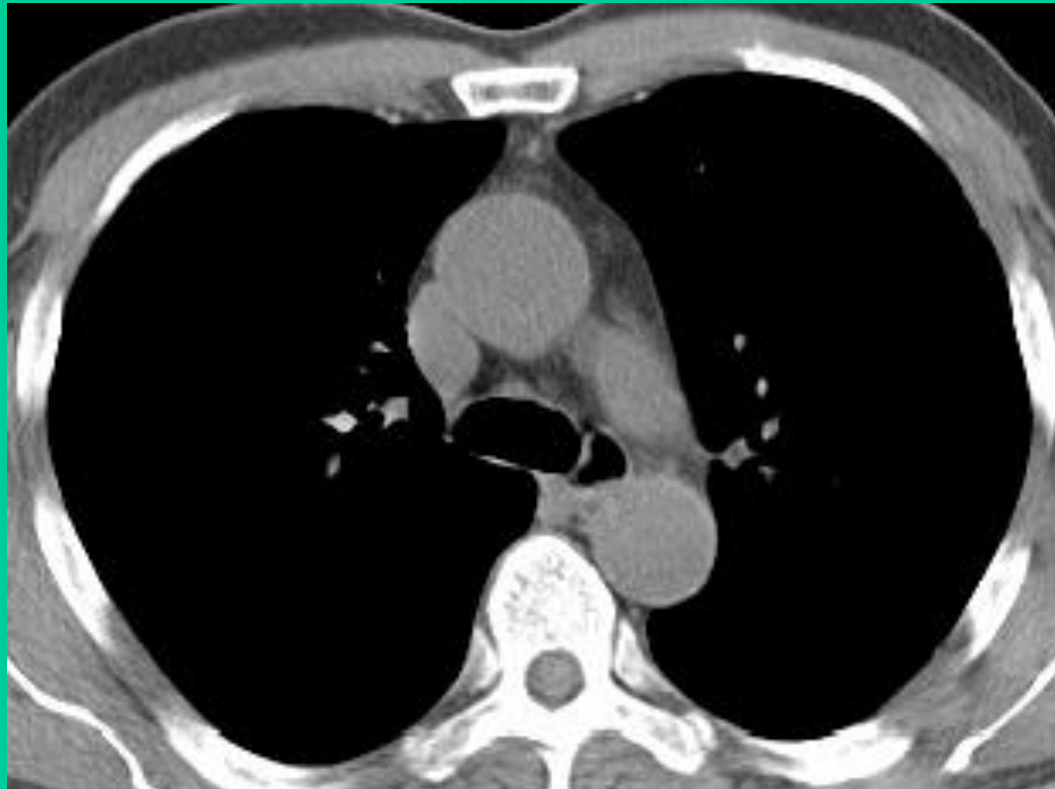
- случайная находка

ОСЛОЖНЕНИЯ

- дивертикулит (боли, срыгивание, запах изо рта)
- изъязвление
- перфорация (медиастинит)
- безоары в дивертикуле

ДИВЕРТИКУЛЫ ПИЩЕВОДА

Дивертикул пищевода



ГРЫЖИ ПИЩЕВОДНОГО ОТВЕРСТИЯ ДИАФРАГМЫ

СОЧЕТАЮЩИЕСЯ С
НЕДОСТАТОЧНОСТЬЮ
КАРДИИ

НЕ СОЧЕТАЮЩИЕСЯ С
НЕДОСТАТОЧНОСТЬЮ
КАРДИИ

СКОЛЬЗЯЩИЕ
В ГОРИЗОНТАЛЬНОМ ПОЛОЖЕНИИ
ЧАСТЬ ЖЕЛУДКА ПЕРЕМЕЩАЕТСЯ В
СРЕДОСТЕНИЕ, В ВЕРТИКАЛЬНОМ –
ОПУСКАЕТСЯ НАЗАД

ФИКСИРОВАННЫЕ
ГРЫЖИ НИКОГДА ПОЛНОСТЬЮ
НЕ ОПУСКАЮТСЯ
В БРЮШНУЮ
ПОЛОСТЬ

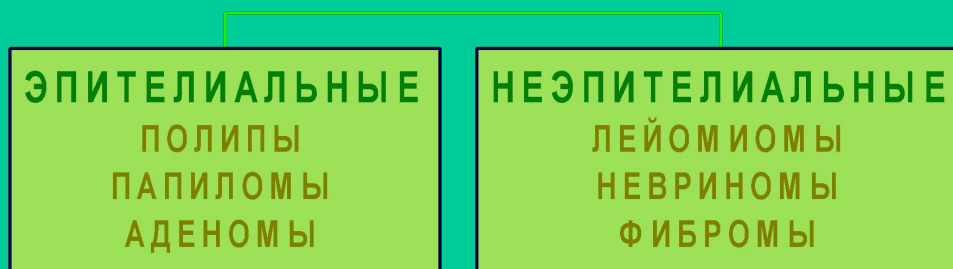
ЭТИОЛОГИЯ инволютивное расширение ПОД (старше 50 лет), травма, повышение внутрибрюшного давления

КЛИНИКА боль после еды, облегчение после рвоты и приема щелочей, усиление болей при физическом труде, изжога, анемия обусловленная эрозиями

ОСЛОЖНЕНИЯ рефлюкс-эзофагит, язвы пищевода и желудка, кровотечение, ущемление

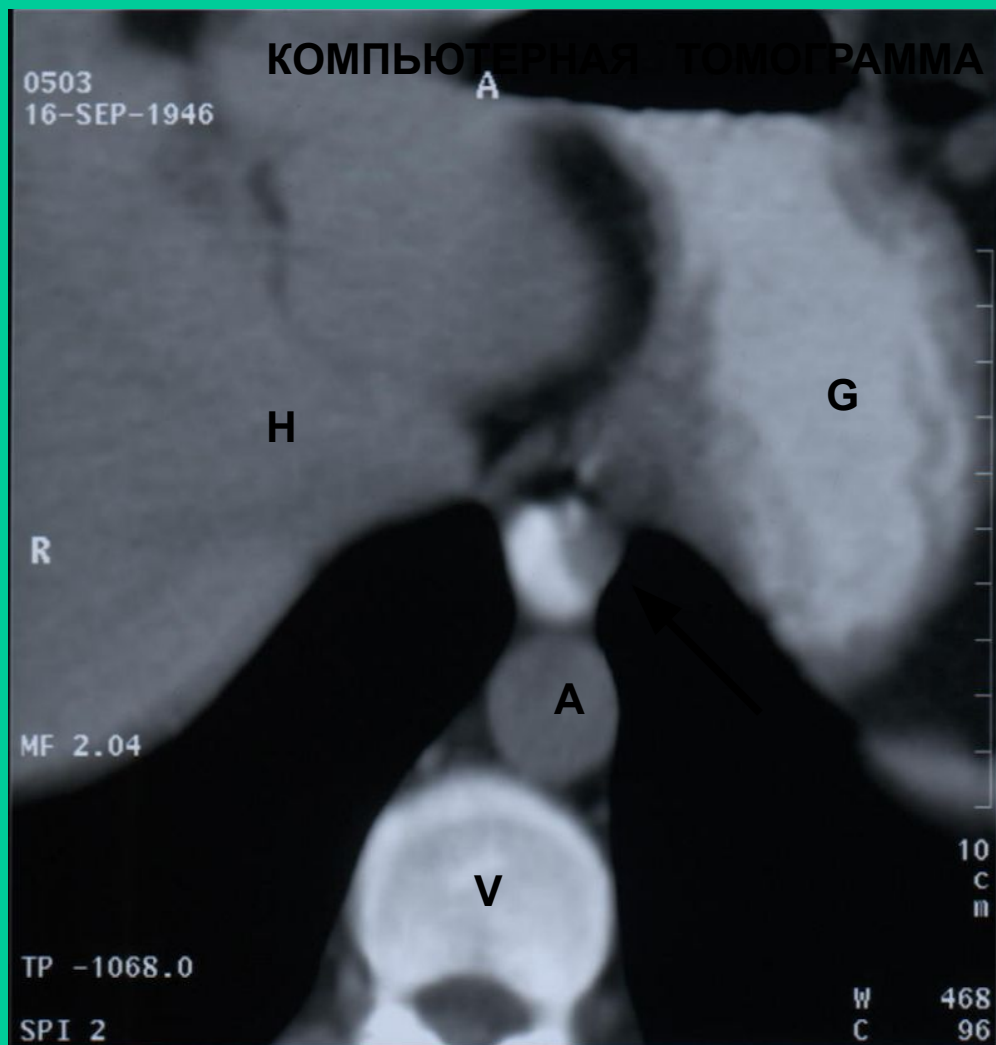
ГРЫЖИ ПИЩЕВОДНОГО ОТВЕРСТИЯ ДИАФРАГМЫ

ДОБРОКАЧЕСТВЕННЫЕ ОПУХОЛИ ПИЩЕВОДА СОСТАВЛЯЮТ ПРИМЕРНО 1% ВСЕХ ОПУХОЛЕЙ



- ЛОКАЛИЗАЦИЯ** - от 3 сегмента книзу, где в основном гладкая мускулатура, из которой растут лейомиомы
- РАЗМЕРЫ** - от нескольких грамм до нескольких килограмм
- КОЛИЧЕСТВО** - чаще одиночные, реже множественные (лейомиоматоз)
- КЛИНИКА** - интермитирующая (преходящая) дисфагия, неприятные ощущения при глотании
- ОСЛОЖНЕНИЯ** - распад опухоли с кровавой рвотой

ЛЕЙОМИОМА ПИЩЕВОДНО-ЖЕЛУДОЧНОГО ПЕРЕХОДА



КТ- признаки:

- Овоидная или круглая форма образования
- Четкие ровные внутренние и наружные контуры как пищевода, так и опухоли
- Тупые углы между опухолью и неизменной стенкой пищевода
- Коэффициент абсорбции соответствует мышечной ткани (КА = 45-50 ед. Н)
- Отсутствие прорастания в соседние органы
- Отсутствие лимфаденопатии

ДОБРОКАЧЕСТВЕННЫЕ ОПУХОЛИ

ЗЛОКАЧЕСТВЕННЫЕ ОПУХОЛИ ПИЩЕВОДА

СОСТАВЛЯЮТ **5-10%** ВСЕХ ОПУХОЛЕЙ ЧЕЛОВЕКА
СРЕДИ МУЖЧИН – **15** МЕСТО, СРЕДИ ЖЕНЩИН – **25** МЕСТО
ДИАГНОСТИКА ПОЗДНЯЯ, РЕЗУЛЬТАТЫ ЛЕЧЕНИЯ ПОСРЕДСТВЕННЫЕ
ВЫСОКАЯ ЛЕТАЛЬНОСТЬ ПРИ ОПЕРАЦИЯХ (**20%**)
ПРОДОЛЖИТЕЛЬНОСТЬ ЖИЗНИ ПОСЛЕ ЛЕЧЕНИЯ **1,5 – 2** ГОДА
СРЕДНИЙ ВОЗРАСТ **50-55** ЛЕТ (**5М : 1Ж**)
НЕТ РАННИХ СИМПТОМОВ РАКА ПИЩЕВОДА

ЛОКАЛИЗАЦИЯ - излюбленная - на уровне левого главного бронха

1 место - 3, 4, 5 сегменты - 70%

2 место - 6 сегмент - 18%

3 место - 1, 2 сегменты - 12%

- в остальных сегментах чаще вторичные раки

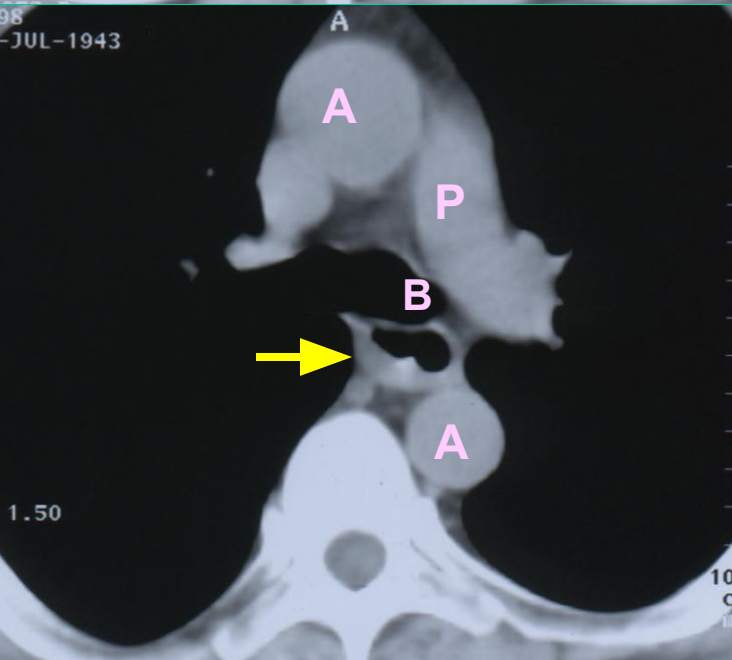
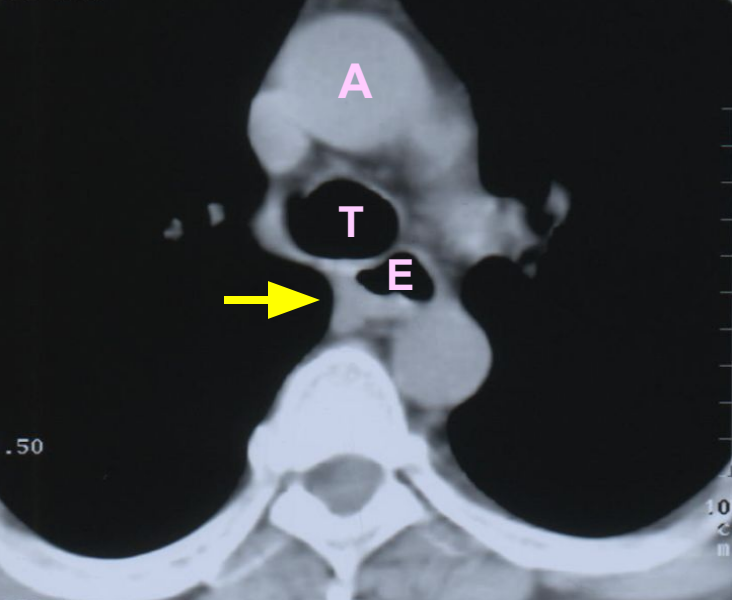
КЛИНИКА

- дисфагия (90%), икота, повышенное слюноотделение, боли, тяжесть за грудиной

МОРФОЛОГИЯ

- чаще плоскоклеточный рак с ороговением, реже аденокарцинома

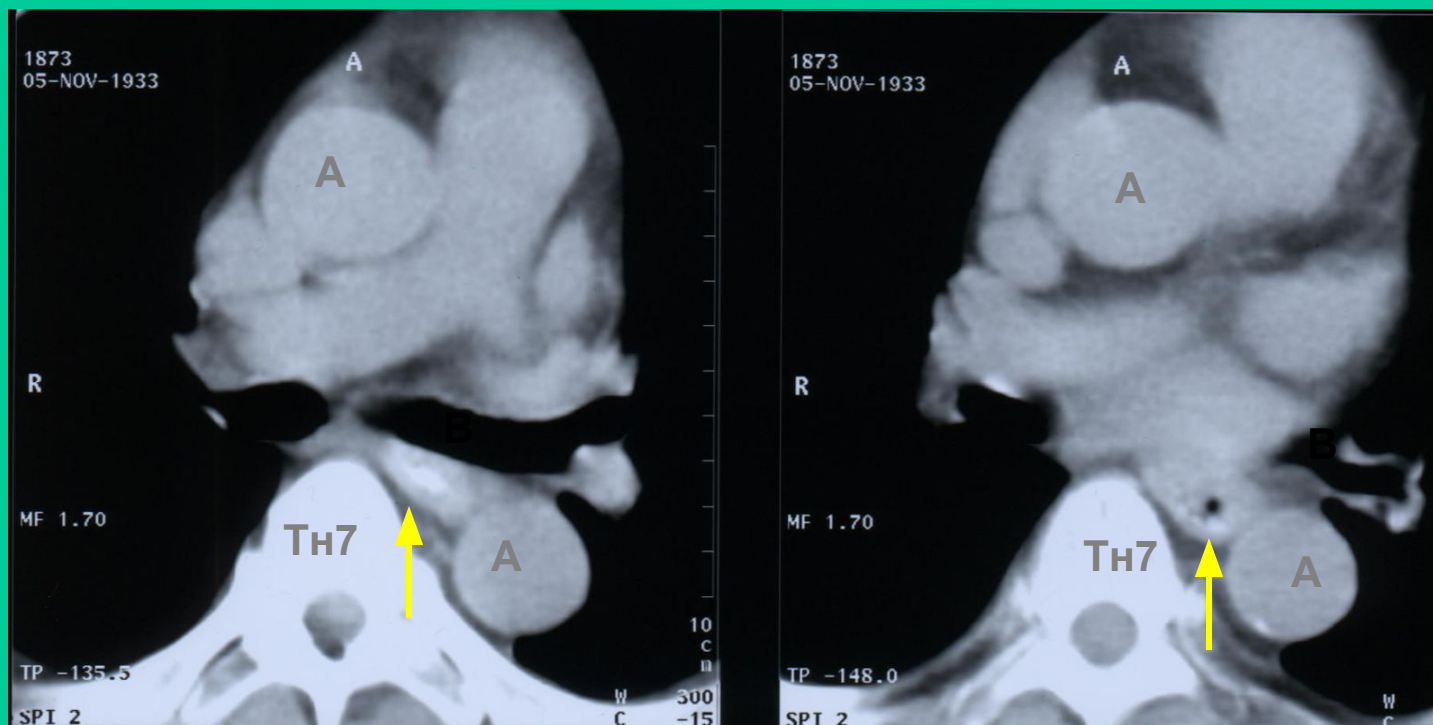
З Л О К А Ч Е С Т В Е Н Н Ы Е О П У Х О Л И



РАК БРОНХИАЛЬНОГО СЕКМЕНТА ПИЩЕВОДА

- Утолщение задней стенки бронхиального сегмента пищевода (стрелка)
- Наличие жировых прослоек между опухолью и прилежащими органами свидетельствует об отсутствии прорастания
- А - аорта
- Е - пищевод
- Т - трахея
- В - основание левого главного бронха
- Р - легочный ствол

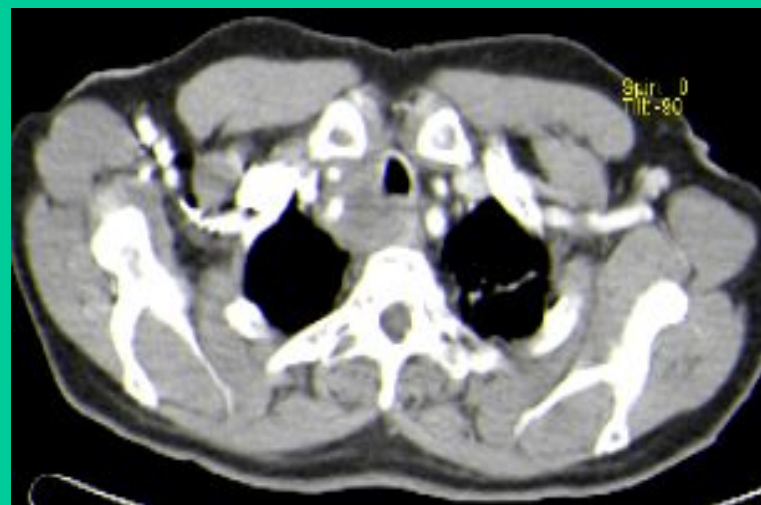
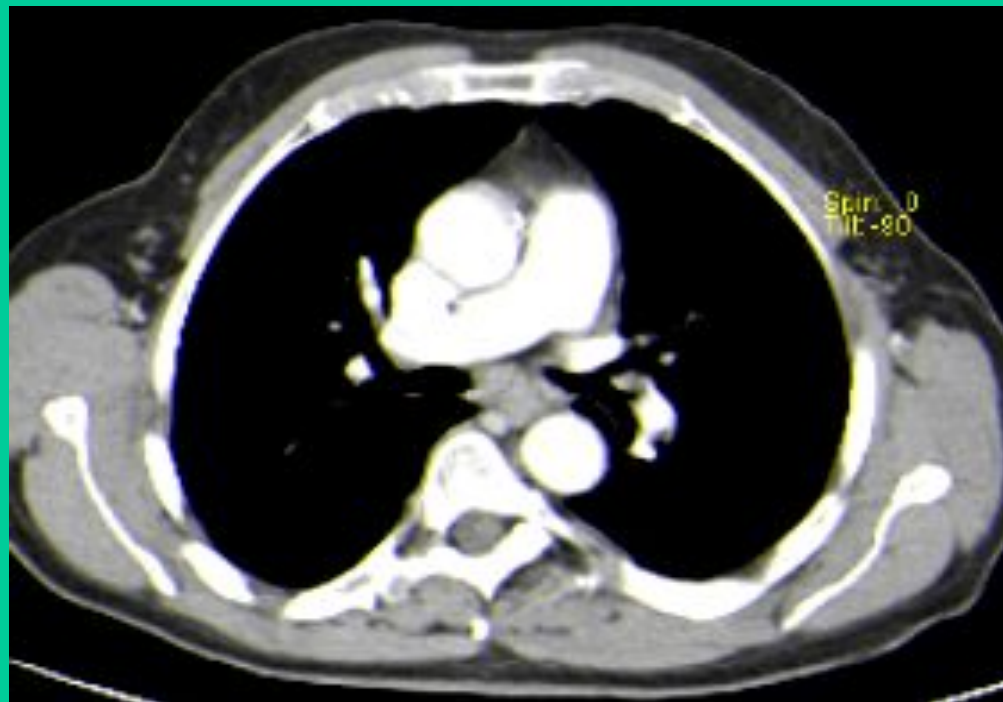РАК МЕЖАОРТО-БРОНХИАЛЬНОГО СЕГМЕНТА (излюбленная локализация)



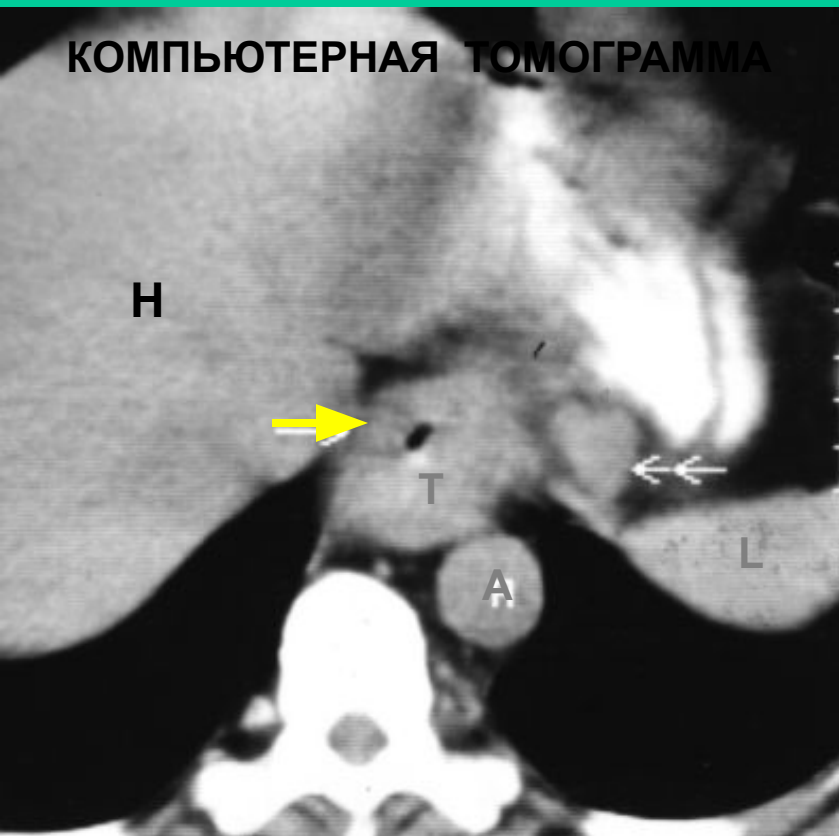
Стенки межаорто-бронхиального сегмента пищевода неравномерно утолщены за счет опухолевого поражения (стрелки). Признаков распространения процесса за пределы стенки пищевода нет. А - аорта, В - левый главный бронх, Тn7 – седьмой грудной позвонок

ЗЛОКАЧЕСТВЕННЫЕ ОПУХОЛИ

Плоскоклеточный рак средней трети пищевода

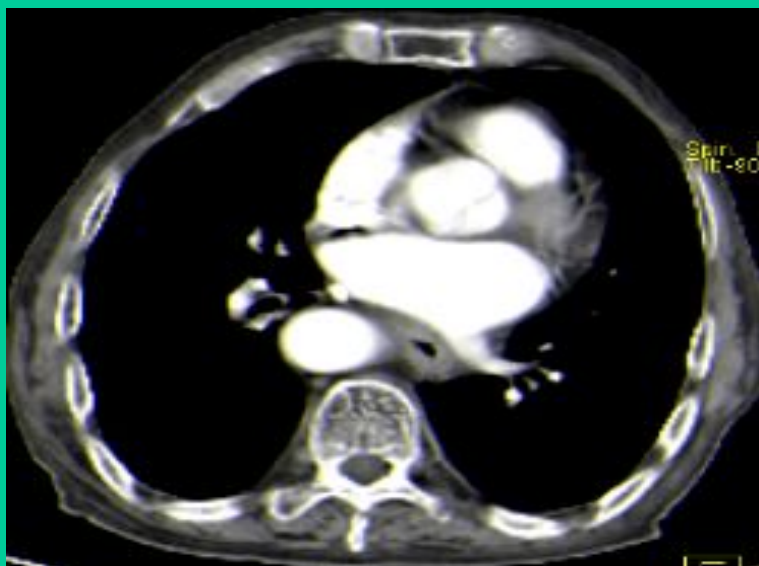


РАК ДИСТАЛЬНЫХ СЕКМЕНТОВ ПИЩЕВОДА

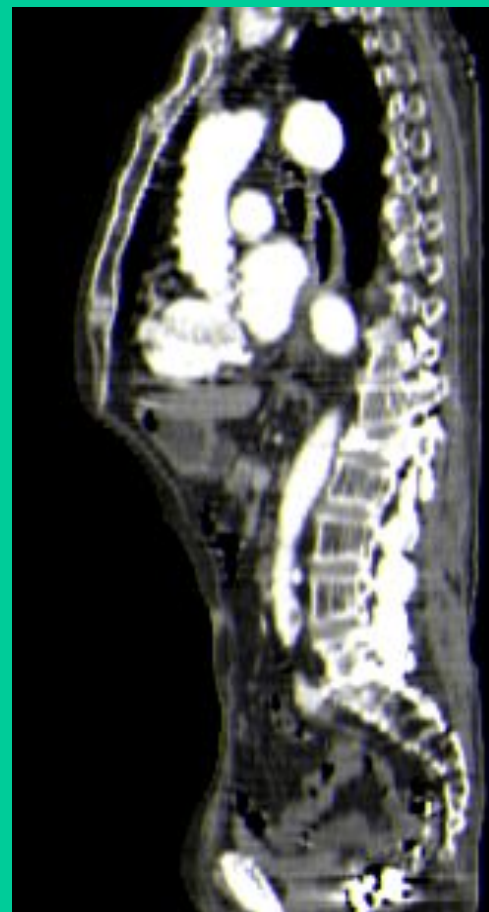

- Циркулярное стенозирующее утолщение стенок 7, 8 и 9 сегментов пищевода () →
- Прилежащая внутрибрюшная жировая клетчатка умеренно инфильтрирована (прорастание), содержит увеличенные лимфатические узлы (двойная стрелка)
- А - аорта
- Н - печень
- Т - опухоль пищевода
- L - селезенка

Плоскоклеточный рак нижней трети пищевода

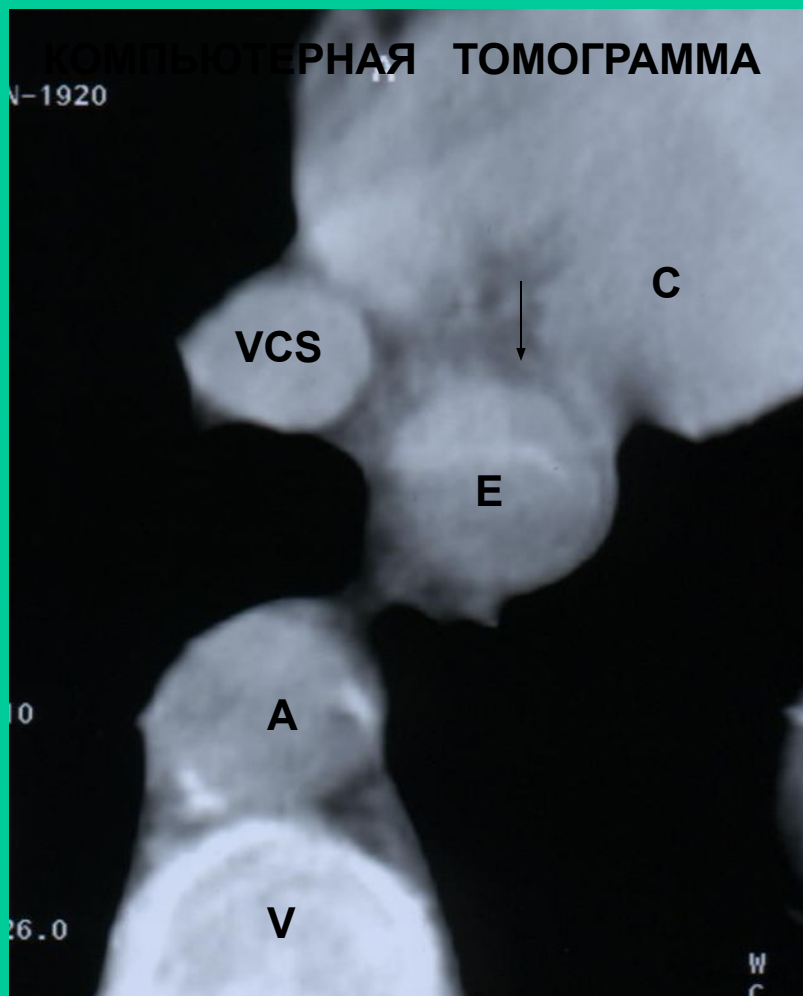


КТ



MPR

РАК РЕТРОКАРДИАЛЬНОГО СЕГМЕНТА ПИЩЕВОДА



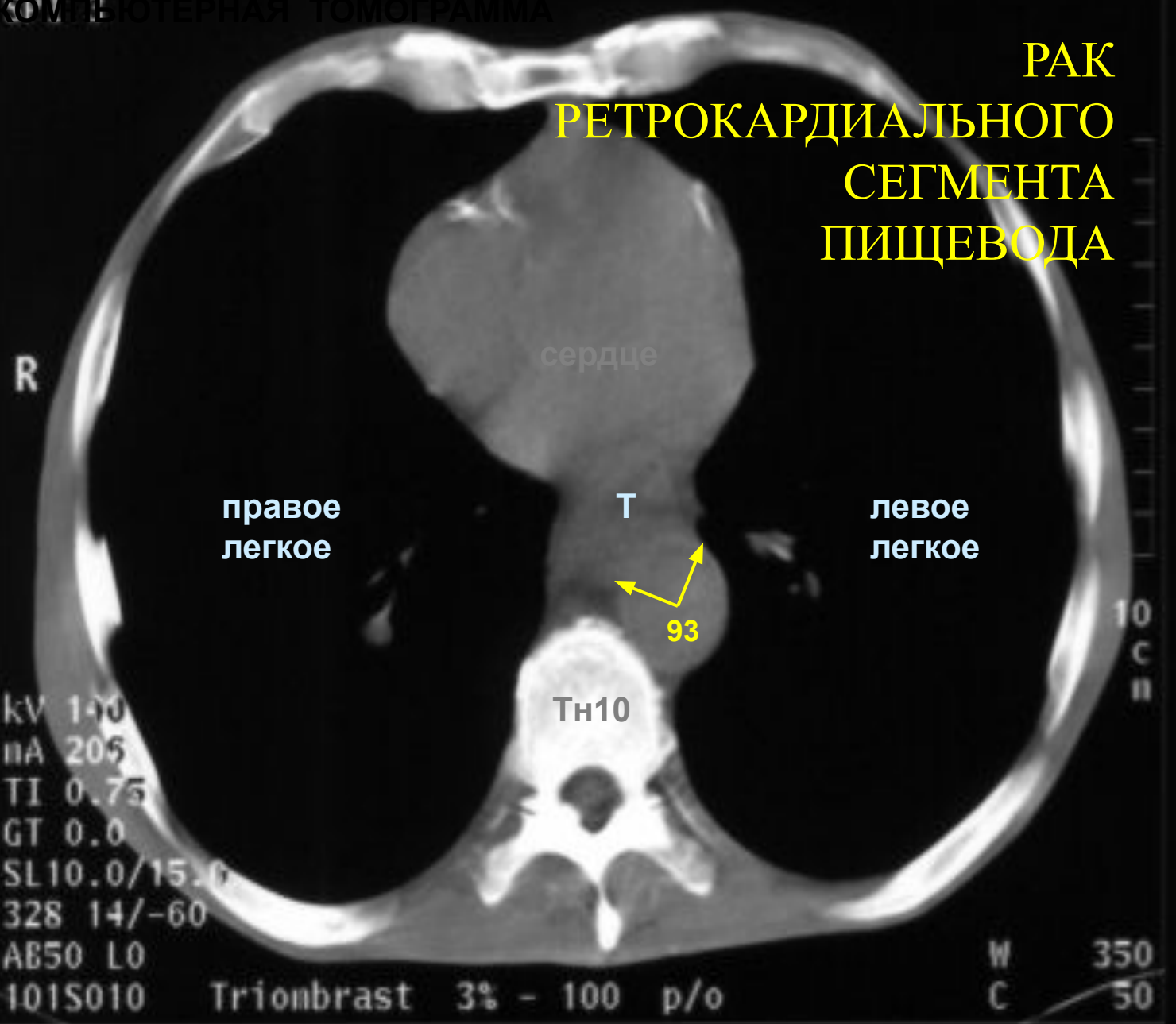
Между пораженным опухолью пищеводом (E) и сердечным массивом (C) определяется прослойка жировой ткани (↓) - признак отсутствия инвазии.

A - аорта

VCS - верхняя полая вена

V - тело позвонка

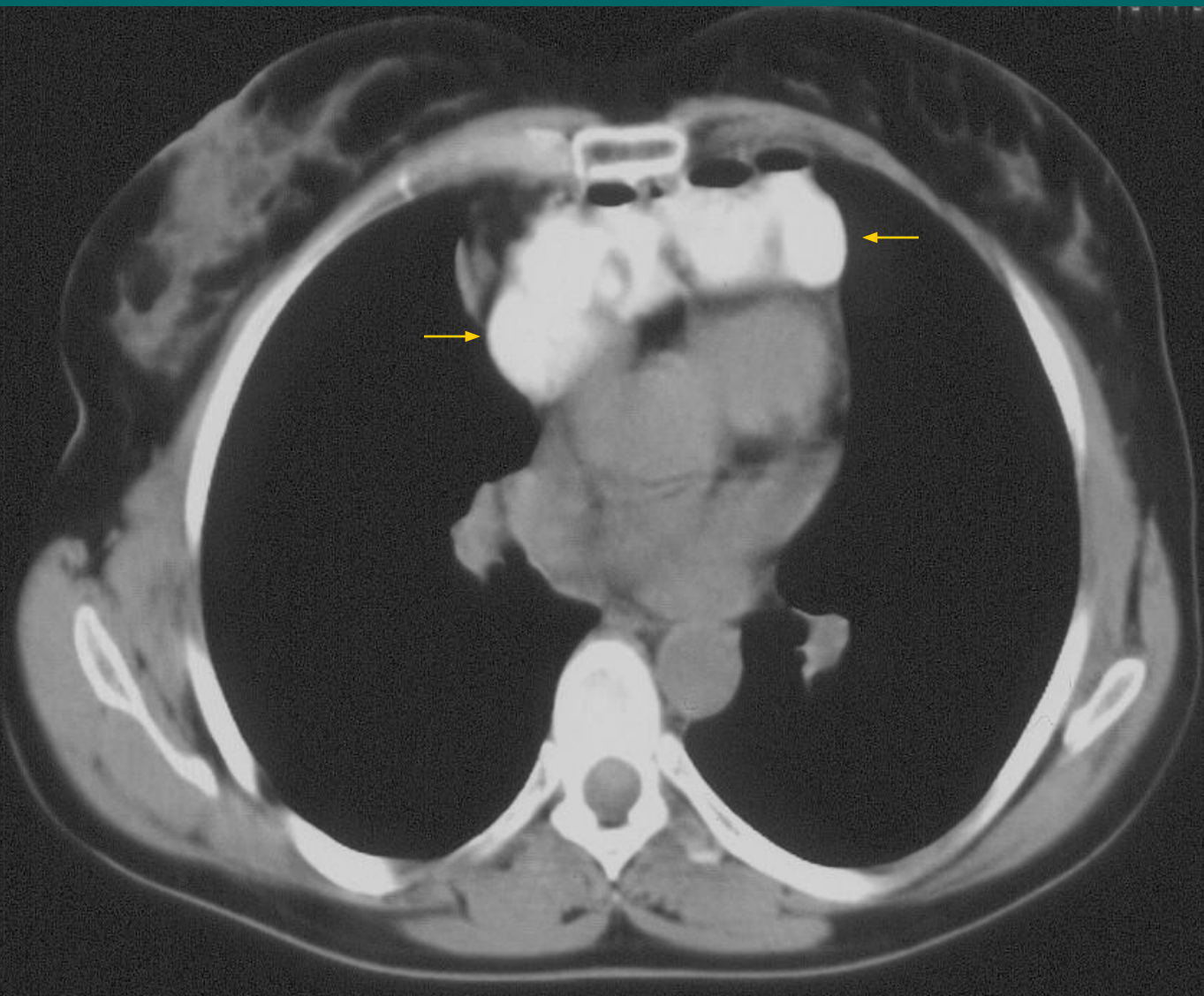
РАК РЕТРОКАРДИАЛЬНОГО СЕКМЕНТА ПИЩЕВОДА



ПРАВИЛО ПИКУСА

Опухоль
пищевода
прилежит к
аорте
по дуге
более
90 градусов
– признак
врастания

ЭЗОФАГОПЛАСТИКА

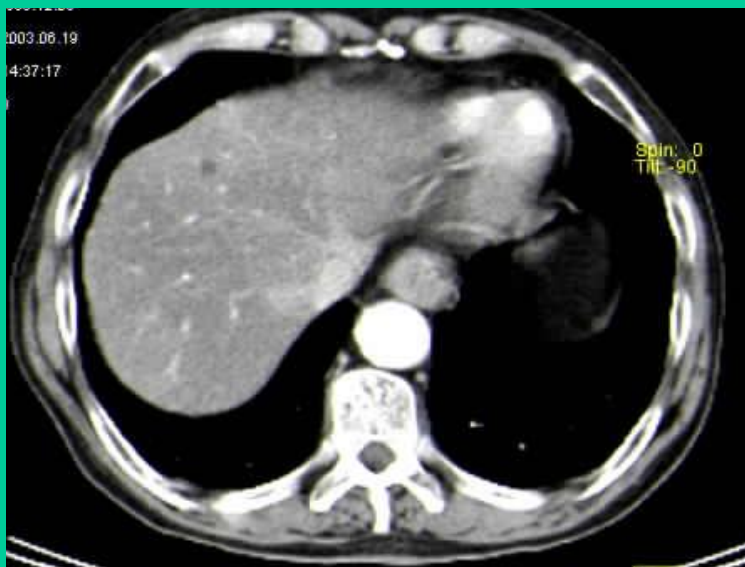

В месте своей
обычной
локализации
пищевод
отсутствует –
удален.

В
ретростернальном
пространстве
определяется
фрагмент толстой
кишки, из которой
сформировано
сообщение между
глоткой и
желудком

О П Е Р И Р О В А Н Н Ы Й П И Щ Е В О Д

КТ

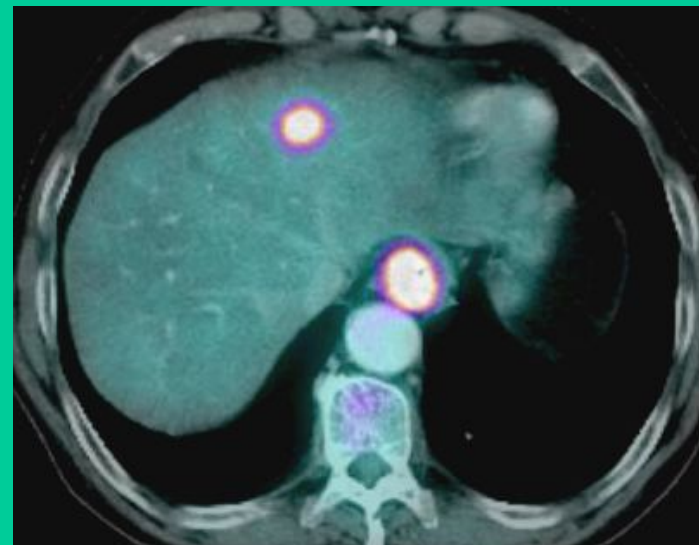


РАК ПИЩЕВОДА

ЕДИНИЧНЫЙ МЕТАСТАЗ

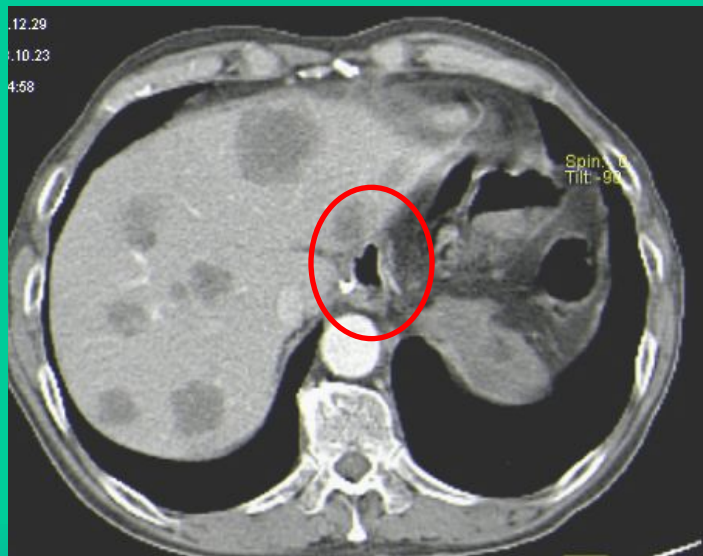
В ПЕЧЕНЬ

ПЭТ / КТ



до операции

КТ



РАК ПИЩЕВОДА

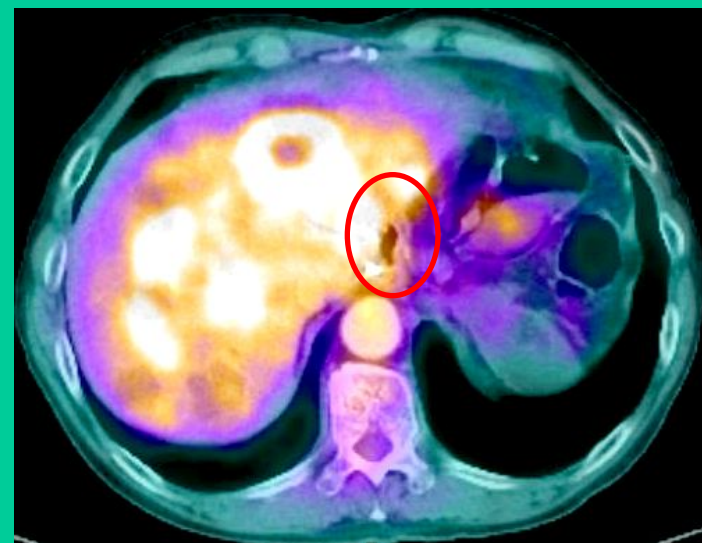
(тот же больной)

через четыре месяца

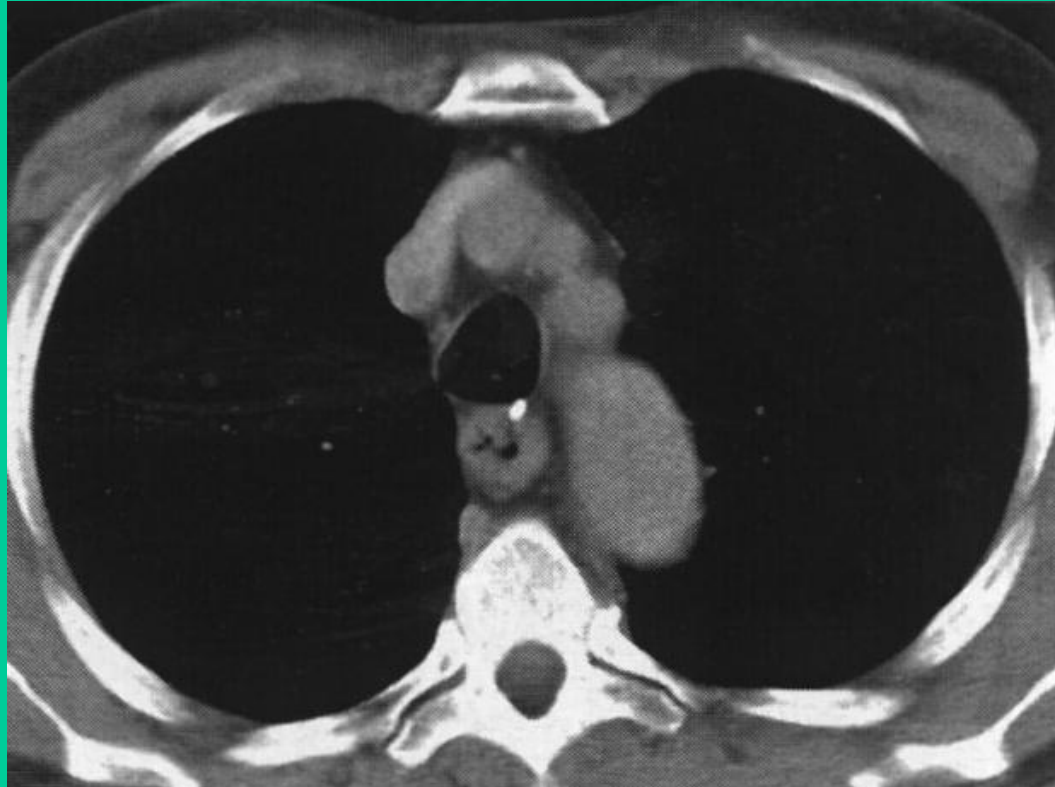**МНОЖЕСТВЕННЫЕ
МЕТАСТАЗЫ В
печень**

ПЭТ-КТ

**после
операции**



Послеоперационные изменения



ИНОРОДНЫЕ ТЕЛА ПИЩЕВОДА

ШЕЙНЫЙ ОТДЕЛ - **88%** , ГРУДНОЙ ОТДЕЛ - **12%**

РЫБНЫЕ И МЯСНЫЕ КОСТИ (**75%**), ПРОТЕЗЫ, МОНЕТЫ

КЛИНИКА - боли при глотании, ограниченные движения шеи,
нарастающая дисфагия, явления удушья, цианоз

МЕТОДИКА Rg-исследования

- 1– полипозиционная рентгеноскопия – определяются металлические предметы и крупные кости
- 2– бесконтрастная рентгенография – дополнительная тень в просвете пищевода, «воздушная стрелка» острием вверх это признак повреждения слизистой
- 3- методика Ивановой-Подобед – остаточное пятно бария после приема воды

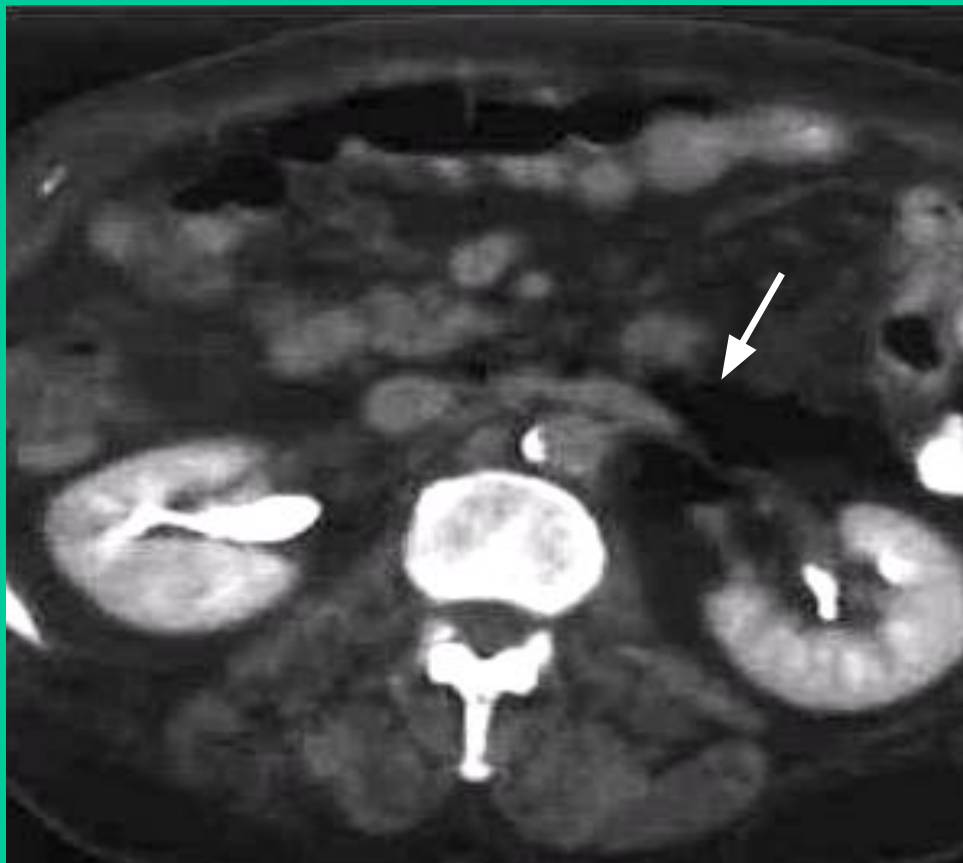
ОСЛОЖНЕНИЯ - поверхностные и глубокие ссадины, перфорация стенки (3%), медиастиниты, свищи,
периезофагит

И Н О Р О Д Н Ы Е Т Е Л А П И Щ Е В О Д А

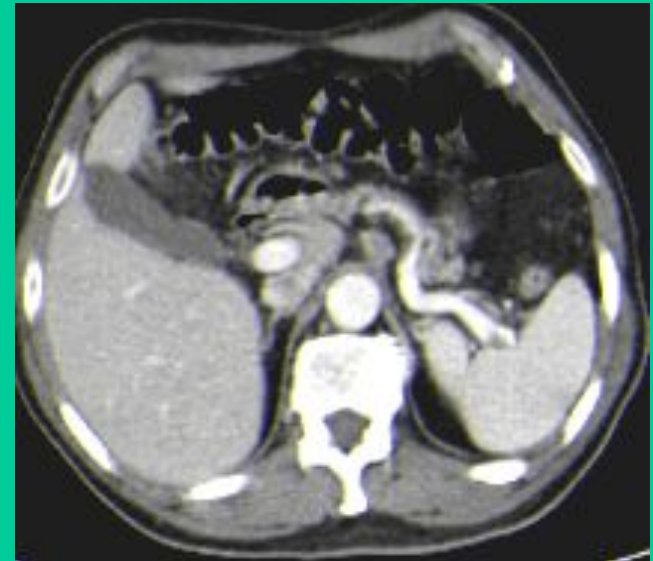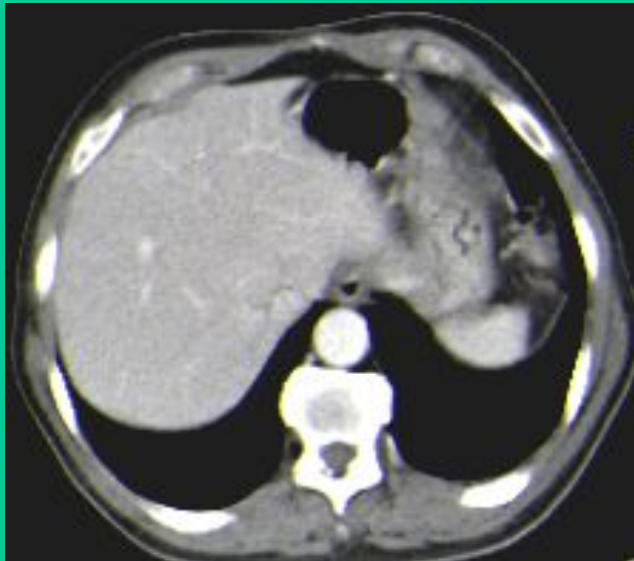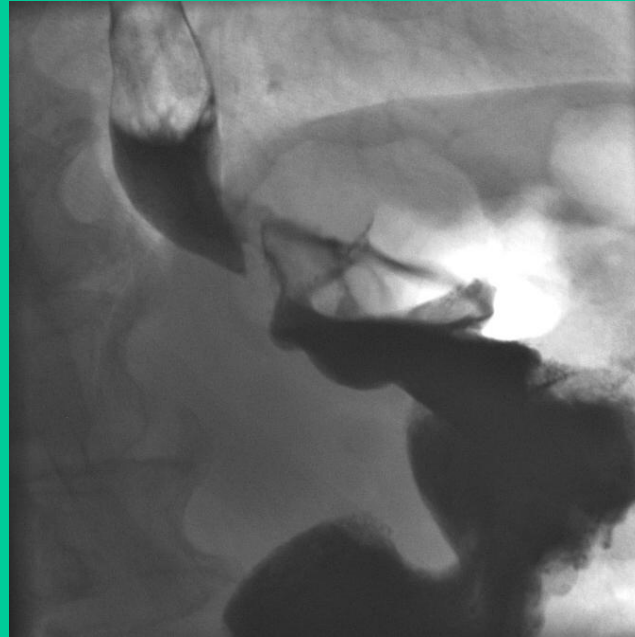
Заболевания желудка, выявляемые при КТ

- Дивертикулы желудка
- Доброкачественные опухоли
- Рак желудка
- Язвенная болезнь желудка и прободение язвы
- Послеоперационные состояния

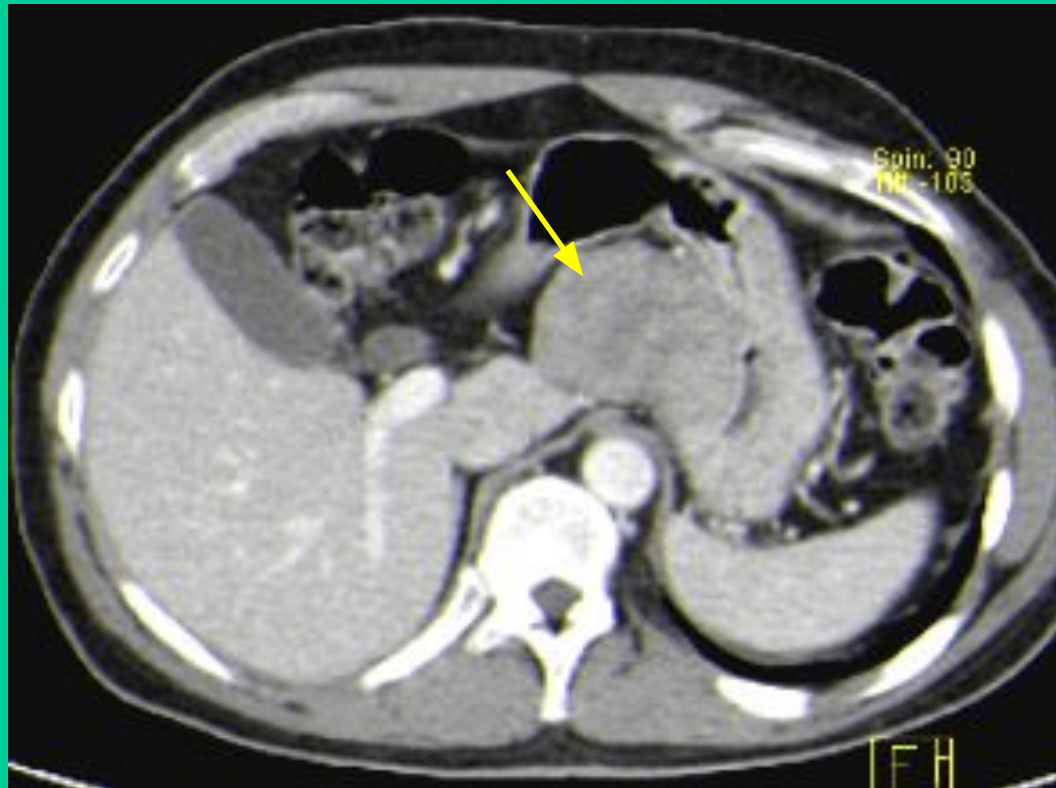
Перфорация желудка. Газ в брюшной полости



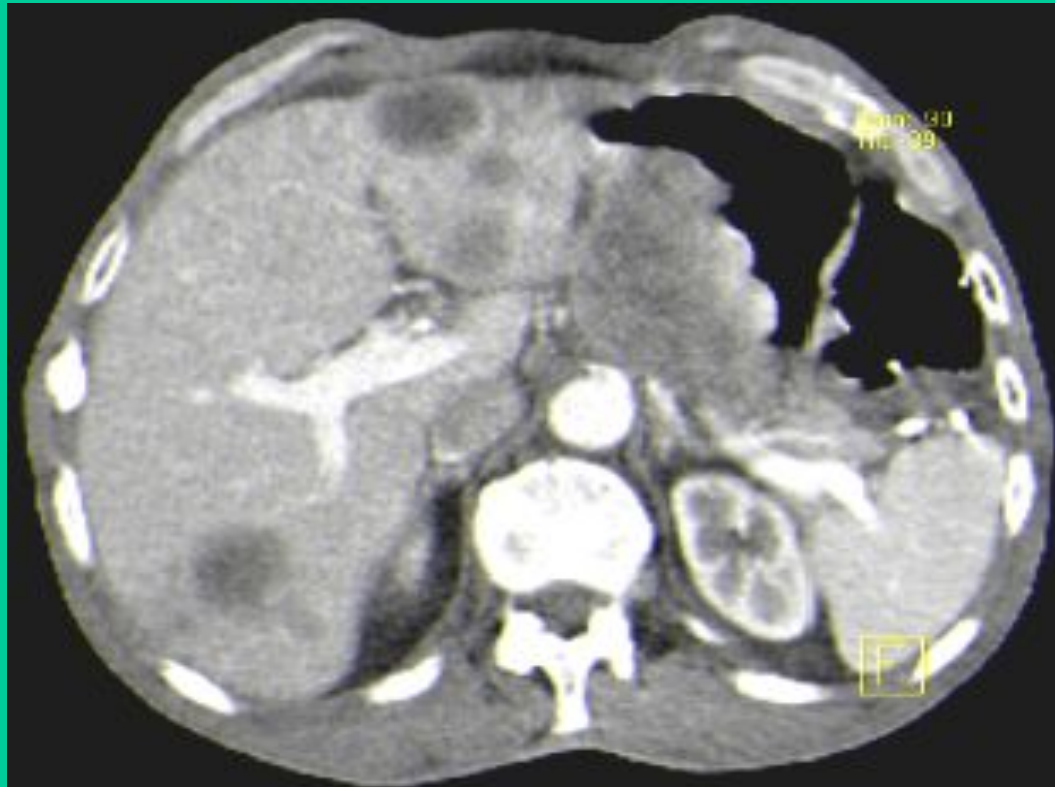
Аденокарцинома пищеводно-желудочного перехода и кардиального отдела желудка



Лейомиосаркома желудка



Рак малой кривизны желудка. Множественные метастазы в печень



Рак толстой кишки в большинстве развитых стран является наиболее распространенным заболеванием. Его удельный вес среди всех локализаций рака достигает 9-15%. Заболеваемость и смертность от рака толстой кишки занимает у лиц обоего пола в России третье место, в США-второе, во Франции – первое место среди всех злокачественных опухолей. Эпидемиологическое изучение рака толстой кишки позволило выявить тенденцию неуклонного увеличения (особенно в последние годы) числа опухолей этой локализации.

Результаты хирургического лечения колоректального рака в течение последних десятилетий не улучшаются, и показатели пятилетней выживаемости остаются в пределах 45-55%. Это связано с поздней диагностикой рака толстой кишки. По усредненным данным заболевание диагностируется в III-IV стадии у 70-80% больных. У 20-70% радикально оперированных по поводу колоректального рака развиваются рецидивы, при этом отсутствуют надёжные диагностические методы выявления этих изменений в ранние сроки после операции. Другой причиной низкой выживаемости этой категории больных являются послеоперационные абдоминальные осложнения, возникающие у 20-43% оперированных радикально больных. У 11-13% этих пациентов эти осложнения требуют повторной операции, у четверти из них заканчиваясь летальным исходом.

Канцерогенез является сложным, комплексным, многостадийным и не до конца изученным процессом.

Колоректальный рак имеет продолжительную фазу доклинического развития, но довольно высокую скорость роста.

Процесс метастазирования, являющийся одним из наиболее важных в патогенезе рака толстой кишки, состоит из сложной цепи последовательных этапов. На возможность метастазирования рака толстой кишки оказывают влияние макроскопическая форма, гистологическая структура опухоли, степень дифференцировки опухолевых клеток, локализация рака, пол и возраст больных, длительность анамнеза, а также степень выраженности иммунологической противоопухолевой реакции организма.

Пути метастазирования колоректального рака:

- лимфогенный
- гематогенный
- лимфогематогенный
- пери- и эндоневральный
- по брюшине
- имплантация раковых клеток в слизистую оболочку дистальнее первичной опухоли.

Основным путём распространения рака толстой кишки является **лимфогенный**.

Первый лимфатический барьер толстой кишки - *надкишечные* лимфатические узлы, располагающиеся по стенке её брыжеечного края.

Второй барьер – лимфатические узлы, *лежащие вдоль артериальной аркады первого порядка.*

Третий барьер - *промежуточные* лимфатические узлы, располагающиеся вдоль подвздошно-ободочной, правой, средней, левой ободочной, сигмовидных и верхней прямокишечной артерий.

Четвёртый барьер (центральная группа лимфатических узлов) - *брыжеечные лимфоузлы*: верхние принимают лимфу от правой половины ободочной кишки, нижние – от левой. Выносящие сосуды лимфатических узлов четвёртого барьера направляются через поясничные лимфатические узлы в истоки грудного протока.

От *анального и нижнеампулярного* отделов прямой кишки лимфа оттекает в параректальные, крестцовые, лобково-запирательные, предпузырные, паховые, подвздошные лимфатические узлы.

От *среднеампулярного* отдела – в параректальные, крестцовые, внутренние и общие подвздошные, а также в лимфатические узлы по ходу верхней и средней прямокишечных артерий.

От *верхнеампулярного* отдела толстой кишки лимфоотток осуществляется в верхние прямокишечные узлы и далее – в поясничные.

От *задней полуокружности прямой кишки* лимфа оттекает в околопрямокишечные лимфоузлы, а от *передней* – в подвздошные группы лимфатических узлов.

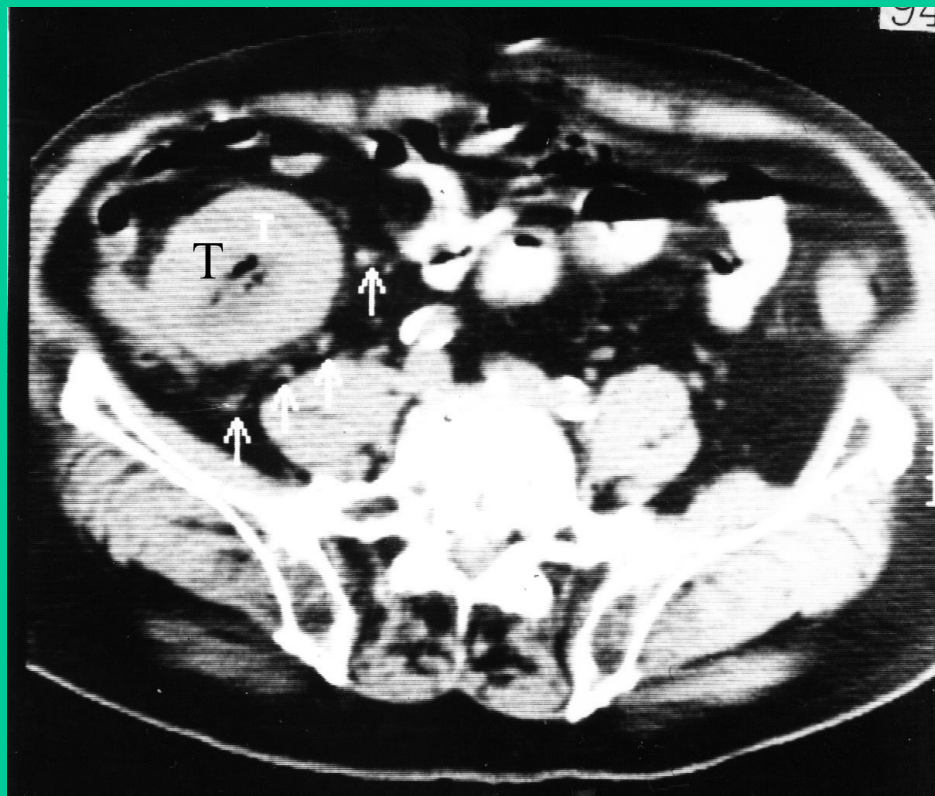Наиболее часто рак толстой кишки метастазирует в печень (20-30%, по системе воротной вены), значительно реже – в другие органы. Метастазы в мозге выявляются в среднем у 9% больных, в лёгких – у 5%, в почках и надпочечниках – у 4%, в костях – у 3%, в поджелудочной железе – у 2%, в половых органах – у 1%.

Частота локализации рака в разных отделах толстой кишки

- слепая кишка - 9-19%
- восходящая ободочная – 6-12%
- правый изгиб ободочной кишки – 6-8%
- поперечная ободочная кишка – 2-5%
- нисходящая ободочная кишка – в 3-5%
- сигмовидная кишка – в 28-34%
- прямая кишка – в 43-80%.

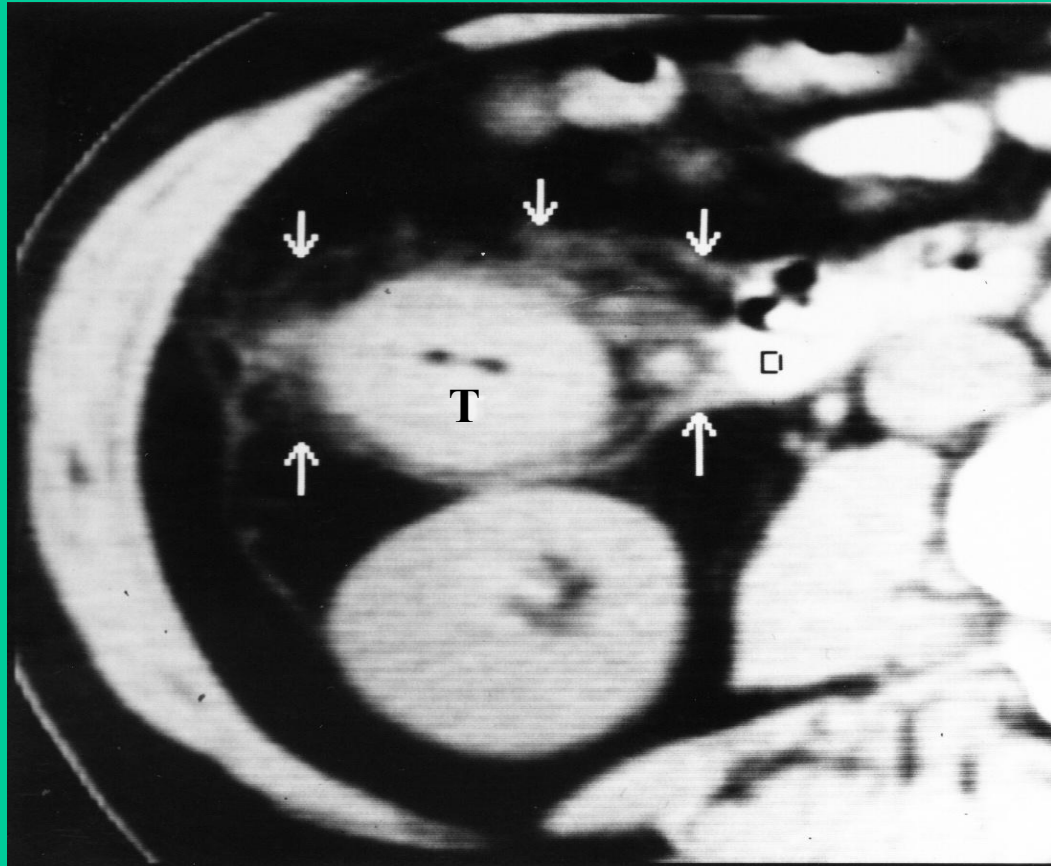
Рак прямой кишки в большинстве случаев поражает среднюю её часть: на расстоянии 0-5 см от наружного края ануса локализуются 26-30% всех раков, 5-10 см – 40-50%, 10-15 см – 24-26%. Он чаще всего возникает в местах наиболее длительной задержки каловых масс, т.е., в слепой и сигмовидной кишках, а также в местах физиологических сужений – правом и левом изгибах ободочных кишок.

Рак слепой кишки



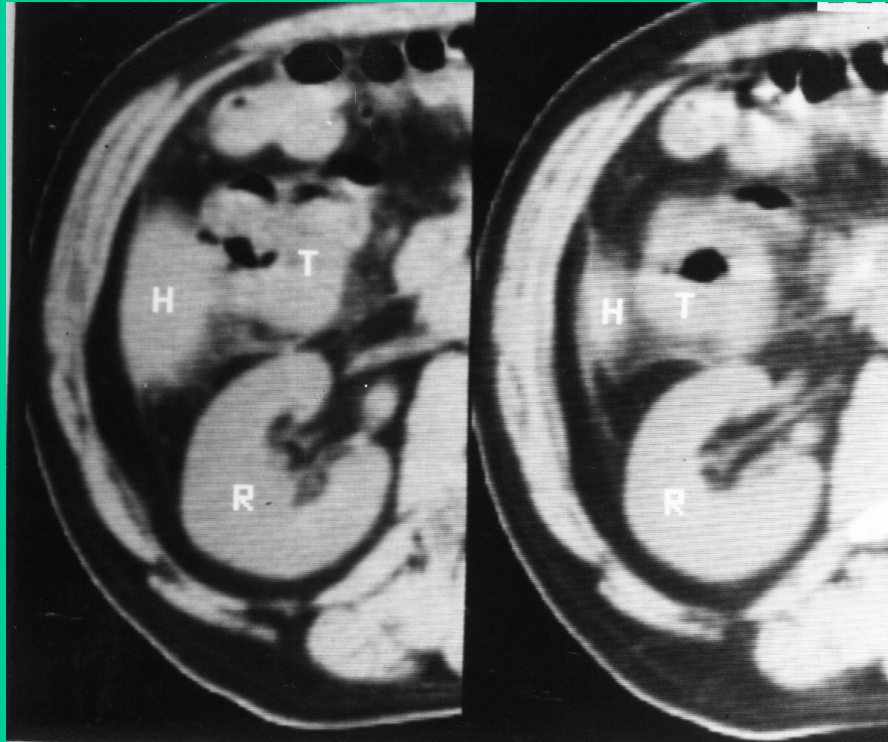
Определяется циркулярное опухолевое утолщение (Т). Наружный контур поражённого отрезка кишки чёткий, ровный, структура окружающей клетчатки сохранена. Опухоль не распространяется за пределы кишечной стенки, несмотря на увеличение задних слепокишечных лимфатических узлов (стрелки).

Рак восходящей ободочной кишки (средняя треть)



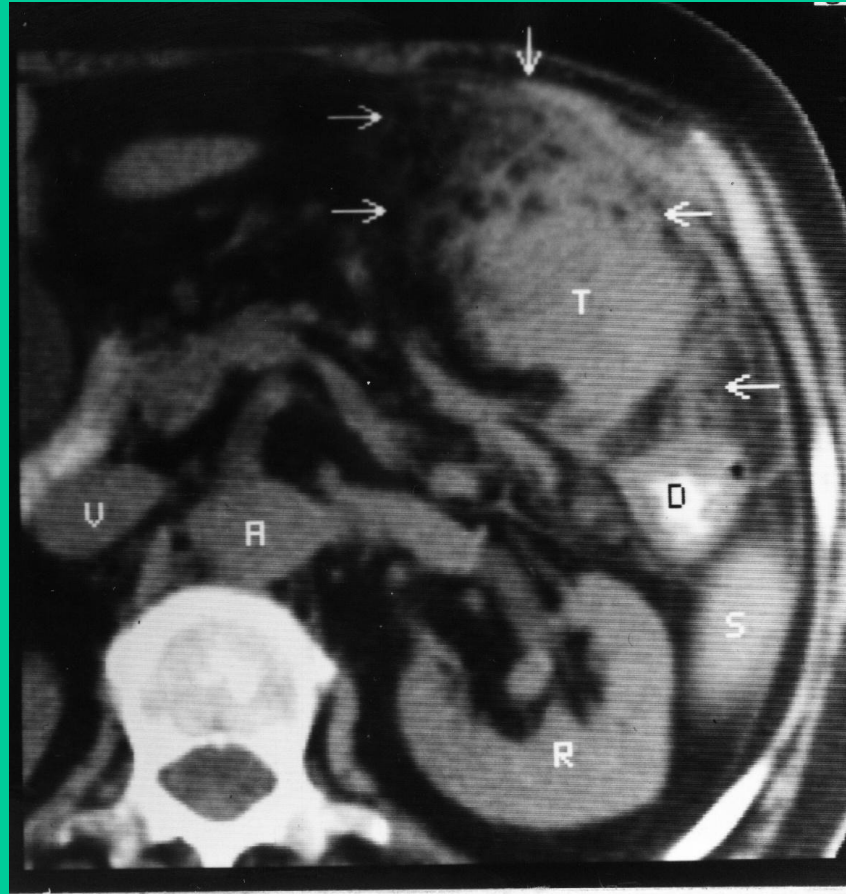
Определяется циркулярная опухоль (Т), распространяющаяся на серозную оболочку кишки, что соответствует стадии Т4. её признаки – нечёткий наружный контур кишки и перифокальная воспалительная инфильтрация жировой клетчатки (стрелки). В воспалительный инфильтрат также включена двенадцатиперстная кишка (D).

Рак правого изгиба поперечно-ободочной кишки



Компьютерная томограмма выполнена на уровне правой почки (R). Опухоль (Т) правого изгиба поперечно-ободочной кишки врастает в угол правой доли печени (Н). Окружающая место внедрения жировая клетчатка инфильтрирована. Правая почка интактна.

Рак поперечно-ободочной кишки



A-аорта

V-нижняя полая вена

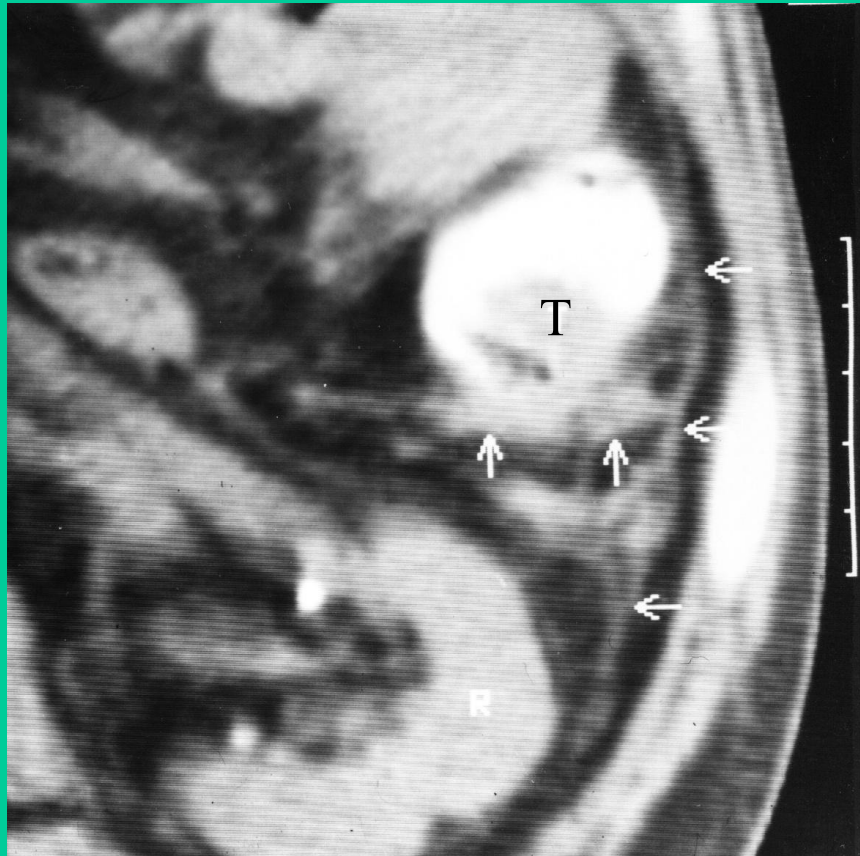
D-нисходящая
ободочная кишка

R-левая почка

S-селезёнка

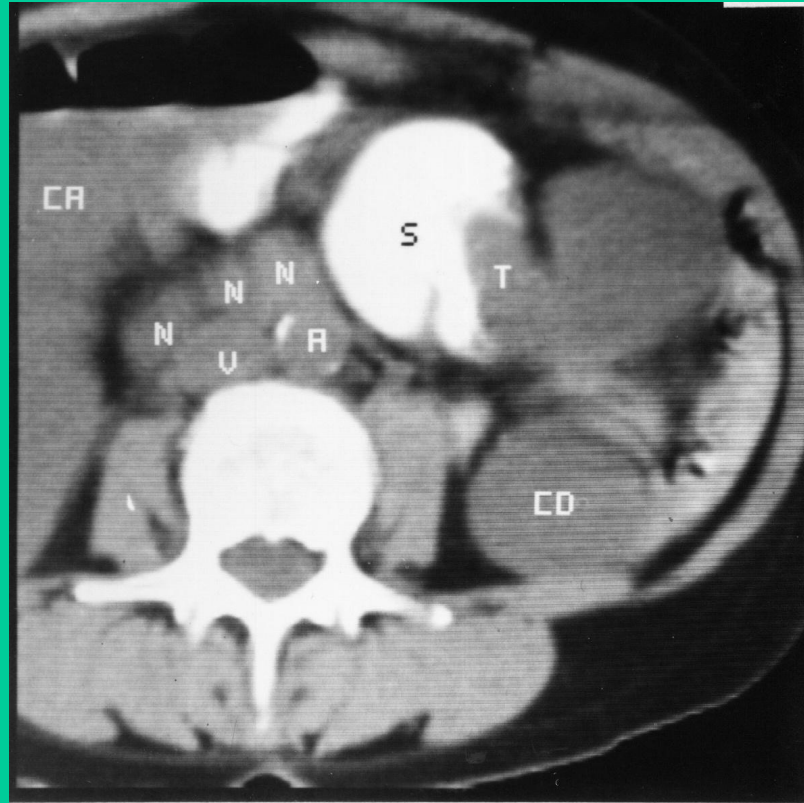
Компьютерная томограмма выполнена на уровне дистального отрезка поперечной ободочной кишки. Определяется массивная опухоль (Т), распространяющаяся за пределы кишечной стенки. Выраженная перифокальная инфильтрация жировой клетчатки (горизонтальные стрелки) ограничена утолщенным и уплотнённым листком париетальной брюшины (вертикальная стрелка).

Рак нисходящей ободочной кишки



Компьютерная томограмма выполнена на уровне средней трети левой почки. По брыжеечному краю нисходящей ободочной кишки определяется опухоль (Т), распространяющаяся на перитонизированную поверхность (вертикальные стрелки). Листки брюшины утолщены и уплотнены (горизонтальные стрелки).

Рак сигмовидной кишки

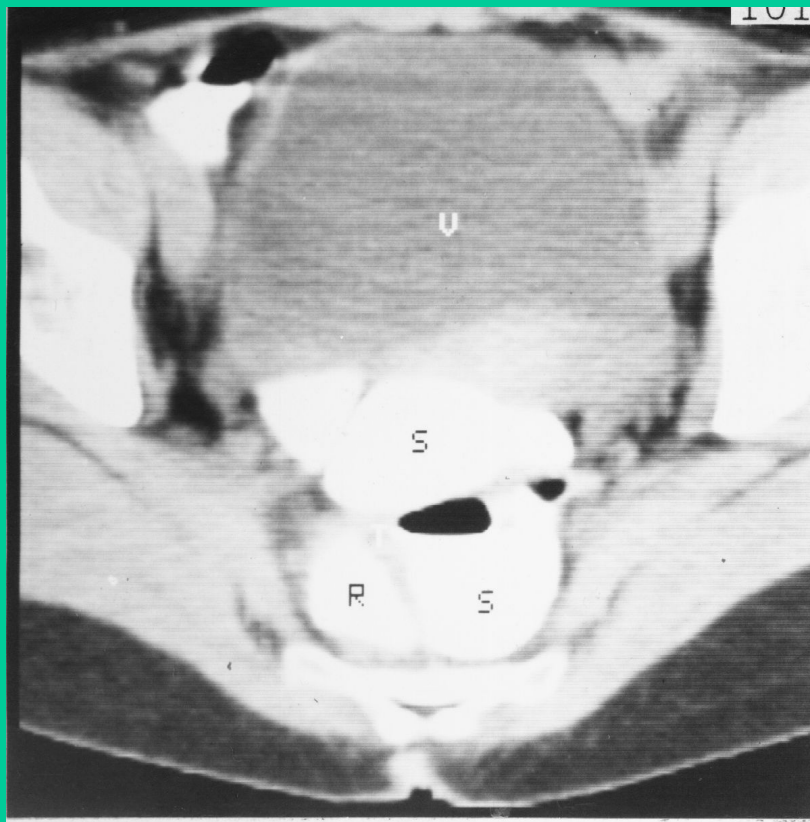


A- брюшная аорта

V-нижняя полая вена

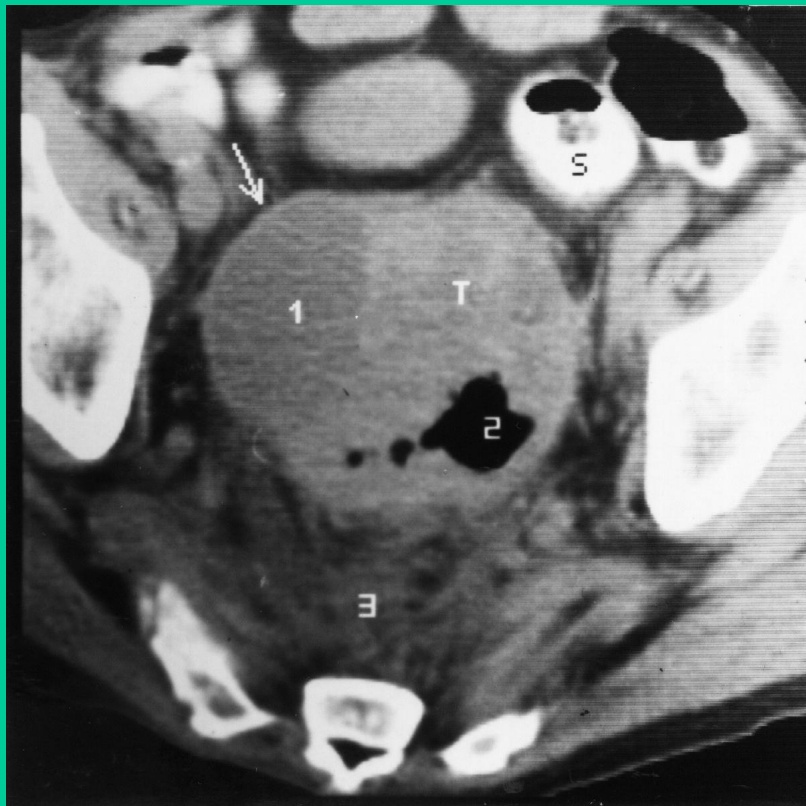В петле удлинённой сигмовидной кишки (S) обнаружена экзофитная опухоль (T). Свидетельством обтурирующего характера опухоли является расширение отделов толстой кишки, расположенных проксимальнее опухоли. Видны расширенные восходящая (CA) и нисходящая (CD) ободочные кишки. На уровне опухоли определяется группа поясничных лимфатических узлов (N) диаметром более 15 мм. Отсутствие чёткости очертаний их служит признаком метастатического поражения.

Рак ректосигмоидного отдела прямой кишки



Определяется дополнительная петля удлинённой сигмовидной кишки (S), смещающая верхнеампулярный отдел прямой кишки (R) вправо. Мочевой пузырь не изменён. Жировая клетчатка таза недостаточно выражена.

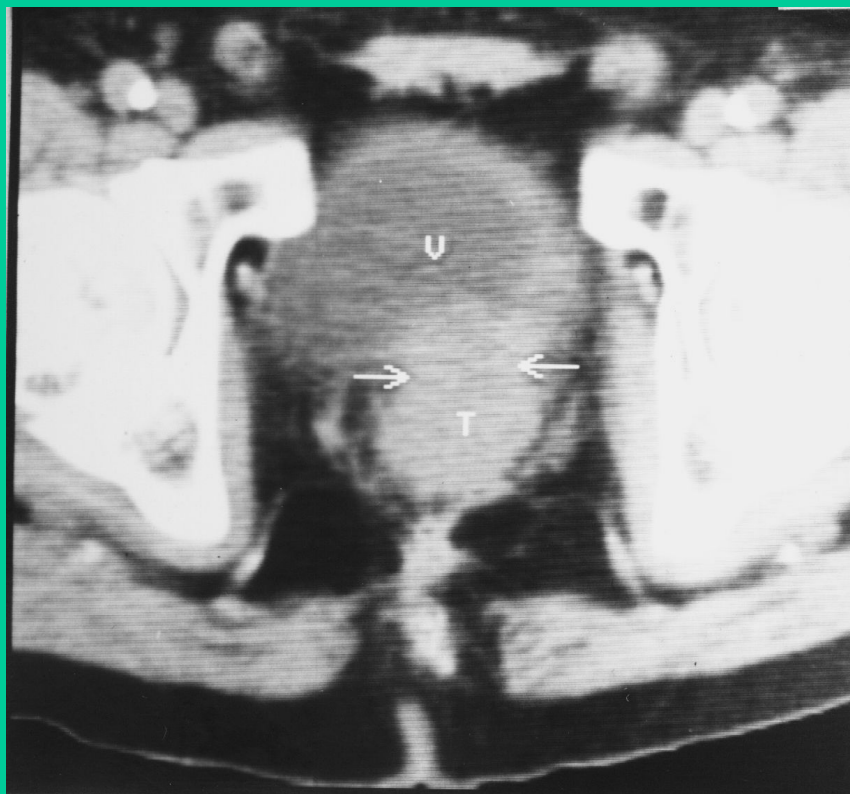Рак верхнеампулярного отдела прямой кишки



Определяется опухоль (Т) с характерными признаками абсцедирования: наличие капсулы (стрелка), очагов гнойного расплавления (1) и газообразования (2). Пресакральная клетчатка (3) инфильтрирована. Сигмовидная кишка (S) не изменена.

Рак нижнеампулярного отдела прямой кишки

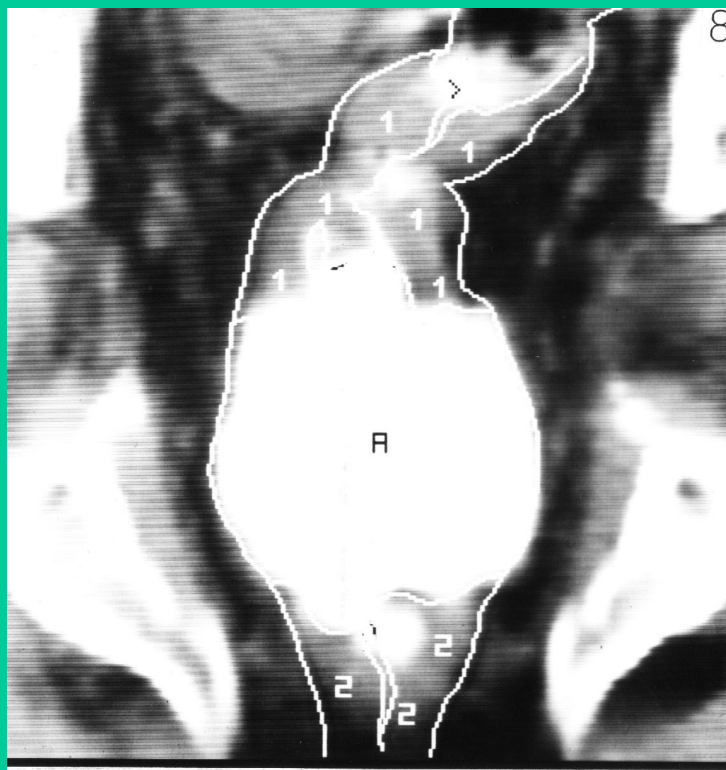КИШКИ



Компьютерная томограмма выполнена на уровне нижнеампулярного отдела прямой кишки. Опухоль (Т) выполняет весь кишечный просвет и прорастает в стенку мочевого пузыря (V) на ограниченном промежутке (стрелки). Отмечается утолщение стенки мочевого пузыря вне зоны внедрения опухоли за счёт пристеночной раковой инвазии.

При **первично-множественном раке** поражаются одновременно несколько отделов толстой кишки. Отличительным признаком первичной множественности является наличие *неизменённого участка кишки* между зонами поражения. Если происходит одновременное раковое поражение толстой кишки и желудка, то данное состояние носит название *«синхронный рак»*.

Первично-множественный рак прямой кишки



Фронтальное сечение прямой кишки. Определяется синхронное опухолевое поражение верхнеампулярного (1) и нижнеампулярного (2) отделов прямой кишки. Между опухолями имеется неизменный отрезок среднеампулярного отдела прямой кишки (А).

Морфологические особенности колоректального рака обусловлены характером роста опухоли по отношению к стенке и просвету кишки. С этих позиций выделяют экзофитную и эндофитную формы рака. Считается, что экзофитная форма встречается преимущественно в правой половине ободочной кишки, эндофитная - в левой.

На КТ экзофитный рак проявляется неравномерным утолщением стенки кишки. В зависимости от протяжённости поражения это утолщение бывает либо локальным, либо распространяется по стенке кишки и вызывает деформацию её просвета.

Признаком эндофитной формы рака является относительно равномерное утолщение кишечной стенки, не превышающее 2 см, и наличие плавного перехода между опухолью и неизменённой стенкой кишки.

При смешанной форме выявляются признаки, характерные как для экзофитной, так и для эндофитной форм.

Гистологическая классификация колоректального рака по ВОЗ.

- аденокарцинома
- слизистая аденокарцинома
- перстневидно-клеточный рак
- плоскоклеточный рак
- железисто-плоскоклеточный рак
- недифференцированный рак
- неклассифицируемый рак

В зависимости от степени злокачественности выделяют высокодифференцированные, умеренно дифференцированные и малодифференцированные опухоли. Рак толстой кишки в подавляющем большинстве случаев (до 98%) является высокодифференцированной аденокарциномой.

I стадия: опухоль занимает менее половины окружности кишки, расположена не глубже подслизистого слоя, метастазов нет.

IIa стадия: опухоль занимает половину или больше окружности кишки, не выходит за пределы кишки, метастазов нет.

IIb стадия: опухоль того же или меньшего размера с наличием одиночных регионарных метастазов.

IIIa стадия: опухоль занимает более полуокружности кишки, прорастает стенку либо спаяна с окружающими органами и тканями, метастазов нет.

IIIb стадия: опухоль любых размеров с множественными метастазами в регионарных лимфатических узлах.

IVa стадия: опухоль любых размеров, прорастающая окружающие ткани и органы, метастазов нет.

IVb стадия: опухоль любых размеров с тем же или меньшим местным распространением с неудаляемыми регионарными метастазами или с отдалёнными метастазами.

Оценка местного распространения рака толстой кишки включает определение патологоанатомической формы роста опухоли, её размеров, степени инвазии в стенку кишки и прилежащие структуры и органы.

Циркулярность поражения кишечной стенки наблюдается в 15% случаев эндофитной и смешанной формы рака.

По данным КТ уровень локализации опухоли в толстой кишке правильно определяется в 100% случаев.

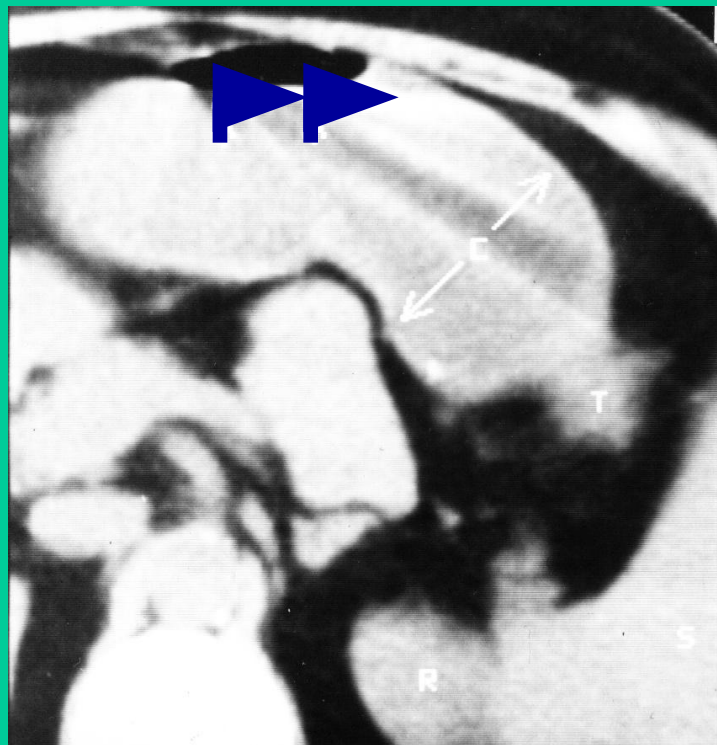
Частыми причинами смерти больных (48,6%) колоректальным раком являются различные

осложнения:

- обтурационная непроходимость
- перфорация стенки кишки
- местное воспаление
- кишечное кровотечение.

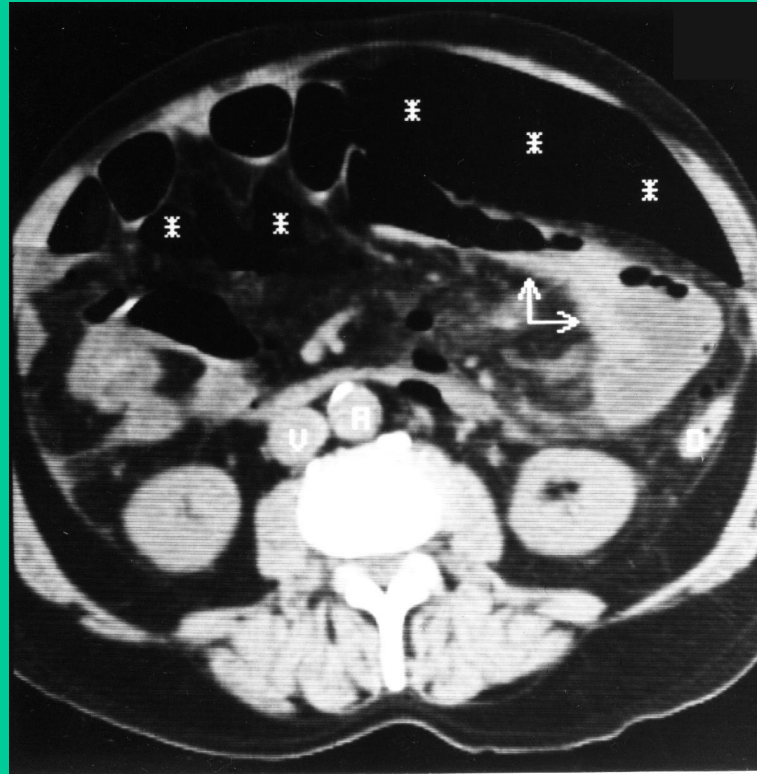
У больных с циркулярными опухолями течение основного заболевания осложняется кишечной непроходимостью различной степени выраженности. При этом на КТ-изображениях наблюдается престенотическое расширение кишки с наличием в ней жидкости и газа, формирующих уровни. Также встречается так называемый симптом «кольца», обусловленный центральным раковым каналом и нависанием неизменённых стенок над опухолью.

Рак левого изгиба ободочной кишки, осложнённый частичной толстокишечной непроходимостью



Компьютерная томография выполнена на уровне селезёнки и верхней трети левой почки. В области левого изгиба ободочной кишки имеется эндофитная циркулярная стенозирующая опухоль (Т) с наличием плавного перехода между опухолью и неизменённой стенкой кишки. Престенотические отделы кишки расширены, содержат жидкость и газ, формирующие уровень – признаки частичной толстокишечной непроходимости (головки стрелок).

Другим видом осложнения является перфорация толстой кишки на уровне опухоли. При этом на КТ-изображениях отчётливо визуализируется свободный газ в брюшной полости.



Компьютерная томограмма области левой половины поперечной ободочной кишки. Определяется утолщение стенки кишки за счёт опухоли (стрелки). В брюшной полости имеется большое количество свободного газа (*), который располагается преимущественно слева, в зоне отрезка кишки, несущего опухоль – перфорация на уровне опухоли.

Оценку степени распространённости опухоли в стенку толстой кишки проводят согласно классификации TNM.

- **степень T1** – соответствует опухолевой инфильтрации кишечной стенки до подслизистого слоя,
- **степень T2** – до мышечного слоя,
- **степень T3** – до субсерозного слоя или на неперитонизированный участок кишки,
- **степень T4** – прорастание серозной оболочки и распространение на соседние структуры.

КТ-картина прорастания рака толстой кишки при внекишечном распространении опухоли отличается многообразием и зависит от степени, места инвазии и выраженности окружающей жировой клетчатки. Постоянной особенностью является утолщение стенки кишки в месте прорастания опухоли в другой орган с потерей чёткого изображения наружного контура кишки и деформацией её просвета.

В определении внекишечного распространения опухоли ультразвуковые методы исследования обладают меньшей эффективностью, чем компьютерная томография. КТ является надёжным методом определения границ раковой опухоли, её локализации в толстой кишке и степени прорастания за пределы кишечной стенки. Вместе с тем, этим методом невозможно различать поражение отдельных слоёв кишечной стенки.

Компьютерно-томографическая и эхографическая оценка состояния лимфатических узлов включает в себя обнаружение патологически изменённых лимфатических узлов (такowymi считаются как поражённые метастазами рака, так и реактивно гиперплазированные) и выявление признаков, характеризующих метастатическое поражение при раке толстой кишки.

Вероятность метастатического поражения лимфатического узла возрастает с увеличением его диаметра. Такие признаки, как **увеличение диаметра** лимфатического узла более 20 мм, **нечёткость контуров** при увеличении его диаметра более 15 мм и **слияние лимфатических узлов в конгломерат** можно считать прямыми компьютерно-томографическими симптомами регионарного метастазирования.

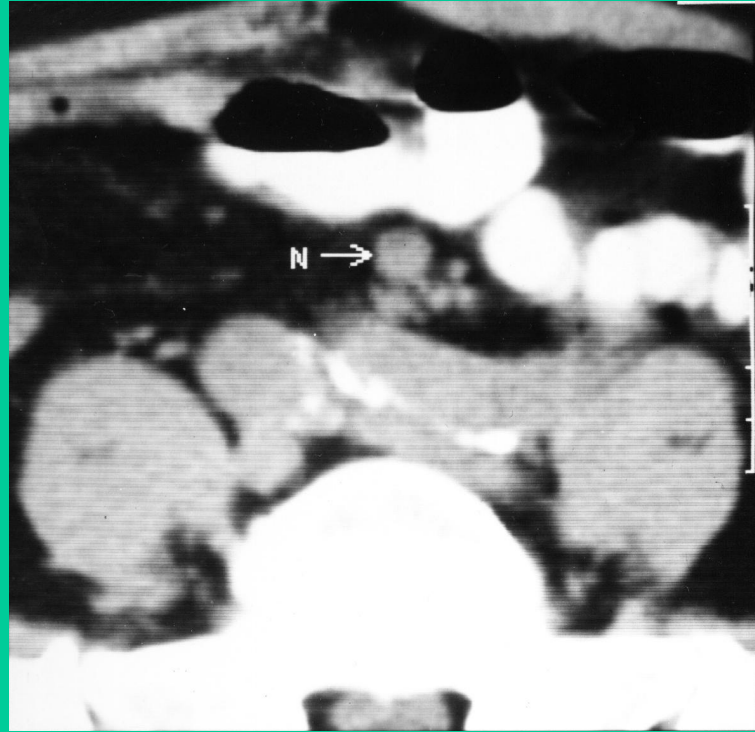
Все лимфатические узлы толстой кишки можно подразделить на три группы, условно обозначающие последовательные барьеры лимфооттока толстой кишки.

В первую группу относят *околоободочные, околопрямокишечные, позадипослекишечные, внутренние подвздошные и крестцовые* лимфатические узлы. На КТ-картине лимфатические узлы этой группы отчётливо выявлялись в виде узловых образований вокруг отрезка кишки, несущего опухоль. Диаметр их колеблется от 3 до 30 мм. Денситометрический показатель лимфоузлов диаметром более 1 см составляет 38-42 НУ.

Ко второй группе относятся *подвздошно-ободочные, правые ободочные, средние ободочные, сигмовидные, верхние прямокишечные и общие подвздошные* лимфатические узлы.

Третью группу составляют *верхние брыжеечные узлы, нижние брыжеечные узлы и узлы, располагающиеся по ходу брюшной аорты и нижней полой вены.*

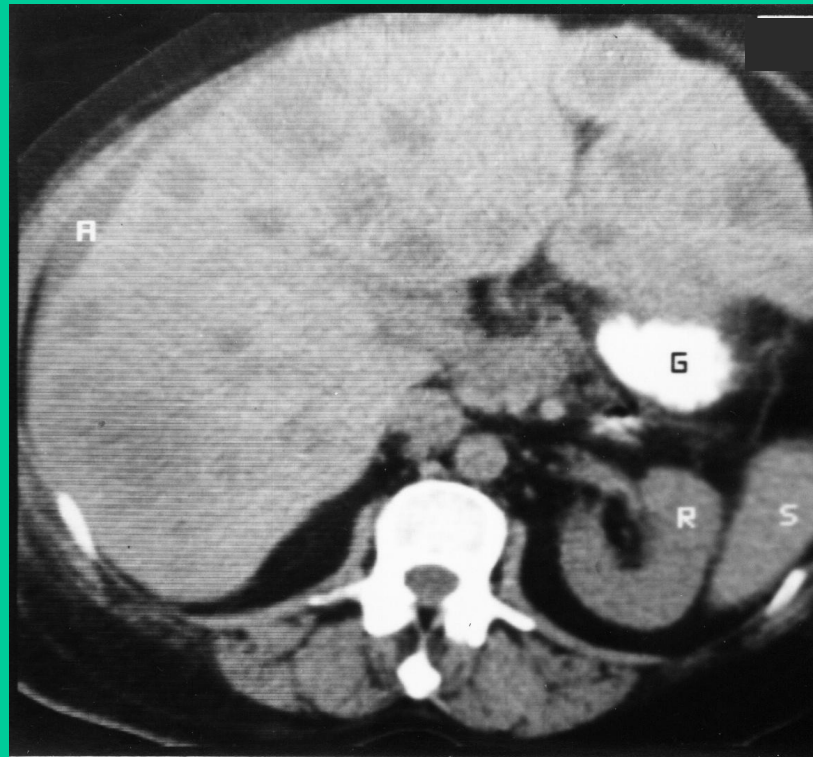
Метастаз в лимфоузел рака среднеампулярного отдела прямой кишки



При КТ в области ствола нижней брыжеечной артерии определяется солитарный лимфатический узел диаметром 10 мм. Увеличения лимфатических узлов вблизи опухоли не выявлено. При гистологическом исследовании увеличенного лимфатического узла обнаружен метастаз аденокарциномы.

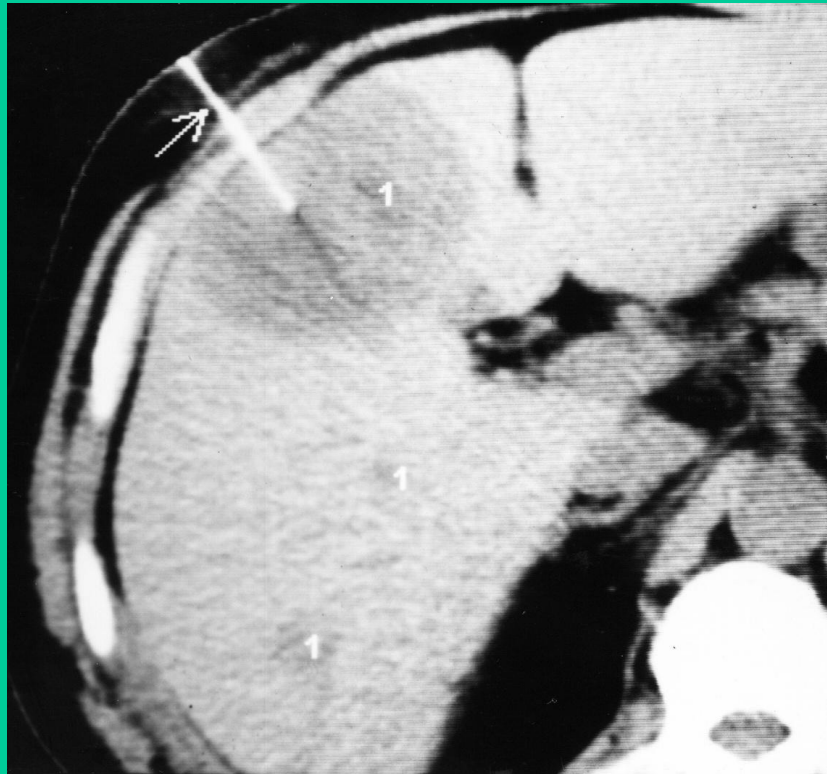
При КТ метастазы в печени у большинства больных определяются в виде одиночных или множественных гиподенсных образований неправильной шаровидной формы с нечёткими наружными границами и однородной структурой, с различными размерами. Денситометрические их показатели колеблются от 18 до 40 НУ.

Рак слепой кишки. Метастатическое поражение печени



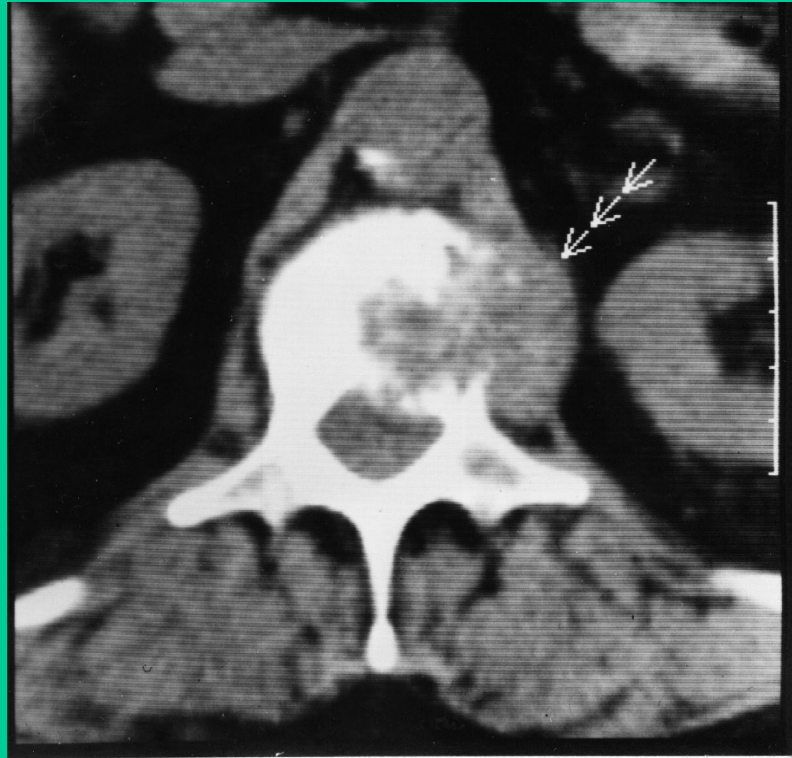При КТ верхнего этажа брюшной полости в паренхиме увеличенной печени наблюдаются множественные гиподенсивные образования неправильной шаровидной формы и различных размеров. Правую долю печени окружает асцитическая жидкость (А). КТ-картина характерна для метастатического поражения печени.

Рак поперечной ободочной кишки. Метастатическое поражение печени



В правой доле печени определяются различные по величине образования неясной природы. Прицельная чрескожная биопсия одного из образований – метастазы рака поперечной ободочной кишки.

Метастатическое поражение брюшины при КТ проявляется в виде диффузного неравномерного утолщения её листков за счёт высыпания на их поверхности мелких опухолевых узелков. На КТ визуализируется лишь выраженная степень поражения брюшины, когда её толщина достигает 2-3 мм. При этом внутренняя поверхность париетальной брюшины становится бахромчатой, к ней нередко подпаиваются прилежащие отделы печени, сальника, ободочной кишки. Мелкие просовидные высыпания на брюшине, не приводящие к существенному её утолщению, при КТ не визуализировались.



Компьютерная томограмма третьего поясничного позвонка. Определяется нечётко очерченная зона метастатической деструкции (стрелка), деформирующая позвонок и распространяющаяся в паравертебральные мягкие ткани слева, а также в просвет позвоночного канала.

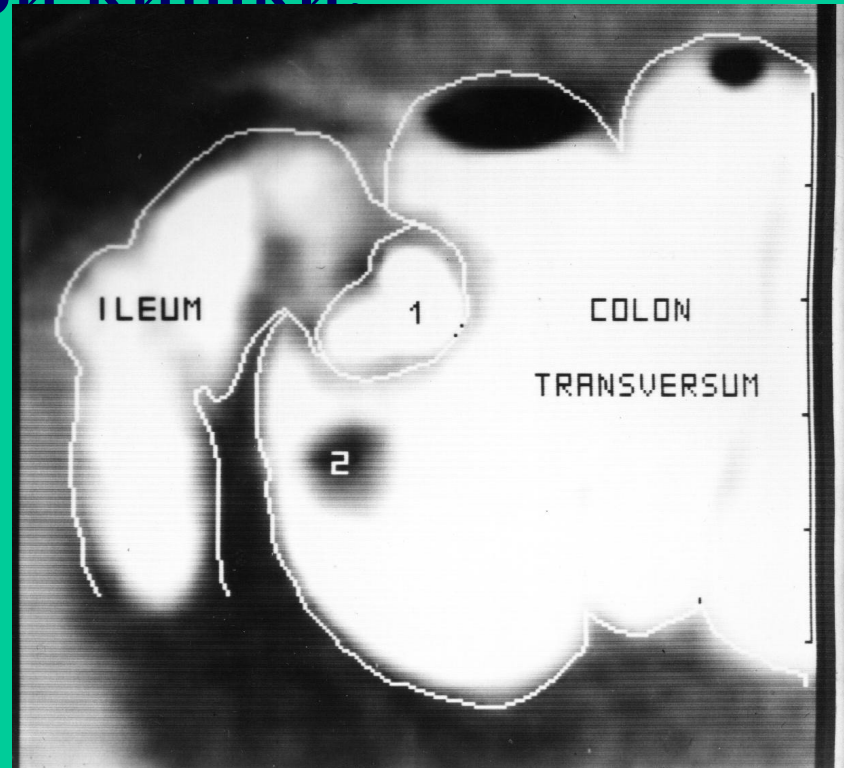
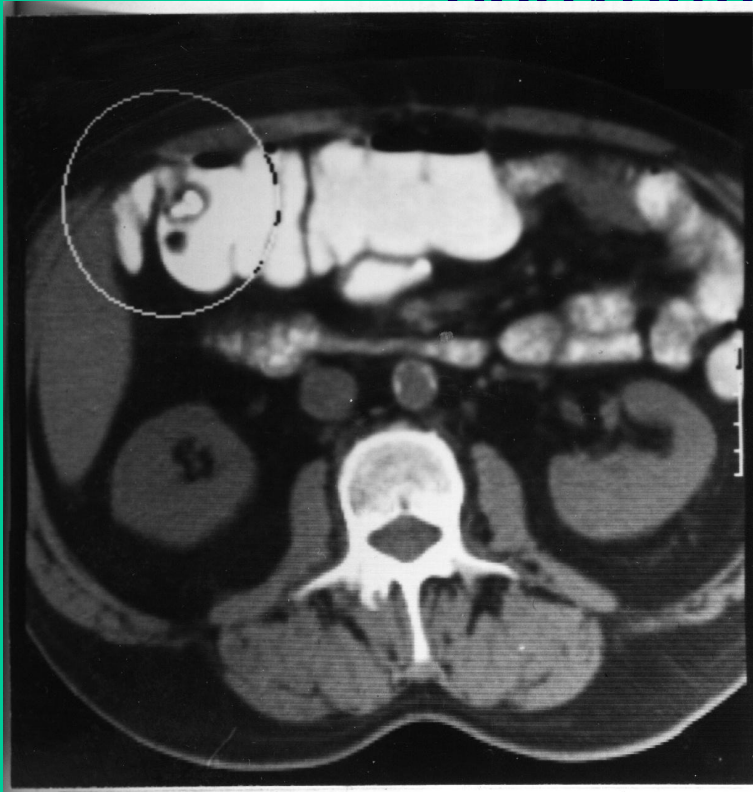В оценке местного распространения рака толстой кишки (определение анатомического типа роста опухоли, её размеров, степени инвазии в стенку кишки и прилежащие структуры и органы) и обнаружении соответствующих осложнений КТ превосходит рентгенологический, эндоскопический и ультразвуковой методы. Применяется следующая градация:

1. опухоль ограничена стенкой кишки,
2. опухоль распространяется на перитонизированную поверхность кишки (брыжеечный край восходящей ободочной или нисходящей ободочной кишок, промежностная часть прямой кишки),
3. опухоль распространяется на серозную оболочку кишки,
4. опухоль прорастает в окружающие органы и ткани.

При использовании КТ после хирургического лечения рака толстой кишки все выявленные при обследовании особенности зависели от типа выполненной операции. Общей особенностью для пациентов, перенесших операции на толстой кишке, является **похудание**.

У больных, перенесших **правостороннюю гемиколэктомию** (удаление слепой, восходящей ободочной и дистального отдела подвздошной кишок, а также всех регионарных лимфатических узлов в забрюшинной клетчатке и брыжейке удаляемого отрезка кишки) в правой половине живота оценивают состояние анастомоза между подвздошной и поперечной ободочной кишками, сформированного по способу «бок в бок» или «конец в бок». В слепом конце поперечно-ободочной кишки определяется локальное утолщение стенки, являющееся погружным швом, которое всегда имеет характерную форму и ровные контуры.

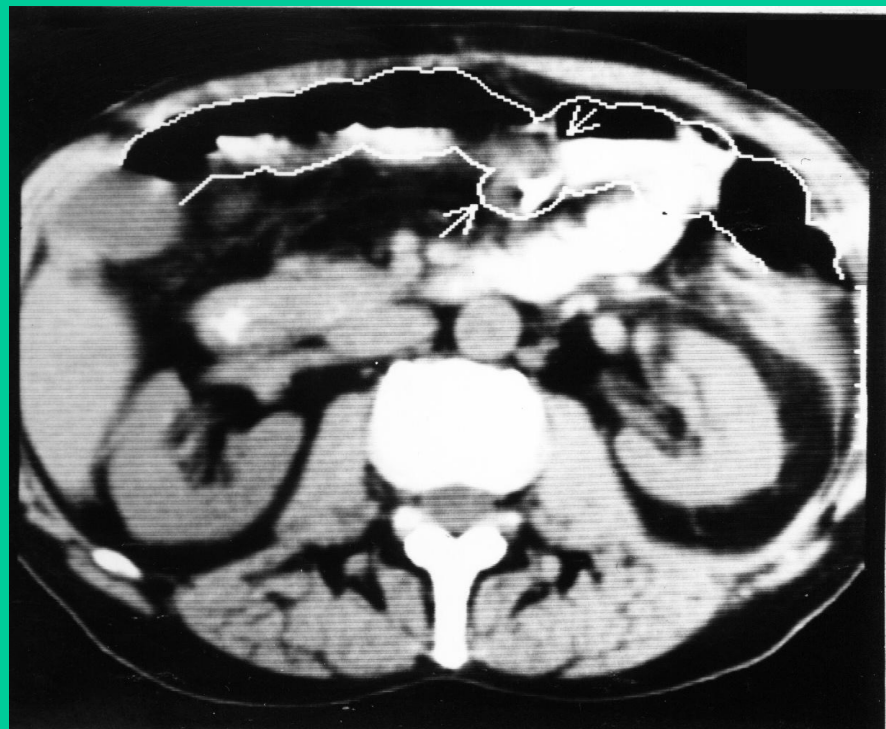Состояние после правосторонней гемиколэктомии по поводу рака восходящей ободочной кишки



Кольцевидной зоной обозначена зона толстокишечного анастомоза, сформированного по типу «конец в бок». На схеме видны подвздошная кишка и её инвагинированный участок (1), поперечно-ободочная кишка и её культия (2). Патологических образований в зоне анастомоза нет.

После резекции поперечной ободочной кишки по поводу небольших опухолей, ограниченных стенкой кишки, в центральных отделах живота под передней брюшной стенкой различают трансверзо-трансверзоанастомоз, сформированный по типу «конец в конец». В связи с тем, что анастомоз создаётся между отрезками кишки, равными по диаметру, уровень его определяют лишь по деформации просвета кишки и локальному утолщению её стенки.

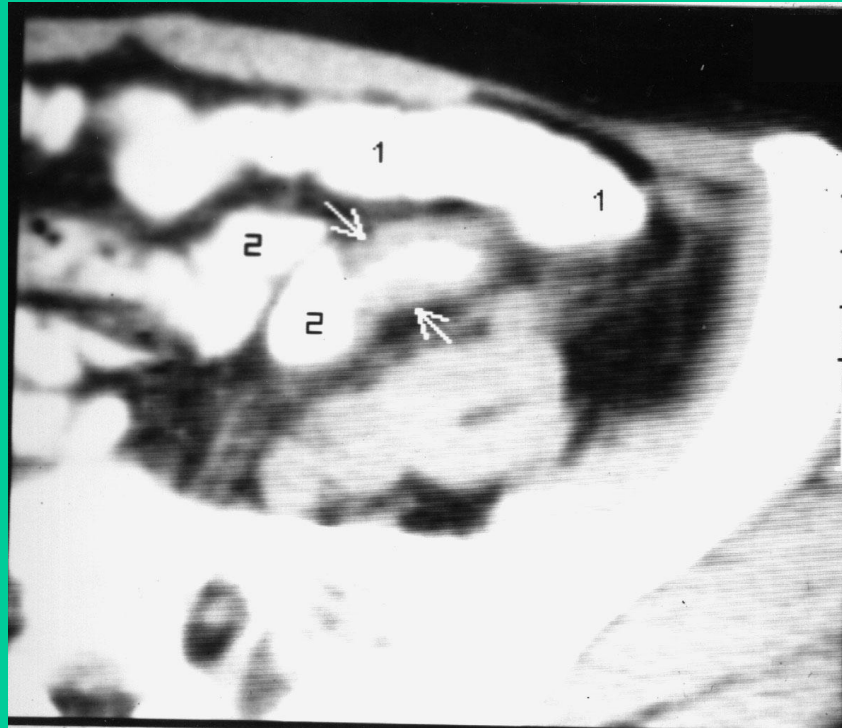Состояние после резекции поперечной ободочной кишки по поводу рака.



На компьютерной томограмме очерчены границы трансверзотрансверзоанастомоза, сформированного по типу «конец в конец». В зоне сопоставления отрезков поперечной ободочной кишки (стрелки) определяется локальное утолщение, обусловленное особенностью двухрядного кишечного шва.

После левосторонней гемиколэктомии (удаляются дистальная часть поперечно-ободочной кишки, нисходящая ободочная кишка и проксимальная часть сигмовидной кишки, а также лимфатические коллекторы по ходу левой ободочной и сигмовидной артерий) получают изображение анастомоза между поперечной ободочной и сигмовидной кишками по типу «конец в конец». Характерна КТ-картина: желудок смещён влево, поперечная ободочная кишка круто дугообразно направляется книзу. При этом ось трансверзосигмоанастомоза располагается под разными углами к плоскости томографического среза.

Состояние после левосторонней гемиколэктомии по поводу рака.



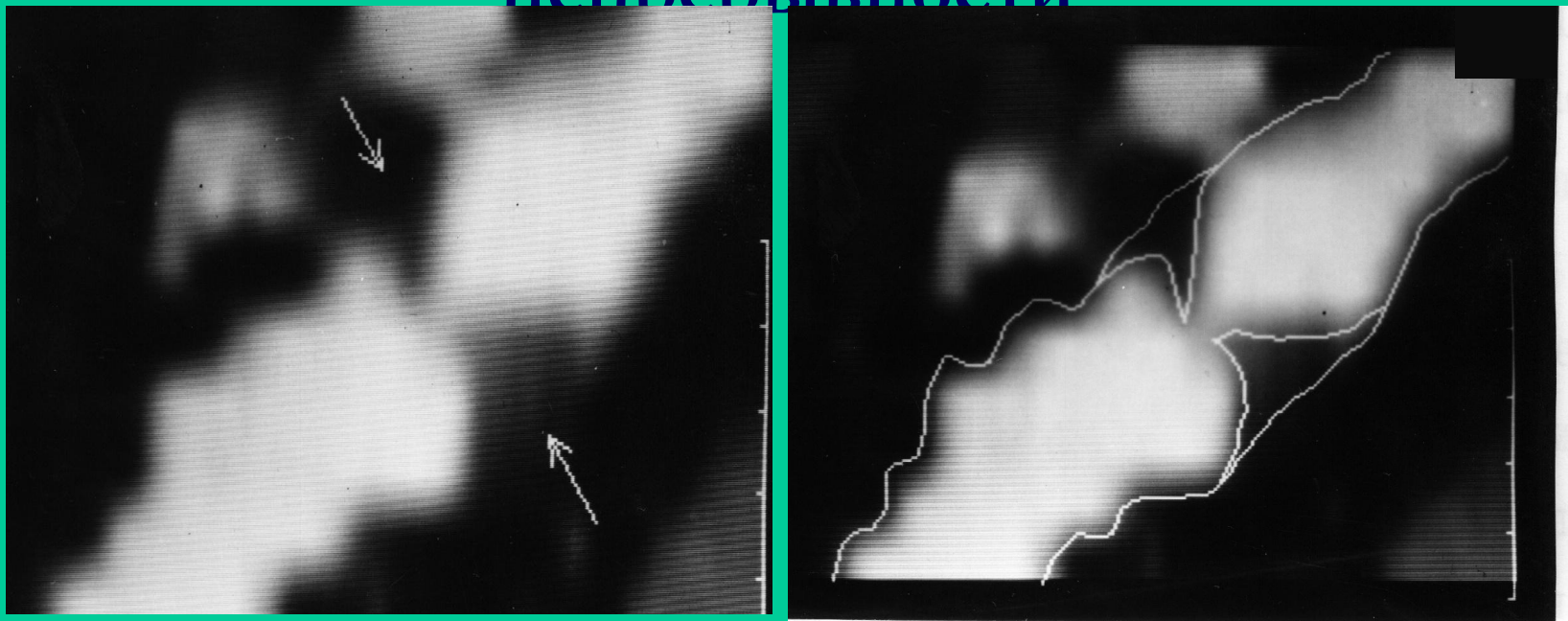
1-петля тонкой кишки

2-дистальная часть сигмовидной кишки.

Определяется трансверзотрансверзоанастомоз, сформированный по типу «конец в конец». Стрелками показано утолщение стенки кишки по линии анастомоза и деформация кишечного просвета.

После резекции с сохранением её непрерывности, также как и при левосторонней гемиколэктомии, анастомоз накладывается по типу «конец в конец», при этом кишечный валик в области соустья представляет на КТ-изображениях вид своеобразного клапана, с направлением составляющих его лепестков по ходу движения кишечного содержимого.

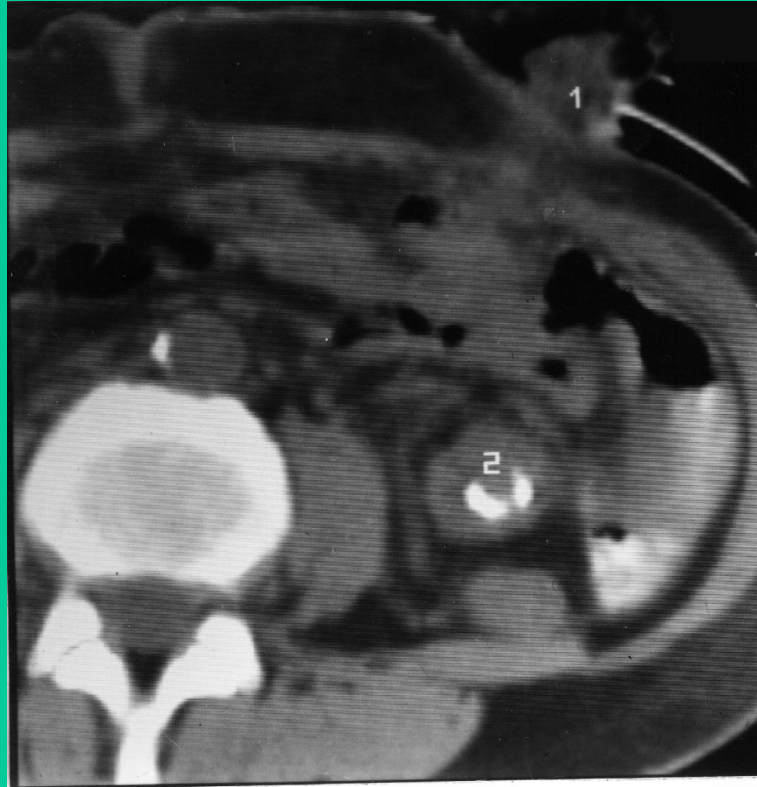Состояние после резекции сигмовидной кишки по поводу рака с сохранением непрерывности



Представлена реконструкция продольного сечения сигмовидной кишки на уровне сигмосигмоанастомоза, сформированного «конец в конец». Кишечный валик в области соустья (стрелки) имеет вид клапана с направлением лепестков по ходу кишечного содержимого. Патологических образований нет.

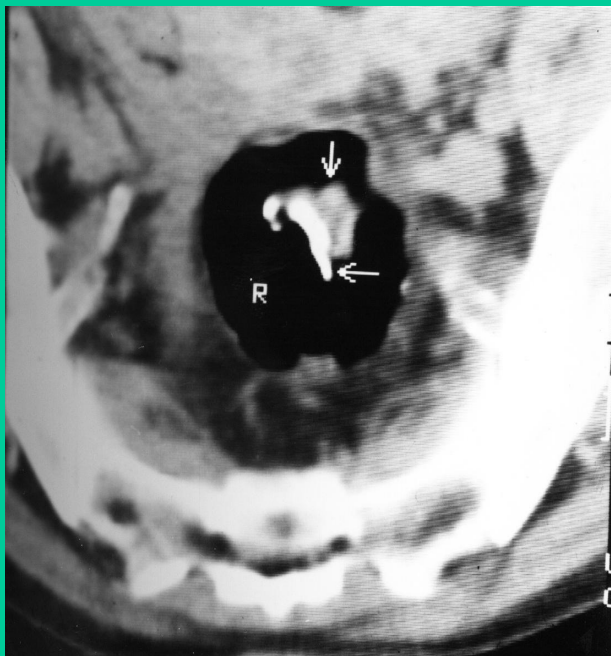КТ позволяет определить вид выполненного оперативного вмешательства и обнаружить связанные с этим топографо-анатомические особенности при обследовании пациентов, перенесших операции передней резекции прямой кишки, брюшно-анальной резекции прямой кишки с формированием колостомы, брюшно-анальную резекцию прямой кишки с низведением сигмовидной кишки в анальный канал и брюшно-промежностную экстирпацию прямой кишки.

Рак сигмовидной кишки. Состояние после резекции сигмовидной кишки по Гартману.

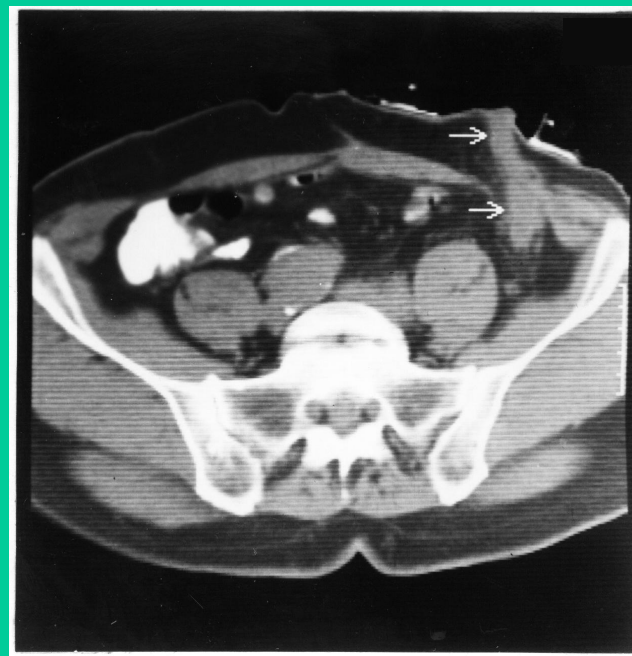

Компьютерная томограмма выполнена на уровне нижнего этажа брюшной полости. Аксиальный срез проходит через зону выведения одноствольной сигмостомы (1) в левой подвздошной области. На этом же уровне в брюшной полости определяется культя (2) отключённой дистальной части сигмовидной кишки. В структуре погружного шва культи наблюдаются металлические элементы. Признаков рецидива не обнаружено.

Рак прямой кишки. Состояние после резекции по Гартману.



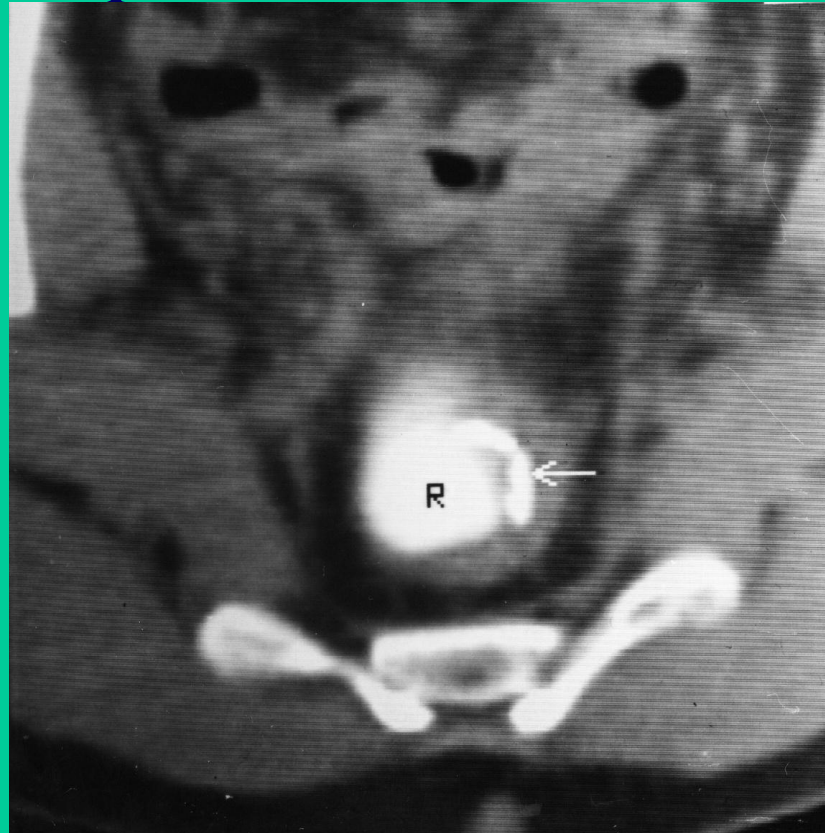(а)



(б)

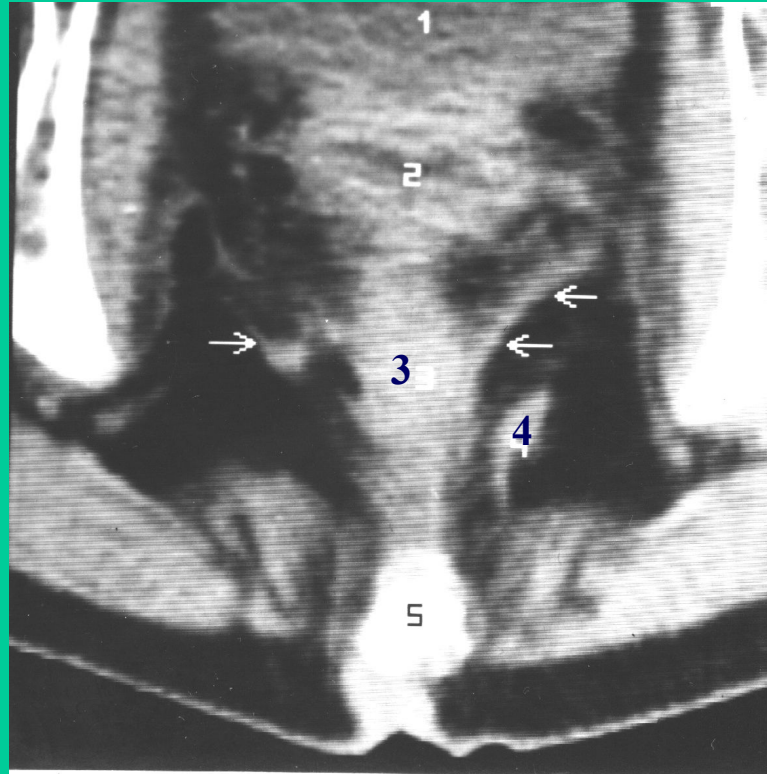
Компьютерная томограмма (а) выполнена на уровне крестцово-подвздошных сочленений. Стрелками обозначена культя отключённой дистальной части прямой кишки (R). Для лучшей визуализации стенок культи в прямую кишку имеются металлические элементы (горизонтальная стрелка) – свидетельство применения аппаратного шва. На КТ, выполненной на уровне мыса (б), видна концевая одноствольная сигмостома (стрелки), выведенная забрюшинно в левой подвздошной области. Патологических образований не выявлено.

Состояние после чрезбрюшной (передней) резекции прямой кишки по поводу рака.



КТ выполнена на уровне нижних крестцовых позвонков. Сигморектальный анастомоз наложен по типу «конец в конец». По его линии имеются металлические элементы (стрелка) аппаратного механического шва. Диаметр просвета кишки (R) на уровне анастомоза составляет не менее 2 см. Патологических изменений не выявлено.

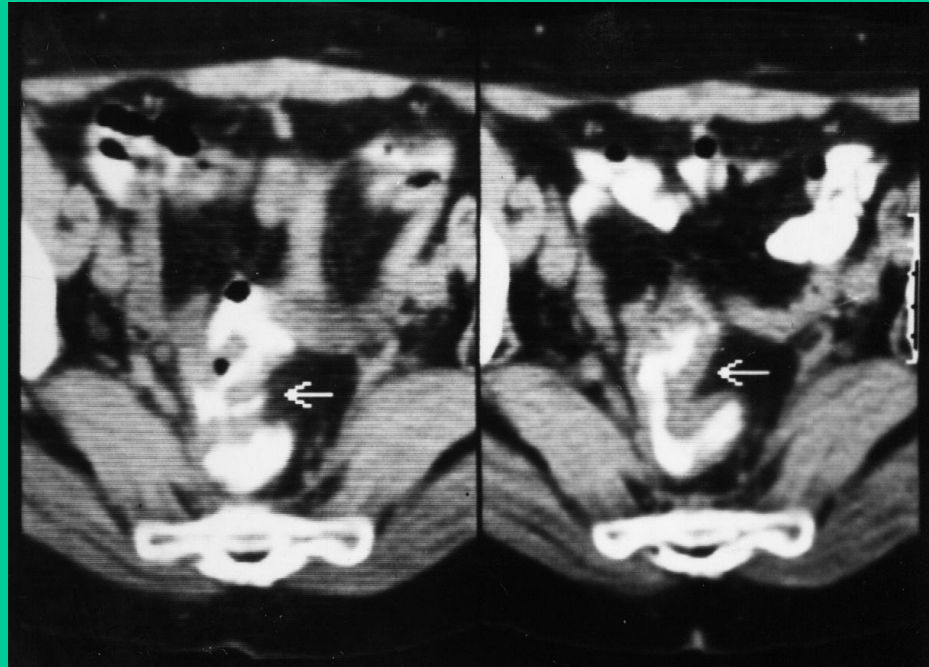
Состояние после брюшно-анальной резекции прямой кишки по поводу рака с формированием КОЛОСТОМЫ



Компьютерная томограмма выполнена на уровне копчика (5). Определяются рубцовые изменения в ложе удалённой прямой кишки (3). Мышца, поднимающая задний проход (стрелки), сохранена, умеренно деформирована.

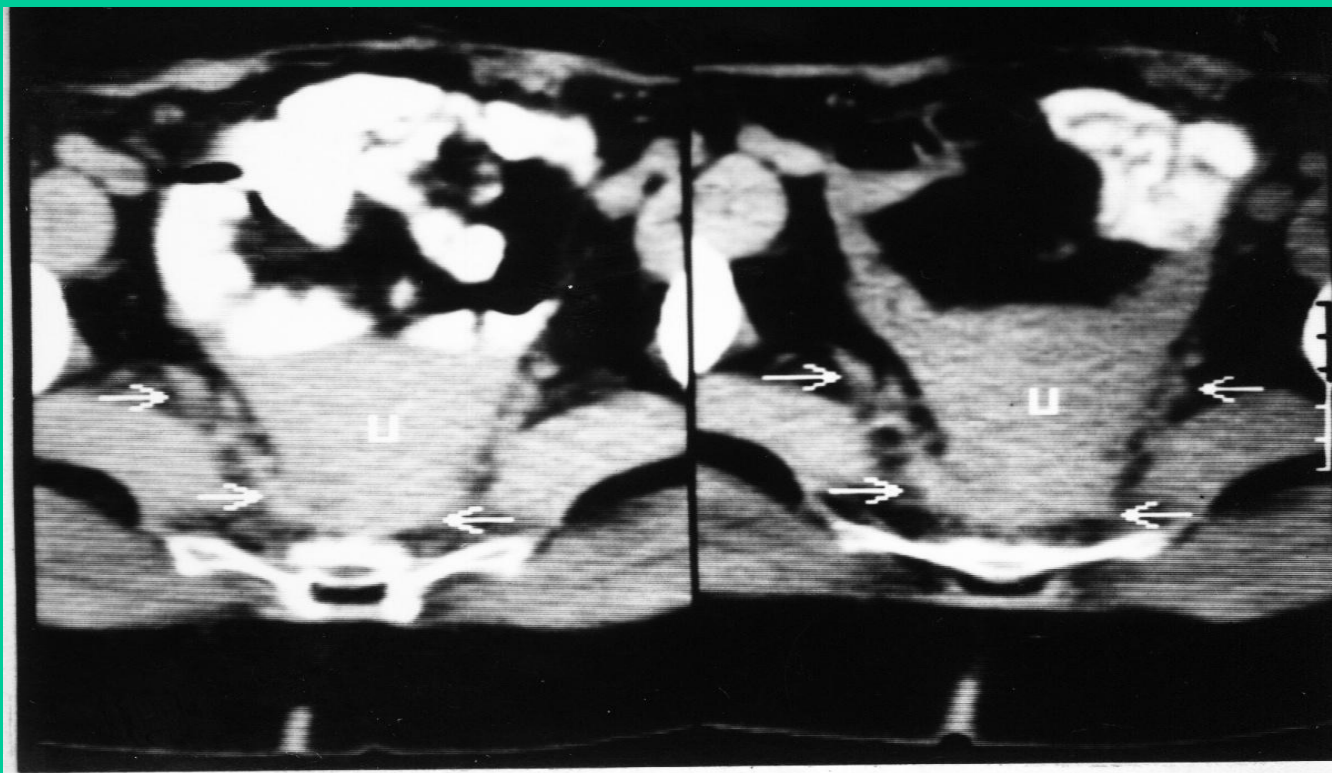1 – мочевого пузыря, 2 – предстательная железа, 4 – зарубцевавшийся канал дренажной трубки.

Состояние после брюшно-анальной резекции прямой кишки с низведением сигмовидной кишки в анальный канал.



Компьютерные томограммы таза выполнены с интервалом более 1,5 лет. Низведённая сигмовидная кишка извита, её стенки умеренно и неравномерно утолщены. Динамики изменений нет, что свидетельствует о неопухолевой природе утолщения кишечной стенки.

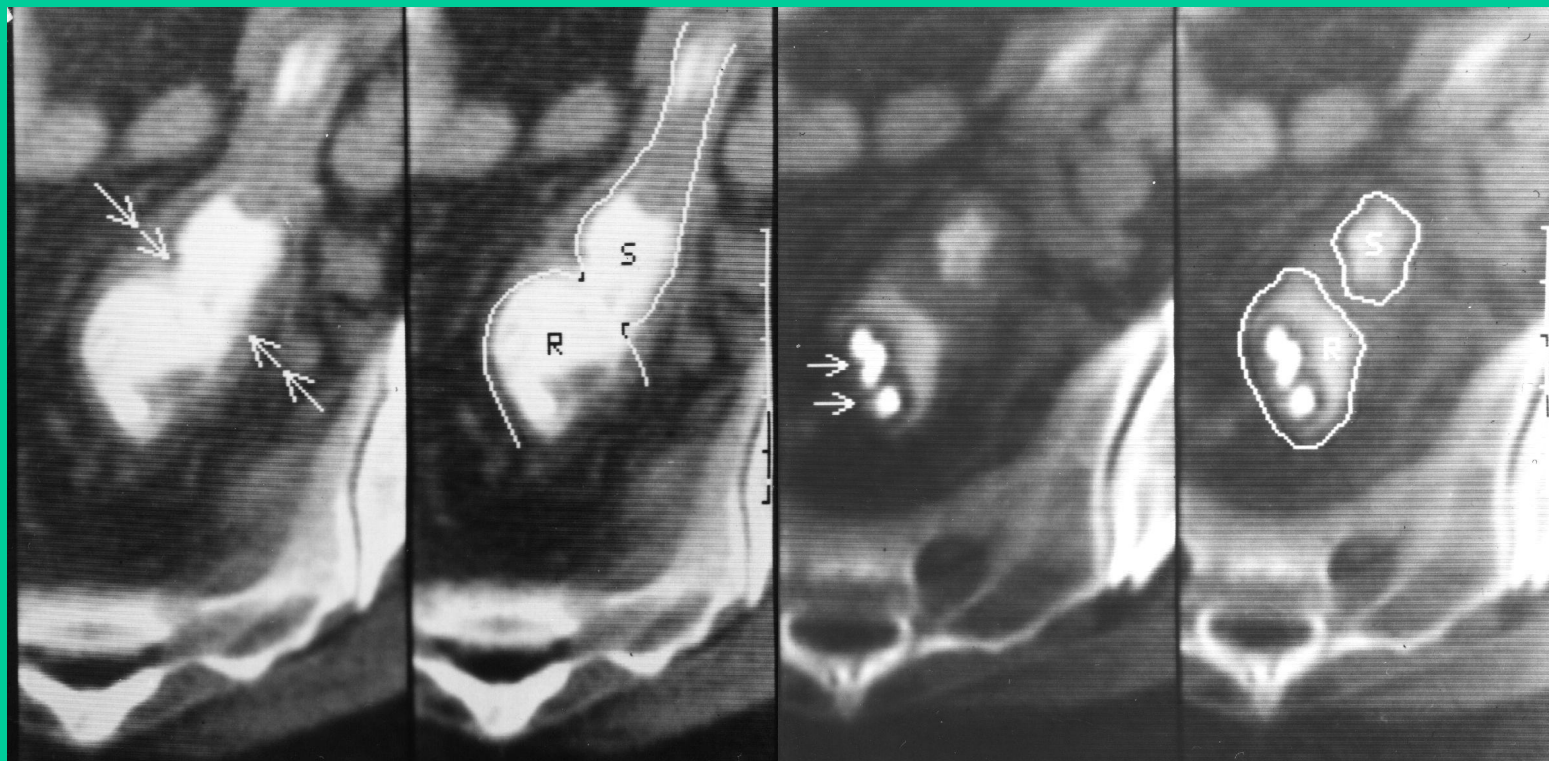
Состояние после брюшно-промежностной экстирпации прямой кишки по поводу рака



Компьютерные томограммы выполнены с интервалом 1 год. В малом тазу прямая кишка отсутствует. Отмечаются выраженные рубцовые изменения (стрелки) сохранившейся клетчатки таза. В ложе удалённой прямой кишки подтянута матка (U). Динамических изменений не обнаружено, что подтверждает рубцовый процесс и исключает рецидивирование опухоли.

При выполнении реконструктивно-восстановительных операций, предусматривающих восстановление непрерывности толстой кишки после операции Гартмана путём наложения анастомоза между приводящим отделом толстой кишки и культёй прямой или сигмовидной кишок наложение анастомоза производится способом «конец в конец», в некоторых случаях, однако, целесообразно наложение по типу «конец в бок». При этом линия соединения кишок находится ниже рубцово изменённой культи на 2-3 см и отчётливо дифференцируется при КТ.

Состояние после операции Гартмана на прямой кишке по поводу рака. Состояние после операции восстановления непрерывности толстой кишки.



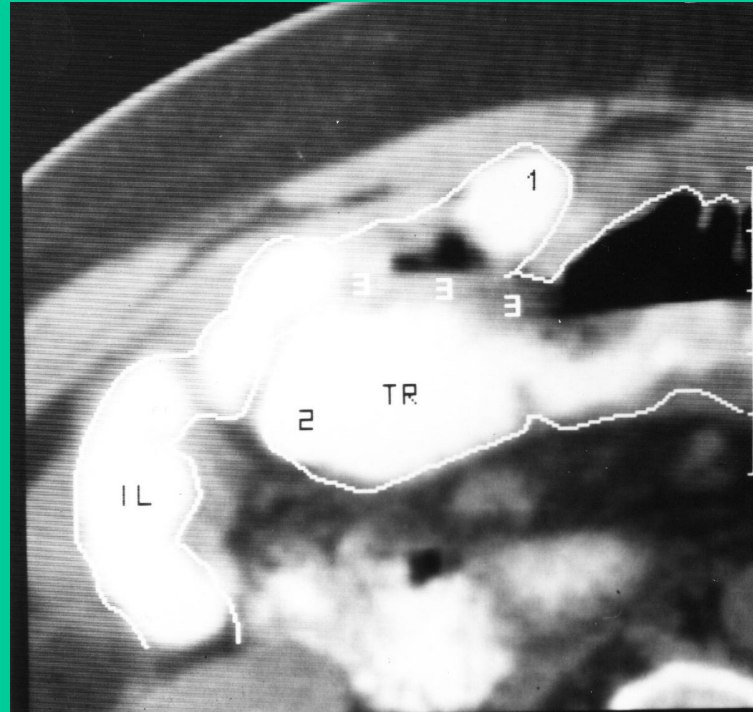Компьютерные томограммы выполнены на уровне крестцово-подвздошных сочленений последовательно в каудальном направлении. Определяется место соустья сигмовидной (S) и прямой (R) кишок. Анастомоз сформирован по типу «конец в бок» и расположен несколько ниже ушитого конца прямой кишки, в котором имеются металлические скобки (стрелки). Патологических образований в зоне соустья не выявлено.

Рецидивы и генерализация рака толстой кишки чаще возникают у мужчин в возрасте от 51 до 60 лет, при. Клинические их проявления зависят от вида ранее выполненной операции, локализации, темпов роста и местного распространения рецидива опухоли, а также от развития сопутствующих рецидиву осложнений.

Внутрикишечный рецидив в культе кишки на КТ-картине проявляется экзофитным образованием в области слепо ушитого конца кишки. Особенности КТ-обследования больных с рецидивом в культе толстой кишки являлись контрастирование отключённой кишки газом и оценка состояния сигмостомы.

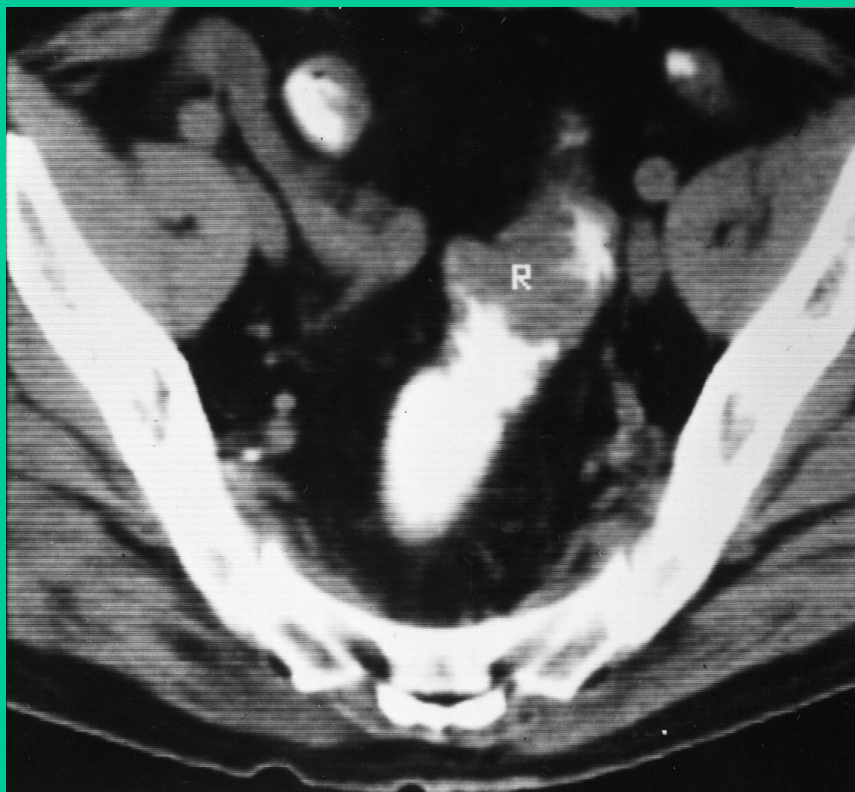Внекишечный рецидив в зоне операции при КТ выглядит, как нечётко очерченное узловое образование, располагающееся в ложе удалённой прямой кишки или в сохранившейся жировой клетчатке малого таза с наличием увеличенных перифокальных лимфатических узлов

Рецидив рака восходящей ободочной кишки в зоне анастомоза



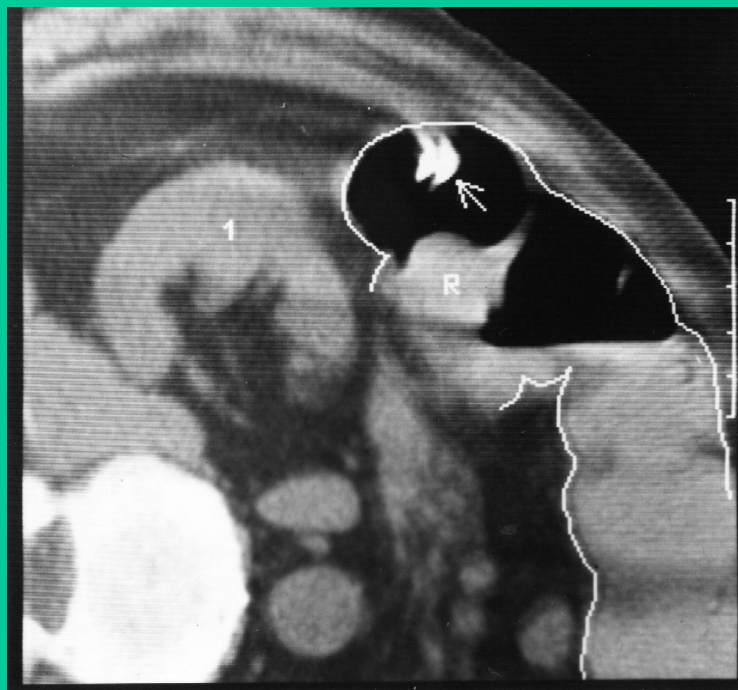КТ спустя 8 месяцев после правосторонней гемиколэктомии по поводу рака восходящей ободочной кишки. По линии анастомоза определяется рецидив опухоли (3). Достоверно определить степень его распространения помогало равномерное контрастирование просвета всех составляющих элементов анастомоза. Признаков распространения опухоли за пределы анастомоза не выявлено.

Рецидив рака сигмовидной кишки в зоне анастомоза



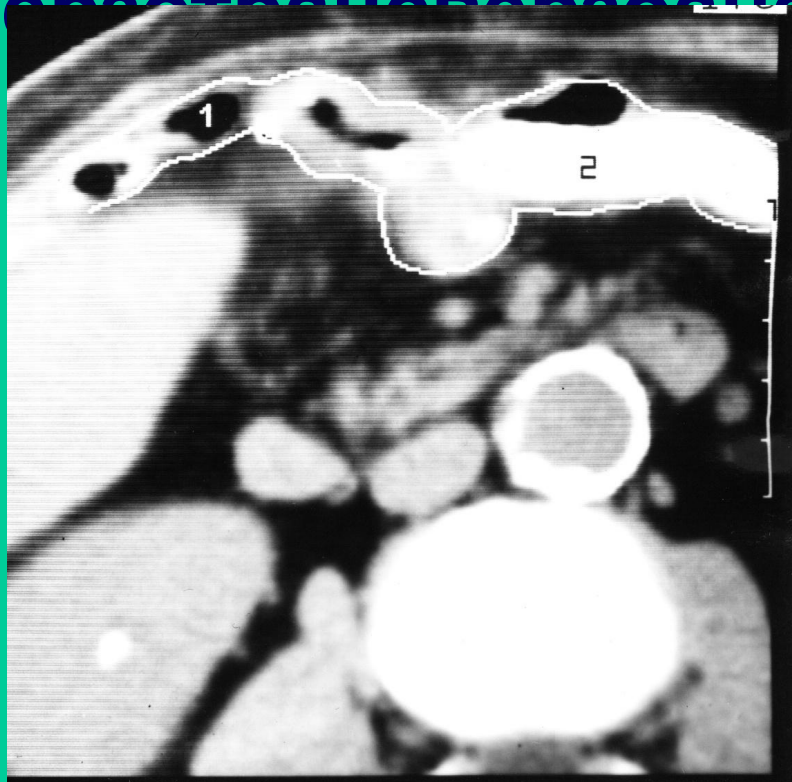КТ-исследование проведено спустя год после резекции дистальной части сигмовидной кишки по поводу рака. По линии сигморектального анастомоза определяется рецидив опухоли (R), выступающий в просвет кишки. Признаков распространения опухолевого процесса за пределы кишечной стенки не выявлено.

Рецидив рака правого изгиба ободочной кишки в зоне анастомоза



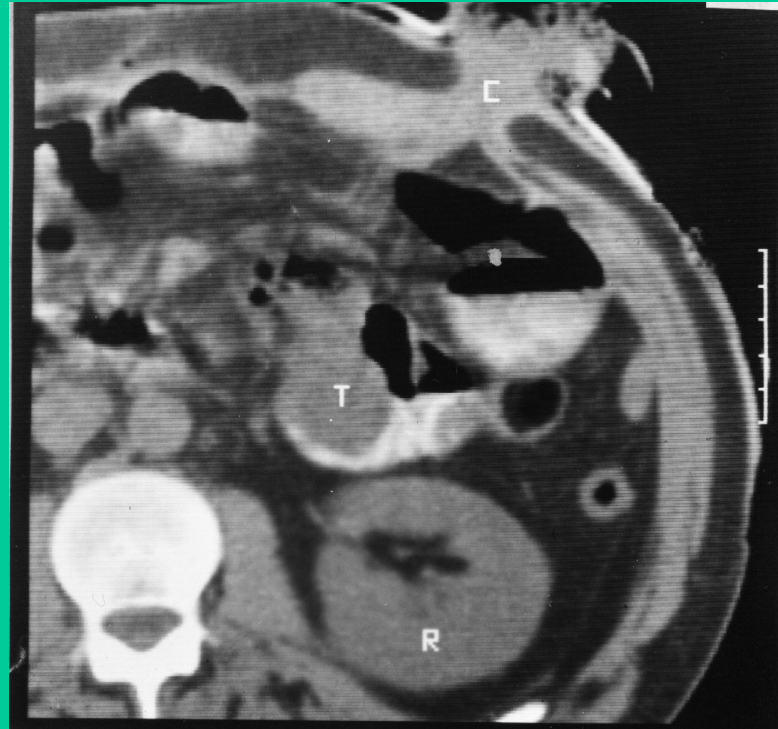
КТ-исследование выполнено через 11 месяцев после правосторонней гемиколэктомии. Кпереди от правой почки (1) определяется илеотрансверзоанастомоз, наложенный по типу «конец в бок». Просвет кишки на уровне анастомоза контрастирует имеющийся в толстой кишке газ. По линии анастомоза отчётливо видна рецидивная опухоль (R). Стрелкой обозначены металлические скобки в слепо ушитом конце поперечной ободочной кишки. Распространения опухоли за пределы стенки кишки не обнаружено.

Рецидив рака поперечной ободочной кишки в зоне транsverестречевой анастомоза



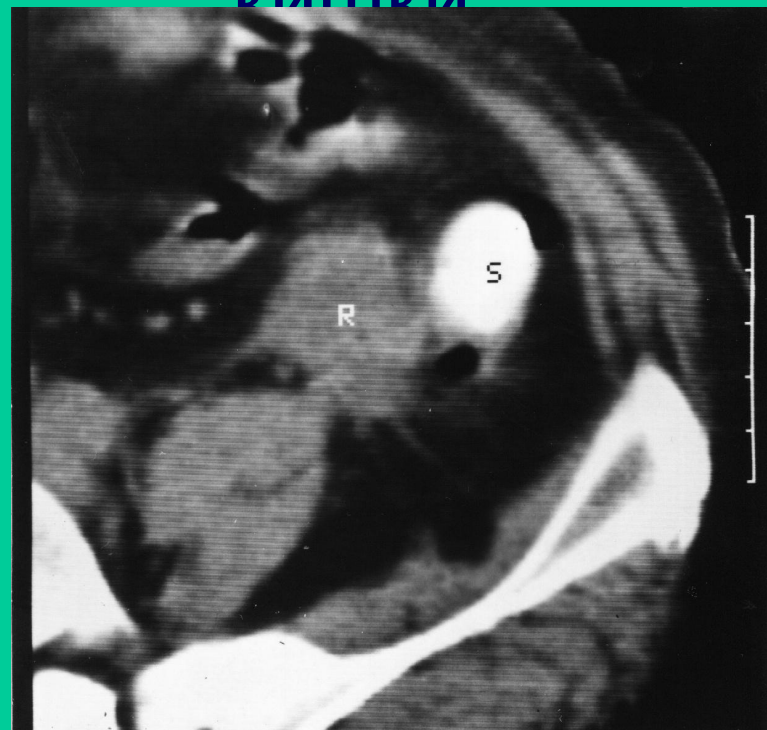КТ-исследование выполнено спустя год после резекции поперечно-ободочной кишки. Определяется неравномерное утолщение кишечной стенки в области анастомоза за счёт разрастания рецидива опухоли. Наблюдается неровный бахромчатый наружный контур кишки на уровне опухоли и умеренно выраженная инфильтрация прилежащей к ней клетчатки (стрелки) – признаки распространения процесса за пределы анастомоза.

Рецидив рака в культе сигмовидной кишки после операции Гартмана



КТ-исследование проведено спустя 6 месяцев после резекции сигмовидной кишки по Гартману. В слепо ушитом конце отключённой части кишки определяется рецидивный опухолевый узел (Т), внедряющийся в прилежащую жировую клетчатку.

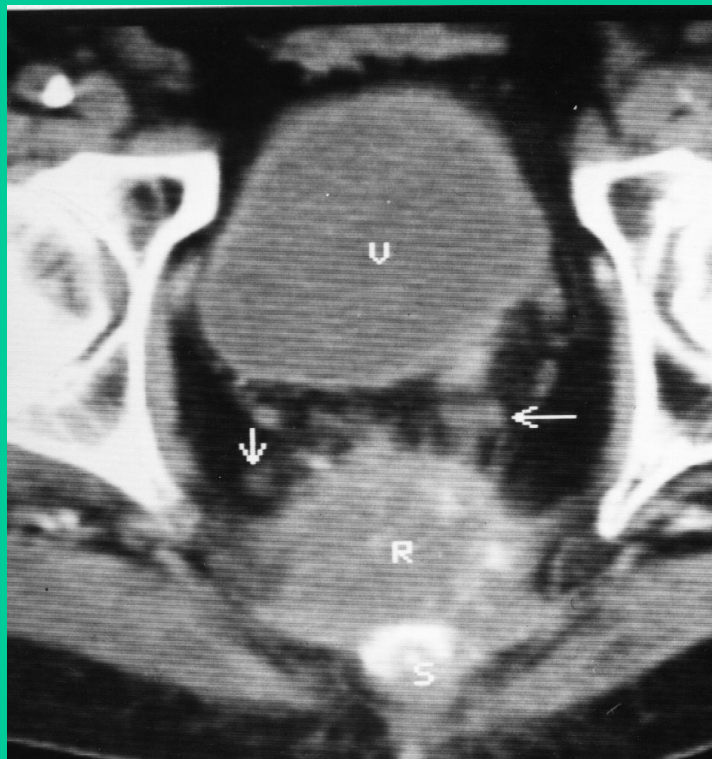
Внекишечный рецидив рака сигмовидной кишки



КТ-исследование выполнено спустя 6 месяцев после резекции сигмовидной кишки по Гартману. В слепо ушитом конце отключённой части сигмовидной кишки определяется рецидивный опухолевый узел (Т), внедряющийся в прилежащую жировую клетчатку.

С-сигмостома, R – левая почка.

Внекишечный рецидив рака прямой кишки

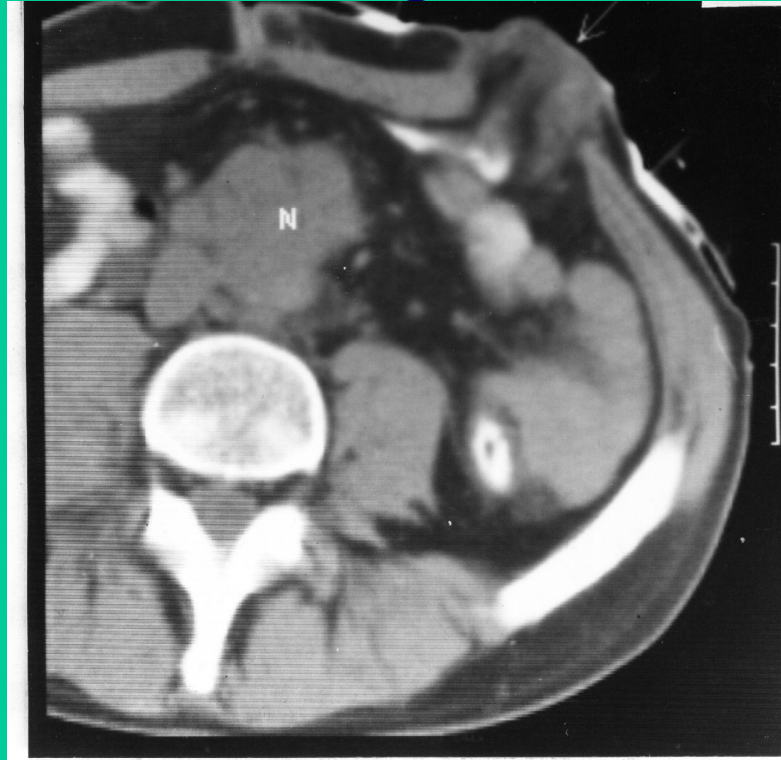

КТ-исследование проведено через 8 месяцев после брюшно-промежностной экстирпации прямой кишки. В ложе удалённой кишки видно нечётко очерченное узловое образование (R) с наличием увеличенных перифокальных лимфатических узлов (стрелки) в сохранившейся жировой клетчатке малого таза. После проведения биопсии случай признан неоперабельным.

Распределение рецидивов по времени их компьютерно-томографического обследования разделяется на **рест-рецидив**, возникающий в первый год после операции и характеризующийся кратковременностью «светлого промежутка» между удалением первичного очага и появлением нового, **ранний рецидив**, возникающий в течение второго года, **поздний рецидив**, появляющийся после оперативного вмешательства через 2 и более лет.

Генерализация опухолевого процесса при КТ проявляется метастатическим поражением отдалённых органов и юкстарегинарных лимфатических узлов при различной выраженности местного рецидива. Обнаружение метастазов в печени во всех случаях не вызывает затруднений.

Состояние после резекции сигмовидной кишки по Гартману. Метастатическое поражение поясничных лимфатических узлов.

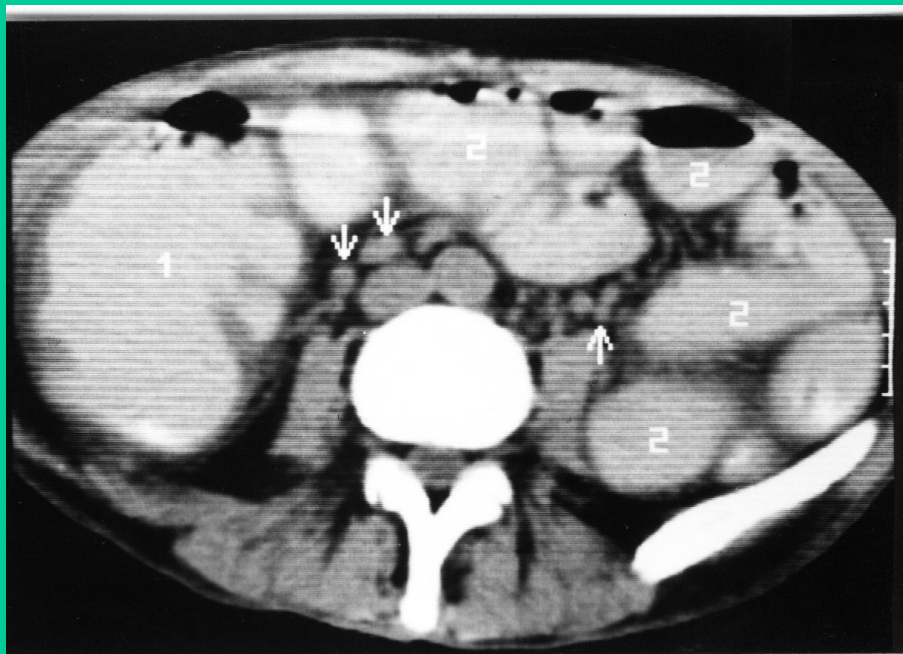


КТ-исследование выполнено на уровне сигмостомы через три месяца после операции. Определяется конгломерат увеличенных лимфатических узлов паравазальной группы – признак генерализации опухолевого процесса.

Осложнения *раннего послеоперационного периода* составляют ранняя кишечная непроходимость и различные **гнойно-воспалительные процессы** брюшной полости, забрюшинного пространства, полости малого таза и передней брюшной стенки. Клиническая картина их представлена такими симптомами, как слабость, лёгкая эйфория, жажда, тахикардия, вздутие живота, тошнота, рвота и отсутствие симптомов раздражения брюшины.

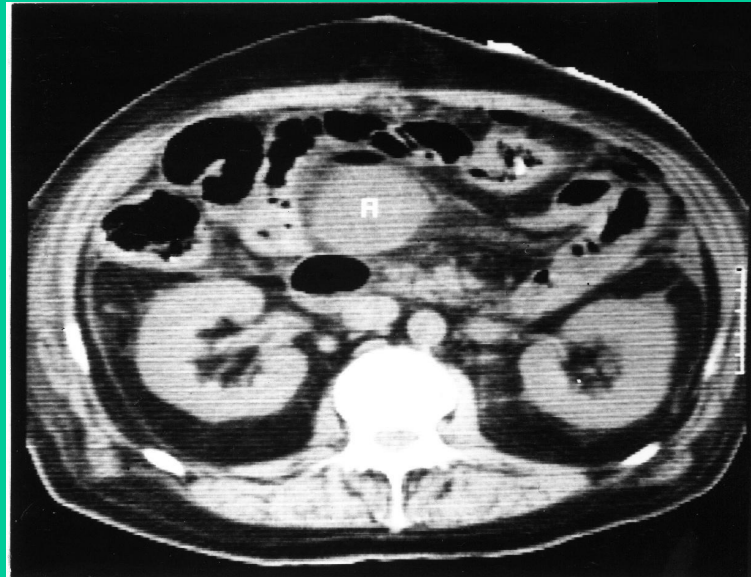
Среди *поздних послеоперационных осложнений* наблюдают **рубцовую стриктуру анастомоза, пресакральный абсцесс** после экстирпации прямой кишки, **сдавление мочеточника рубцовыми тканями**, инородные тела в зоне операции и **внутренние свищи**.

При возникновении ранней кишечной непроходимости КТ-картина характеризуется расширением просвета кишки на всём протяжении, наличия жидкости и газа с формированием уровней. Обязательным условием постановки правильного диагноза является исключение очагов гнойной инфекции в брюшной полости и полости таза.



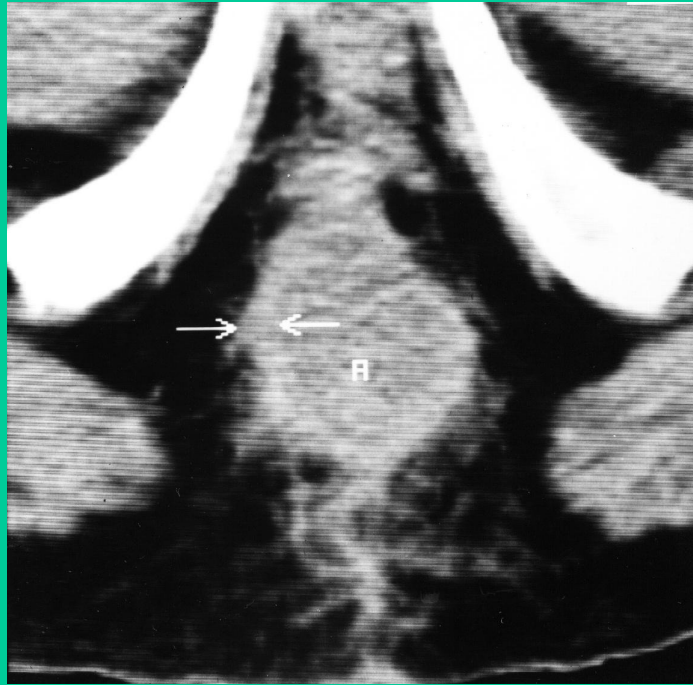
КТ-исследование проведено спустя 3 суток после операции. Определяется выраженное расширение толстой (1) и тонкой (2) кишок. В отдельных кишечных петлях определяются уровни жидкости. Брыжеечные и паракавальные лимфатические узлы увеличены. Очагов гнойной инфекции в брюшной полости не обнаружено. Динамическая кишечная непроходимость.

Состояние после левосторонней гемиколэктомии, осложнённое межпетельным послеоперационным абсцессом.



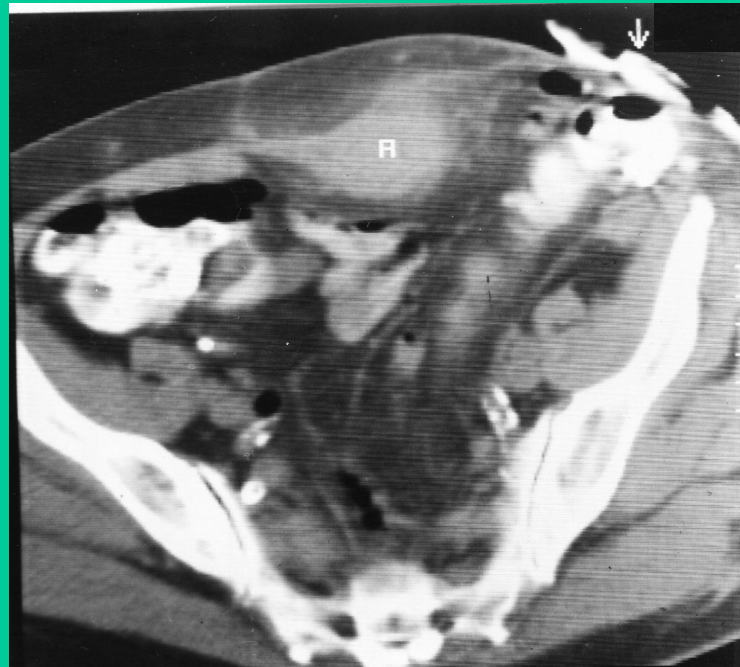КТ-исследование выполнено спустя 6 суток после операции. Между петлями тонкой кишки на уровне почек определяется скопление неоднородной жидкости и газа с формированием уровня: межпетельный абсцесс (А).

Состояние после брюшно-промежностной экстирпации прямой кишки по поводу рака. Послеоперационный абсцесс в ложе удалённой прямой кишки.



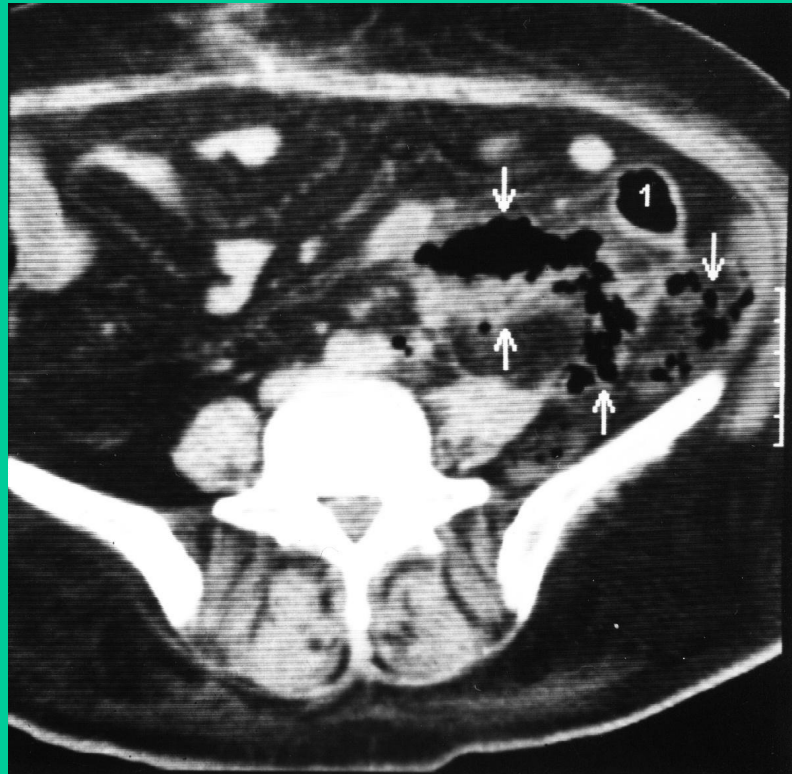На компьютерной томограмме, выполненной спустя 14 суток после операции в ложе удалённой прямой кишки определяется полостное образование (А) с неоднородным жидким содержимым и плотной капсулой (стрелки) — абсцесс. Отмечается перифокальная воспалительная инфильтрация сохранившейся жировой клетчатки малого таза.

Состояние после брюшно-промежностной экстирпации прямой кишки по поводу рака. Параколостомический абсцесс.



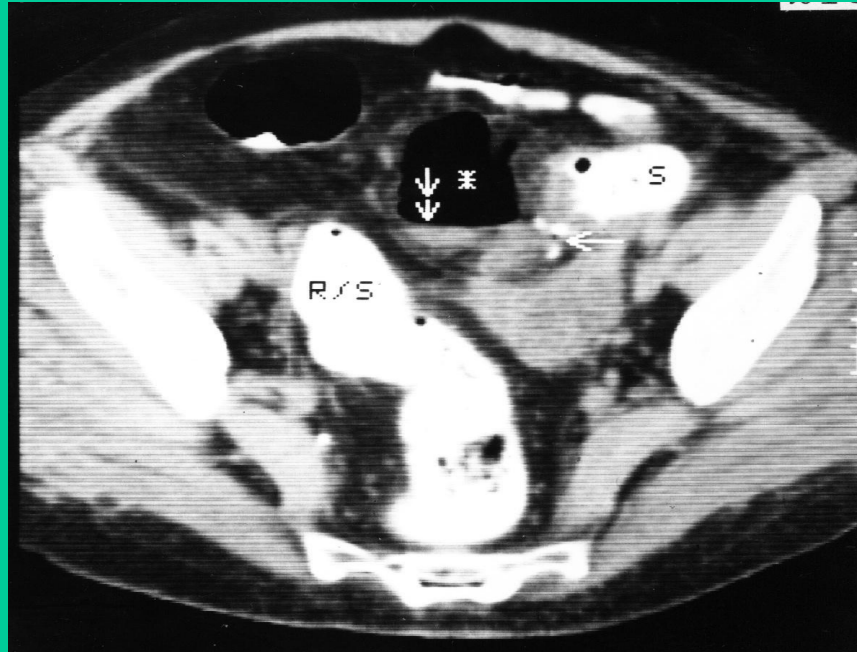КТ-исследование выполнено через 8 суток после операции. В передней брюшной стенке вблизи колостомы (стрелка) определяется абсцесс (А), ограниченный фасциями мышц живота слева. Очагов гнойной инфекции в брюшной полости и в полости таза не обнаружено.

Состояние после левосторонней гемиколэктомии, по поводу рака. Забрюшинная флегмона.



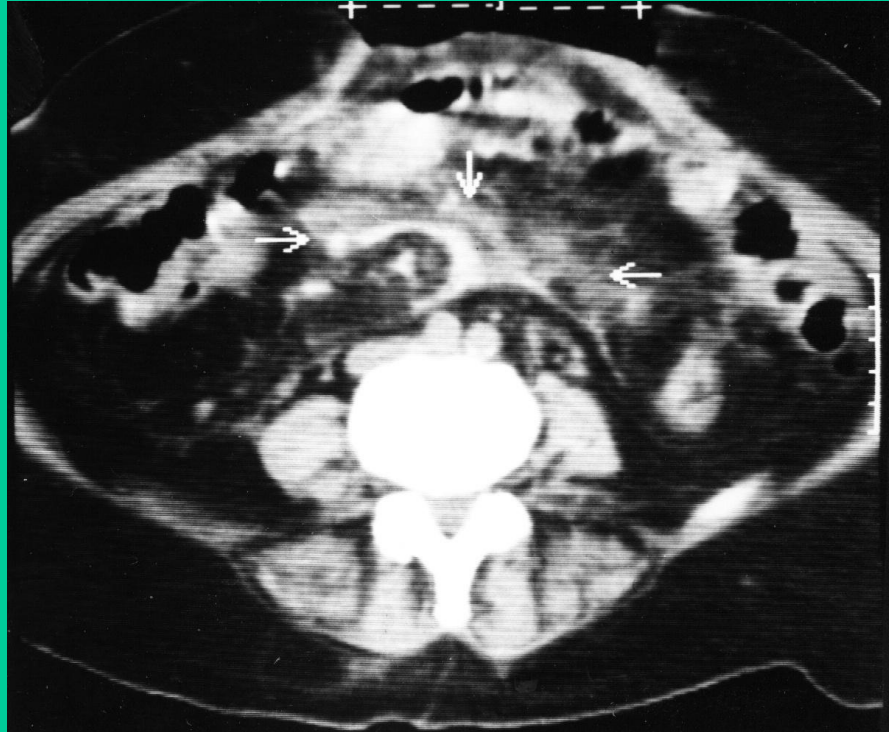КТ-исследование выполнено через 5 суток после операции. В забрюшинном пространстве слева на уровне трансверзотрансверзоанастомоза (1) определяется нечётко отграниченный гнойник (стрелки) с преобладанием газа в структуре его содержимого – флегмона.

Состояние после резекции сигмовидной кишки по поводу рака. Несостоятельность швов сигмосигмоанастомоза



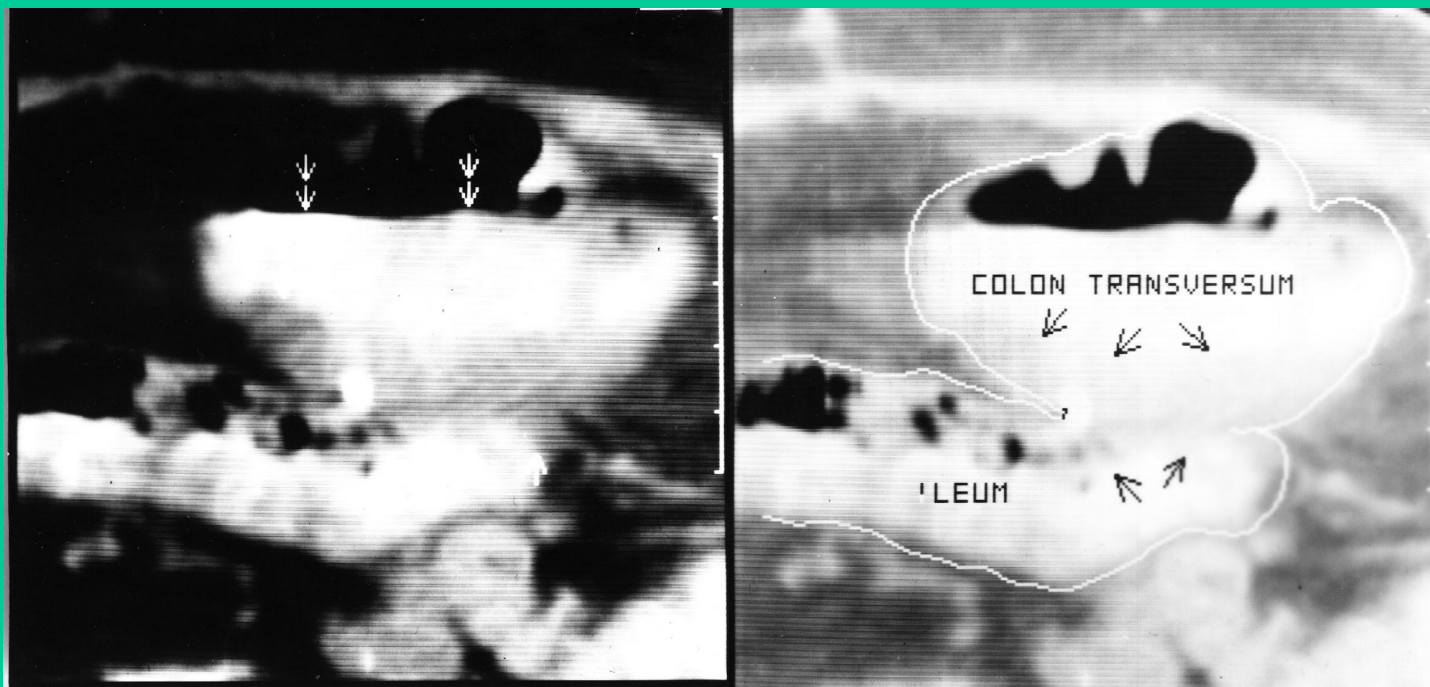
КТ-исследование выполнено на уровне анастомоза 6 суток после операции. В непосредственной близости от анастомоза определяется воздушная полость (*) с небольшим количеством жидкости (двойная стрелка), свидетельствующая о несостоятельности швов.

Состояние после левосторонней гемиколэктомии, по поводу рака. Послеоперационный разлитой перитонит.



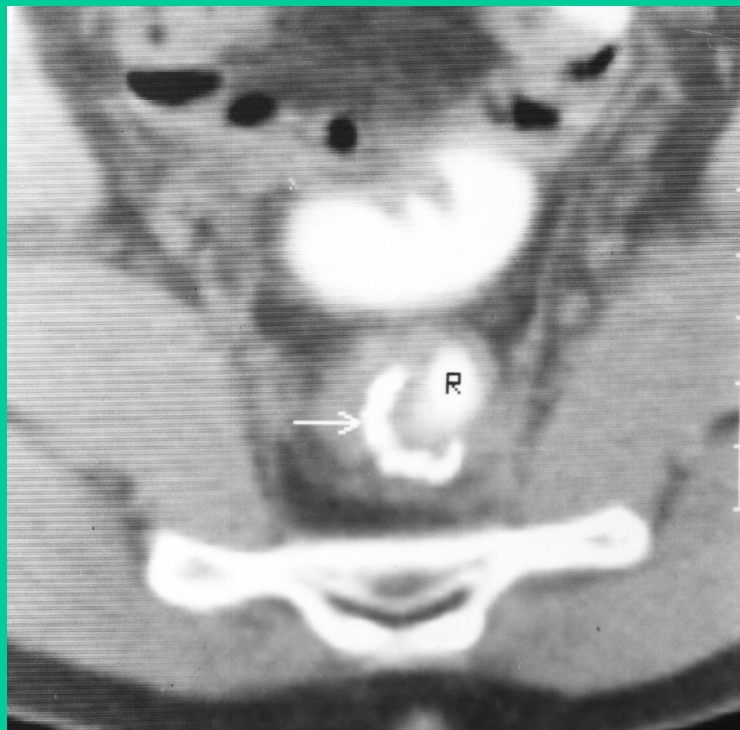КТ-исследование выполнено через 6 суток после операции. Выраженное усиление сосудистого рисунка брыжейки и умеренная инфильтрация окружающей жировой клетчатки (стрелки) позволили заподозрить развитие разлитого перитонита. На секции: разлитой серозно-фибринозный перитонит.

При анастомозите на КТ отчётливо визуализируются воспалительные изменения кишечной стенки в виде неравномерного утолщения преимущественно слизистой оболочки по линии соустья. Отличительной особенностью воспалительного характера утолщения являются низкие показатели (11-20 HU) на изменённом участке кишки. При этом в смежных отрезках кишки определяются уровни жидкости.



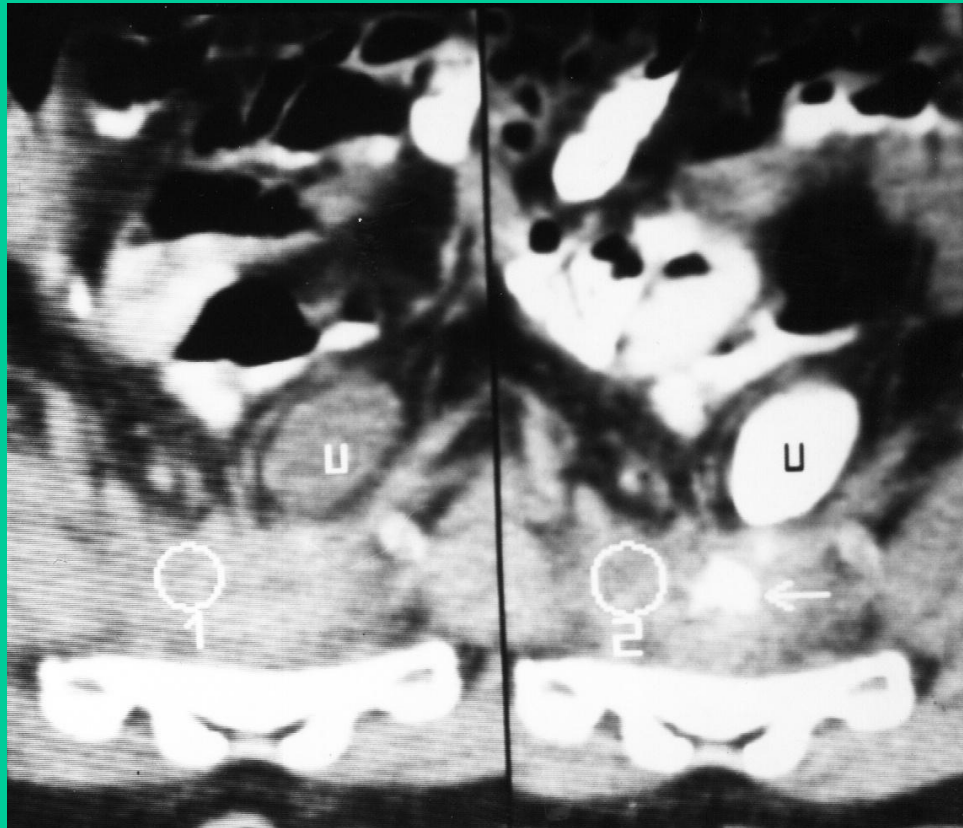
Компьютерная томограмма и её схема. Значительное утолщение слизистой оболочки по линии илеотрансверзоанастомоза (стрелки) – анастомозит. Уровень жидкости в поперечной ободочной кишке (двойные стрелки).

При наличии рубцовой стриктуры анастомоза определяется сужение просвета кишки до 1,0-1,5 см на уровне анастомоза с незначительным утолщением кишечной стенки в этой зоне. Наружные контуры анастомоза ровные, жировая клетчатка сохраняет свою структуру.



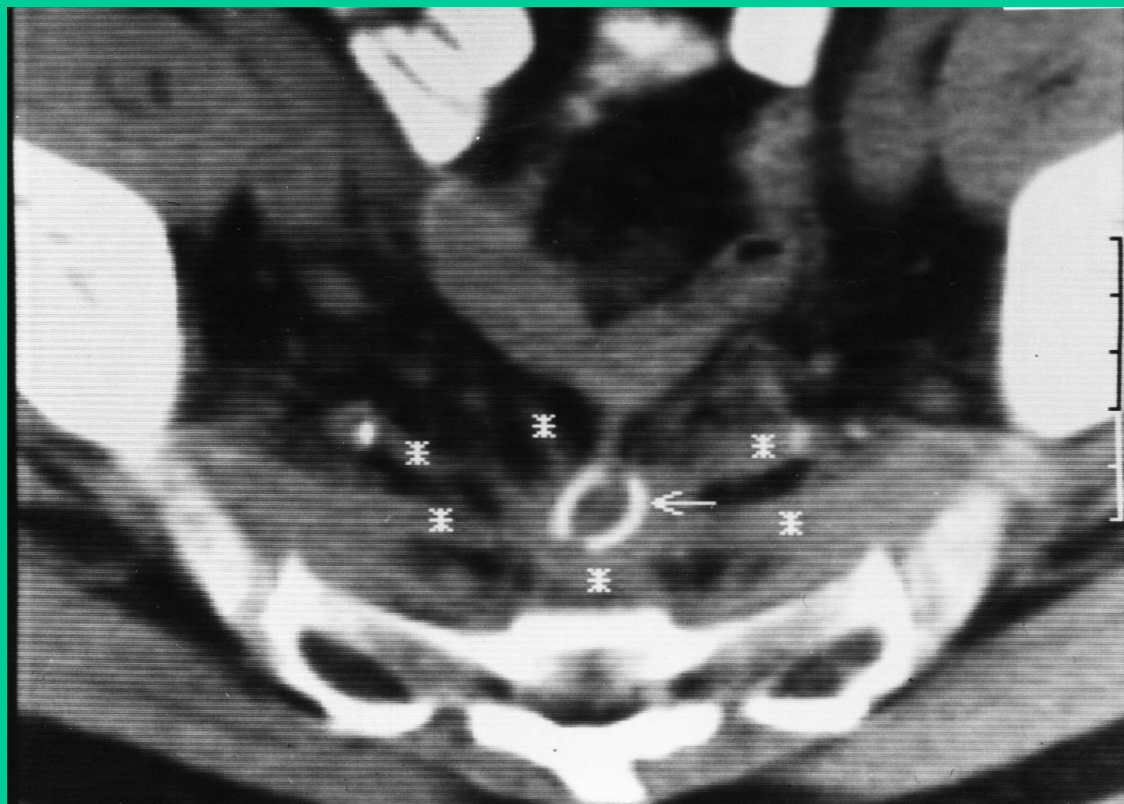Компьютерная томограмма выполнена на уровне нижних крестцовых позвонков. Определяется рубцовое сужение просвета кишки (R) на уровне анастомоза до 1 см. По линии межкишечного соустья имеются металлические элементы (стрелка). Патологических образований в области анастомоза и в окружающих тканях не обнаружено.

При сдавлении мочеточника рубцовыми тканями просвет его деформирован, проксимальнее места деформации имеется супрастенотическое расширение.



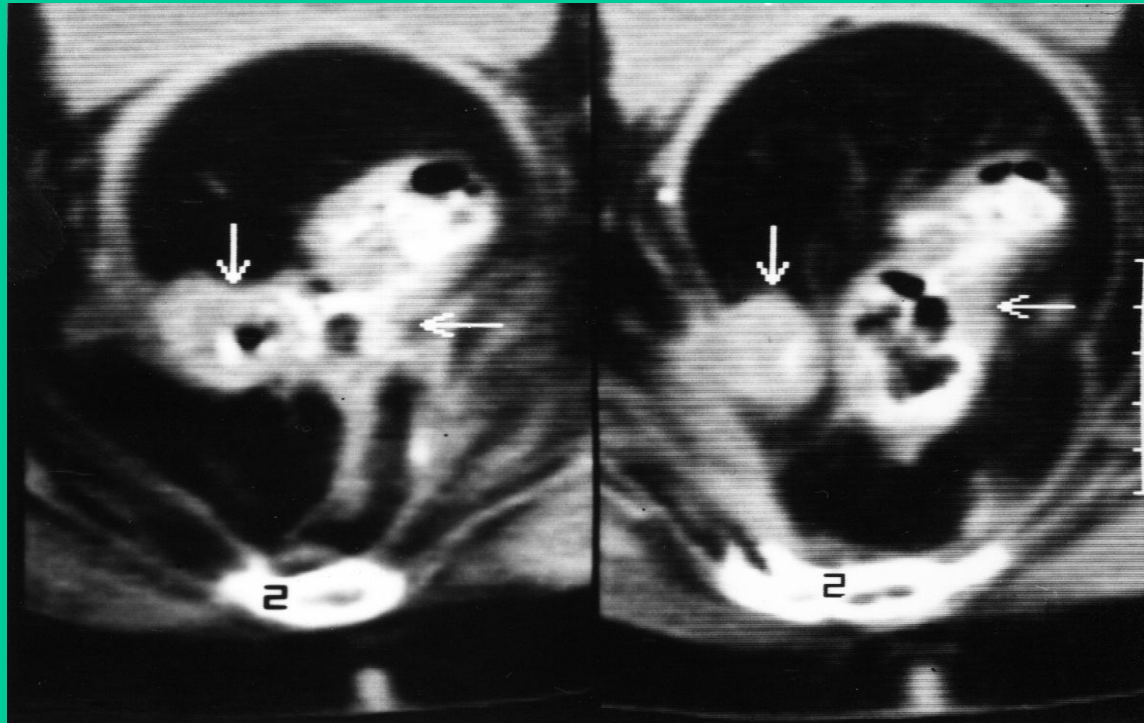
Компьютерные томограммы выполнены до и после введения контрастного вещества. Вовлечённый в рубцово изменённую пресакральную клетчатку участок нижней трети левого мочеточника имеет деформированный просвет, что отчётливо визуализируется при исследовании с контрастным усилением. Супрастенотический участок мочеточника (U) расширен до 2 см в поперечнике.

**Состояние после брюшно-промежностной экстирпации прямой кишки по поводу рака.
Инородное тело в зоне операции.**



Компьютерная томограмма выполнена на уровне крестцово-подвздошных сочленений. Стрелкой показан отрезок рассечённой продольной дренажной трубки (инородное тело), расположенный в ложе удалённой прямой кишки. Окружающая трубку рубцовая ткань (*) имеет лучевидную форму.

Внутренний свищ на компьютерных томограммах представляет собой толстостенный канал, сообщающийся с кишкой по линии анастомоза и слепо заканчивающийся в параректальной клетчатке. Наличие данного осложнения свидетельствует о несостоятельности шва анастомоза



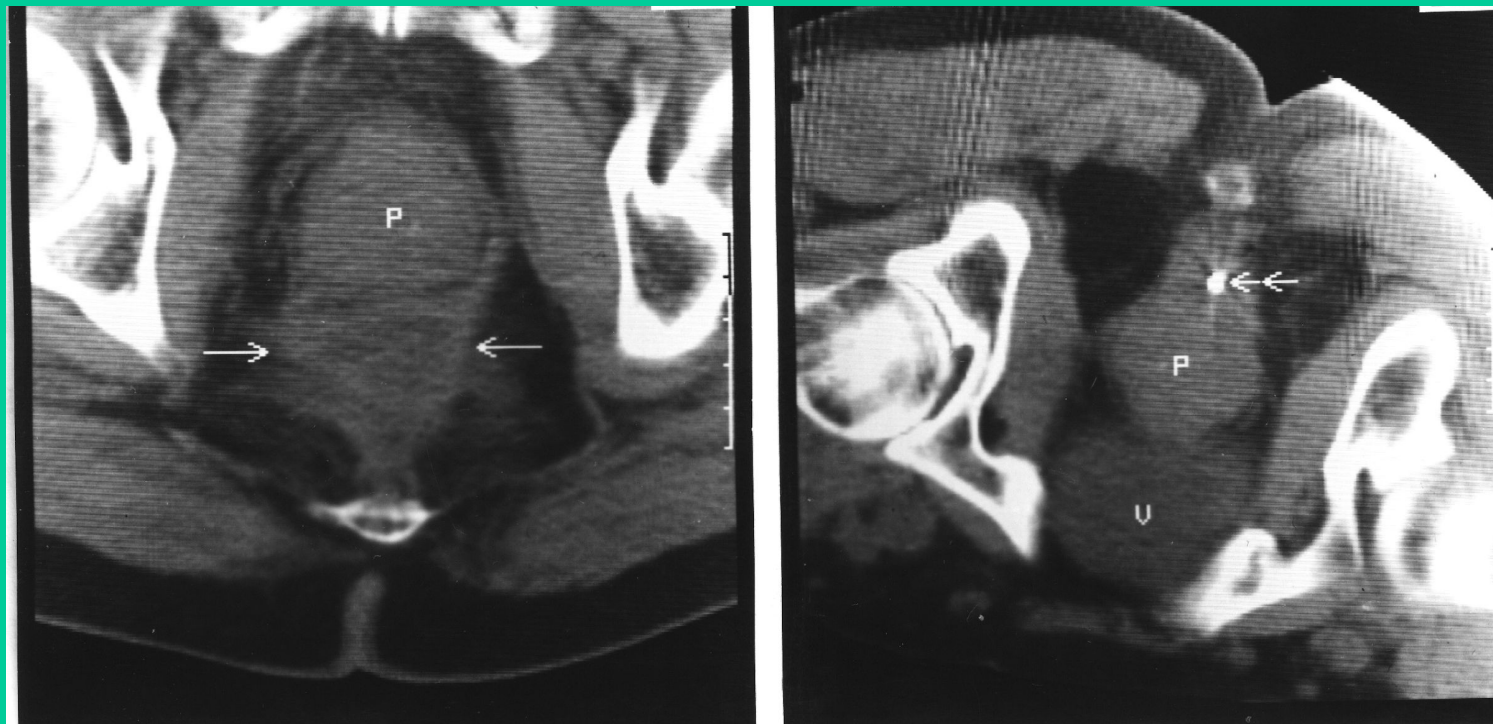
На последовательно выполненных в краниальном направлении компьютерных томограммах на уровне сигморектоанастомоза (горизонтальная стрелка) определяется толстостенный канал (вертикальная стрелка), сообщающийся с кишкой по линии анастомоза и слепо заканчивающийся в параректальной клетчатке справа – внутренний параректальный свищ.

С помощью прицельной аспирационной биопсии под контролем компьютерной томографии возможно верифицировать природу и характер изменений после брюшно-промежностной экстирпации прямой кишки по поводу рака.

Пункционную биопсию солитарных образований печени и лёгких проводят с целью их цитологической верификации. Её осуществляют под контролем КТ или УЗИ по общепризнанной методике, используя технику пунктирования двумя иглами. Из полученного при аспирации материала готовят мазки, окрашивающиеся гематоксилин-эозином и изучающиеся в световом микроскопе.

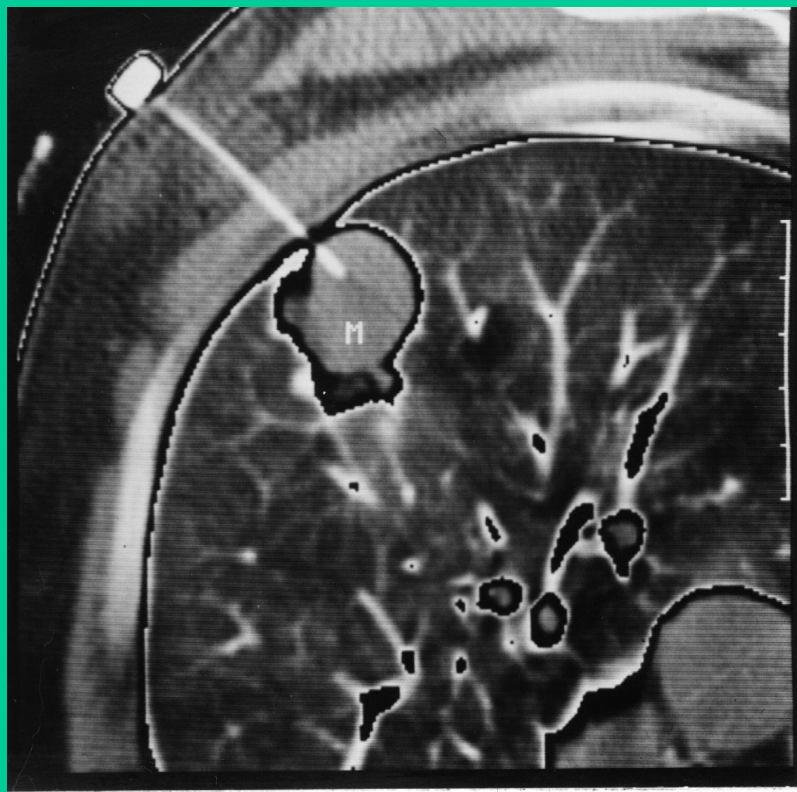
У больных с послеоперационными абсцессами и флегмонами брюшной полости и забрюшинного пространства выполняют активные лечебные манипуляции – чрескожное пунктирование гнойника с последующим его дренированием. При этом по пункционной игле с помощью проводника в полость гнойника вводят дренажную трубку, внешний конец которой подшивают к коже. Это позволяет дренировать полость гнойника и осуществлять местное лечение.

Прицельная чрескожная аспирационная биопсия патологического образования в ложе удалённой прямой кишки



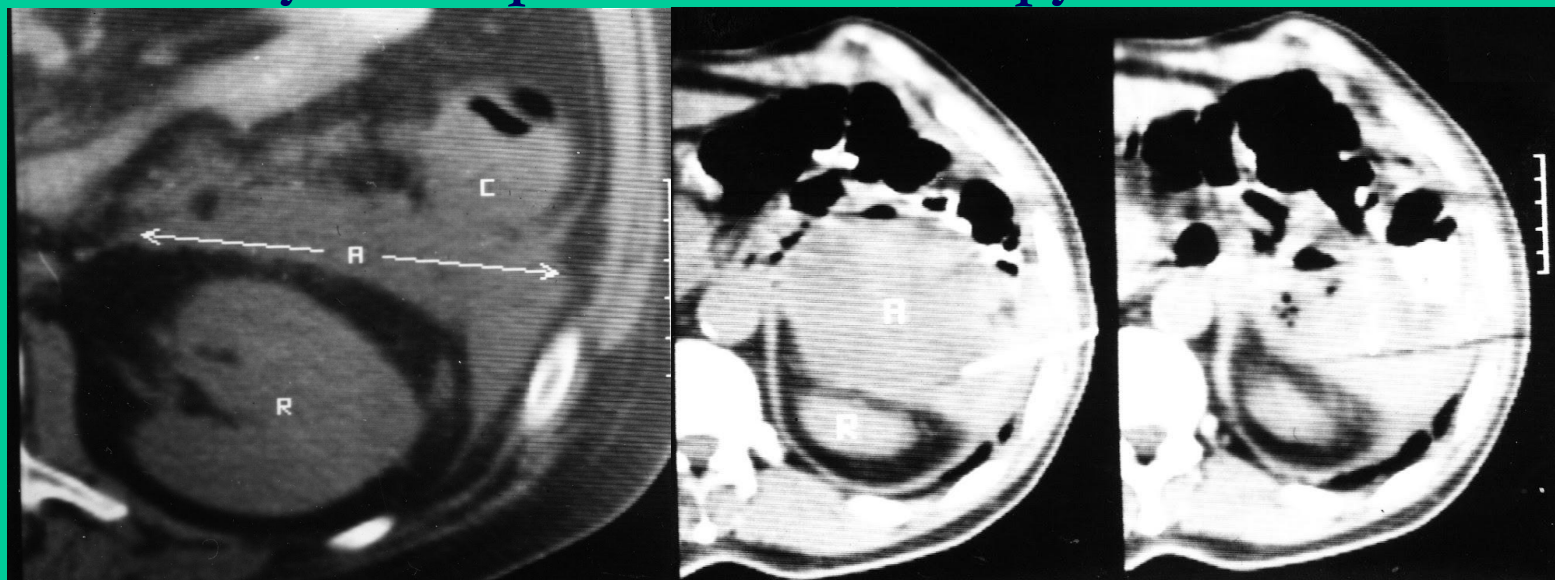
КТ выполнена спустя 9 месяцев после брюшно-промежностной экстирпации прямой кишки о поводу рака. Непосредственно за предстательной железой (Р) определяется патологическое образование (стрелки). Дифференцировать рубцовую структуру и опухолевую природу образования не представляется возможным. В положении лёжа на животе выполнена прицельная биопсия образования. Двойной стрелкой обозначена пункционная игла, находящаяся в структуре патологических тканей. Обнаружены клетки высокодифференцированной аденокарциномы.

**Рак восходящей ободочной кишки.
Метастатическое поражение лёгкого.
Прицельная чрескожная биопсия.**



На КТ видно, что конец пункционной иглы находится в структуре образования третьего сегмента. При цитологическом исследовании пунктата обнаружены клетки аденокарциномы.

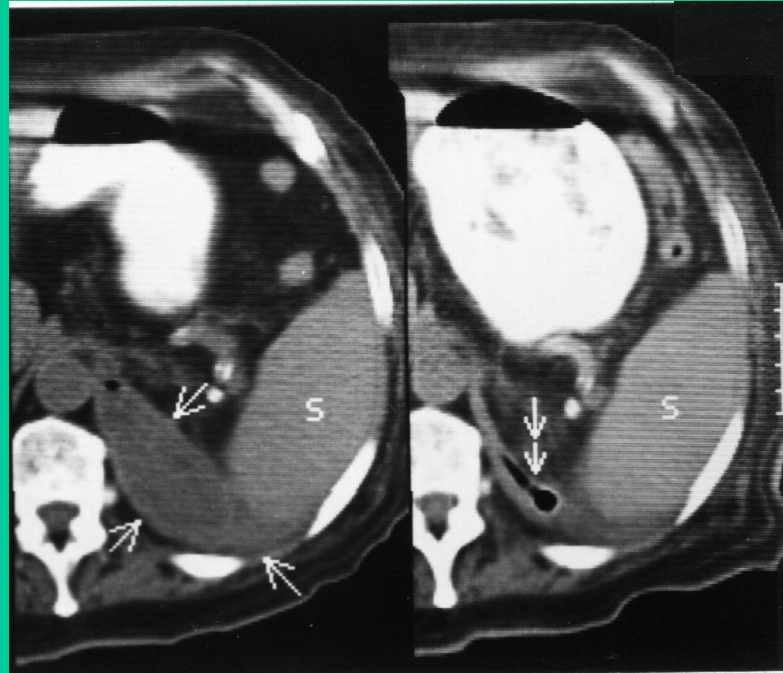
Состояние после левосторонней гемиколэктомии, осложнённое послеоперационным воспалительным инфильтратом с последующим развитием абседирующей полости



КТ-исследование выполнено спустя 5 суток после левосторонней гемиколэктомии по поводу рака. Определяется локальное уплотнение жировой клетчатки брюшной полости между левой почкой и нисходящей ободочной кишкой. Послеоперационный воспалительный инфильтрат не имеет капсулы и очагов гнойного расплавления.

На восьмые сутки после операции в зоне инфильтрата наблюдается полость абсцесса с плотными стенками и неоднородным жидким содержимым. Под контролем КТ абсцесс дренирован, в остаточную полость введена дренажная трубка.

Состояние после левосторонней гемиколэктомии, по поводу рака. Забрюшинный абсцесс.



КТ-исследование выполнено через 7 суток после операции. В забрюшинном пространстве слева на уровне селезёнки (S) определяется абсцесс (стрелки). Под контролем КТ выполнена пункционная аспирация содержимого гнойника. При этом размеры его резко уменьшились. Установлена дренажная трубка (двойная стрелка).

ВЫВОДЫ:

- Применение КТ на различных этапах лечение рака толстой кишки значительно повышает эффективность диагностики и способствует более индивидуализированному осуществлению адекватных лечебных мероприятий.
- В эффективности предоперационного определения размеров, анатомической формы и уровня локализации опухоли в толстой кишке КТ превосходит рентгенологический, эндоскопический и ультразвуковые методы исследования. Точность компьютерной томографии достигает 98%, а трансабдоминальной эхографии – 90%.
- КТ обладает высокой эффективностью в определении прорастания рака толстой кишки в окружающие органы и ткани. Точность этого метода превышает таковую при трансабдоминальной, трансректальной и трансвагинальной эхографии.
- В обнаружении патологически изменённых регионарных лимфатических узлов точность КТ превышает точность трансабдоминальной эхографии. Прямыми КТ-признаками регионарного метастазирования следует считать увеличение диаметра более 20 мм, нечёткость контура лимфатического узла при увеличении его диаметра более 15 мм и слияние лимфатических узлов в конгломерат.

- Эффективность КТ в обнаружении отдалённых метастазов рака толстой кишки превышает эффективность трансабдоминальной эхографии и традиционной рентгенографии. В трудных для диагностики случаях КТ может использоваться, как метод контроля за проведением прицельной биопсии солитарных образований печени и лёгких, подозрительных на метастазы.
- Применение КТ при обследовании больных, оперированных на толстой кишке по поводу рака, позволяет определить вид оперативного вмешательства и связанные с ним топографо-анатомические особенности. Отсутствие КТ-признаков рецидива рака после операции Гартмана является одним из показаний к выполнению повторной реконструктивной операции по восстановлению непрерывности толстой кишки.
- КТ является наиболее эффективной методикой в диагностике рецидивов рака толстой кишки и абдоминальных послеоперационных осложнений. С её помощью возможно осуществление контроля при проведении прицельной чрескожной аспирационной биопсии патологических структур пресакральной области после брюшно-промежностной экстирпации прямой кишки по поводу рака.

Диагностический алгоритм:

1. Традиционное рентгенологическое и эндоскопическое исследование.
2. Трансабдоминальное, трансректальное, трансвагинальное ультравзвукое исследование.
3. КТ-исследование брюшной полости.
4. Трансабдоминальная эхография и КТ в раннем послеоперационном периоде.
5. Повторные контрольные эндоскопические, ультразвуковые и КТ-исследования спустя каждые 4 месяца.



Спасибо за внимание