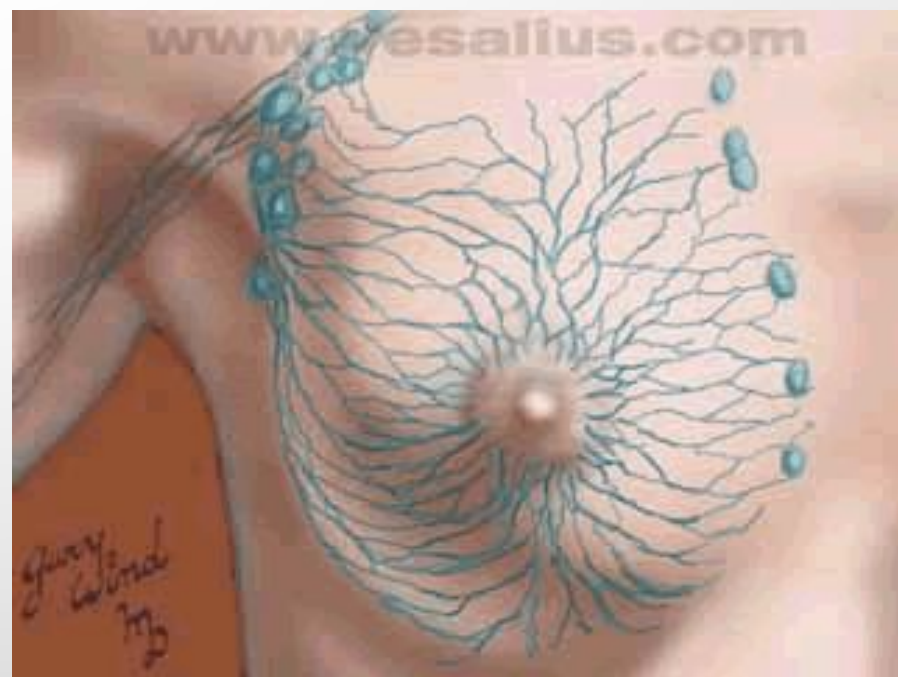
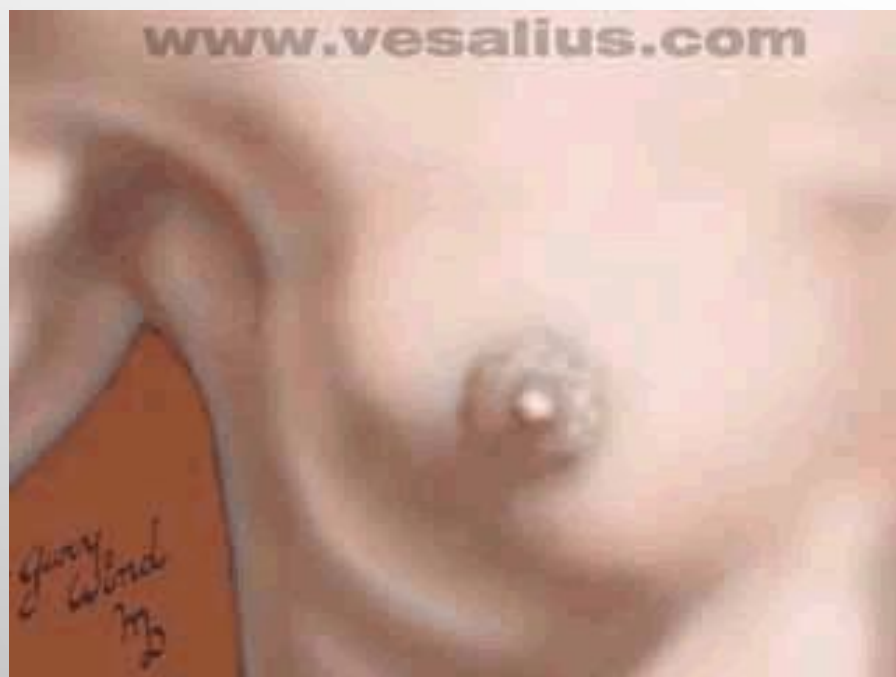
**Первый Московский Государственный  
Медицинский Университет  
кафедра факультетской хирургии №2**

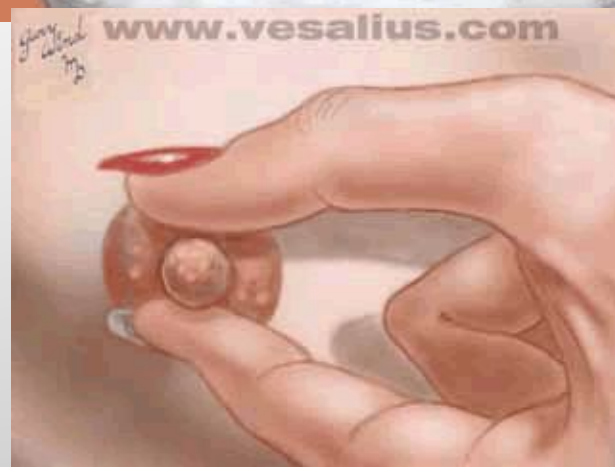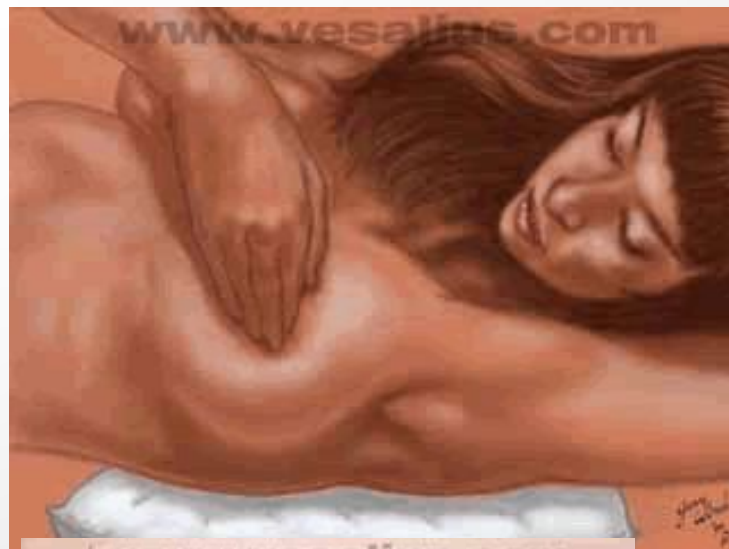# **ЗАБОЛЕВАНИЯ МОЛОЧНОЙ ЖЕЛЕЗЫ**

**ЛЕКЦИЯ**

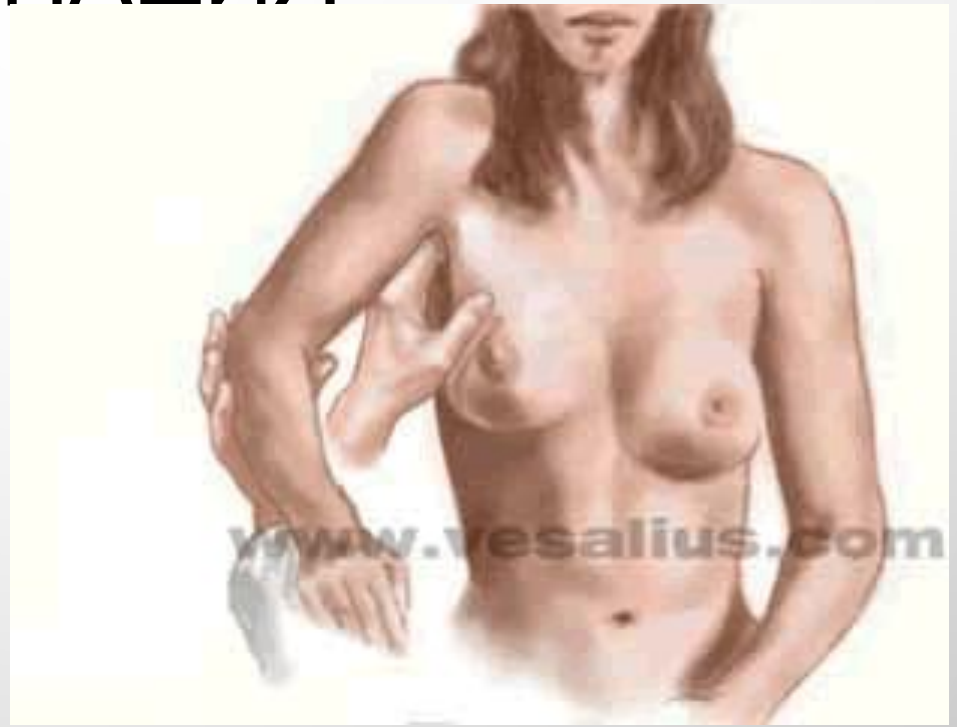# СХЕМЫ РАСПОЛОЖЕНИЯ МЛЕЧНЫХ ПРОТОКОВ И ПУТЕЙ ЛИМФООТТОКА. УЗЕЛ ЗОРГИУСА.



# ТЕХНИКА САМООБСЛЕДОВАНИЯ



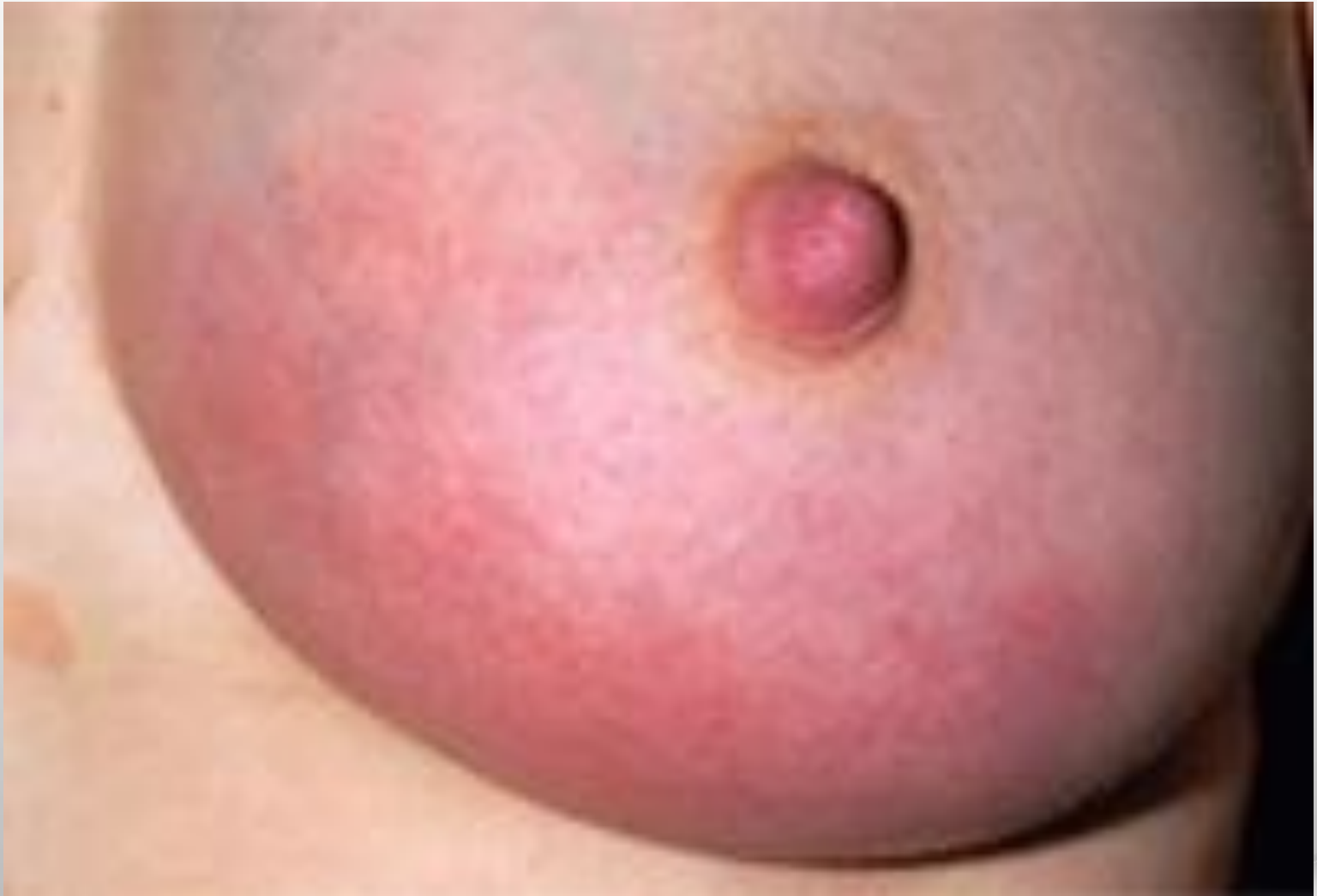# ПАЛЬПАЦИЯ



# ГНОЙНЫЙ МАСТИТ

- ВОЗБУДИТЕЛЬ: СТРЕПТОКОКК, СТАФИЛОКОКК, РЕЖЕ ГОНОКОКК, ПНЕВМОКОКК И ДР.
- ПРЕДРАСПОЛОГАЮЩИЕ ФАКТОРЫ: ТРЕЩИНЫ СОСКОВ, ЛАКТОСТАЗ, НЕПРАВИЛЬНЫЙ УХОД, ГНОЙНЫЕ ЗАБОЛЕВАНИЯ КОЖИ МОЛОЧНОЙ ЖЕЛЕЗЫ
- КЛИНИКА: ЛИХОРАДКА (39-40 ГРАДУСОВ), СИЛЬНЫЕ БОЛИ В МОЛОЧНОЙ ЖЕЛЕЗЕ, БОЛЕЗНЕННЫЙ ИНФИЛЬТРАТ, НАПРЯЖЕНИЕ И ГИПЕРЕМИЯ КОЖИ МОЛОЧНОЙ ЖЕЛЕЗЫ, УВЕЛИЧЕНИЕ РАЗМЕРОВ МОЛОЧНОЙ ЖЕЛЕЗЫ, ЛИМФАНГИТ, РЕГИОНАРНЫЙ ЛИМФАДЕНИТ.
- ЛЕЧЕНИЕ ХИРУРГИЧЕСКОЕ (РАДИАЛЬНЫЕ И ПАРААРЕОЛЯРНЫЕ РАЗРЕЗЫ).
- НЕЛАКТАЦИОННЫЙ ГНОЙНЫЙ МАСТИТ ВОЗМОЖЕН ПРИ РАКЕ МОЛОЧНОЙ ЖЕЛЕЗЫ (ОБЯЗАТЕЛЬНА БИОПСИЯ ПРИ ВСКРЫТИИ МАСТИТА)

# ГНОЙНЫЙ МАСТИТ



# ФИБРОАДЕНОМА МОЛОЧНОЙ ЖЕЛЕЗЫ

- У ЖЕНЩИН МОЛОЖЕ 35 ЛЕТ, У 10-15% ПАЦИЕНТОК – МНОЖЕСТВЕННОЕ.
- КЛИНИКА: ПЛОТНО-ЭЛАСТИЧЕСКОЕ ОБРАЗОВАНИЕ, ОБЫЧНО НЕБОЛЬШИХ РАЗМЕРОВ (1-4 СМ), НЕ СПАЯНО С ОКРУЖАЮЩИМИ ТКАНЯМИ.
- ЛЕЧЕНИЕ: ЭКСЦИЗИОННАЯ БИОПСИЯ (СЕКТОРАЛЬНАЯ РЕЗЕКЦИЯ МЖ)
- ВЕРОЯТНОСТЬ МАЛИГНИЗАЦИИ НЕ ПРЕВЫШАЕТ 1%

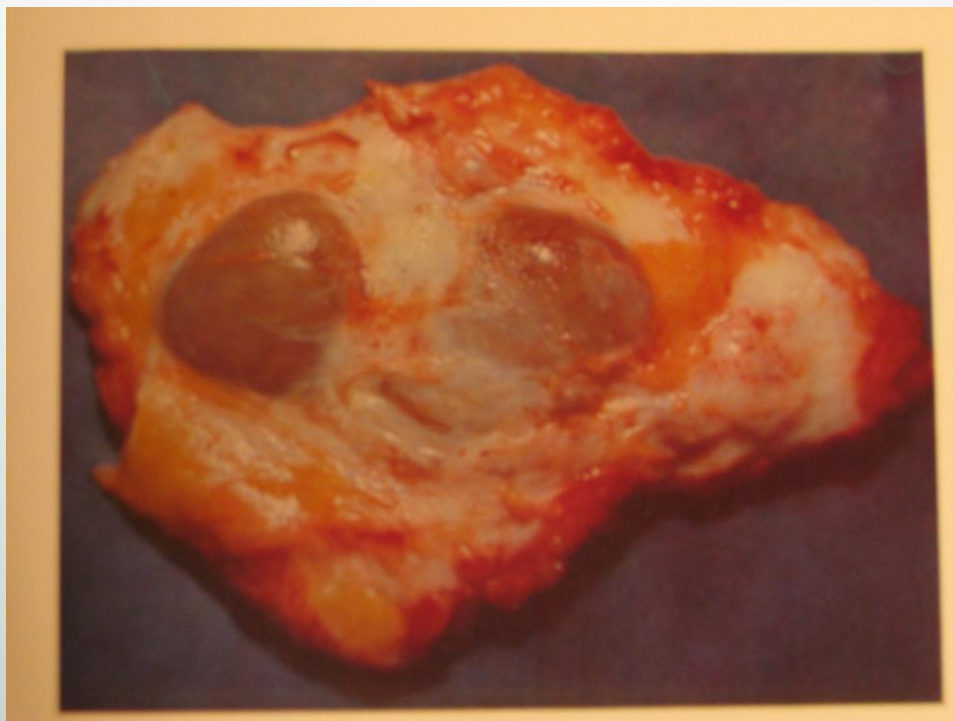

# ФИБРОЗНОКИСТОЗНАЯ МАСТОПАТИЯ

- ХАРАКТЕРИЗУЕТСЯ ПРОЛИФРАТИВНЫМ И РЕГРЕССИВНЫМИ ИЗМЕНЕНИЯМИ ТКАНИ МЖ С НАРУШЕНИЕМ ЭПИТЕЛИАЛЬНОГО И СОЕДИНИТЕЛЬНОТКАННОГО КОМПОНЕНТОВ.
- ОСНОВНОЕ ЗВЕНО – НАРУШЕНИЕ ГОРМОНАЛЬНОЙ РЕГУЛЯЦИИ.
- ГИПЕРПЛАЗИЯ, ПРОЛИФЕРАЦИЯ ДОЛЕК, ПРОТОКОВ, СОЕДИНИТЕЛЬНОЙ ТКАНИ.
- РЕГРЕССИВНЫЕ ПРОЦЕССЫ- АТРОФИЯ, ФИБРОЗ, ОБРАЗОВАНИЕ КИСТ.
- ЧАСТОТА: 30-40% ЖЕНЩИН СТАРШЕ 45 ЛЕТ.
- РИСК МАЛИГНИЗАЦИИ В 3-6 РАЗ ВЫШЕ, ЧЕМ В ОБЩЕЙ ПОПУЛЯЦИИ.
- КЛИНИКА: НОЮЩИЕ ТУПЫЕ БОЛИ В МЖ, ЧУВСТВО РАСПИРАНИЯ И ТЯЖЕСТИ, УСИЛИВАЮЩЕЕСЯ В ПРЕДМЕНСТРУАЛЬНЫЙ ПЕРИОД.
  
- БОЛЕЗНЕННЫЕ УЧАСТКИ УПЛОТНЕНИЯ В ТКАНИ МЖ.
- ЛЕЧЕНИЕ: КОНСЕРВАТИВНОЕ (ГЕСТАГЕНЫ, АНТИЭСТРОГЕНЫ, АНТИПРОЛАКТИНОВЫЕ ПРЕПАРАТЫ, ПИЩЕВОЙ РЕЖИМ ИСКЛЮЧАЮЩИЙ МЕТИЛКСАНТИНЫ – ЧАИ, ШОКОЛАД, КОФЕ).
- ПРОСТАЯ МАСТЭКТОМИЯ ПОКАЗАНА ПРОФИЛАКТИЧЕСКИ ПРИ ОБНАРУЖЕНИИ АТИПИЧНЫХ КЛЕТОК ПРИ ЭКСЦИЗИОННОЙ БИОПСИИ, ПРИ ОТЯГОЩЕННОМ СЕМЕЙНОМ АНАМНЕЗЕ.



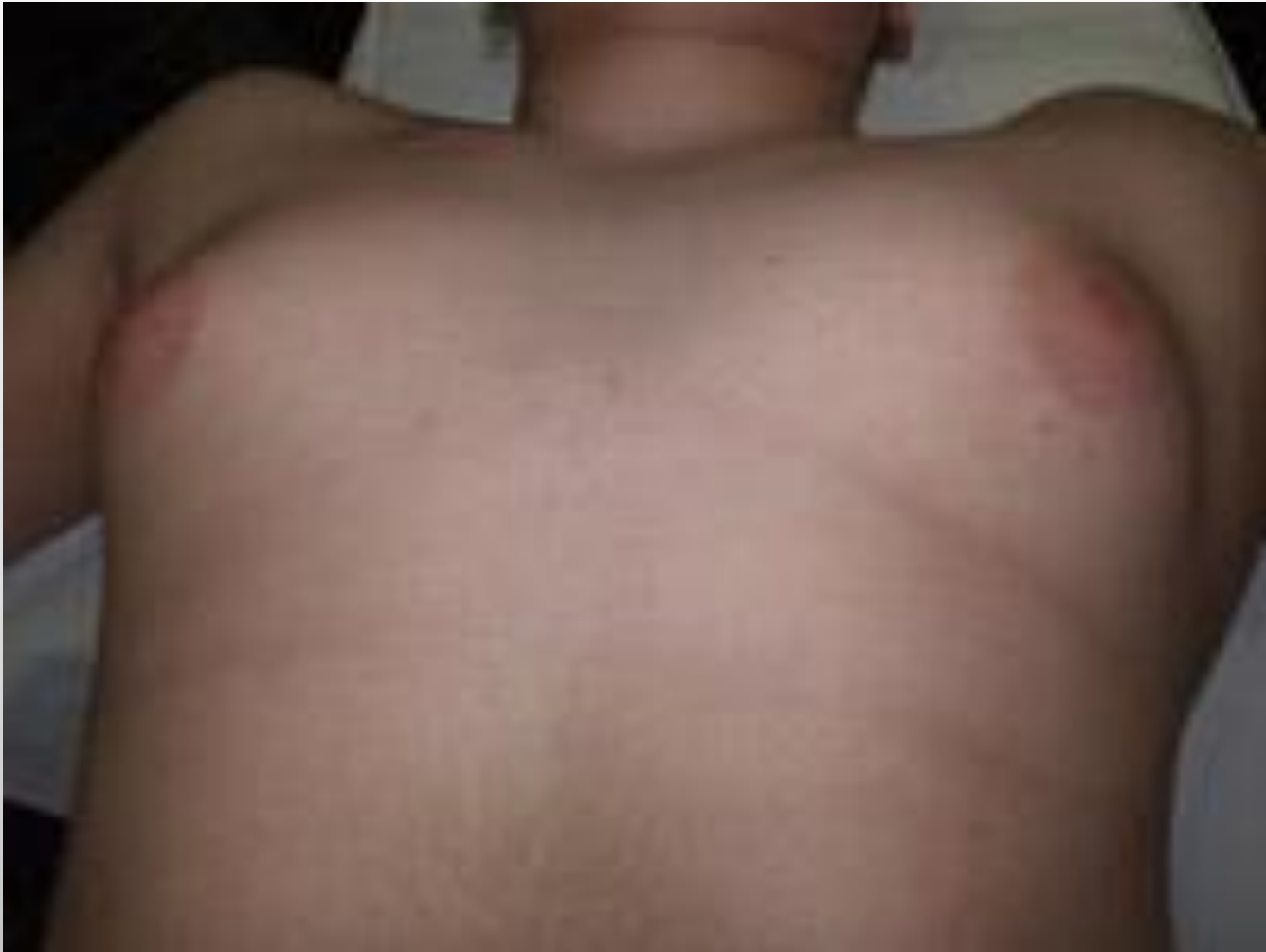# МАКРОПРЕПАРАТ ПРИ КРУПОЗНОКИСТОЗНОЙ ФОРМЕ МАСТОПАТИИ



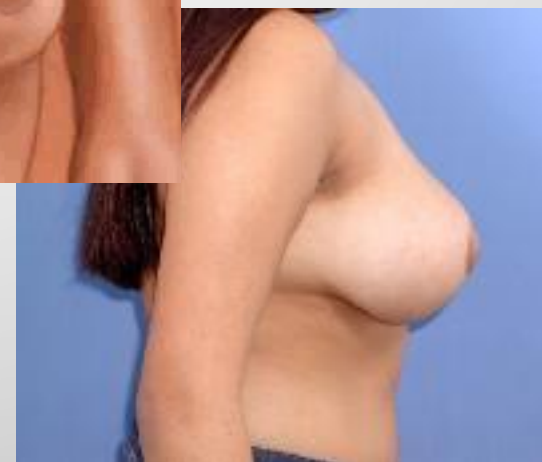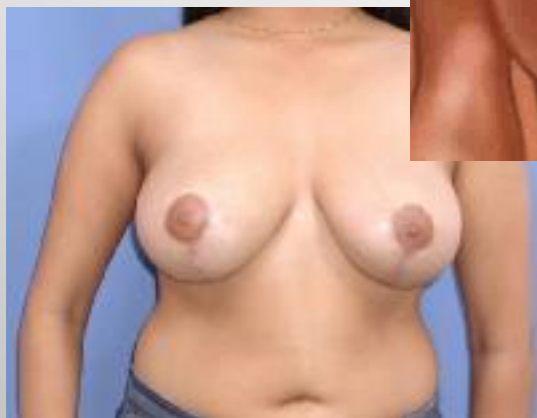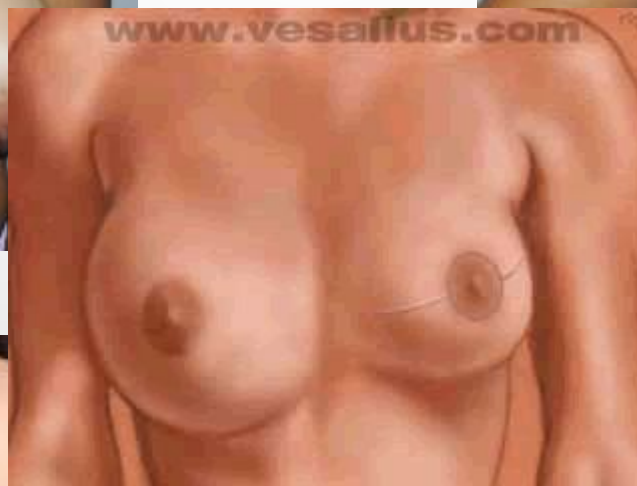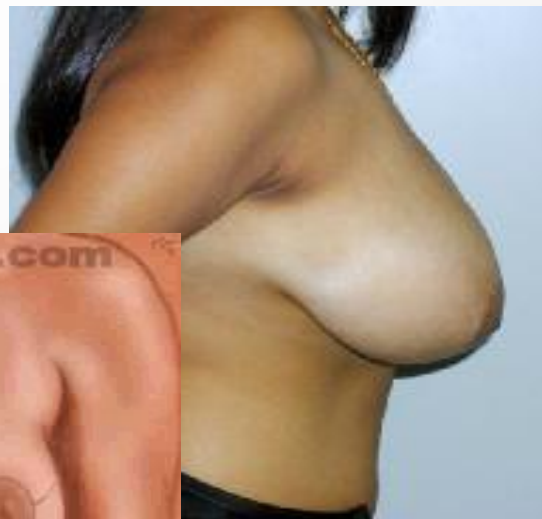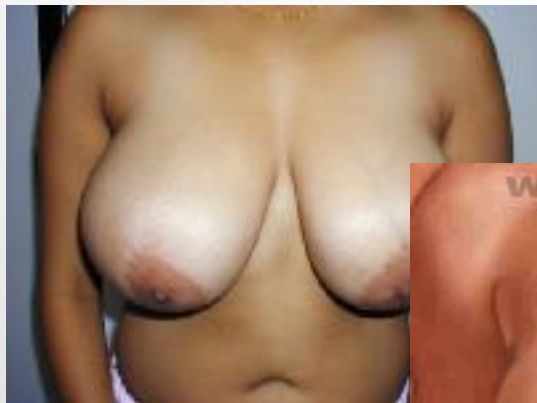# ИНТРАДУКТАЛЬНАЯ ПАПИЛЛОМА

- ГЛАВНАЯ ПРИЧИНА ПАТОЛОГИЧЕСКИХ ВЫДЕЛЕНИЙ ИЗ СОСКА.
- ВЫДЕЛЕНИЯ СПОНТАННЫЕ, СЕРОЗНО-ГЕМОМОРРАГИЧЕСКИЕ, ОДНОСТОРОННИЕ И, КАК ПРАВИЛО, ИЗ УСТЬЯ ОДНОГО ПРОТОКА.
- МАММОГРАФИЯ ПОКАЗАНА ДЛЯ ИСКЛЮЧЕНИЯ ДРУГОЙ ПАТОЛОГИИ.
- ЛЕЧЕНИЕ: ИССЕЧЕНИЕ ПОРАЖЕННОГО ПРОТОКА

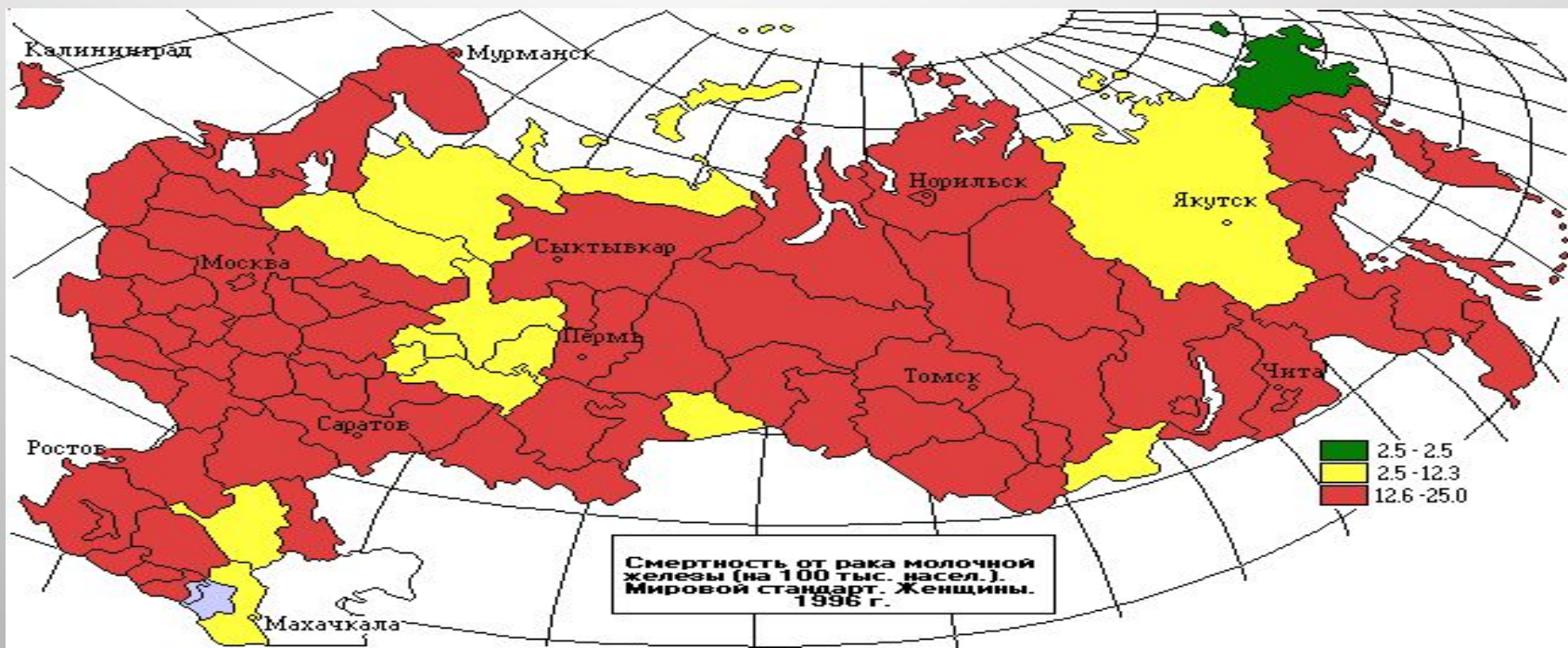
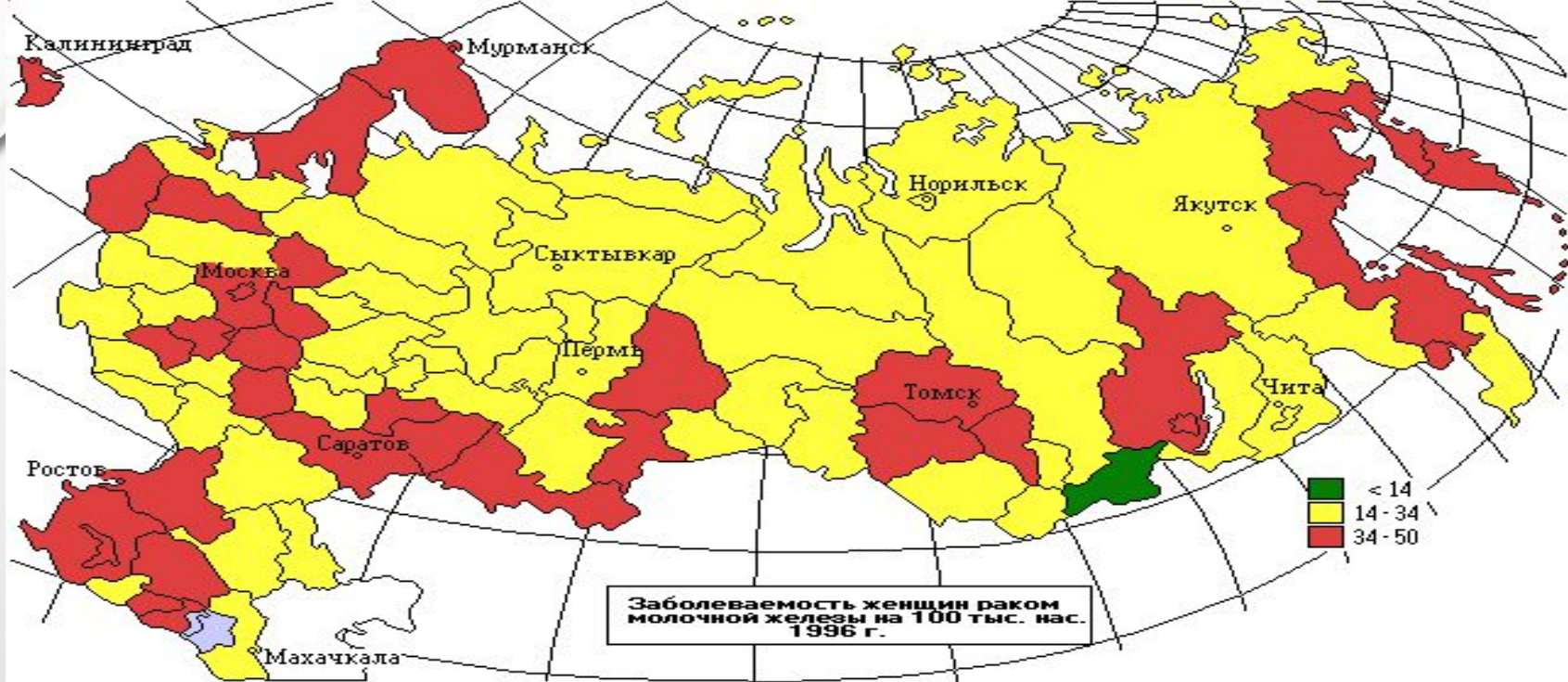
# ГИНЕКОМАСТИЯ



# РЕДУКЦИОННАЯ МАММОПЛАСТИКА ПРИ ГИПЕРТРОФИИ МОЛОЧНЫХ ЖЕЛЕЗ







# ЭПИДЕМИОЛОГИЯ РАКА МОЛОЧНОЙ ЖЕЛЕЗЫ

- ВЕДУЩАЯ ОПУХОЛЬ У ЖЕНЩИН В БОЛЬШИНСТВЕ РАЗВИТЫХ СТРАН;
- В СТРУКТУРЕ ЗАБОЛЕВАЕМОСТИ В РОССИИ ЗАНИМАЕТ 1-Е МЕСТО;
- 16% ВСЕХ ЗЛОКАЧЕСТВЕННЫХ ОПУХОЛЕЙ В НАШЕЙ СТРАНЕ У ЖЕНЩИН;
- В ШВЕЦИИ ЕГО УДЕЛЬНЫЙ ВЕС ЗНАЧИТЕЛЬНО ВЫШЕ - 25-27%, В НЕКОТОРЫХ ШТАТАХ США - ДО 30%, А В ОСАКЕ (ЯПОНИЯ) - 8%;
- ЗАБОЛЕВАЕМОСТЬ НАСЕЛЕНИЯ РОССИИ ЗЛОКАЧЕСТВЕННЫМИ НОВООБРАЗОВАНИЯМИ МОЛОЧНОЙ ЖЕЛЕЗЫ ЗА ПОСЛЕДНИЕ 15 ЛЕТ УВЕЛИЧИЛАСЬ
- КАЖДЫЙ ГОД В МИРЕ РЕГИСТРИРУЕТСЯ БОЛЕЕ 650000 НОВЫХ СЛУЧАЕВ РАКА МОЛОЧНОЙ ЖЕЛЕЗЫ. В СТРАНАХ СНГ - СВЫШЕ 50000;
- ЧАСТОТА РАКА МОЛОЧНОЙ ЖЕЛЕЗЫ НЕУКЛОННО РАСТЕТ. В 1980 Г. ЗАБОЛЕВАЕМОСТЬ РАКОМ ГРУДИ СОСТАВЛЯЛА 22,6 НА 100 ТЫС. НАСЕЛЕНИЯ, А В 1996 Г. ОНА БЫЛА УЖЕ 34,8, Т.Е. ВЫРОСЛА В 1,54 РАЗА .
- РАК МОЛОЧНОЙ ЖЕЛЕЗЫ ЯВЛЯЕТСЯ ОДНОЙ ИЗ ЛИДИРУЮЩИХ ПРИЧИН СМЕРТИ СРЕДИ ЖЕНЩИН В ВОЗРАСТЕ 40-55 ЛЕТ
- В США КАЖДАЯ ВОСЬМАЯ ЖЕНЩИНА ИМЕЕТ РИСК ЗАБОЛЕВАНИЯ РАКОМ МОЛОЧНОЙ ЖЕЛЕЗЫ, И КАЖДАЯ 28 ЖЕНЩИНА ИМЕЕТ РИСК СМЕРТИ ОТ РАКА МОЛОЧНОЙ ЖЕЛЕЗЫ
- В США И ЕВРОПЕ РИСК ЗАБОЛЕВАНИЯ РАКОМ МОЛОЧНОЙ ЖЕЛЕЗЫ В 6-10 РАЗ ВЫШЕ ЧЕМ В АЗИАТСКИХ СТРАНАХ
- ИСПОЛЬЗОВАНИЕ МАММОГРАФИИ ПОЗВОЛЯЕТ ВЫЯВЛЯТЬ РАК МОЛОЧНОЙ ЖЕЛЕЗЫ НА РАННИХ СТАДИЯХ
- В 40-Х ГОДАХ НАШЕГО ВЕКА ТОЛЬКО 72% ЖЕНЩИН С РАКОМ МОЛОЧНЫХ ЖЕЛЕЗ ПРОЖИВАЛИ БОЛЕЕ 5 ЛЕТ ПОСЛЕ УСТАНОВЛЕНИЯ ДИАГНОЗА. В НАСТОЯЩЕЕ ВРЕМЯ ПРИ ВЫЯВЛЕНИИ НА РАННИХ СТАДИЯХ ОКОЛО 97% ЖЕНЩИН ЖИВЕТ БОЛЕЕ 5 ЛЕТ.

# НАИБОЛЕЕ ВЕРОЯТНЫЕ ФАКТОРЫ РИСКА ПРИ ЗАБОЛЕВАНИИ РАКОМ МОЛОЧНОЙ ЖЕЛЕЗЫ (ПУРДЕ М.К., 1979).

- НАЛИЧИЕ ДИСГОРМОНАЛЬНОЙ ГИПЕРПЛАЗИИ МОЛОЧНЫХ ЖЕЛЕЗ.
- ПЕРВИЧНОЕ БЕСПЛОДИЕ.
- ПЕРВЫЕ РОДЫ В БОЛЕЕ ЗРЕЛОМ ВОЗРАСТЕ (26 ЛЕТ И СТАРШЕ).
- ПОЗДНЕЕ НАЧАЛО МЕНСТРУАЦИЙ (17 ЛЕТ И СТАРШЕ).
- ПОЗДНЕЕ НАСТУПЛЕНИЕ МЕНОПАУЗЫ.
- НЕРЕГУЛЯРНОСТЬ И ПОЗДНЕЕ НАЧАЛО ПОЛОВОЙ ЖИЗНИ (30 ЛЕТ И СТАРШЕ), ПРИМЕНЕНИЕ СРЕДСТВ ПРЕДОХРАНЕНИЯ (ХИМИЧЕСКИЕ, МЕХАНИЧЕСКИЕ).
- ПОНИЖЕННОЕ ЛИБИДО, ФРИГИДНОСТЬ.
- ПРОДОЛЖИТЕЛЬНЫЙ ПЕРИОД КОРМЛЕНИЯ ДЕТЕЙ ГРУДЬЮ (ЛАКТАЦИЯ БОЛЕЕ 1-2 ЛЕТ).
- РОЖДЕНИЕ КРУПНЫХ ДЕТЕЙ (МАССА ТЕЛА 4000 И БОЛЕЕ).
- ПОВЫШЕННАЯ МАССА ТЕЛА ЖЕНЩИН (70 КГ И БОЛЕЕ).
- ЭСТРОГЕННАЯ НАСЫЩЕННОСТЬ ОРГАНИЗМА ПОЖИЛЫХ ЖЕНЩИН ПРИ ДЛИТЕЛЬНОСТИ МЕНОПАУЗЫ 10 ЛЕТ И БОЛЕЕ (III И IV РЕАКЦИЯ ВАГИНАЛЬНОГО МАЗКА).
- УВЕЛИЧЕНИЕ ЩИТОВИДНОЙ ЖЕЛЕЗЫ.
- ВЫСОКАЯ ЗАБОЛЕВАЕМОСТЬ ЗЛОКАЧЕСТВЕННЫМИ ОПУХОЛЯМИ СРЕДИ РОДСТВЕННИКОВ ПО МАТЕРИНСКОЙ ЛИНИИ.
- ПЕРЕНЕСЕННЫЙ ПОСЛЕРОДОВЫЙ МАСТИТ, ОСОБЕННО ЛЕЧЕННЫЙ КОНСЕРВАТИВНО.

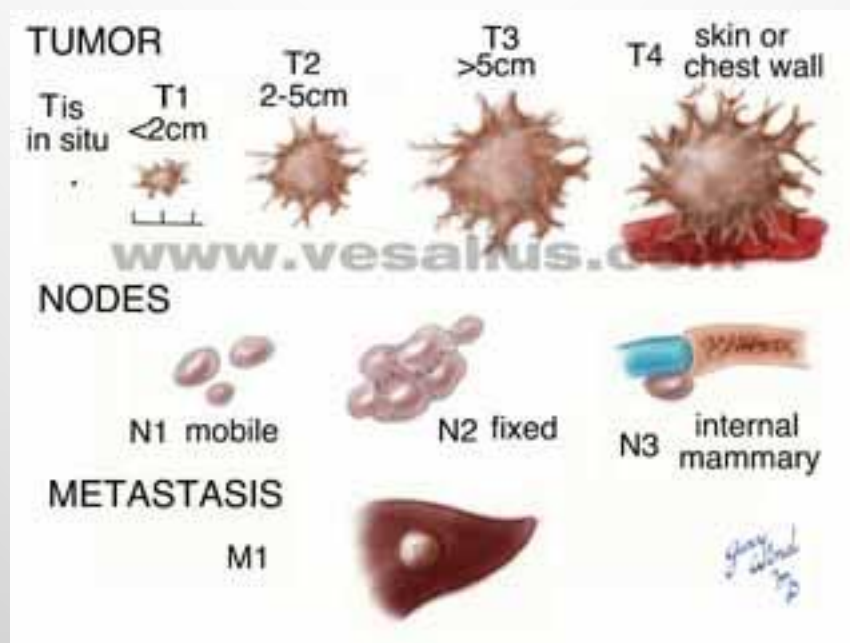

# СТЕПЕНЬ РИСКА РАКА МЖ В ЗАВИСИМОСТИ ОТ ВОЗРАСТА

	RISK 1 out of ...
30-40	250
40-50	77
AGE 50-60	42
60-70	36
70-80	34
80-90	45

[www.vesalius.com](http://www.vesalius.com)

# МЕЖДУНАРОДНАЯ КЛИНИЧЕСКАЯ КЛАССИФИКАЦИЯ РАКА МОЛОЧНОЙ ЖЕЛЕЗЫ (TNM)

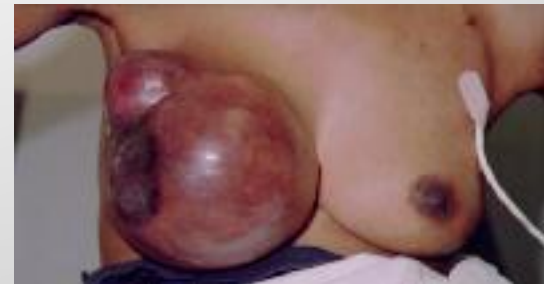
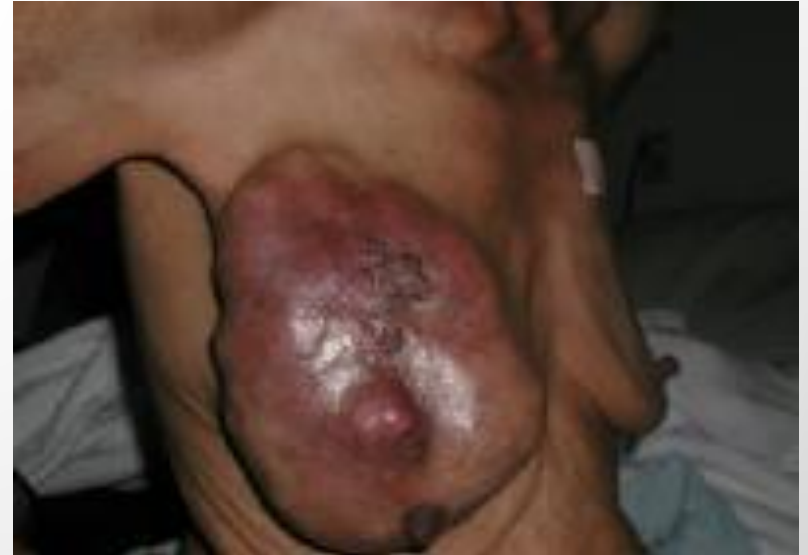
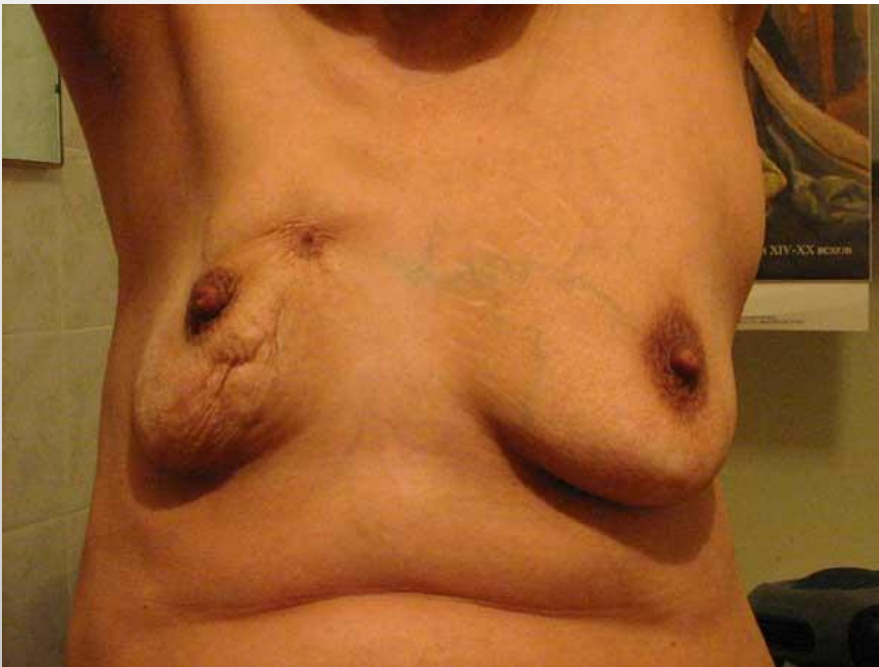# ГИСТОЛОГИЧЕСКАЯ КЛАССИФИКАЦИЯ РАКА

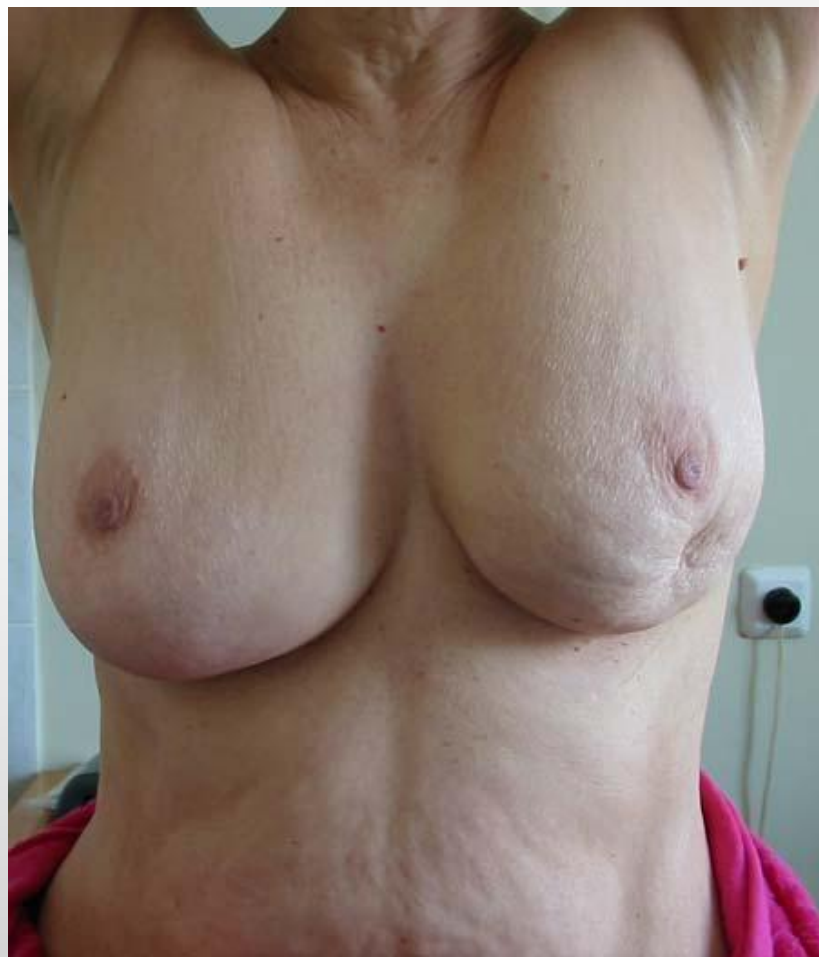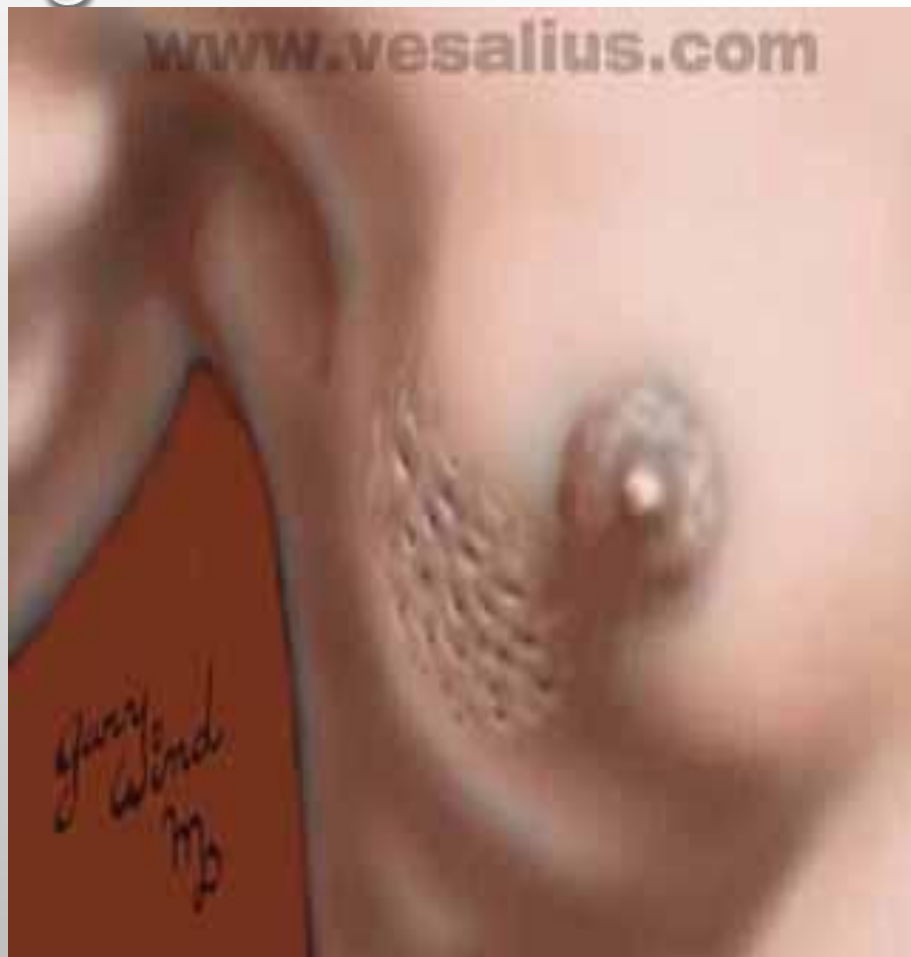
## МОЛОЧНОЙ ЖЕЛЕЗЫ:

- НЕИНФИЛЬТРИРУЮЩАЯ КАРЦИНОМА:
  - ВНУТРИПРОТОВОКОВЫЙ РАК;
  - ДОЛЬКОВЫЙ РАК
- ИНФИЛЬТРИРУЮЩАЯ КАРЦИНОМА:
  - ВНУТРИПРОТОВОКОВЫЙ РАК;
  - ДОЛЬКОВЫЙ РАК
- ОСОБЫЕ ГИСТОЛОГИЧЕСКИЕ ВАРИАНТЫ:
  - БОЛЕЗНЬ ПЕДЖЕТА
  - КАРЦИНОМА, ВОЗНИКАЮЩАЯ ИЗ КЛЕТОЧНОЙ ВНУТРИПРОТОВОКОВОЙ ФИБРОАДЕНОМЫ.
  - ЛОБУЛЯРНАЯ КАРЦИНОМА
  - МЕДУЛЛЯРНАЯ КАРЦИНОМА
  - ПАПИЛЛЯРНАЯ КАРЦИНОМА
  - ПЛОСКОКЛЕТОЧНАЯ КАРЦИНОМА
  - РЕШЕТЧАТАЯ КАРЦИНОМА
  - СЛИЗИСТАЯ КАРЦИНОМА

# ИЗЪЯЗВЛЕНИЕ ПРИ СПАЙКЕ КАРЦИНОМАТОЗНОЙ ОПУХОЛИ С ГРУДНОЙ СТЕНКОЙ. ВНУТРИКОЖНЫЕ МЕТАСТАЗЫ.



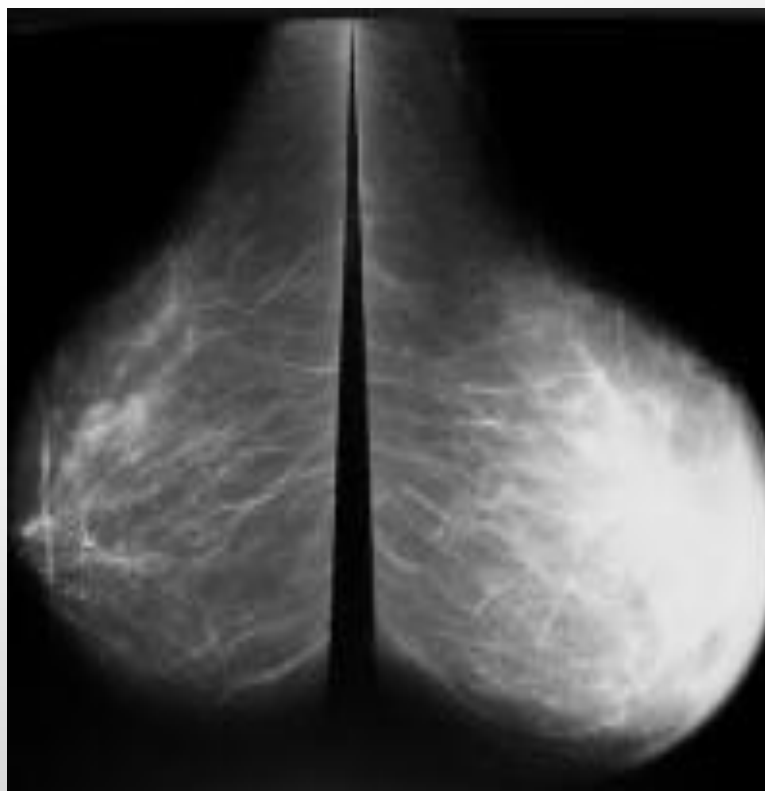
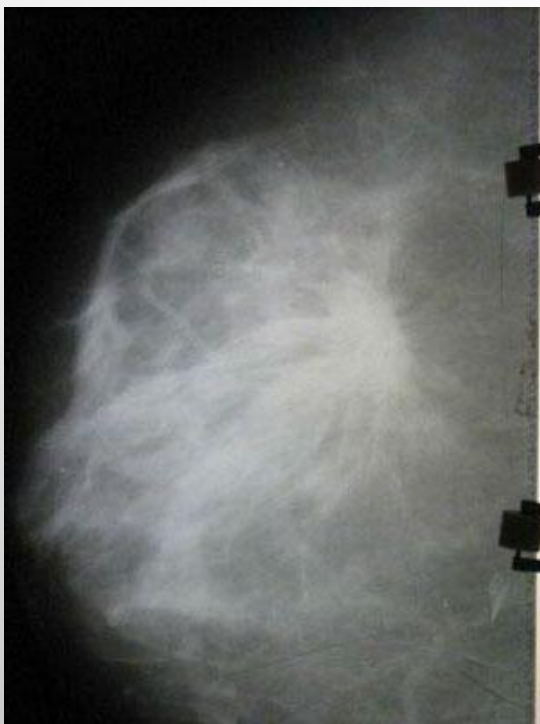# ДЕФОРМАЦИЯ МОЛОЧНОЙ ЖЕЛЕЗЫ И РИСУНОК ЛИМОННОЙ КОРОЧКИ ПРИ РАКЕ МОЛОЧНОЙ ЖЕЛЕЗЫ



# МЕТОДЫ ИССЛЕДОВАНИЯ

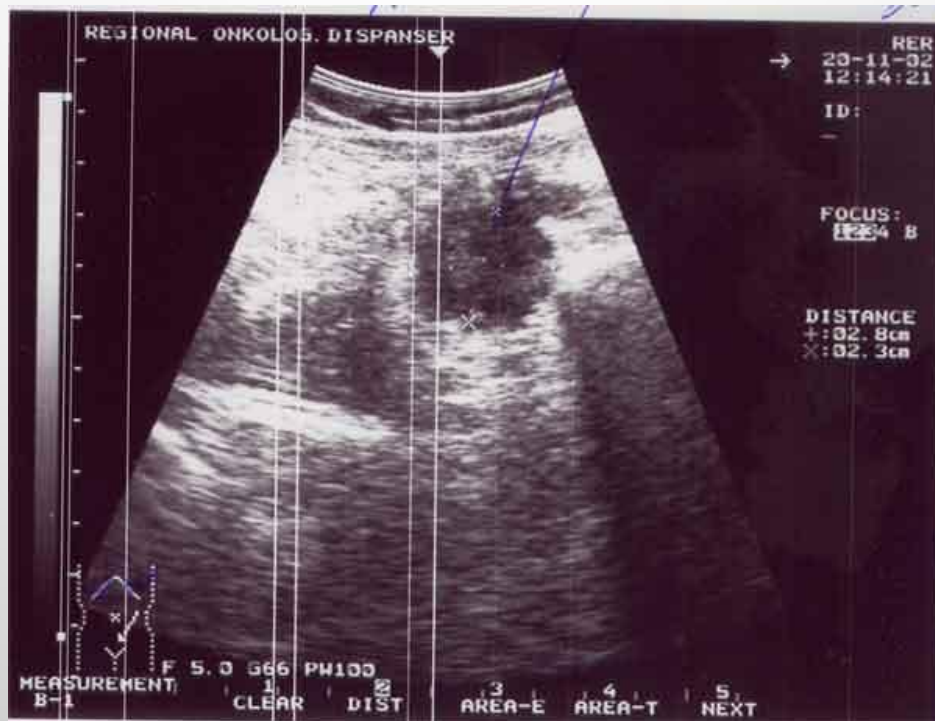
- ПУНКЦИОННАЯ БИОПСИЯ С ЦИТОЛОГИЧЕСКИМ ИССЛЕДОВАНИЕМ;
- ЦИТОЛОГИЧЕСКОЕ ИССЛЕДОВАНИЕ ОТДЕЛЯЕМОГО ИЗ СОСКА;
- ИНЦИЗИОННАЯ БИОПСИЯ (ИССЕЧЕНИЕ НЕБОЛЬШОГО УЧАСТКА С ГИСТОЛОГИЧЕСКИМ ИССЛЕДОВАНИЕМ);
- МАММОГРАФИЯ (ТОЧНОСТЬ 75-91%);
- УЗИ (РАЗРЕШАЮЩАЯ СПОСОБНОСТЬ ОТ 50-60% ДО 80-93%);
- ТЕРМОГРАФИЯ (ИЗМЕНЕНИЕ ТЕМПЕРАТУРЫ НА ПОРАЖЕННЫМ УЧАСТКОМ);
- РАДИОИЗОТОПНАЯ ДИАГНОСТИКА РАКА МОЛОЧНОЙ ЖЕЛЕЗЫ ОСУЩЕСТВЛЯЕТСЯ С ИСПОЛЬЗОВАНИЕМ РАДИОАКТИВНОГО ФОСФОРА  $^{32}\text{P}$  (ТОЛЬКО ЕСЛИ ОПУХОЛЬ НЕ ГЛУБЖЕ 0,5 СМ ПОД КОЖЕЙ);
- ЛИМФОГРАФИЯ;
- МЕТОД РАДИОИЗОТОПНОЙ ЛИМФОСЦИНТИГРАФИИ ОСНОВАН НА ТОМ, ЧТО МЕТАСТАТИЧЕСКИ ИЗМЕНЕННЫЕ ЛИМФАТИЧЕСКИЕ УЗЛЫ ЧАСТИЧНО ИЛИ ПОЛНОСТЬЮ ТЕРЯЮТ СПОСОБНОСТЬ НАКАПЛИВАТЬ ИЗОТОПЫ, ПОЭТОМУ НА СЦИНТИГРАММАХ ВЫЯВЛЯЮТСЯ ДЕФЕКТЫ НАКОПЛЕНИЯ.
- МЕТОД ЧРЕЗГРУДИННОЙ ФЛЕБОГРАФИИ, ИСПОЛЬЗУЕМОЙ, ДЛЯ ВЫЯВЛЕНИЯ ПОРАЖЕНИЯ МЕТАСТАЗАМИ ПАРАСТЕРНАЛЬНЫХ ЛИМФАТИЧЕСКИХ УЗЛОВ.
- КОМПЬЮТЕРНЫЕ МЕТОДЫ ИССЛЕДОВАНИЯ (КТ, МРТ).

# МАММОГРАММА ПРИ РАКЕ МОЛОЧНОЙ ЖЕЛЕЗЫ

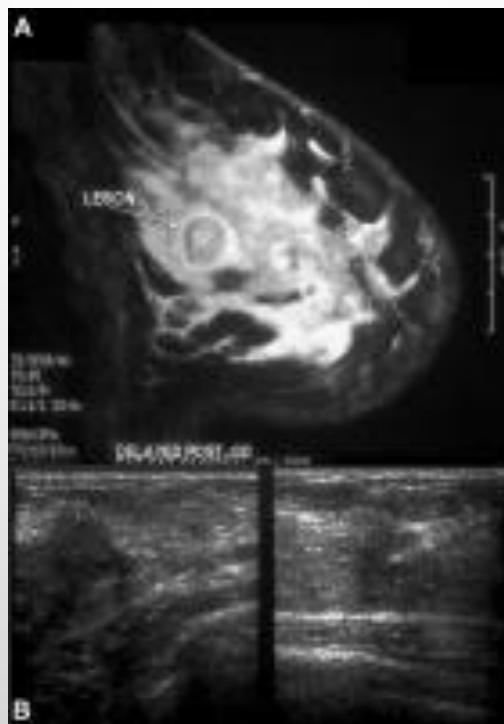




# УЛЬТРАЗВУКОВАЯ КАРТИНА РАКА МОЛОЧНОЙ ЖЕЛЕЗЫ



# КОМПЬЮТЕРНАЯ ТОМОГРАММА ПРИ РАКЕ МОЛОЧНОЙ ЖЕЛЕЗЫ



# ДИФФЕРЕНЦИАЛЬНЫЙ ДИАГНОЗ МЕЖДУ ДОБРОКАЧЕСТВЕННОЙ ОПУХОЛЬЮ И РАКОМ МОЛОЧНОЙ ЖЕЛЕЗЫ (Л.М.РАТНЕР)

Симптомы	Злокачественные	Доброкачественные
Положение грудных желез	На больной стороне расположена выше уровне	Стояние на одном уровне
Кожа над опухолью	Спаяна с опухолью, втянута, имеет вид пупка или "лимонной корки"	Подвижна, нормального цвета
Время появления боли	Появляются поздно	Появляются рано (связь с менструациями)
Пальпаторные данные	Хрящевидной плотность узловатая, мелкой зернистости нет. Тесно спаяна с окружающими тканями и неподвижна. Границы нечеткие. Кожа над опухолью изменена.	Менее плотной консистенции.. Поверхность мелкобугристая или ровная, гладкая и округлая. Границы четкие. Опухоль подвижна. Иногда есть флюктуация.
Положение соска и ареолы	Деформация, умбиликация соска, сужение ареолы и деформация ее. Стояние соска выше горизонтальной линии, проведенной через здоровый сосок (симптом Форга).	Не изменяется.
Симптом König	При прикладывании ладони плашмя на опухоль последняя не исчезает.	При этом маневре опухоль исчезает
Влияние менструаций	Опухоль не изменяется	При некоторых заболеваниях во время месячных опухоль увеличивается, а после уменьшается.

# ДИФФЕРЕНЦИАЛЬНЫЙ ДИАГНОЗ МЕЖДУ ДОБРОКАЧЕСТВЕННОЙ ОПУХОЛЬЮ И РАКОМ МОЛОЧНОЙ ЖЕЛЕЗЫ (Л.М.РАТНЕР) (ПРОДОЛЖЕНИЕ)

Симптомы	Злокачественные	Доброкачественные
Лимфатические узлы	Часто увеличены, плотные. Нередко спаяны между собой. Конфигурация изменена.	Часто не прощупываются. Если увеличены, то форма не изменена, мягкие.
Расширение вен над опухолью	Выражено	Отсутствует
Симптом Прибрама	При потягивании за сосок опухоль следует за ним.	Отсутствует.
Характер роста	Быстрый, без периодов регрессирования	Медленный, иногда с периодами уменьшения опухоли.
Состояние жирового слоя над опухолью	Атрофирован	Нормален
Симптом Пайра	Грудь захватывается справа и слева от опухоли двумя пальцами. Опухоль передвигается из стороны в сторону. При этом кожа собирается не в виде продольной складки, а в виде мелкой поперечной складчатости.	Отрицательный.

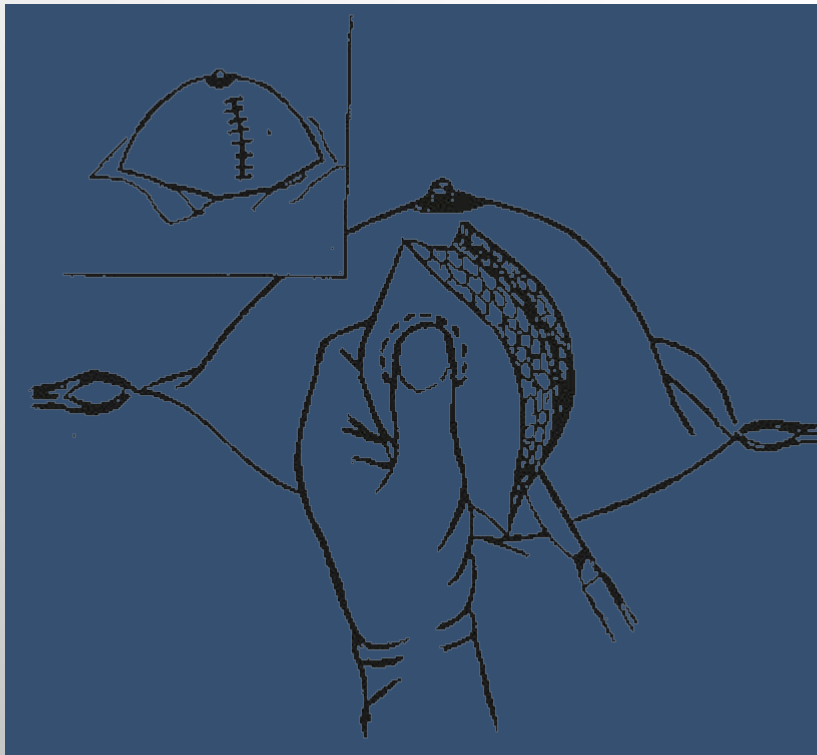
# РАК ГРУДНОЙ ЖЕЛЕЗЫ У МУЖЧИН

- ОСОБОЙ ФОРМОЙ ОПУХОЛЕЙ МОЛОЧНЫХ ЖЕЛЕЗ ЯВЛЯЕТСЯ РАК ГРУДНЫХ ЖЕЛЕЗ У МУЖЧИН. НЕДОСТАТОЧНОЕ ЗНАКОМСТВО ВРАЧЕЙ С РАННИМИ ПРИЗНАКАМИ БОЛЕЗНИ, МАЛАЯ ОСВЕДОМЛЕННОСТЬ МУЖСКОГО НАСЕЛЕНИЯ ПРИВОДИТ К ТОМУ, ЧТО, ПО ДАННЫМ ОНЦ АНН РФ, ЛЕЧЕНИЕ 46% МУЖЧИН БОЛЬНЫХ РАКОМ ГРУДНОЙ ЖЕЛЕЗЫ НАЧИНАЮТ В ПЕРВИЧНО НЕОПЕРАБЕЛЬНЫХ СТАДИЯХ ЗАБОЛЕВАНИЯ.
- ДИАГНОСТИКА РАКА ГРУДНОЙ ЖЕЛЕЗЫ У МУЖЧИН ОСНОВЫВАЕТСЯ КАК НА КЛИНИЧЕСКИХ ПРИЗНАКАХ, ТАК И НА РЕЗУЛЬТАТАХ ДОПОЛНИТЕЛЬНЫХ ИССЛЕДОВАНИЙ РЕНТГЕНОЛОГИЧЕСКОГО. ЦИТОЛОГИЧЕСКОГО ИССЛЕДОВАНИЯ ИЗ СОСКА, ПУНКТАТА ИЗ ОПУХОЛИ, ОТПЕЧАТКОВ С ПОВЕРХНОСТИ ЯЗВЫ, БИОПСИИ СО СРОЧНЫМ ГИСТОЛОГИЧЕСКИМ ИССЛЕДОВАНИЕМ.
- В ТРУДНЫХ СЛУЧАЯХ ДИАГНОСТИКИ ПОКАЗАНЫ АМПУТАЦИЯ ГРУДНОЙ ЖЕЛЕЗЫ И СРОЧНОЕ ГИСТОЛОГИЧЕСКОЕ ИССЛЕДОВАНИЕ, ПОСЛЕ ПРОВЕДЕНИЯ КОТОРОГО РЕШАЮТ ВОПРОС ОБ ОКОНЧАТЕЛЬНОМ ОБЪЕМЕ ОПЕРАЦИИ. НЕ РЕКОМЕНДУЕТСЯ ПРОИЗВОДИТЬ СЕКТОРАЛЬНЫЕ РЕЗЕКЦИИ ГРУДНЫХ ЖЕЛЕЗ У МУЖЧИН ИЛИ

# ОПЕРАЦИИ ПРИ НОВООБРАЗОВАНИЯХ МОЛОЧНОЙ ЖЕЛЕЗЫ

- **СЕКТОРАЛЬНАЯ РЕЗЕКЦИЯ**
- **РАДИКАЛЬНАЯ МАСТЭКТОМИЯ ПО ХОЛСТЕДУ-МАЙЕРУ**
- **РАСШИРЕННАЯ РАДИКАЛЬНАЯ МАСТЭКТОМИЯ (С УДАЛЕНИЕМ ПАРАСТЕРНАЛЬНЫХ ЛИМФАТИЧЕСКИХ УЗЛОВ)**
- **МОДИФИЦИРОВАННАЯ РАДИКАЛЬНАЯ МАСТЭКТОМИЯ (ОПЕРАЦИЯ ПЕЙТИ-ДАЙСЕНА)**
- **ПРОСТАЯ МАСТЭКТОМИЯ**
- **МАСТЭКТОМИЯ С ЛИМФАДЕНЭКТОМИЕЙ**
- **ГЕМИМАСТЭКТОМИЯ С ЛИМФАДЕНЭКТОМИЕЙ**

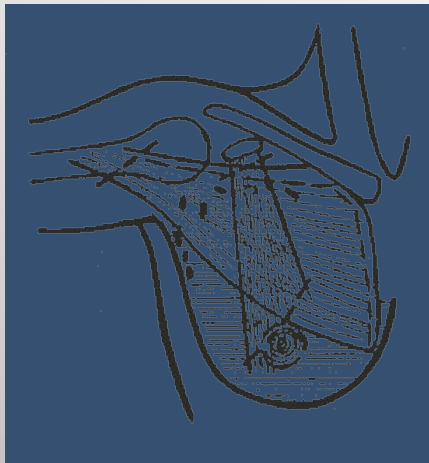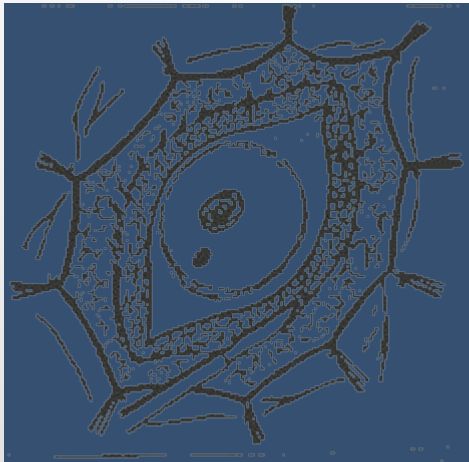
# СЕКТОРАЛЬНАЯ РЕЗЕКЦИЯ



- В ЗАВИСИМОСТИ ОТ РЕЗУЛЬТАТОВ СРОЧНОГО ГИСТОЛОГИЧЕСКОГО ИССЛЕДОВАНИЯ ОПЕРАЦИЮ ЛИБО НА ЭТОМ ЗАКАНЧИВАЮТ, ЛИБО (ПРИ ОБНАРУЖЕНИИ РАКА) РАСШИРЯЮТ ДО ОБЪЕМА РАДИКАЛЬНОЙ

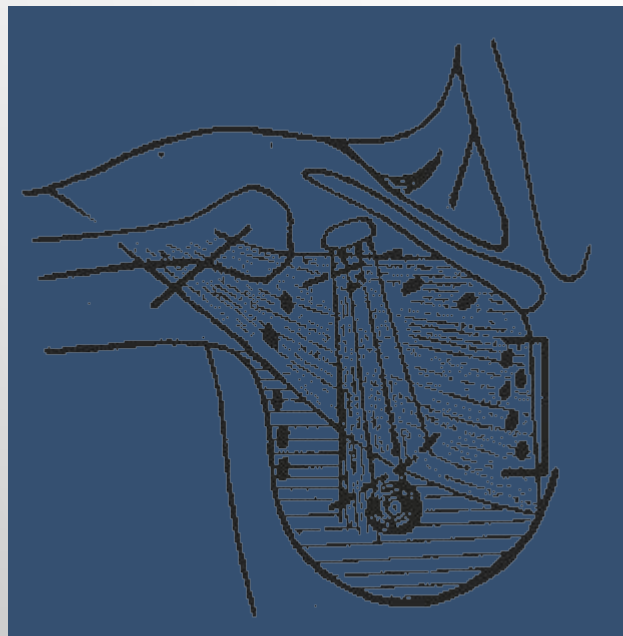


# РАДИКАЛЬНАЯ МАСТЭКТОМИЯ ПО ХОЛСТЕДУ-МАЙЕРУ



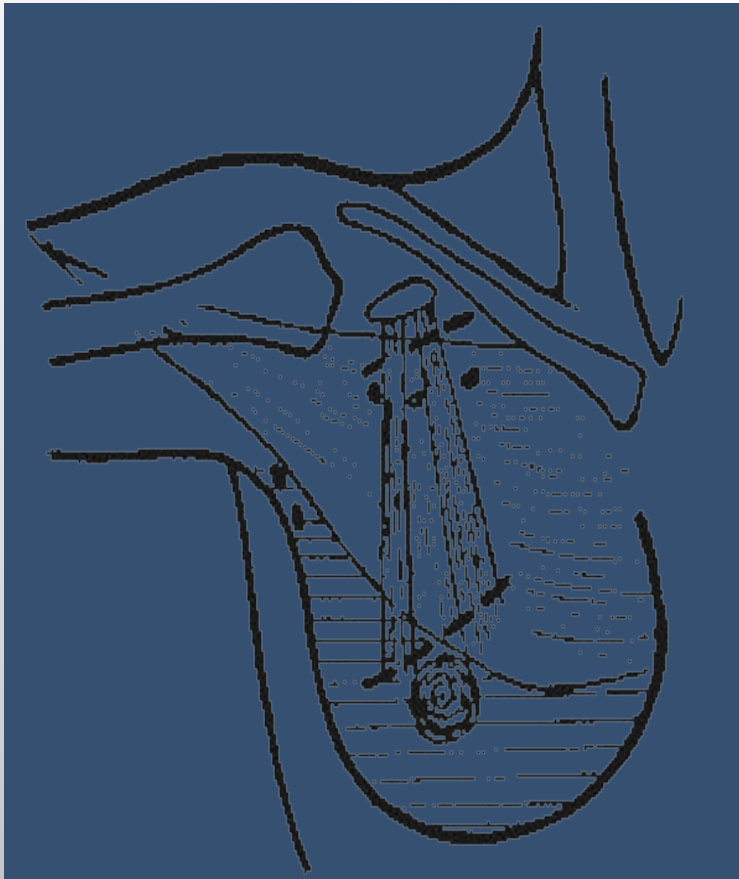
- ВЫПОЛНЯЕТСЯ ПРИ IIБ, IIIА, IIIБ СТАДИИ РАКА МОЛОЧНОЙ ЖЕЛЕЗЫ.
- ПРИНЦИП ОПЕРАЦИИ ЗАКЛЮЧАЕТСЯ В УДАЛЕНИИ МОЛОЧНОЙ ЖЕЛЕЗЫ ЕДИНЫМ БЛОКОМ С БОЛЬШОЙ И МАЛОЙ ГРУДНЫМИ МЫШЦАМИ, ФАСЦИЯМИ, ПОДКОЖНОЙ ЖИРОВОЙ КЛЕТЧАТКОЙ И ЛИМФАТИЧЕСКИМИ УЗЛАМИ ПОДКЛЮЧИЧНОЙ, ПОДМЫШЕЧНОЙ И ПОДЛОПАТОЧНОЙ ОБЛАСТЕЙ

# РАСШИРЕННАЯ РАДИКАЛЬНАЯ МАСТЭКТОМИЯ (С УДАЛЕНИЕМ ПАРАСТЕРНАЛЬНЫХ ЛИМФАТИЧЕСКИХ УЗЛОВ)



- ОСНОВАНИЕМ К ПРИМЕНЕНИЮ ОПЕРАТИВНЫХ ВМЕШАТЕЛЬСТВ ЭТОГО ТИПА ПОСЛУЖИЛИ ДАННЫЕ О ВОЗМОЖНОСТИ ИЗОЛИРОВАННОГО МЕТАСТАЗИРОВАНИЯ В ПАРАСТЕРНАЛЬНЫЕ ЛИМФАТИЧЕСКИЕ УЗЛЫ, КОТОРЫЕ НАБЛЮДАЮТСЯ У 12-15% БОЛЬНЫХ, ОСОБЕННО ЧАСТО ПРИ ЛОКАЛИЗАЦИИ ОПУХОЛИ В ЦЕНТРАЛЬНЫХ ОТДЕЛАХ ИЛИ МЕДИАЛЬНЫХ КВАДРАНТАХ МОЛОЧНОЙ ЖЕЛЕЗЫ.
- ПРИ ЭТОЙ ОПЕРАЦИИ МОЛОЧНУЮ ЖЕЛЕЗУ УДАЛЯЮТ ВМЕСТЕ С БОЛЬШОЙ И МАЛОЙ ГРУДНЫМИ МЫШЦАМИ, ФАСЦИЯМИ, ЖИРОВОЙ КЛЕТЧАТКОЙ ПОДМЫШЕЧНОЙ, ПОДКЛЮЧИЧНОЙ, ПОДЛОПАТОЧНОЙ ПАРАСТЕРНАЛЬНОЙ ОБЛАСТЕЙ С ЗАКЛЮЧЕННЫМИ В НЕИ ЛИМФАТИЧЕСКИМИ УЗЛАМИ, А ТАКЖЕ ЧАСТЬЮ ГРУДИНЫ И

# МОДИФИЦИРОВАННАЯ РАДИКАЛЬНАЯ МАСТЭКТОМИЯ (ОПЕРАЦИЯ ПЕЙТИ- ДАЙСЕНА)




- ОПЕРАЦИЮ ПЕЙТИ-ДАЙСЕНА ПРОИЗВОДЯТ ПРИ ОТНОСИТЕЛЬНО НЕБОЛЬШОЙ ОПУХОЛИ (I - IIA СТАДИЯ, T1-2N0-1M0) НАРУЖНОЙ ЛОКАЛИЗАЦИИ, ДВУСТОРОННЕМ ПОРАЖЕНИИ МОЛОЧНЫХ ЖЕЛЕЗ И ПОЖИЛОМ ВОЗРАСТЕ БОЛЬНЫХ.
- ОСОБЕННОСТЬЮ ЭТОЙ ОПЕРАЦИИ И ОТЛИЧИЕМ ОТ РАДИКАЛЬНОЙ МАСТЭКТОМИИ ПО ХОЛЕТЕДУ-МАЙЕРУ ЯВЛЯЕТСЯ СОХРАНЕНИЕ БОЛЬШОЙ ГРУДНОЙ МЫШЦЫ

# ПРОСТАЯ МАСТЭКТОМИЯ

- ПРОСТУЮ МАСТЭКТОМИЮ ВЫПОЛНЯЮТ КАК ПАЛЛИАТИВНОЕ ВМЕШАТЕЛЬСТВО ПРИ ИЗЪЯЗВЛЕННОЙ РАСПАДАЮЩЕЙСЯ ОПУХОЛИ ИЛИ ПРИ СЕРЬЕЗНЫХ ПРОТИВОПОКАЗАНИЯХ К РАДИКАЛЬНОЙ МАСТЭКТОМИИ.
- ОПЕРАЦИЯ ЗАКЛЮЧАЕТСЯ В УДАЛЕНИИ МОЛОЧНОЙ ЖЕЛЕЗЫ С ФАСЦИЕЙ БОЛЬШОЙ ГРУДНОЙ МЫШЦЫ (НО БЕЗ УДАЛЕНИЯ ГРУДНЫХ МЫШЦ И КЛЕТЧАТКИ ПОДМЫШЕЧНОЙ ВПАДИНЫ).

# МАСТЭКТОМИЯ С ЛИМФАДЕНЭКТОМИЕЙ



- МАСТЭКТОМИЮ С ЛИМФАДЕНЭКТОМИЕЙ ВЫПОЛНЯЮТ В ТЕХ ЖЕ СЛУЧАЯХ, ЧТО И ОПЕРАЦИЮ ПЕЙТИ-ДАЙСЕНА.
- ОПЕРАЦИЯ ЗАКЛЮЧАЕТСЯ В УДАЛЕНИИ МОЛОЧНОЙ ЖЕЛЕЗЫ С КЛЕТЧАТКОЙ ПОДМЫШЕЧНОЙ, ПОДЛОПАТОЧНОЙ И ДОСТУПНЫХ ОТДЕЛОВ ПОДКЛЮЧИЧНОЙ ОБЛАСТИ

# ГЕМИМАСТЭКТОМИЯ С ЛИМФАДЕНЭКТОМИЕЙ

- ГЕМИМАСТЭКТОМИЮ С ЛИМФАДЕНЭКТОМИЕЙ ВЫПОЛНЯЮТ ПРИ НАРУЖНОЙ ЛОКАЛИЗАЦИИ ОГРАНИЧЕННЫХ ПО РАЗМЕРУ ОПУХОЛЕЙ (I-IIA СТАДИЯ. T1-2N0-1M0) У ПОЖИЛЫХ БОЛЬНЫХ И ПРИ ПРОТИВОПОКАЗАНИЯХ ОБЩЕГО ХАРАКТЕРА К ОПЕРАЦИЯМ БОЛЬШОГО ОБЪЕМА.
- ПОРАЖЕННУЮ ПОЛОВИНУ МОЛОЧНОЙ ЖЕЛЕЗЫ С ОПУХОЛЬЮ, ВКЛЮЧАЯ ФАСЦИЮ ПЕРЕДНЕЙ ПОВЕРХНОСТИ ПОДЛЕЖАЩИХ ОТДЕЛОВ БОЛЬШОЙ ГРУДНОЙ МЫШЦЫ, ВЫДЕЛЯЮТ ЕДИНЫМ БЛОКОМ С КЛЕТЧАТКОЙ И ЛИМФАТИЧЕСКИМИ УЗЛАМИ ПОДМЫШЕЧНОЙ ОБЛАСТИ И ДОСТУПНЫХ ОТДЕЛОВ ПОДКЛЮЧИЧНОЙ И ПОДЛОПАТОЧНОЙ ОБЛАСТЕЙ.

# ЗАВИСИМОСТЬ 5-ЛЕТНЕЙ ВЫЖИВАЕМОСТИ ОТ СТАДИИ РАКА МЖ

