

*Институт стоматологии*

*Кафедра ортопедической стоматологии*

**Лекция №2 (2 курс 3 семестр)**

***Зубочелюстно-лицевая система –  
единый анатомо-функциональный комплекс.  
Особенности строения. Биодинамика движения  
нижней челюсти. Прикус. Виды прикусов.  
Артикуляция. Биодинамика движений нижней  
челюсти.***



---

## *Цель лекции*

**Изучить особенности строения зубочелюстно-лицевого аппарата (системы), биодинамику движения нижней челюсти. Изучить виды прикуса, понятие и основы артикуляции.**

---



---


# *План лекции*

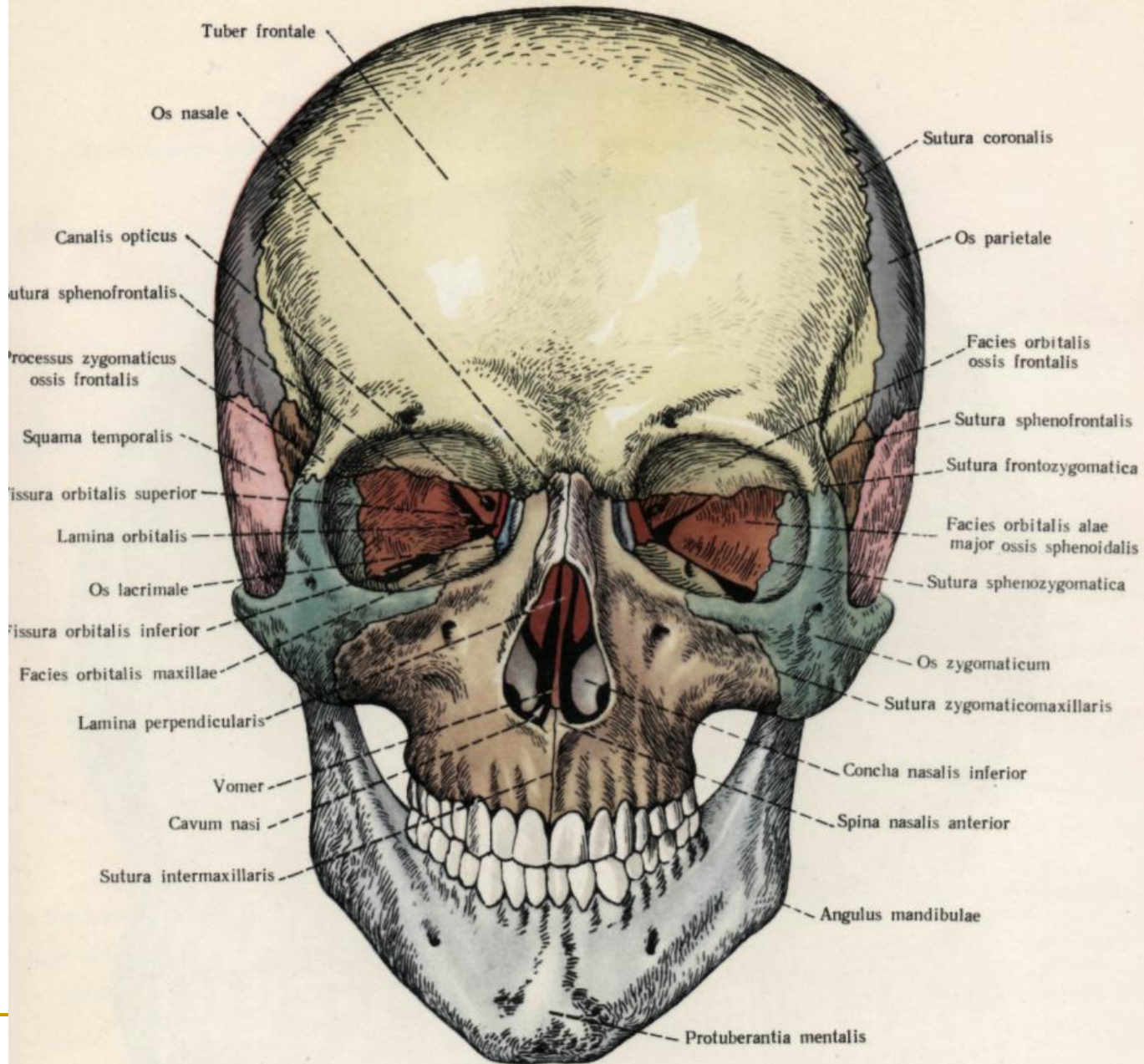
- 1. Введение**
  - 2. Особенности строения лицевого скелета: верхней, нижней челюстей.**
  - 3. Биодинамика движения нижней челюсти.**
  - 4. Прикус. Виды прикуса.**
  - 5. Артикуляция.**
  - 6. . Особенности строения зубов.**
-

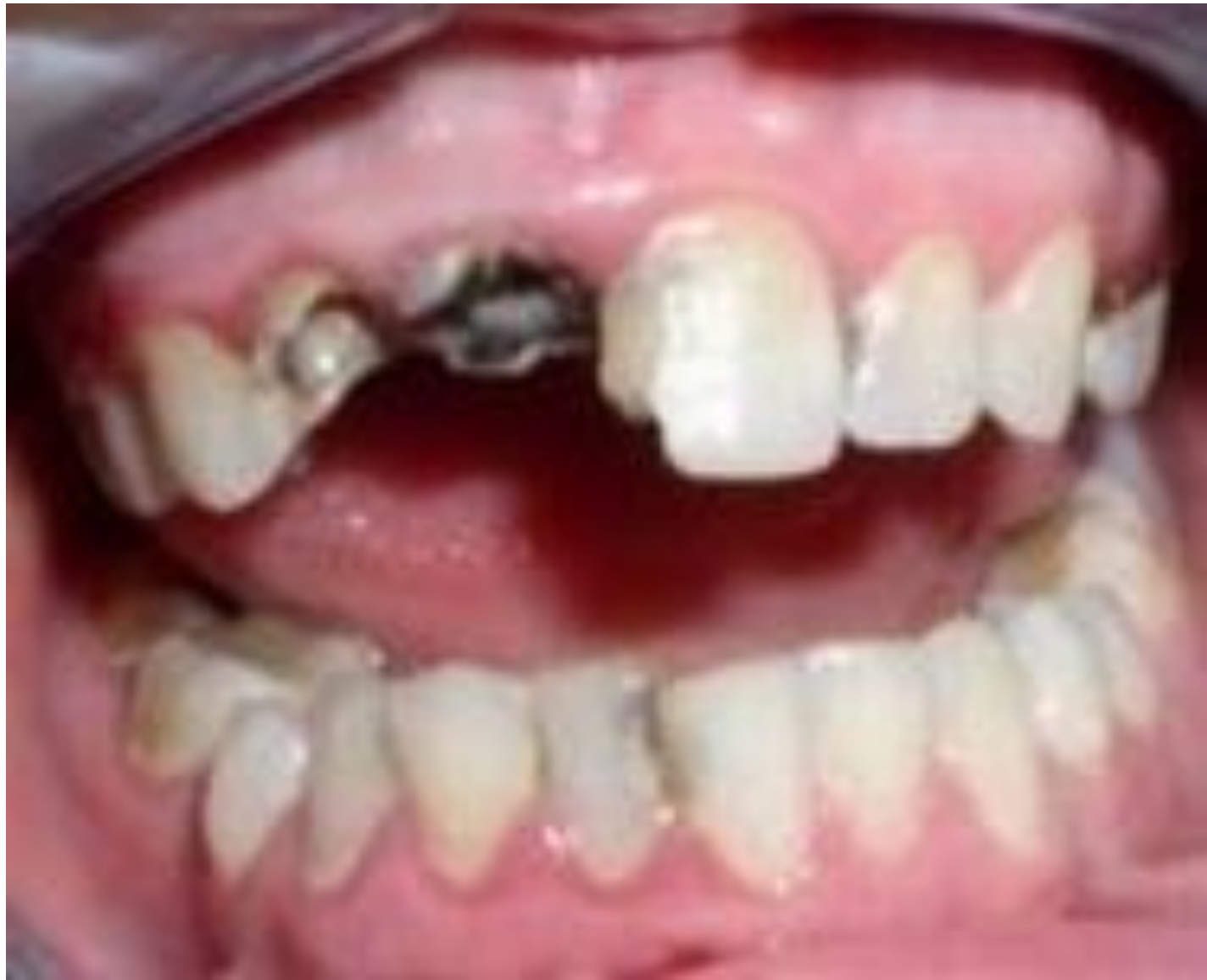*Живи так, как будто ты умрёшь завтра.*

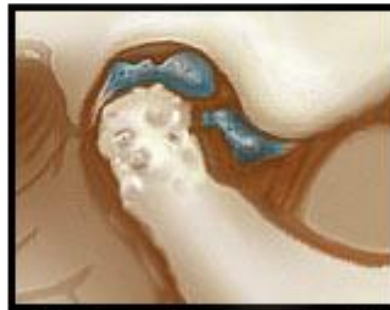
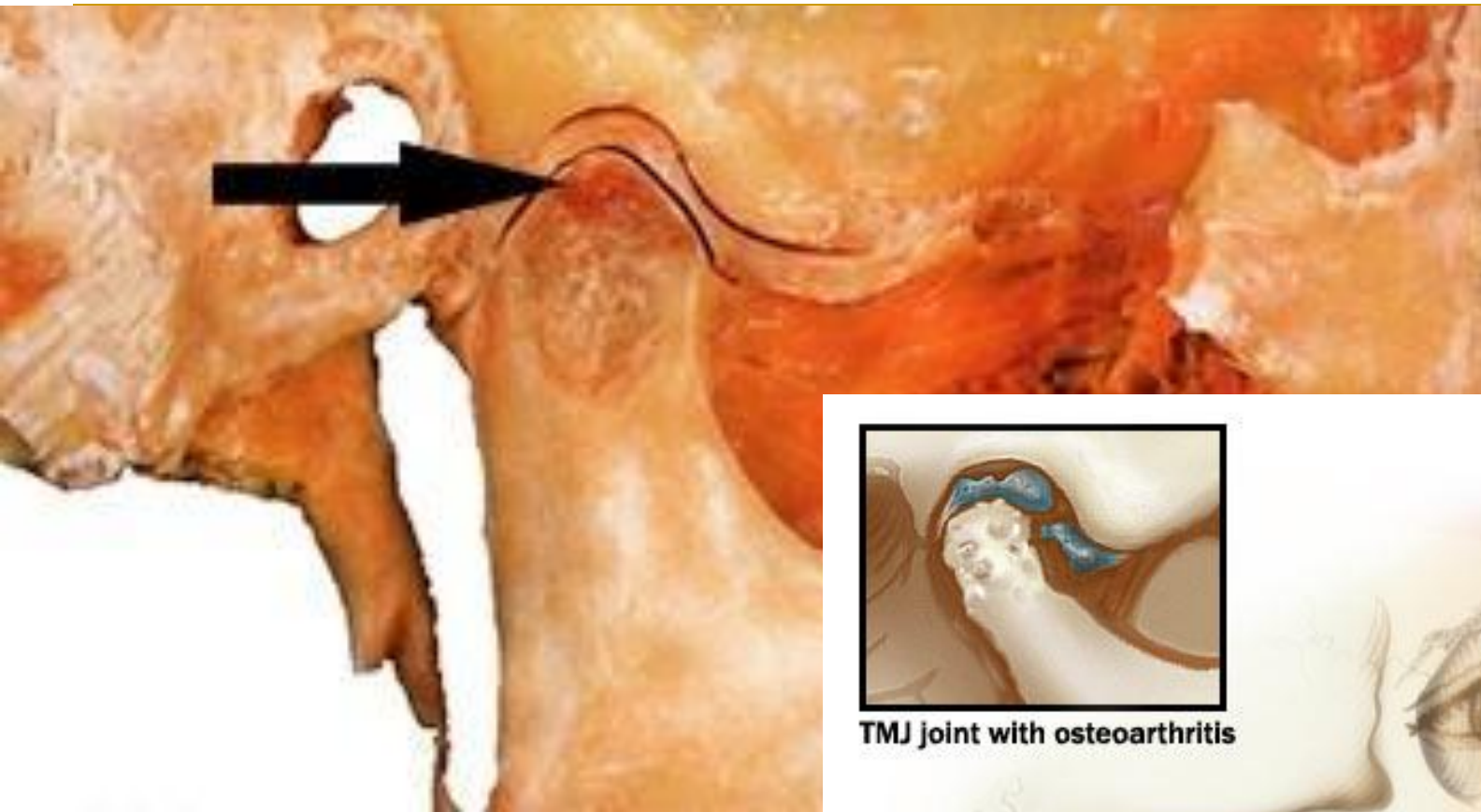
*Учись так, как будто ты будешь жить  
вечно*

*Махатма Ганди*





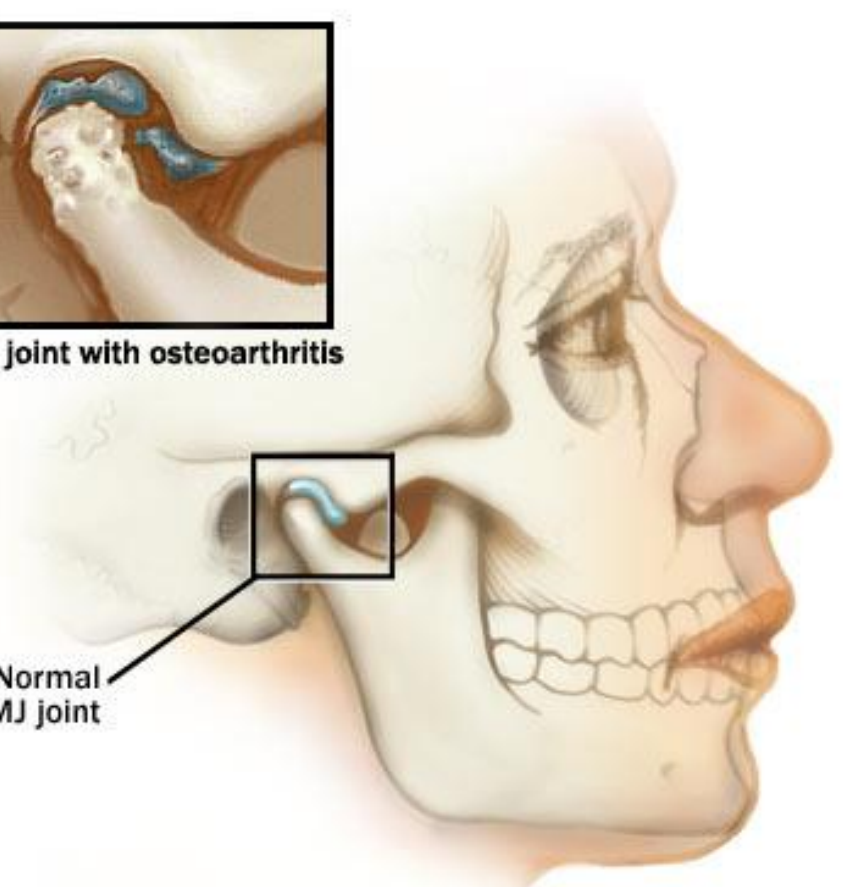




**TMJ joint with osteoarthritis**



**Normal  
TMJ joint**

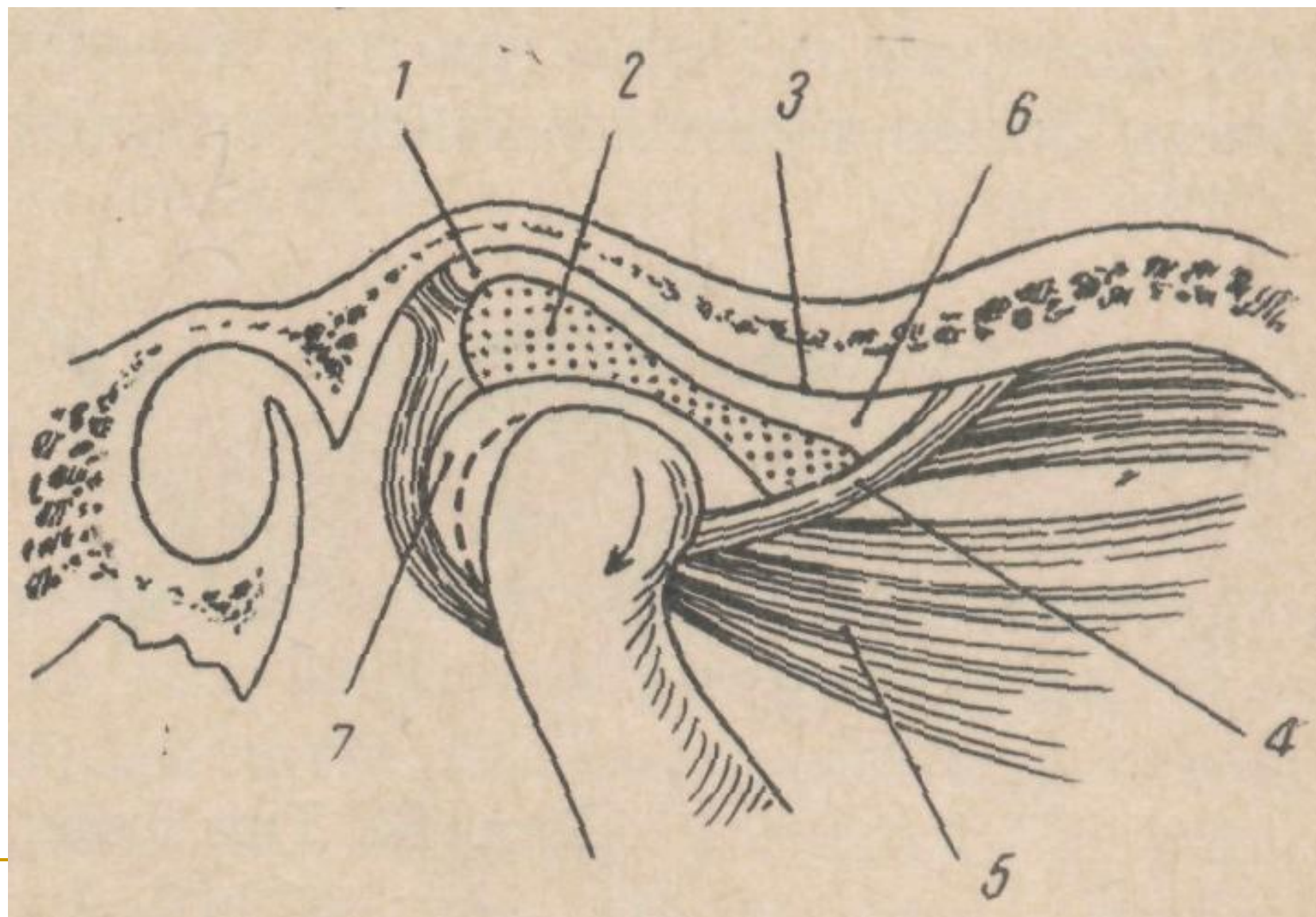


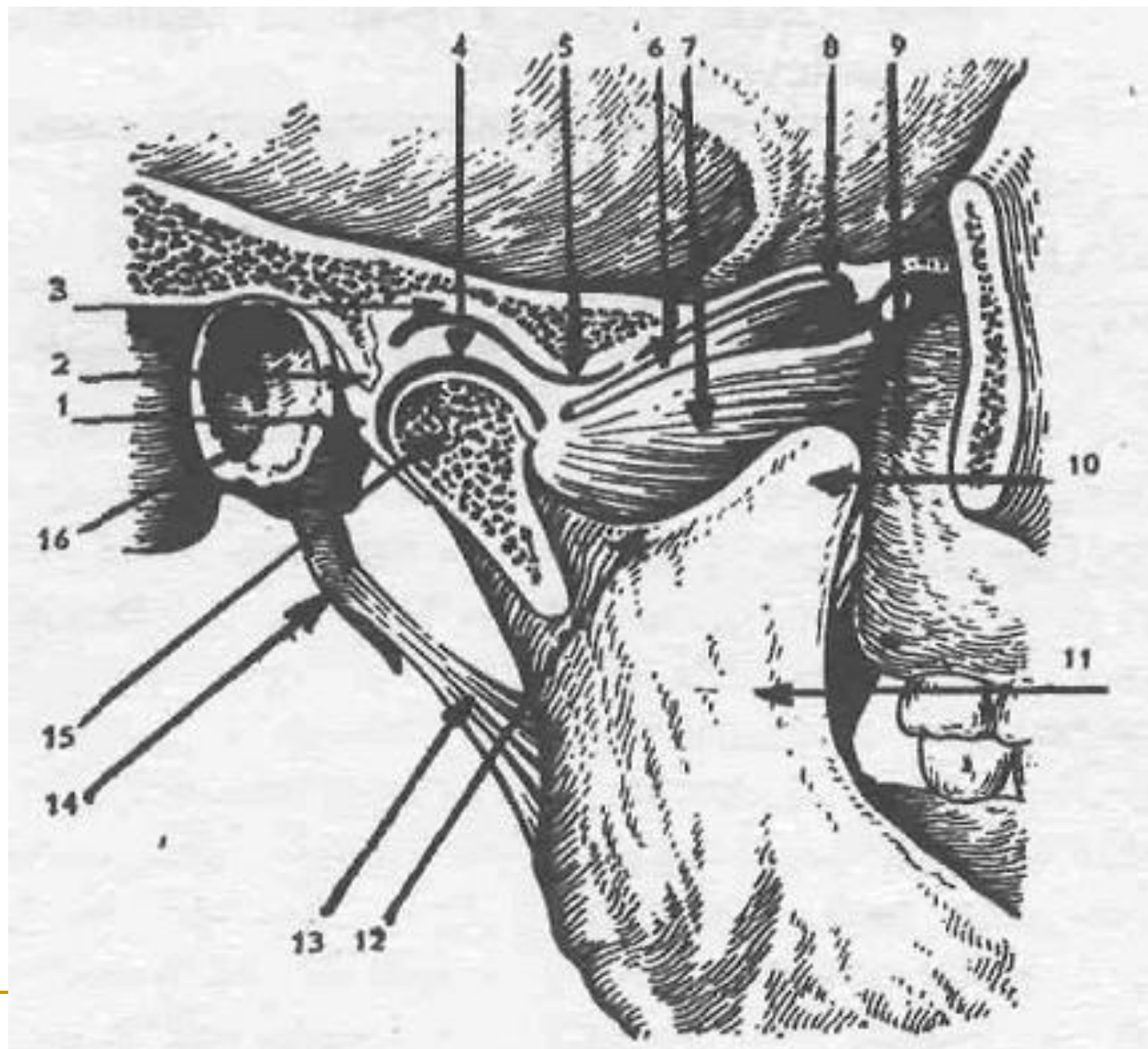
# *Основные мышцы, участвующие в жевании*

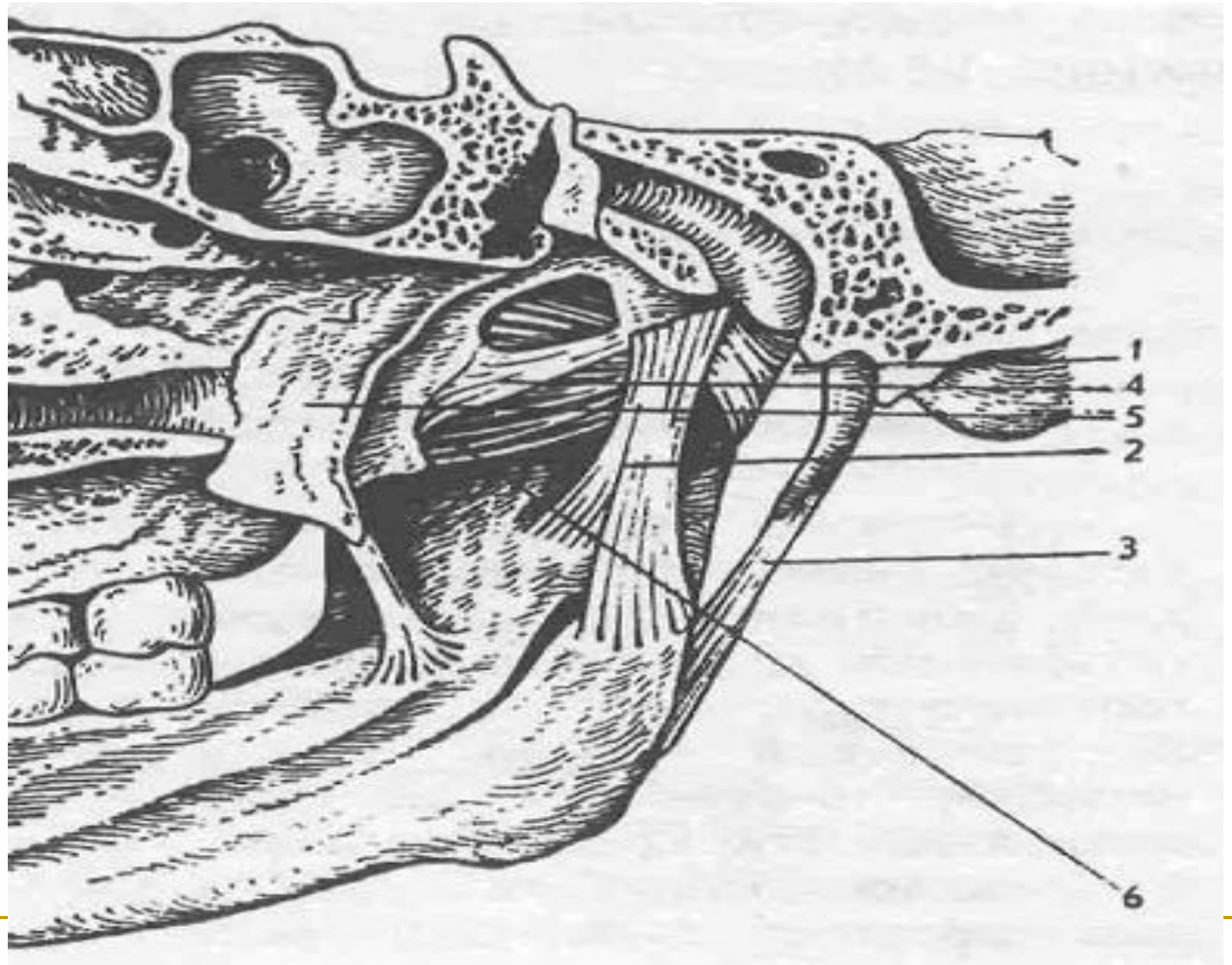
- 1. Височная
- 2. Жевательная
- 3. Медиальная крыловидная
- 4. Латеральная крыловидная
- 5. Челюстно-подъязычная
- 6. Двубрюшная
- 7. Подбородочно-язычная
- 8. Подкожная



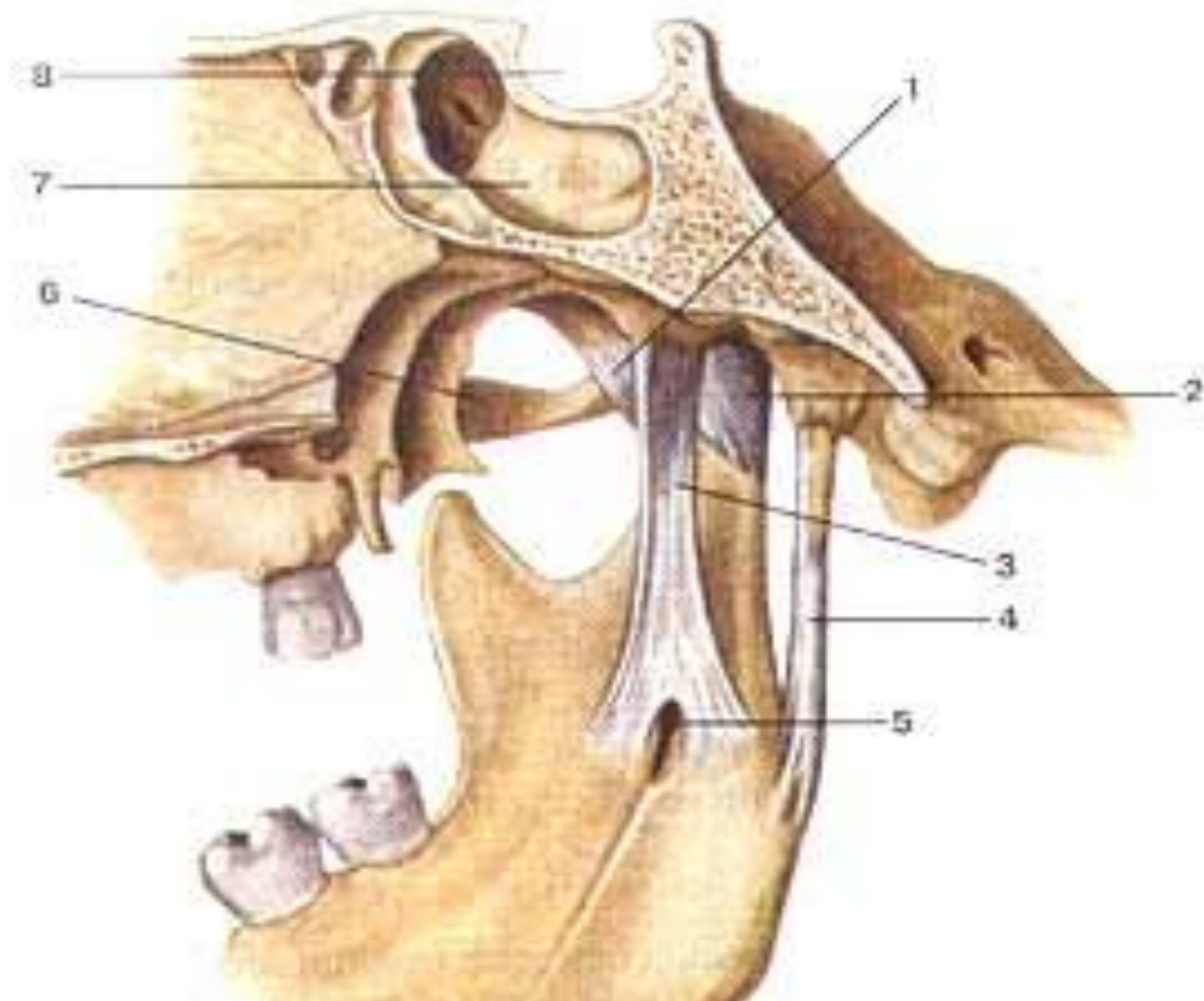
## *Височно-нижнечелюстной сустав*

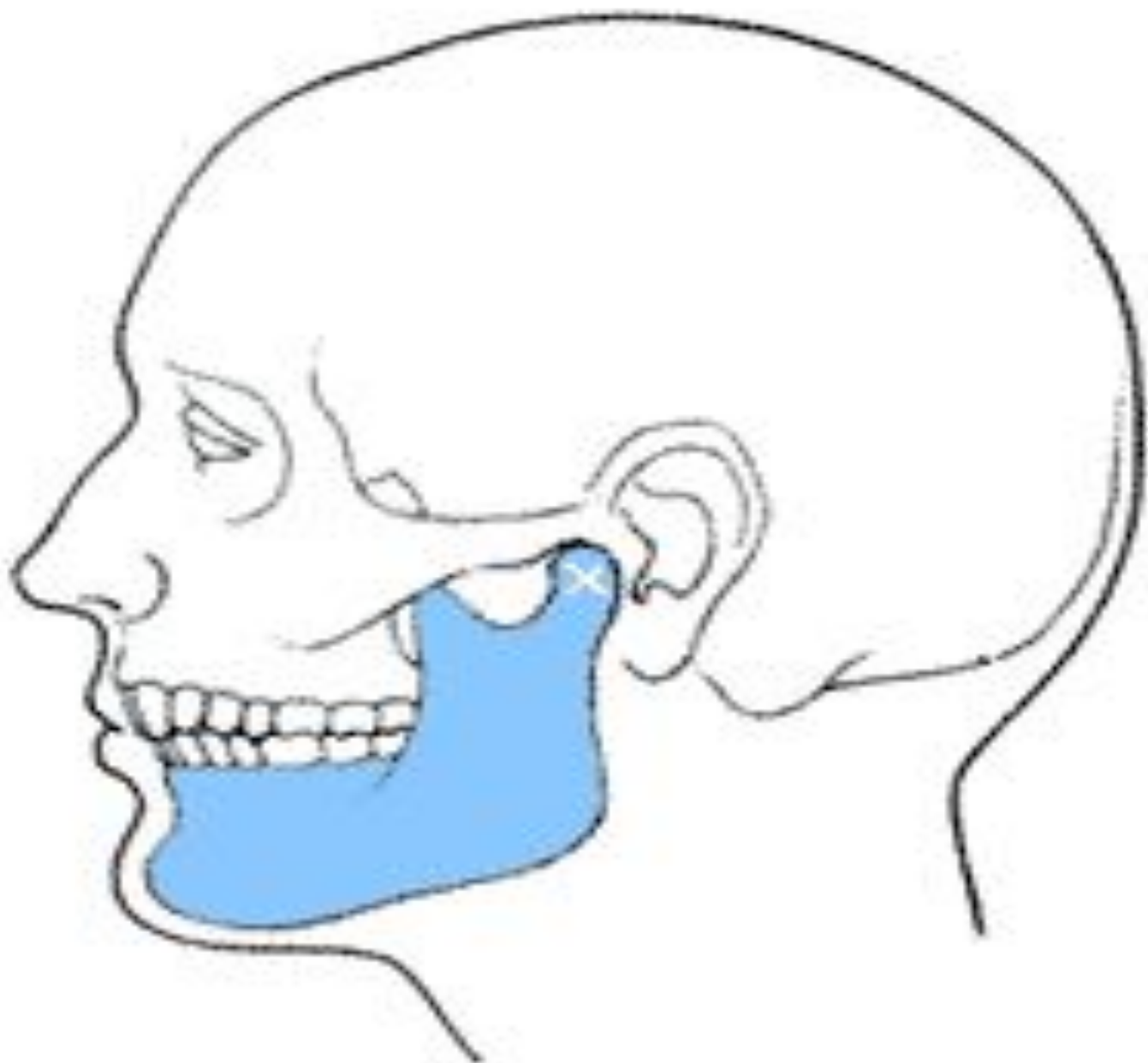




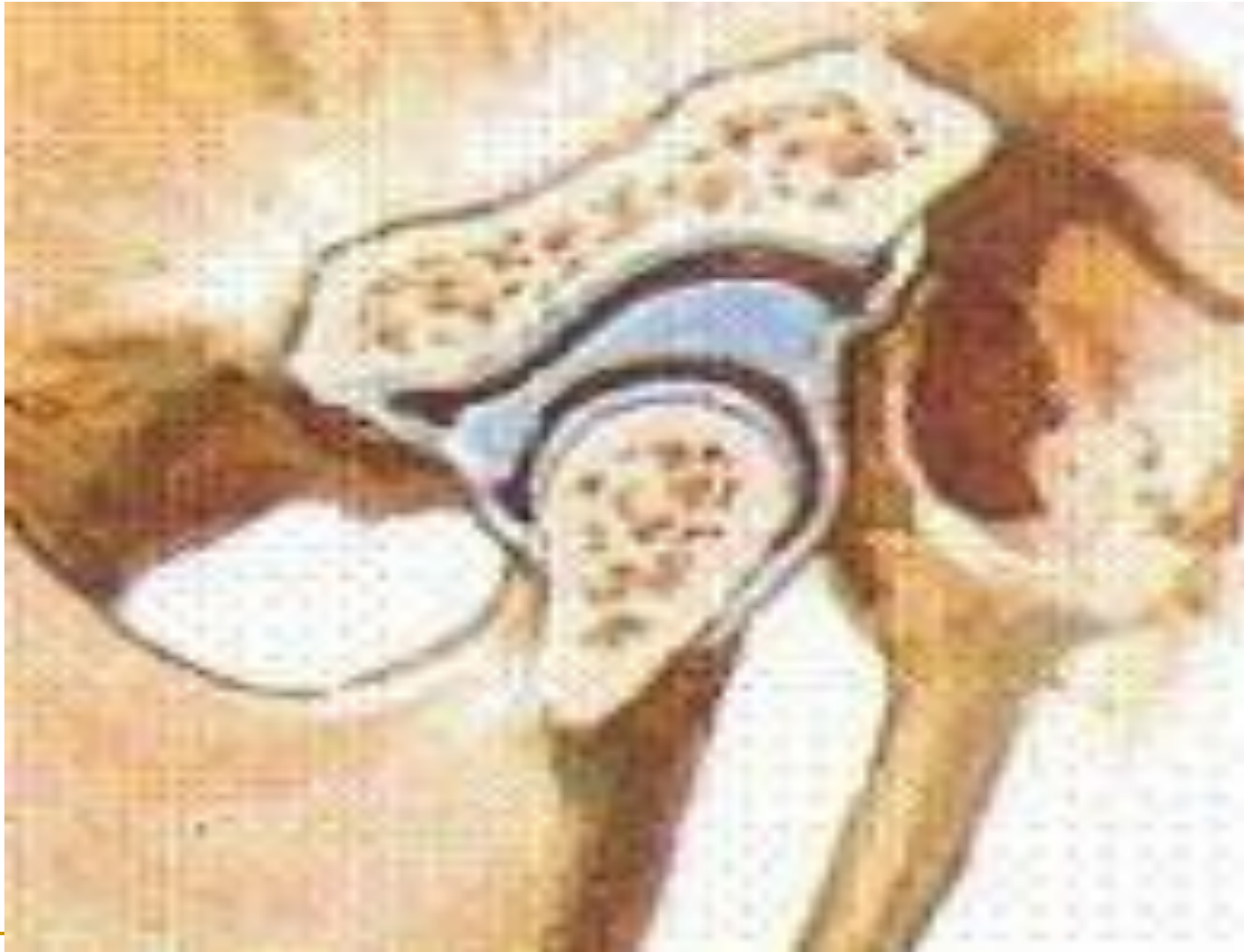

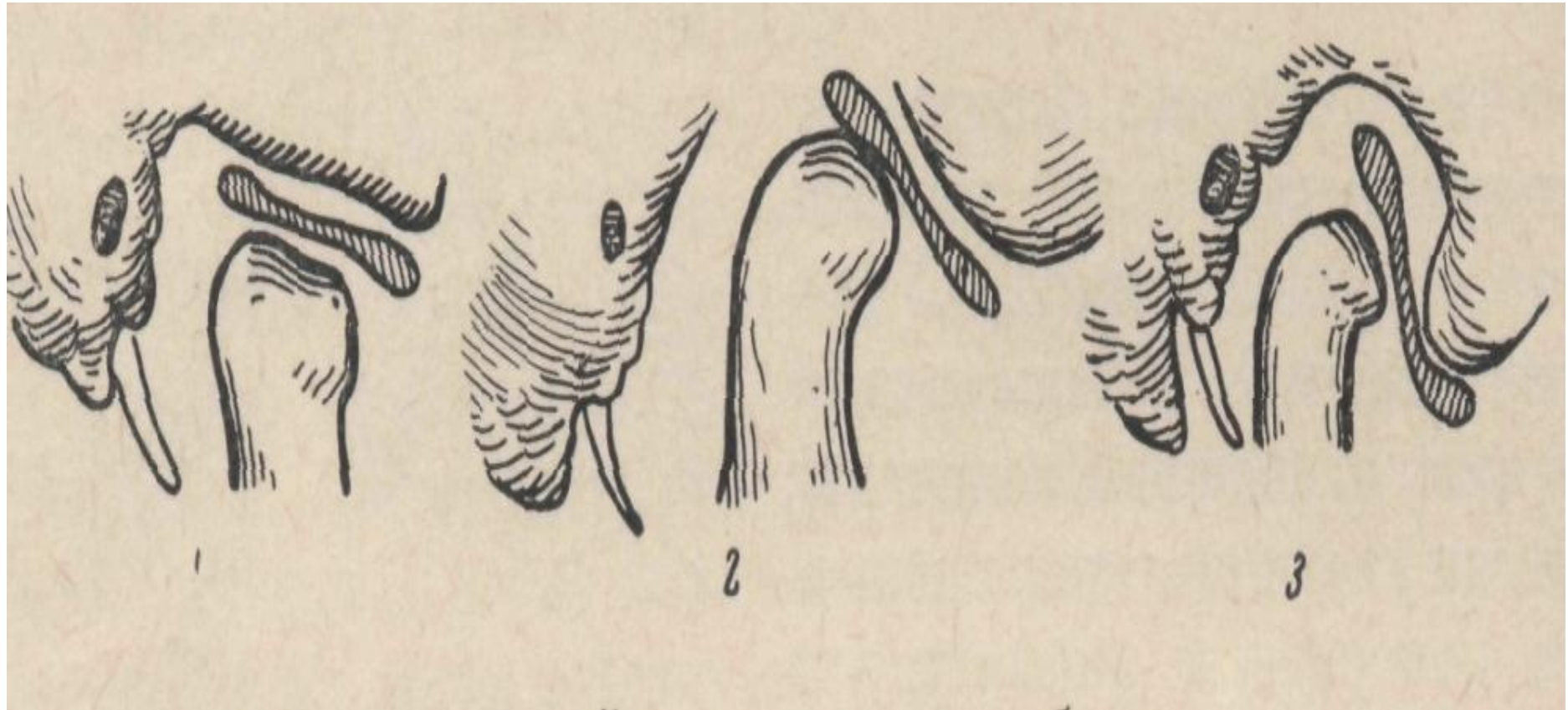# Строение височно-нижнечелюстного сустава



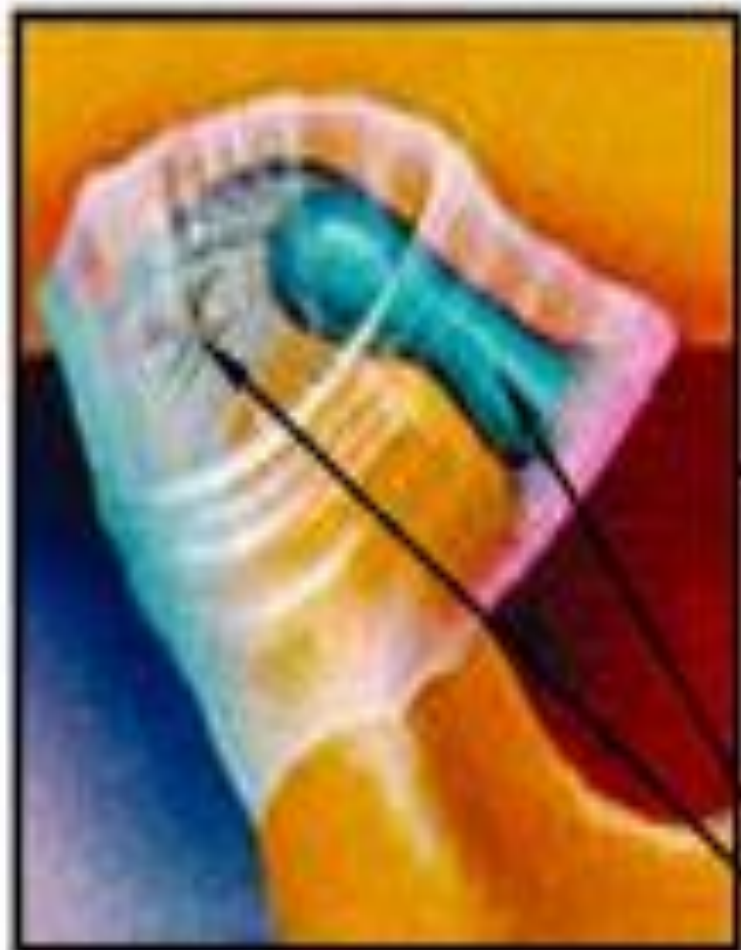

# ВНЧС в сагитальной плоскости

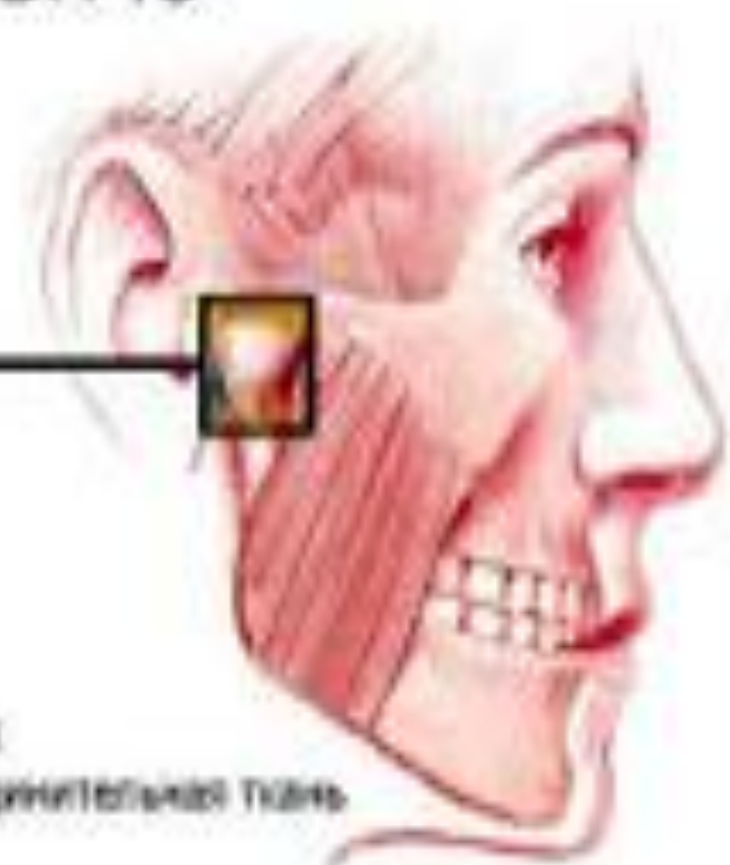



ВНЧС



диск  
соединительная ткань

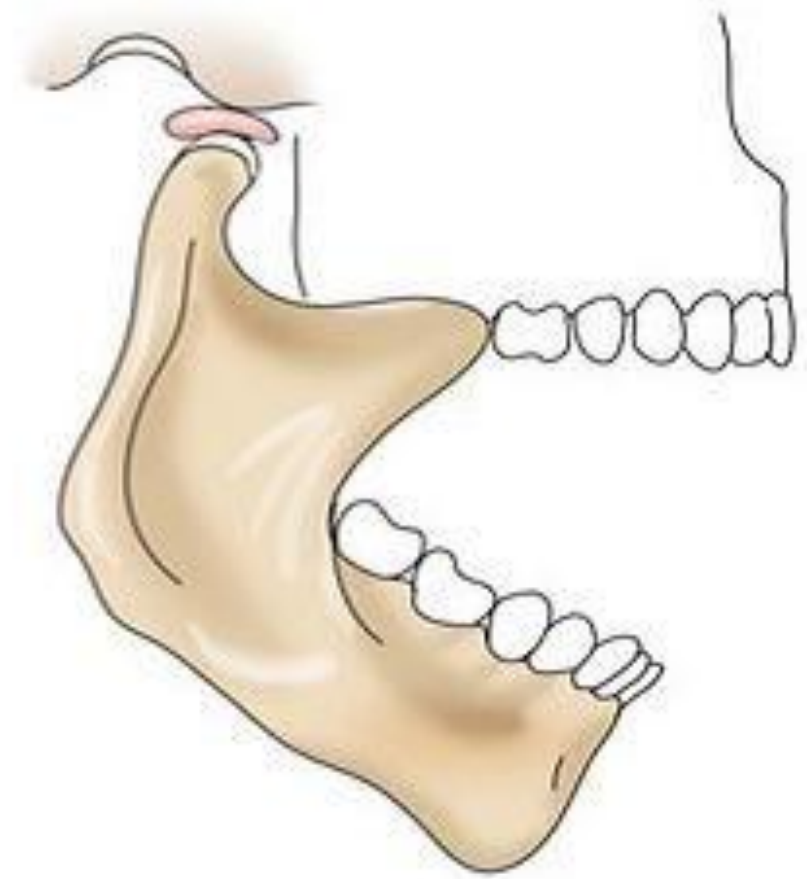
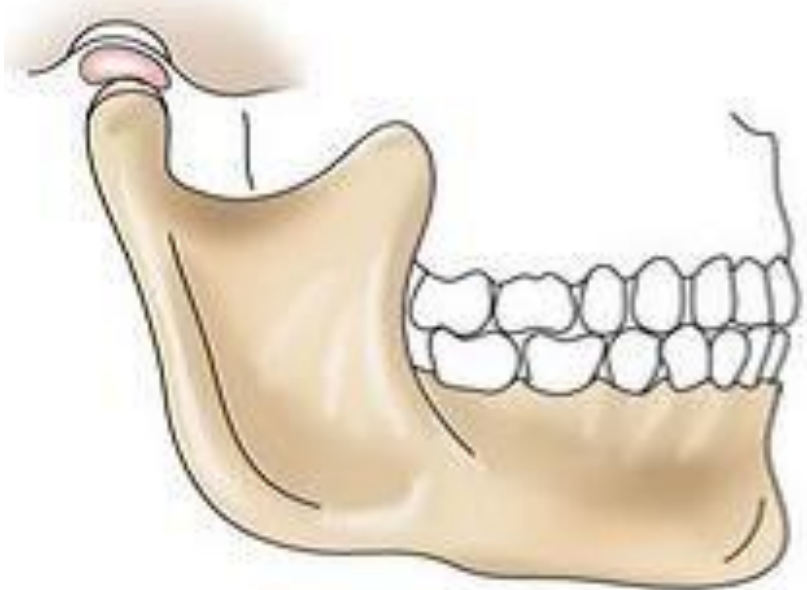




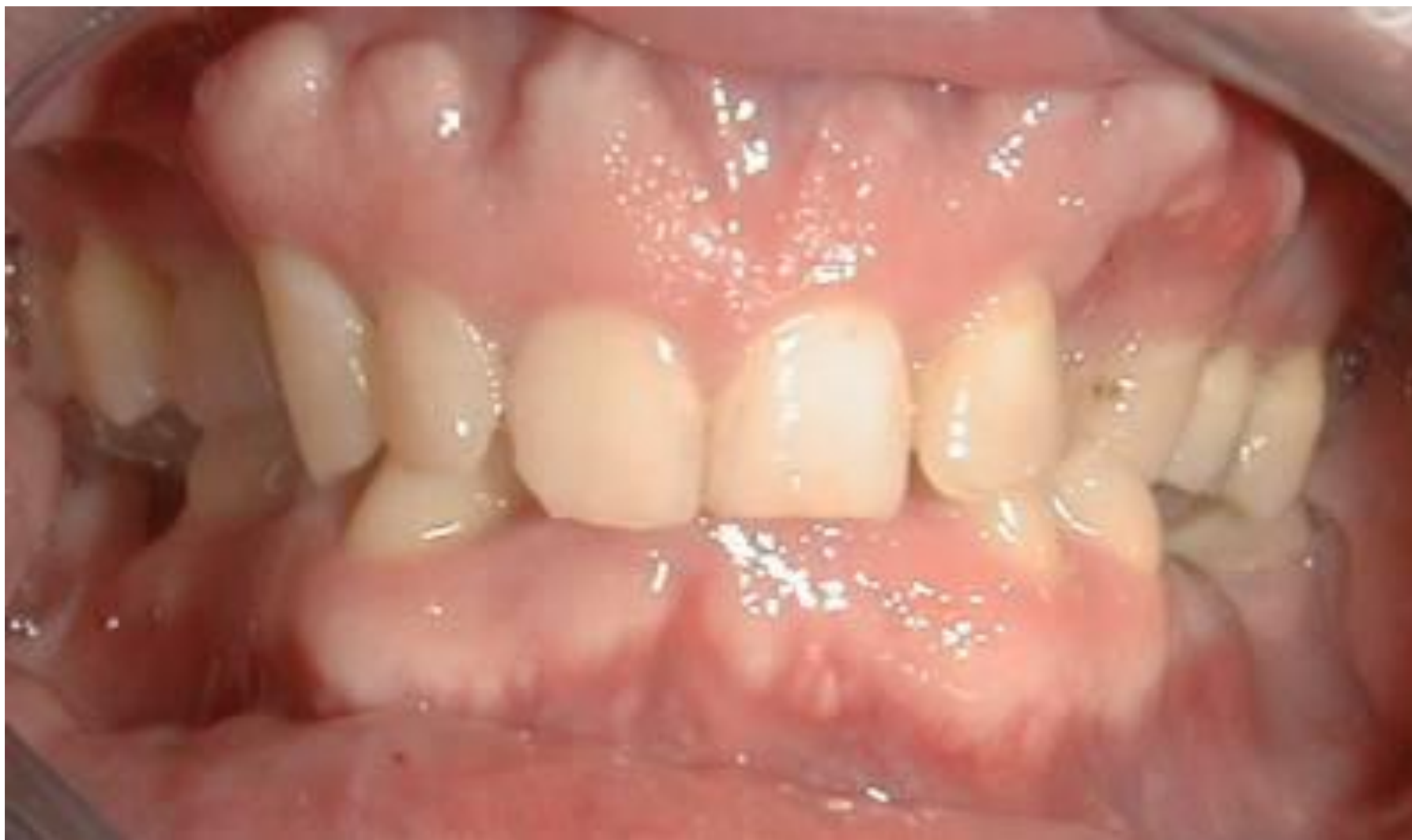---

В норме, в зависимости от вида прикуса, различают три типа височно-нижнечелюстного сустава (Липсман З.П. 1955):

- - при ортогнатическом прикусе - умеренно выпукло - вогнутый;
  - - для прямого прикуса характерен уплощенный сустав;
  - - для глубокого - подчеркнута выпукло-вогнутый.
-



# Прикус



# Физиологический прикус или ортогнатический (o. orthognathica)

- Нормальный, или физиологический, прикус характеризуется определенными признаками. Все зубы верхней и нижней челюстей (за исключением третьего верхнего моляра и первого нижнего резца) контактируют между собой таким образом, что каждый зуб смыкается с двумя антагонистами. Каждый зуб верхней челюсти контактирует с одноименным и позади стоящим зубом нижней челюсти, каждый зуб нижней челюсти — с одноименным и впереди стоящим зубом верхней челюсти; срединная линия лица проходит между центральными резцами верхней и нижней челюстей и находится с ними в одной сагиттальной плоскости. В зубных рядах промежутки между зубами отсутствуют.

---

# Зубные дуги имеют определенную форму

- ***верхняя — полуэллипса***
  - ***нижняя — параболы***
-




a



б



в



г

---

# Прямой прикус

- В отличие от ортогнатического при прямом прикусе режущие края передних верхних зубов не перекрывают нижние одноименные, а смыкаются с ними встык. Смыкание боковых зубов ничем не отличается от смыкания их при ортогнатическом прикусе, только они имеют более низкие бугорки.
-

# Альвеолярная бипрогнатия

- При альвеолярной бипрогнатии и верхние и нижние фронтальные зубы наклонены в сторону преддверия (вестибулярно). Однако, в отличие от аномалийного прикуса – прогнатии – при таком наклоне сохраняется либо режущее бугорковый контакт, либо зубы смыкаются режущими краями.

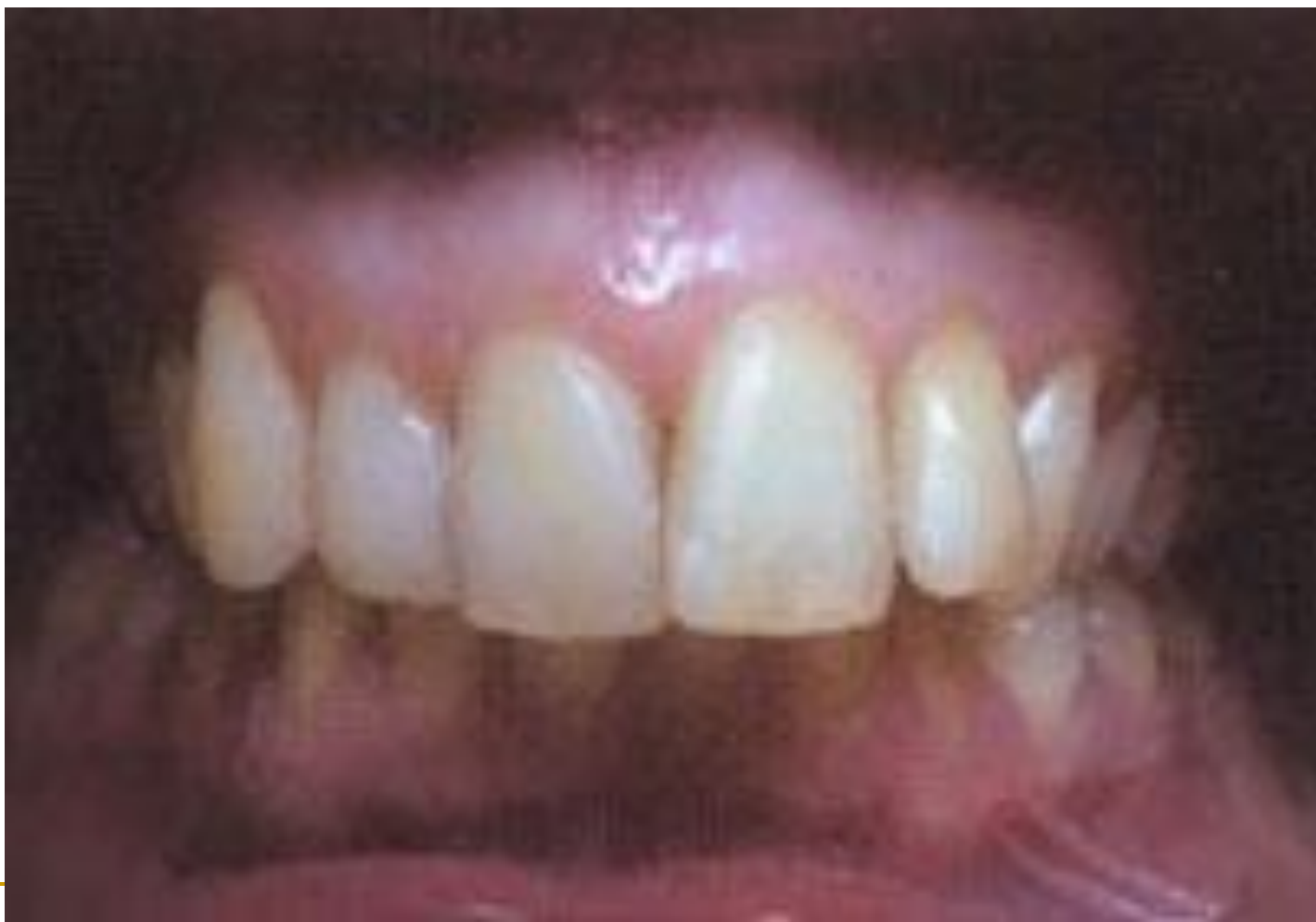

---

# Опистогнатия

- При опистогнатии и верхние и нижние фронтальные зубы наклонены в сторону полости рта (орально). Однако контакт фронтальных зубов сохраняется.
-

# Патологические или аномальные прикуса.

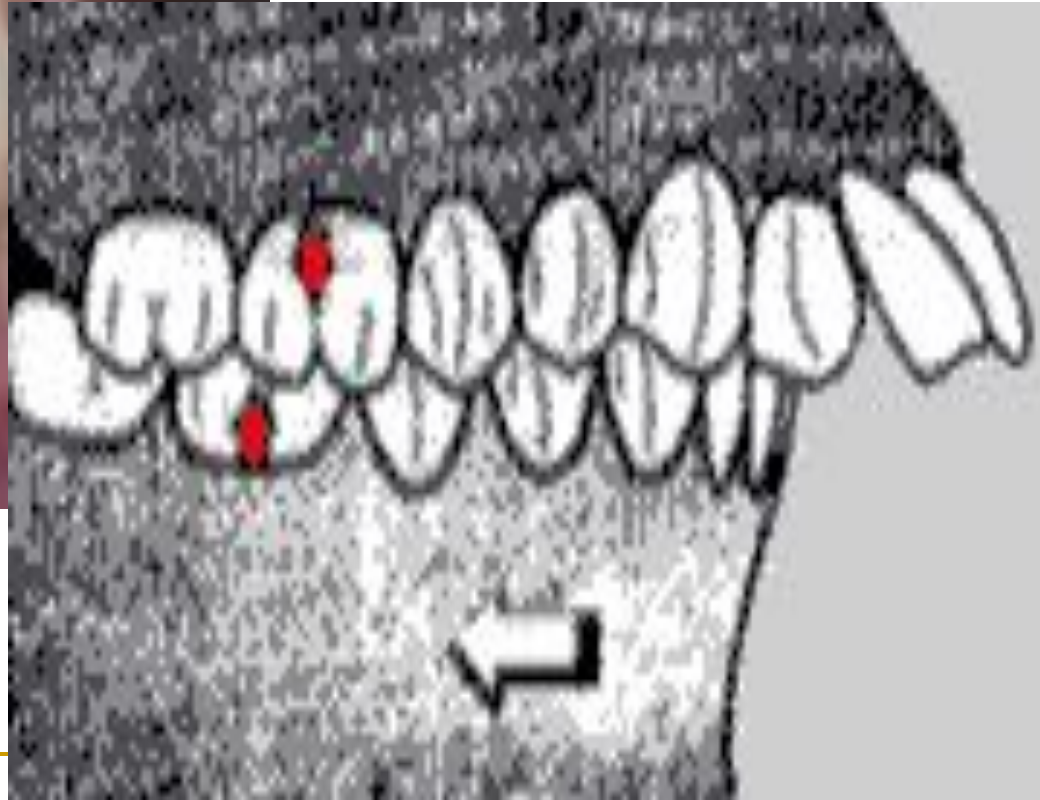
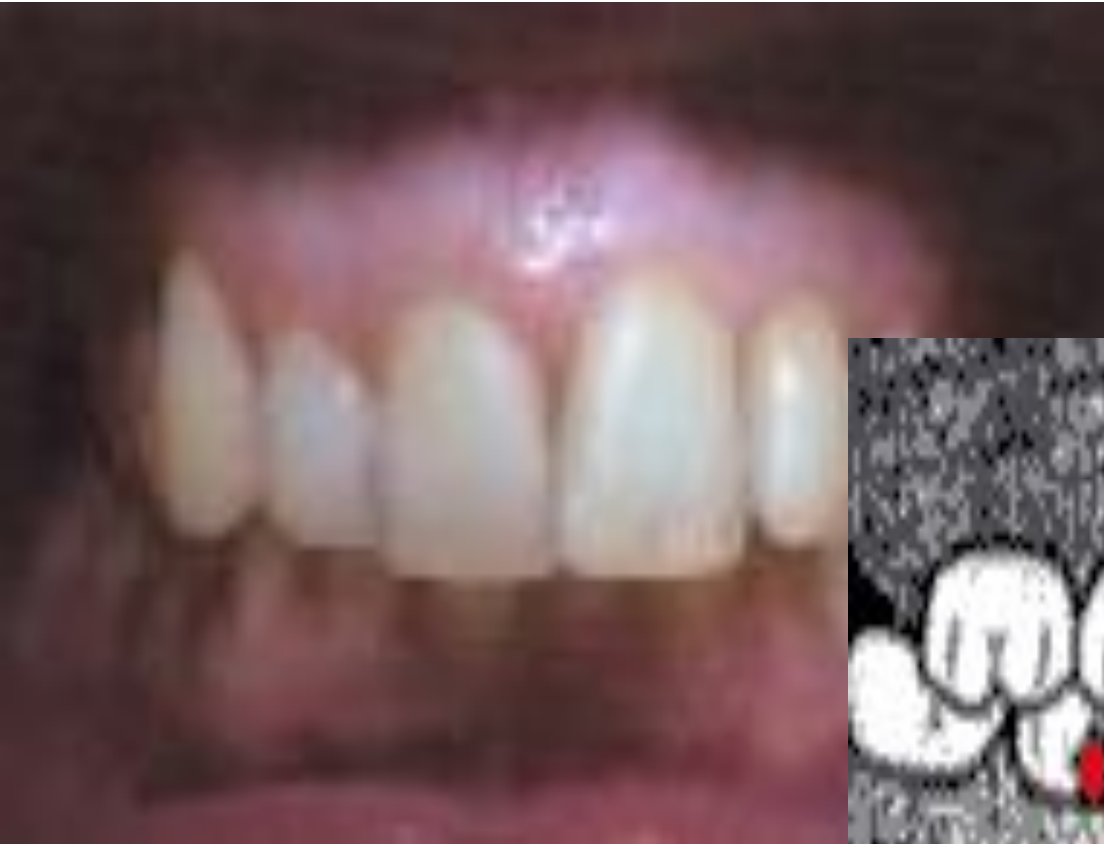

---

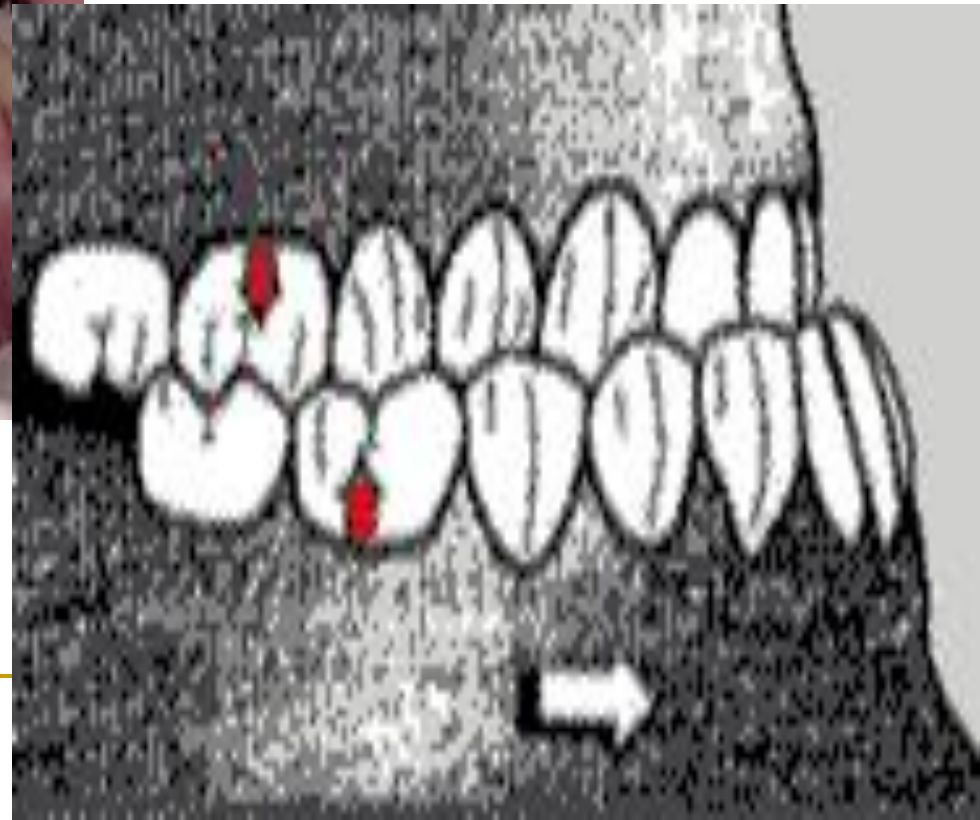
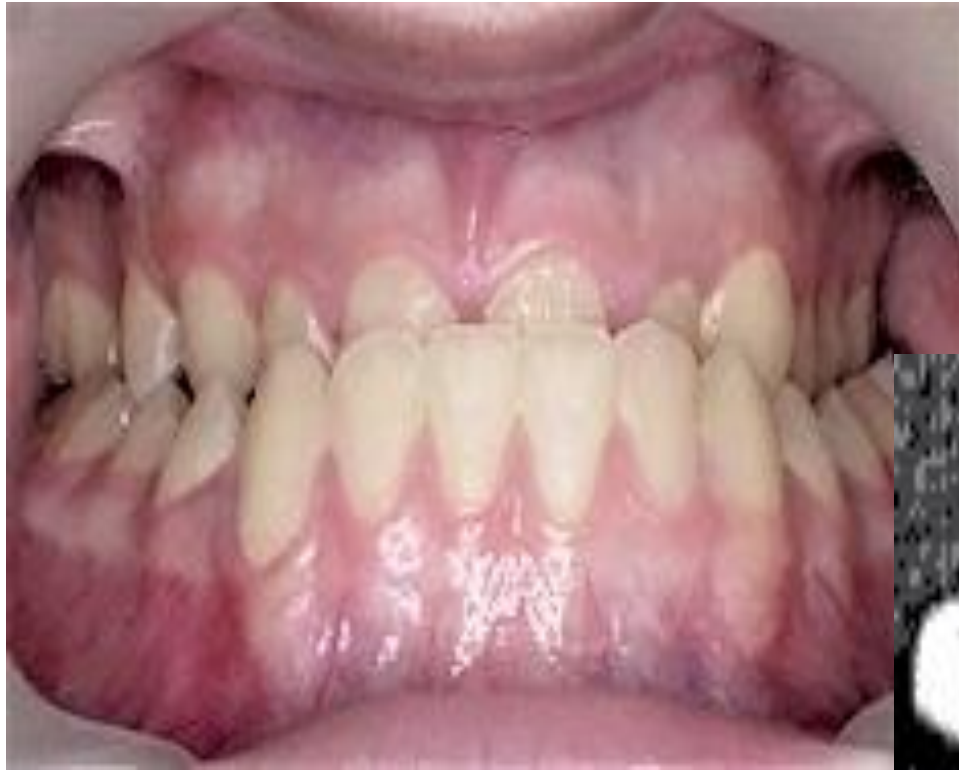## Основными факторами возникновения зубочелюстных аномалий являются:

- 1. Наследственные факторы
  - 2. Внешнесредовые факторы:
  - 3. Факторы, воздействующие на ребенка после рождения:
-

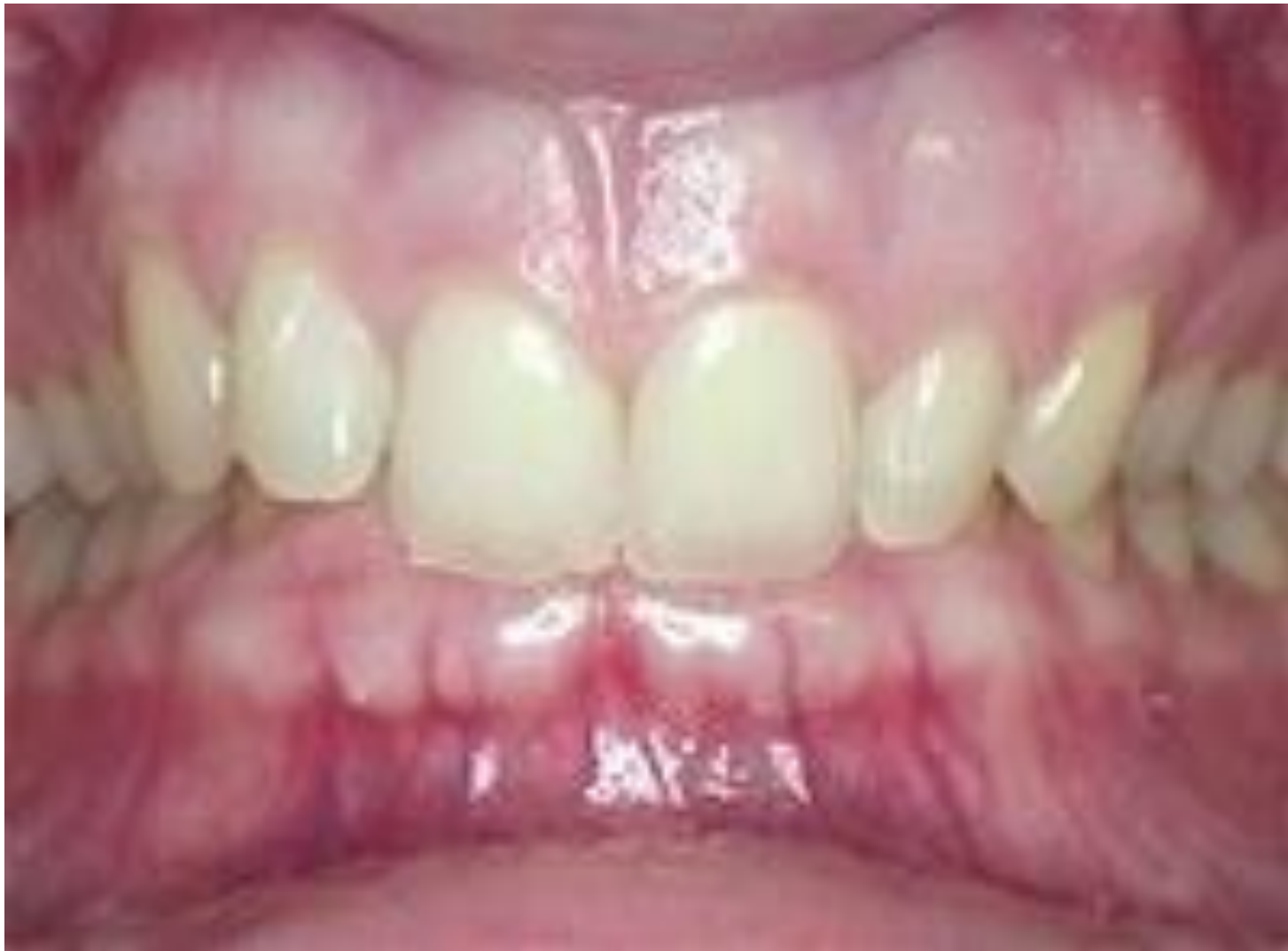# *Дистальный прикус*



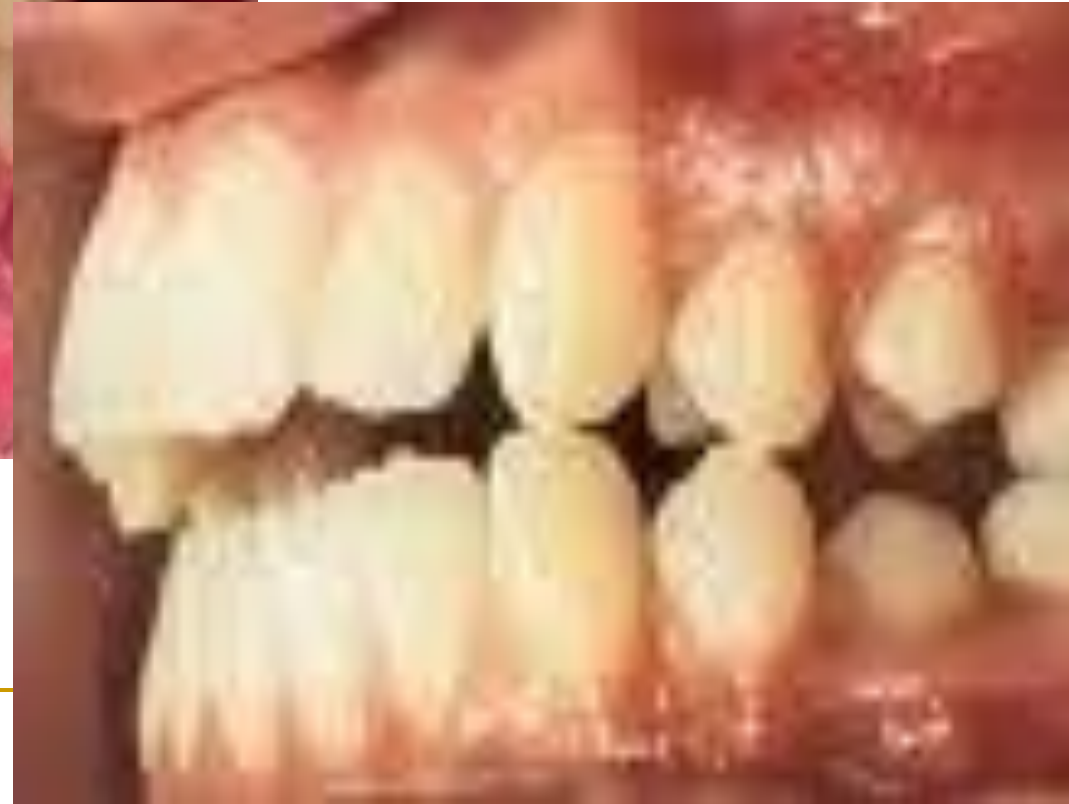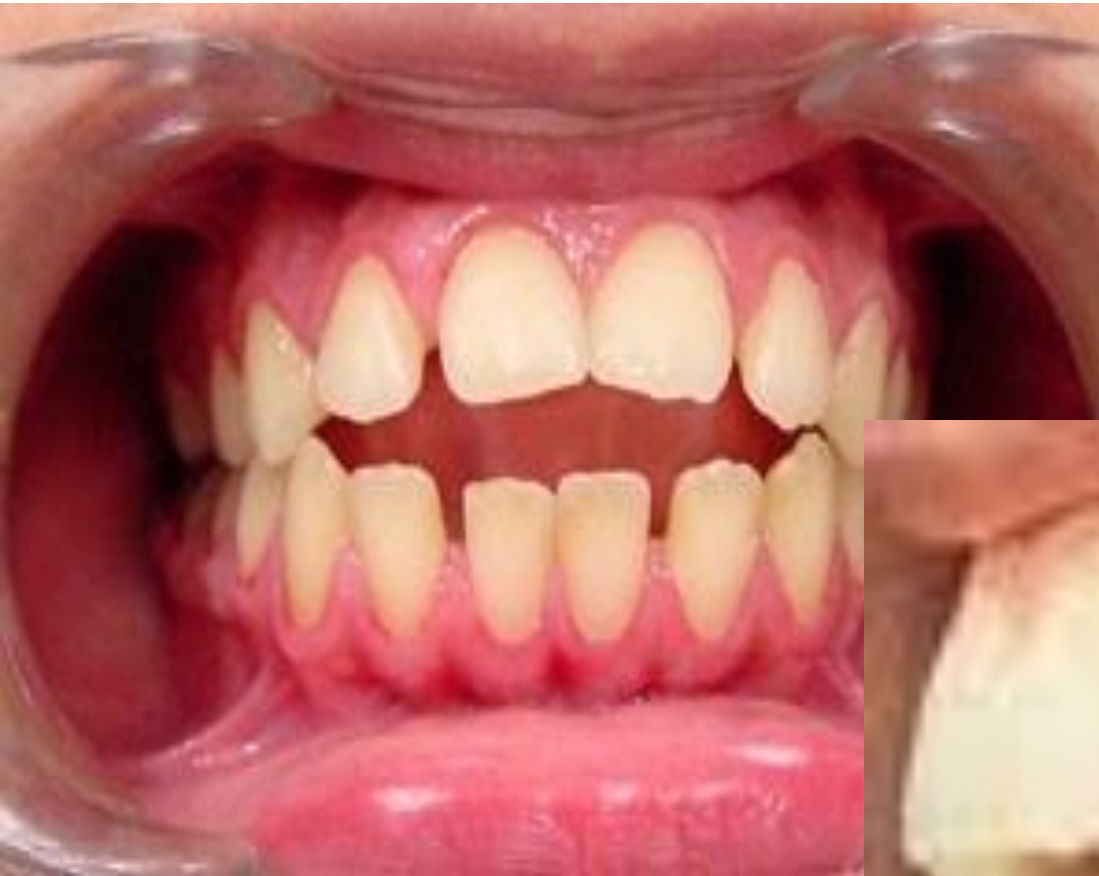# Мезиальный прикус



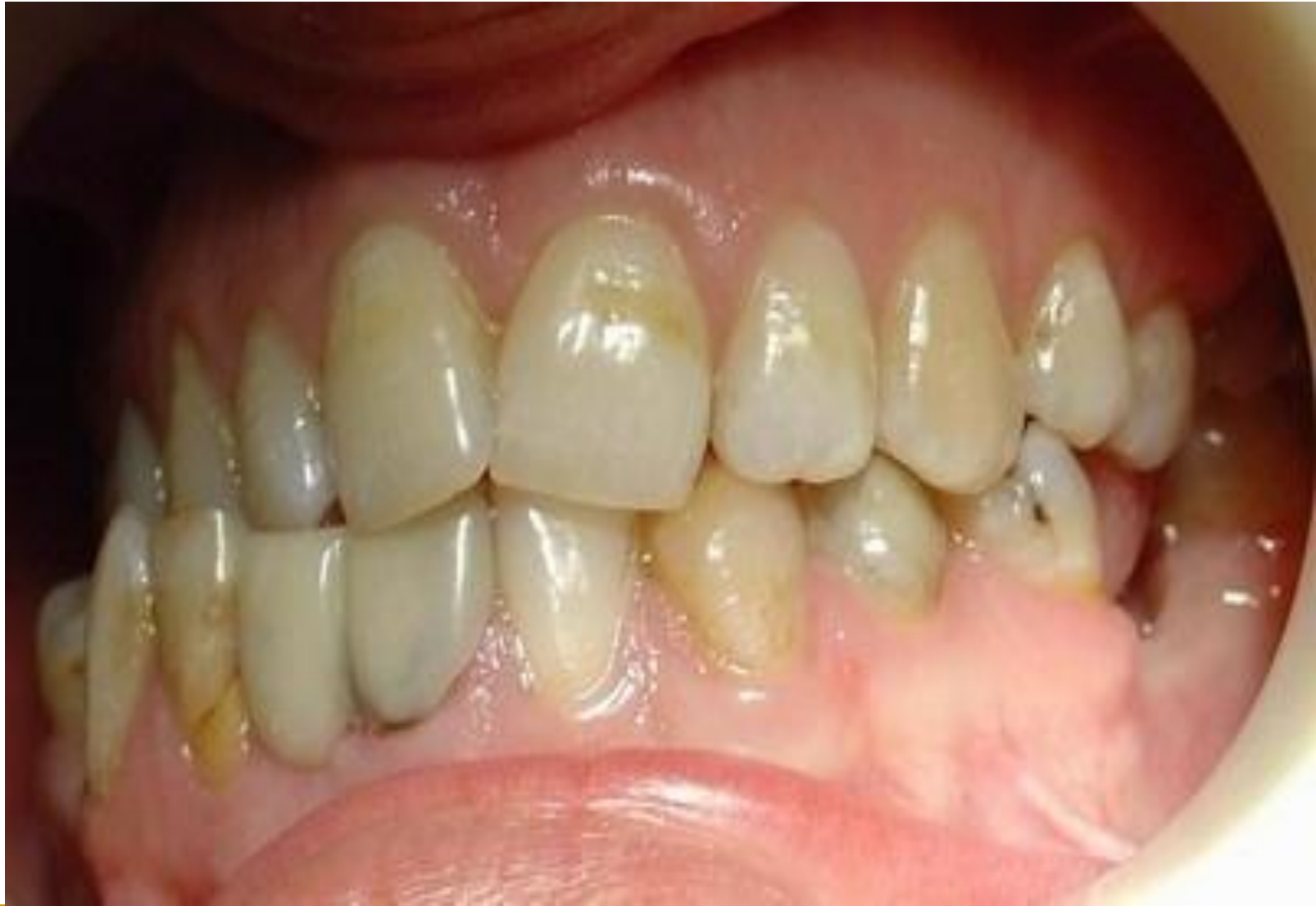# Глубокий прикус



# Открытый прикус:

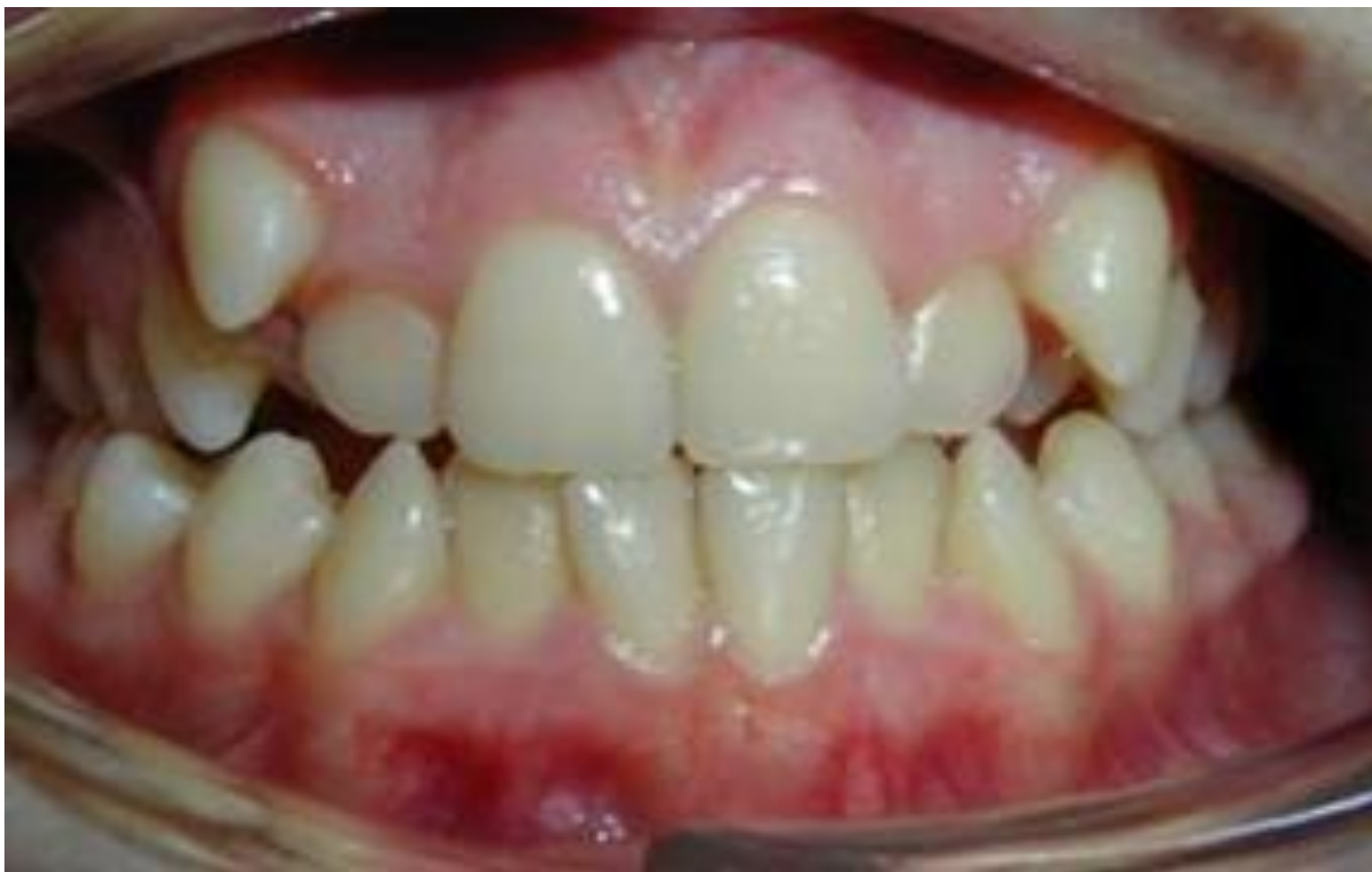

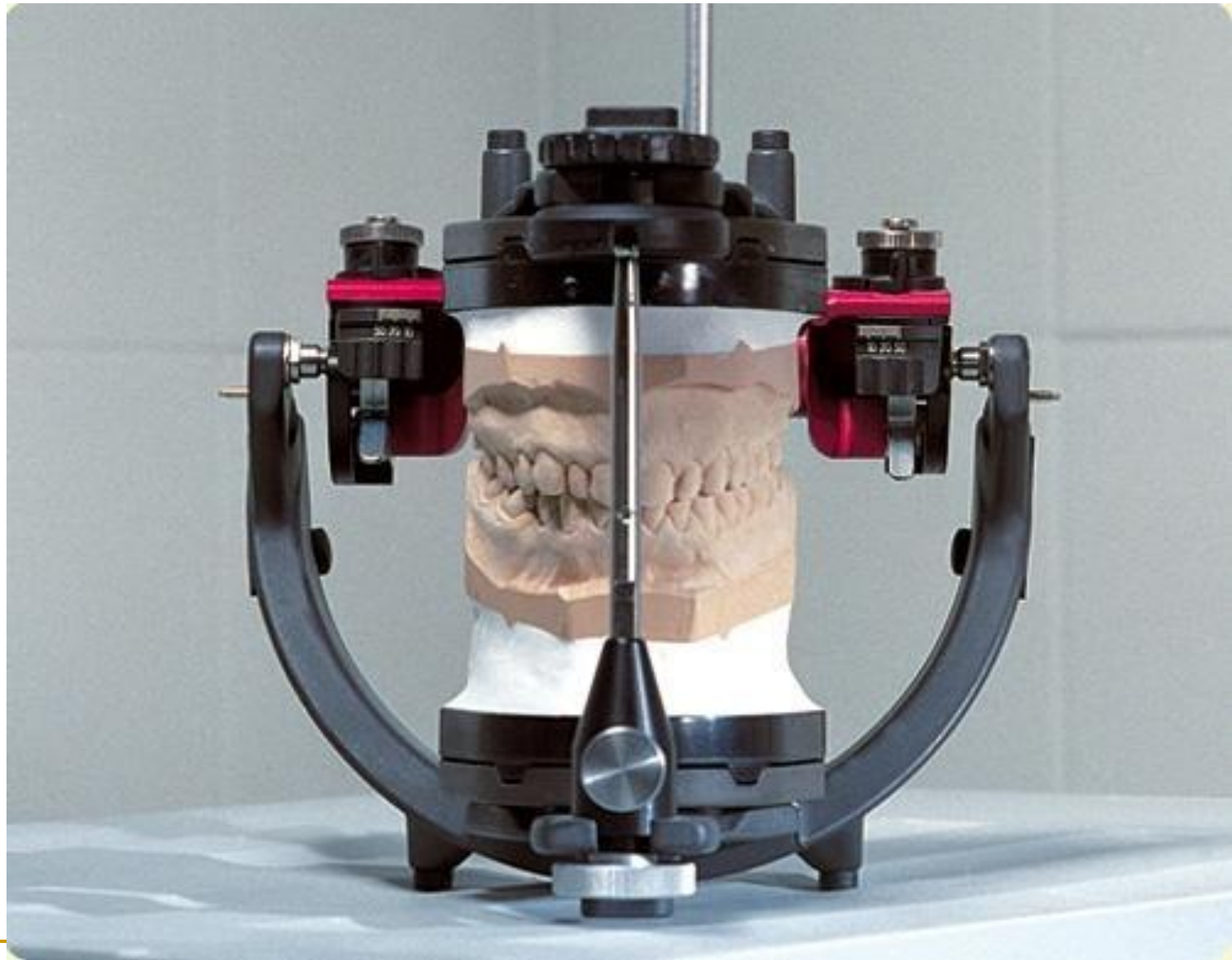
# Перекрестный прикус



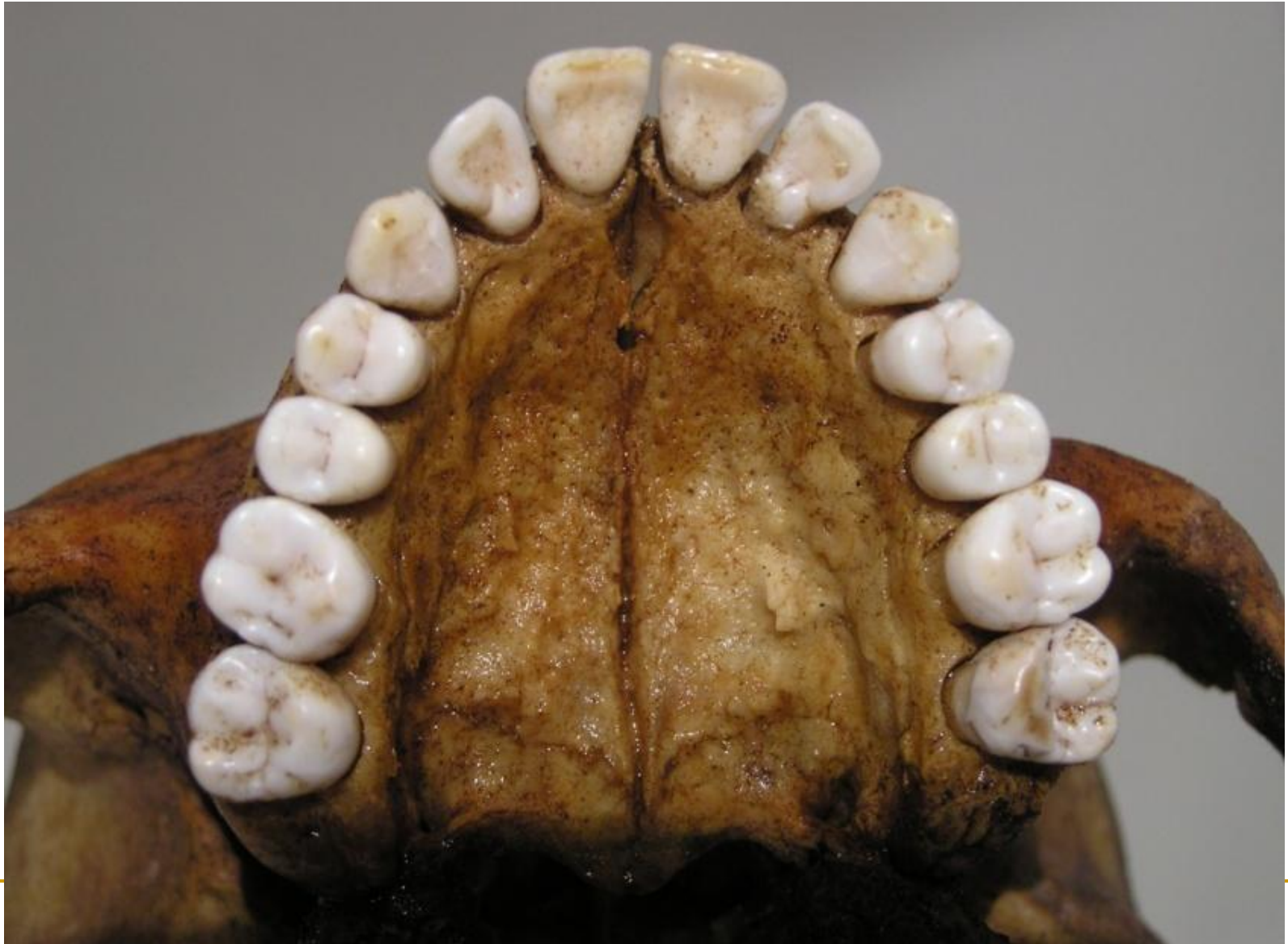

# Дистопия

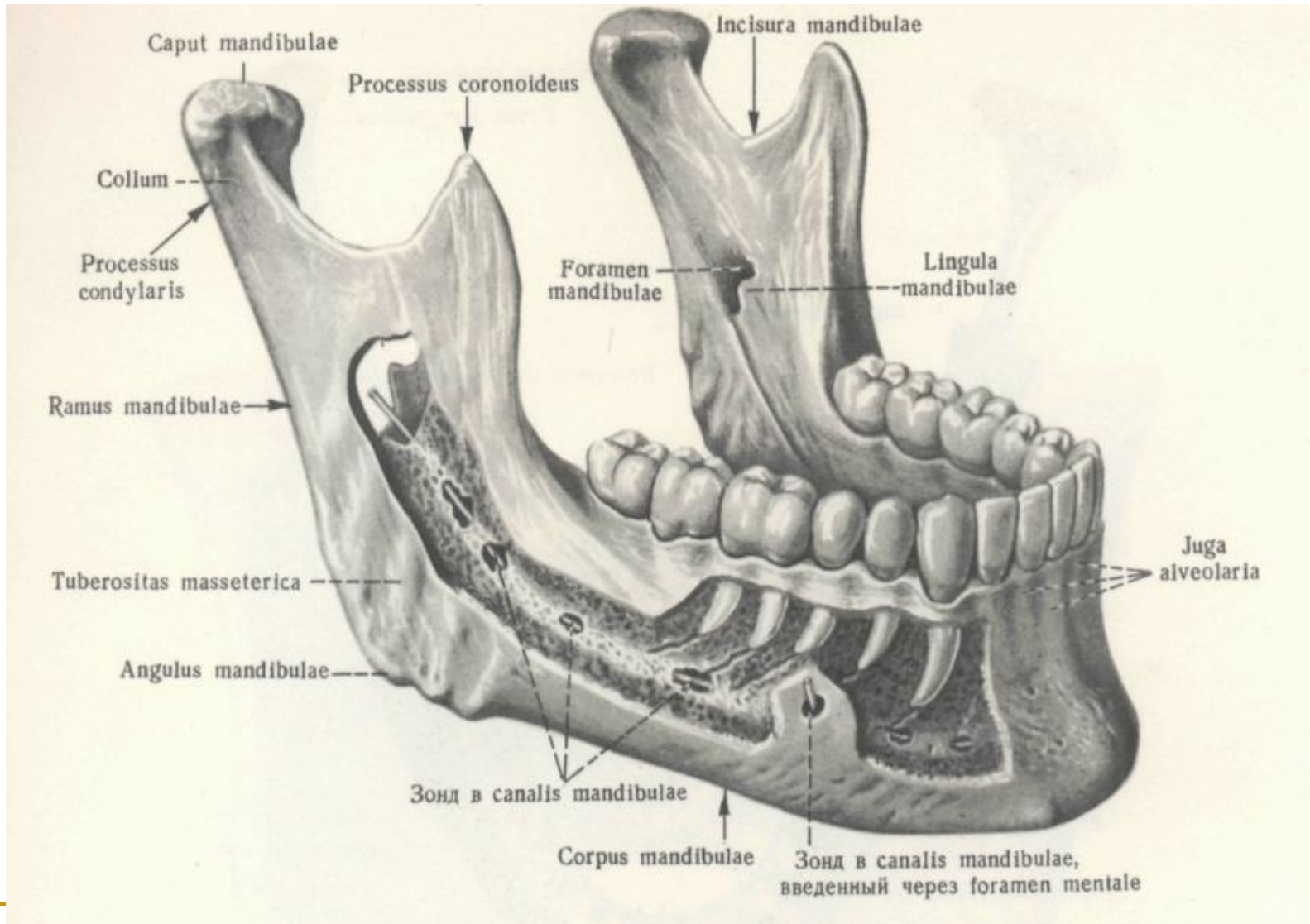




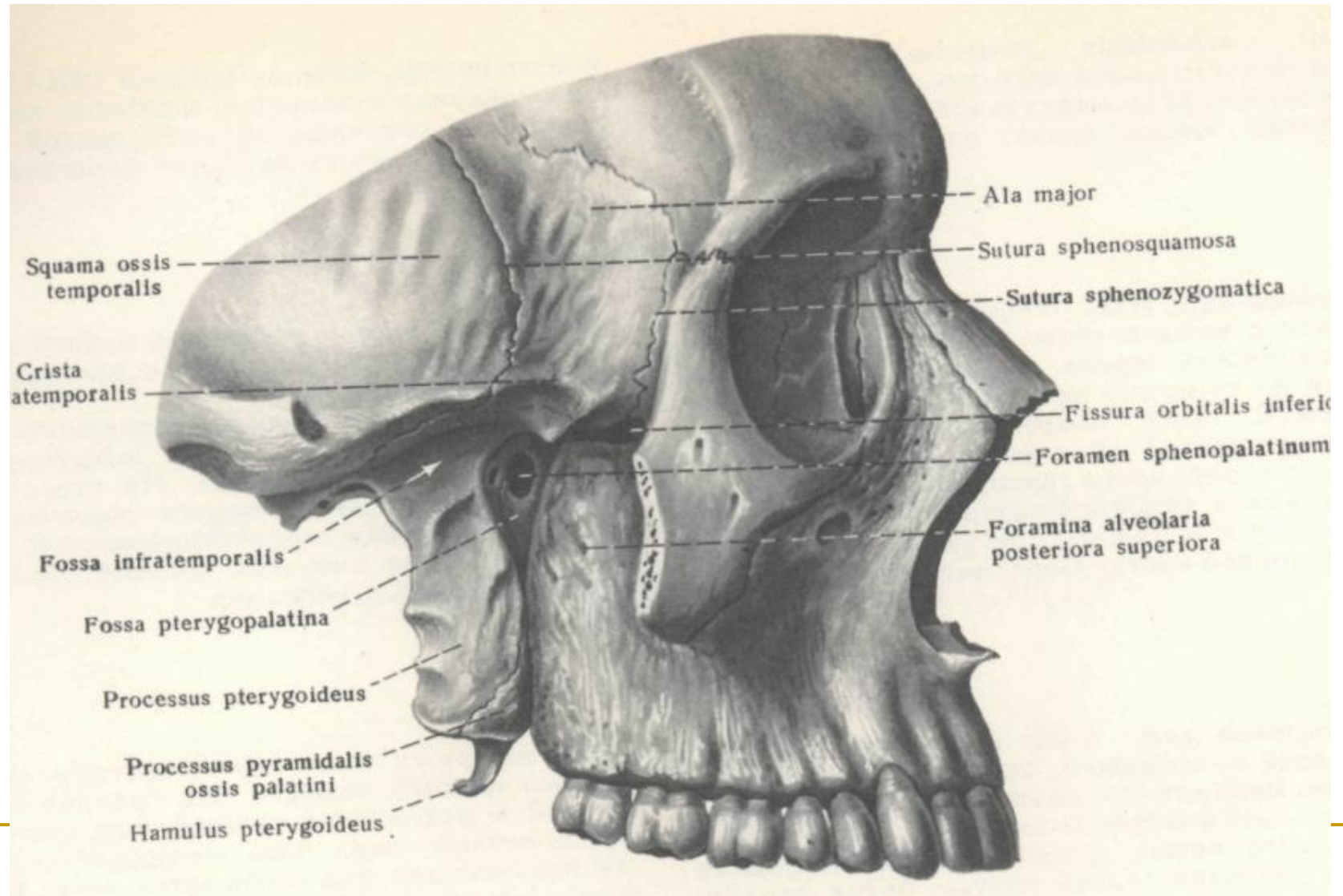
## *Зубной ряд верхней челюсти*



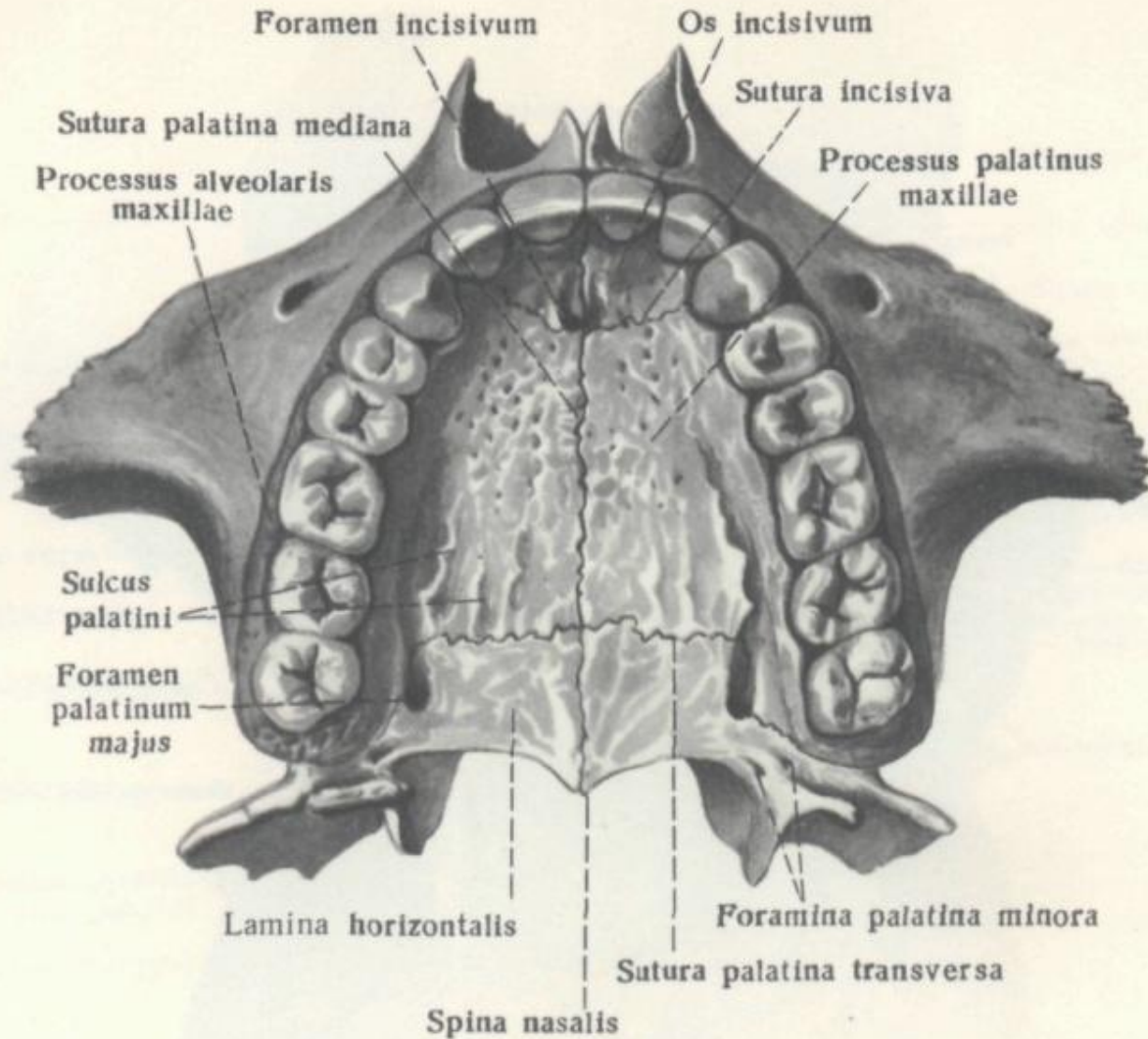
# Нижняя челюсть

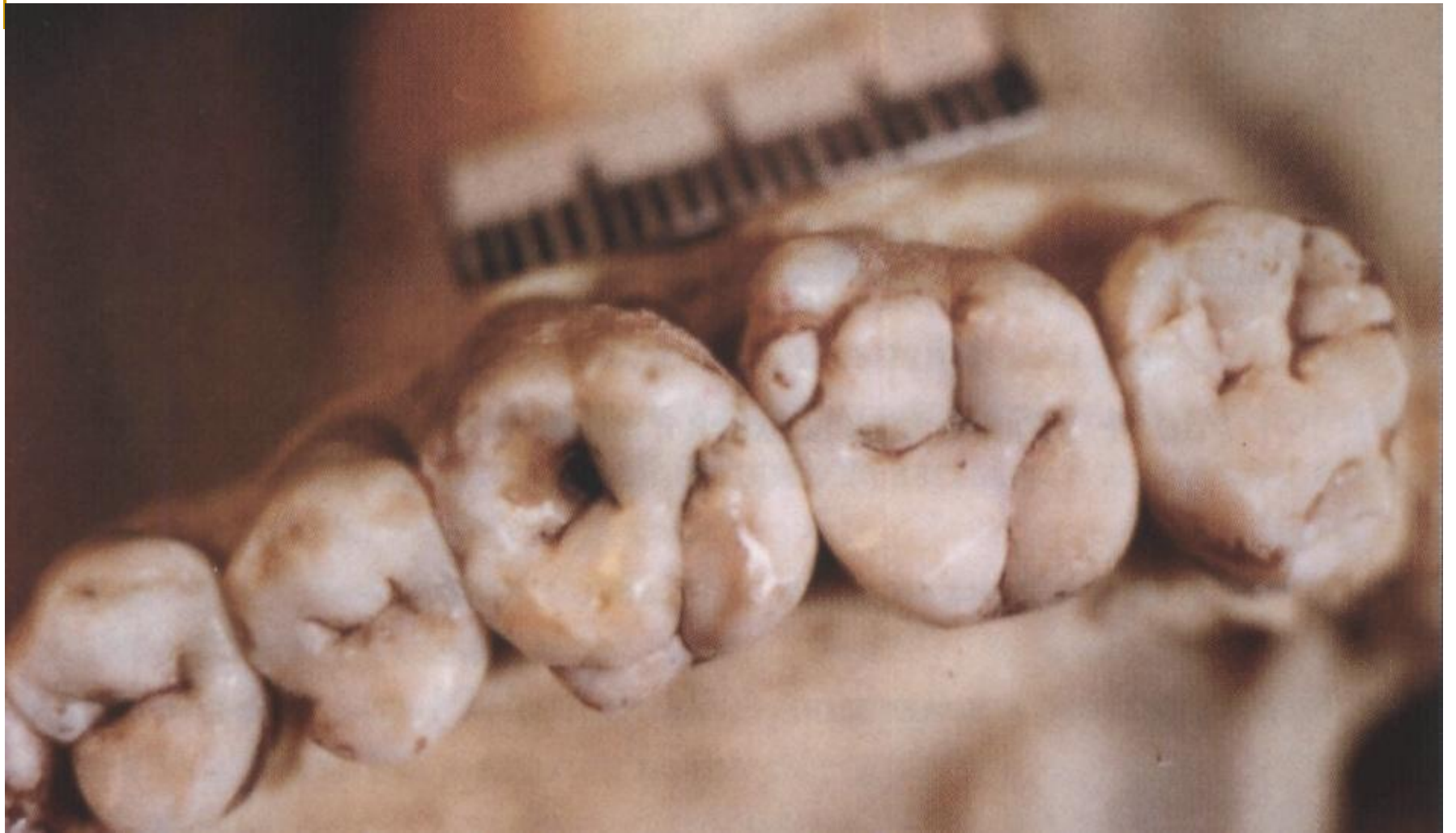

# Лицевой скелет

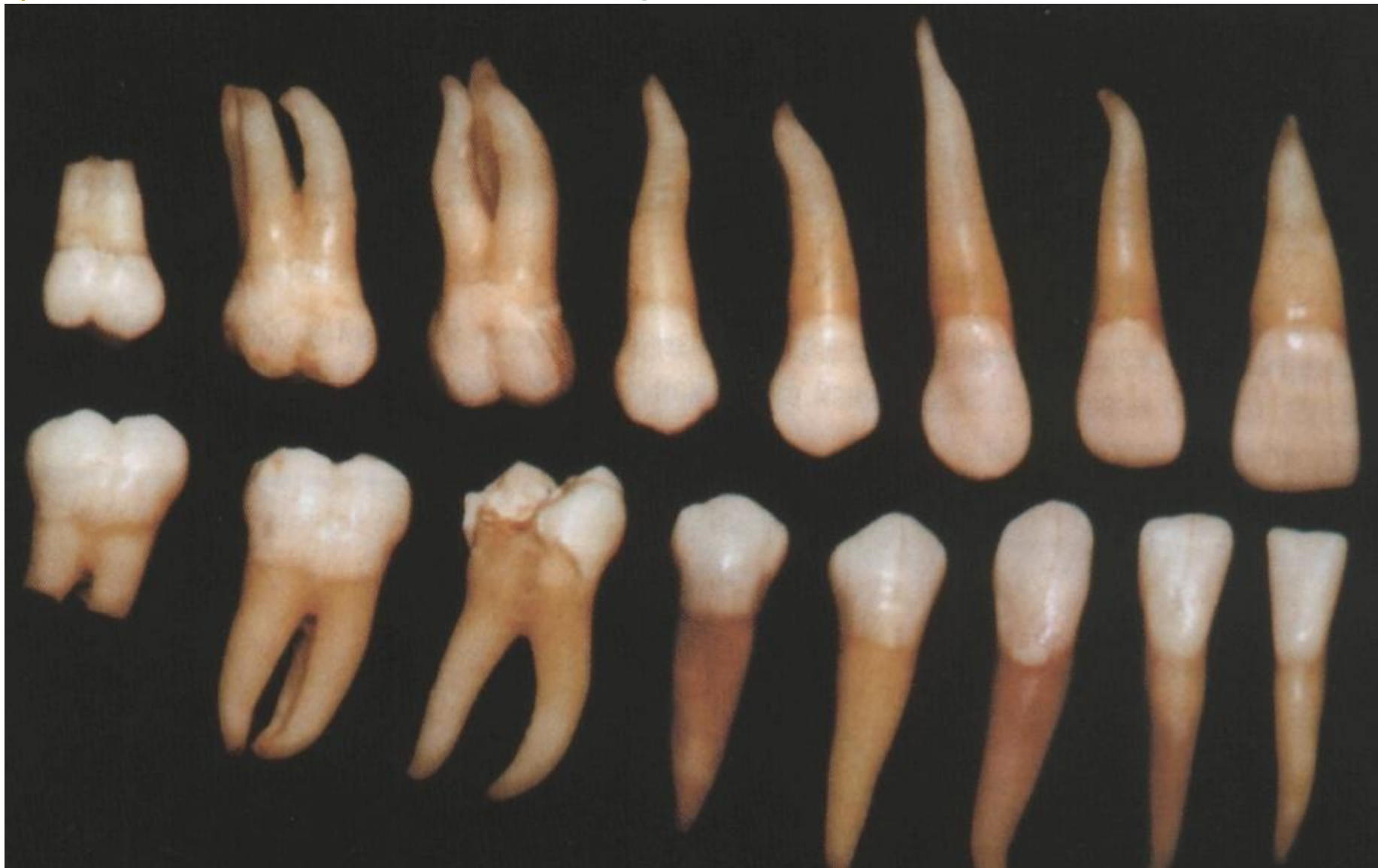

## Твердое небо



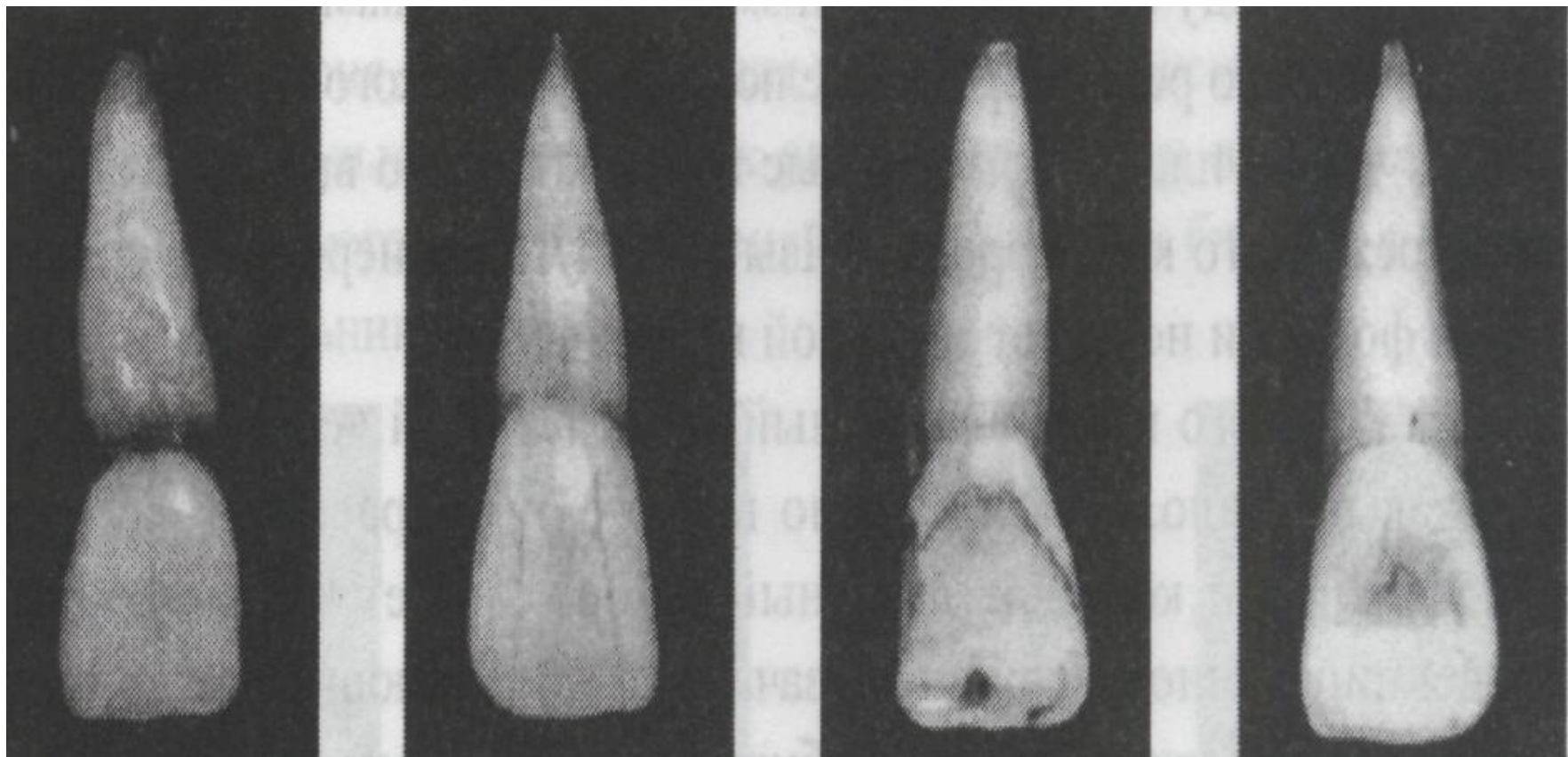


# Зубы

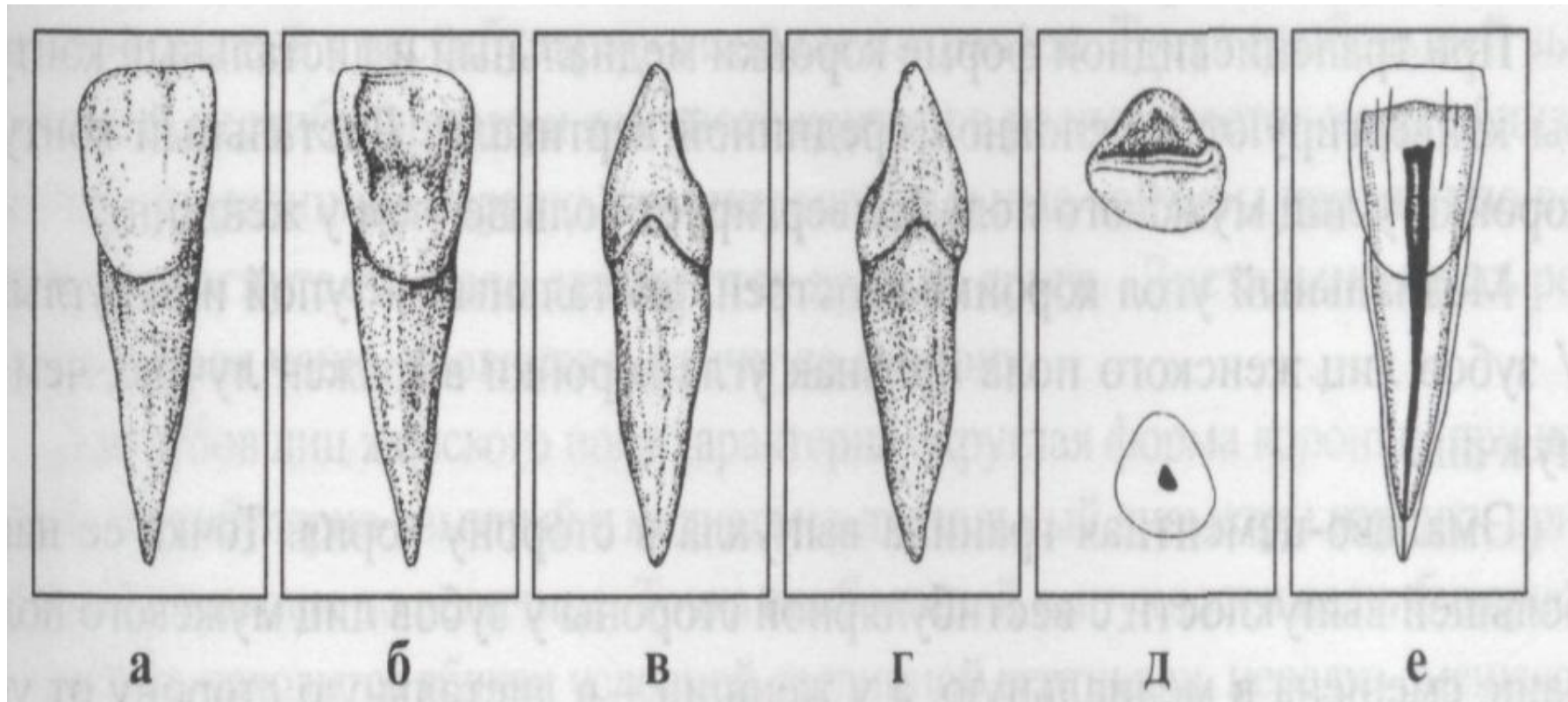




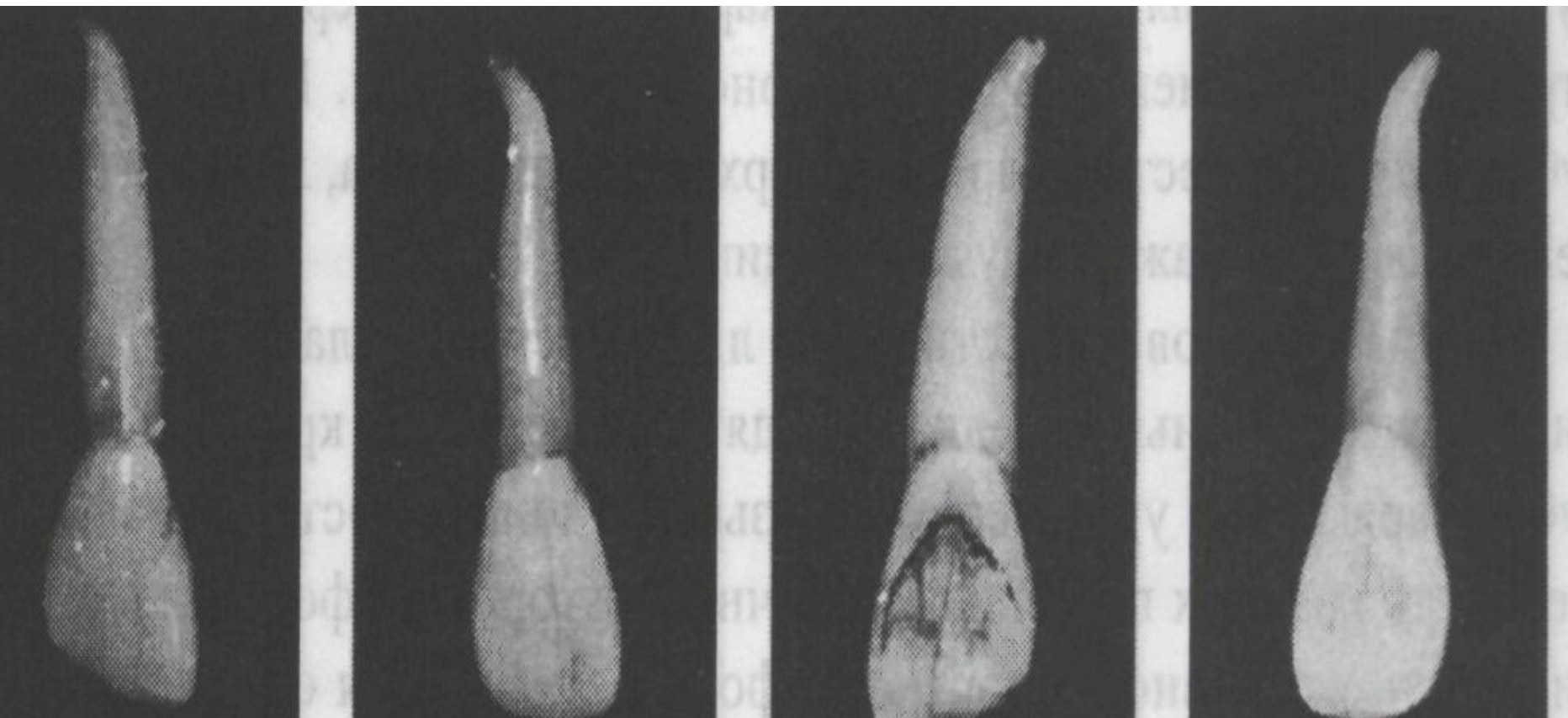
## *Центральные резцы верхней челюсти*




# Центральные резцы верхней челюсти



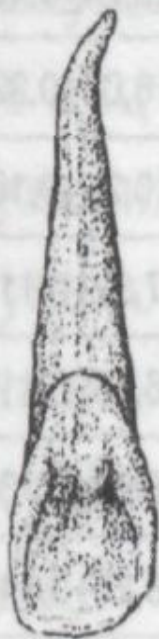# *Латеральные резцы верхней челюсти*



# *Латеральные резцы верхней челюсти*



а



б



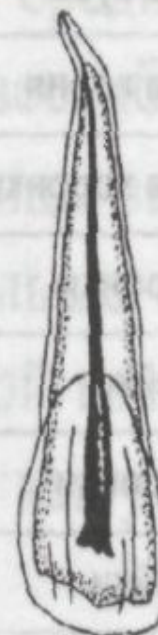в



г

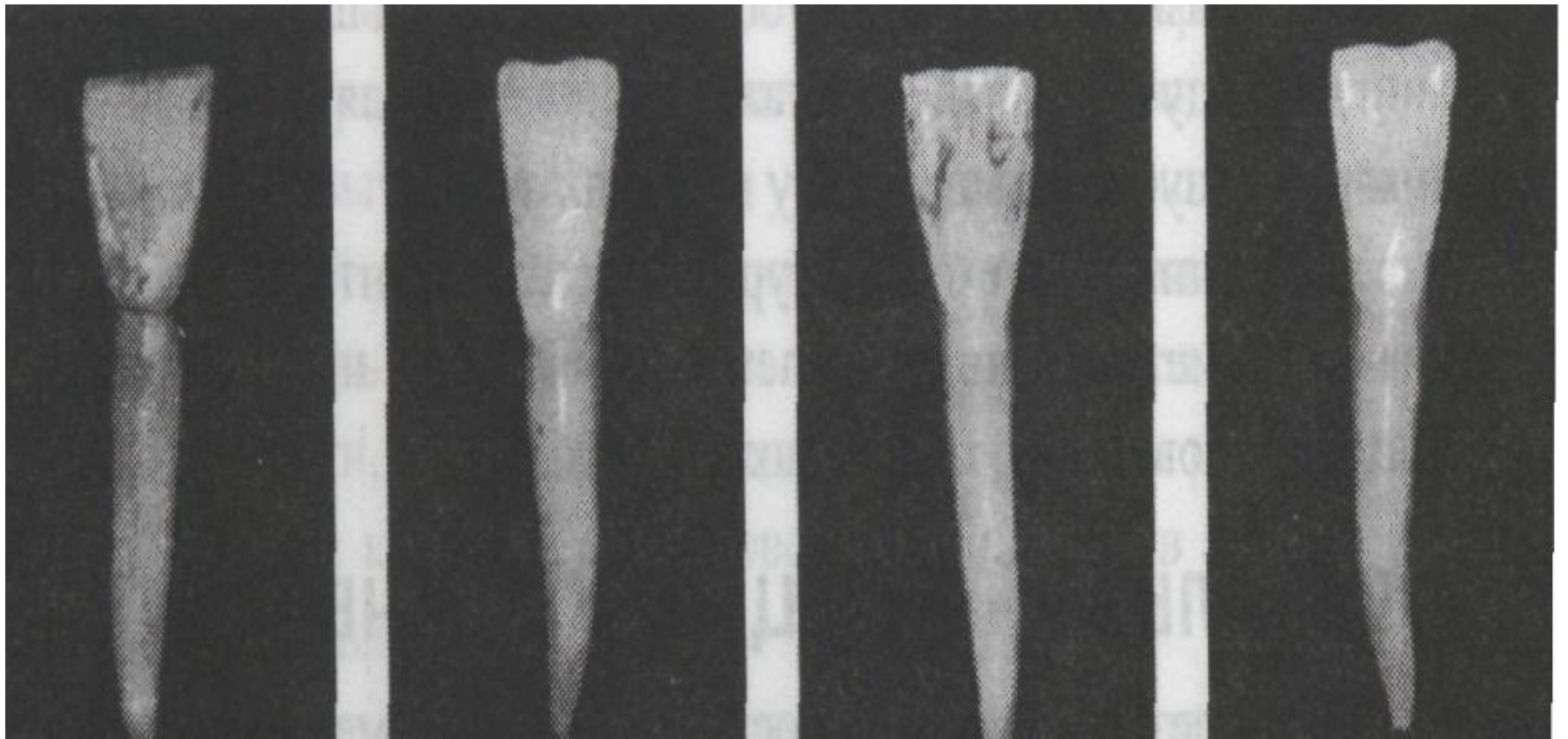


д

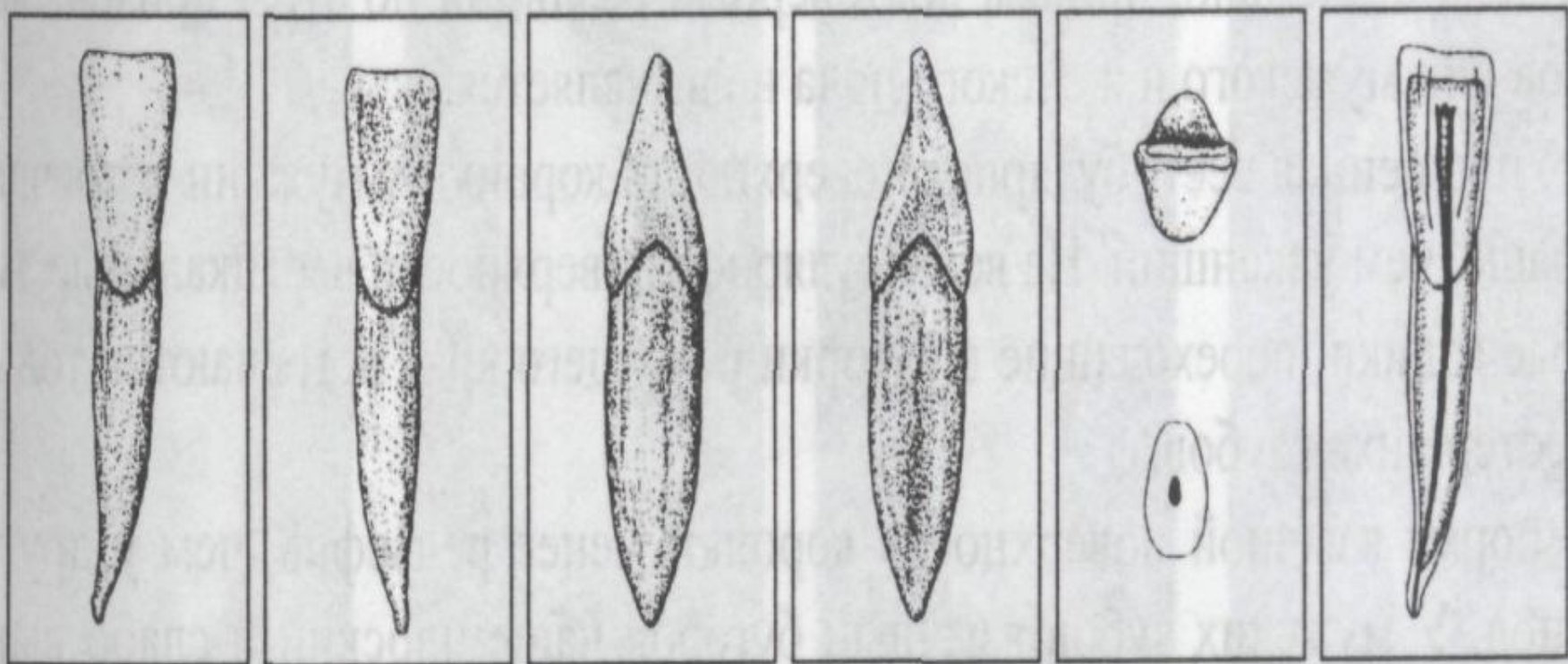


е

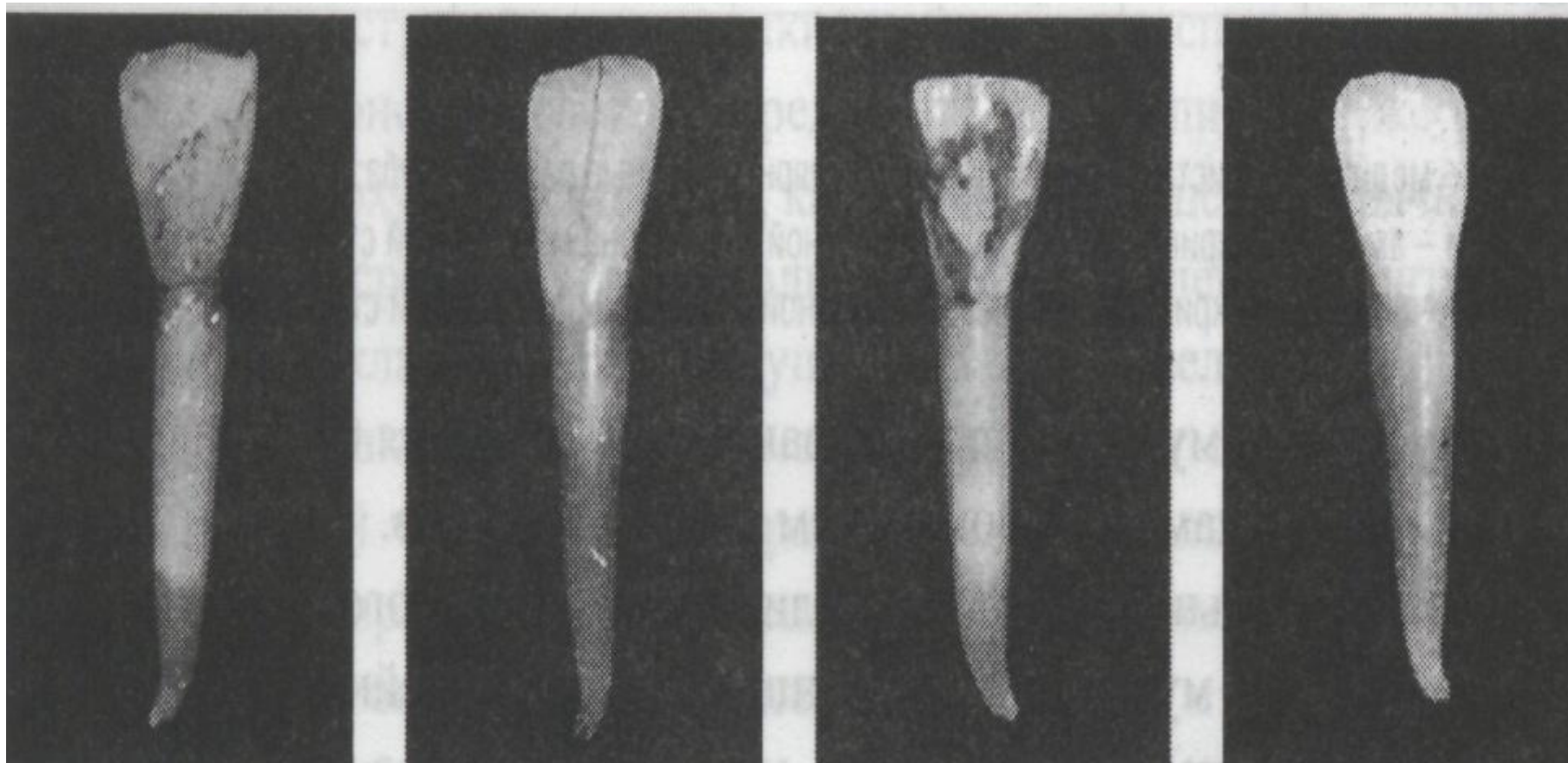
# *Центральные резцы нижней челюсти*



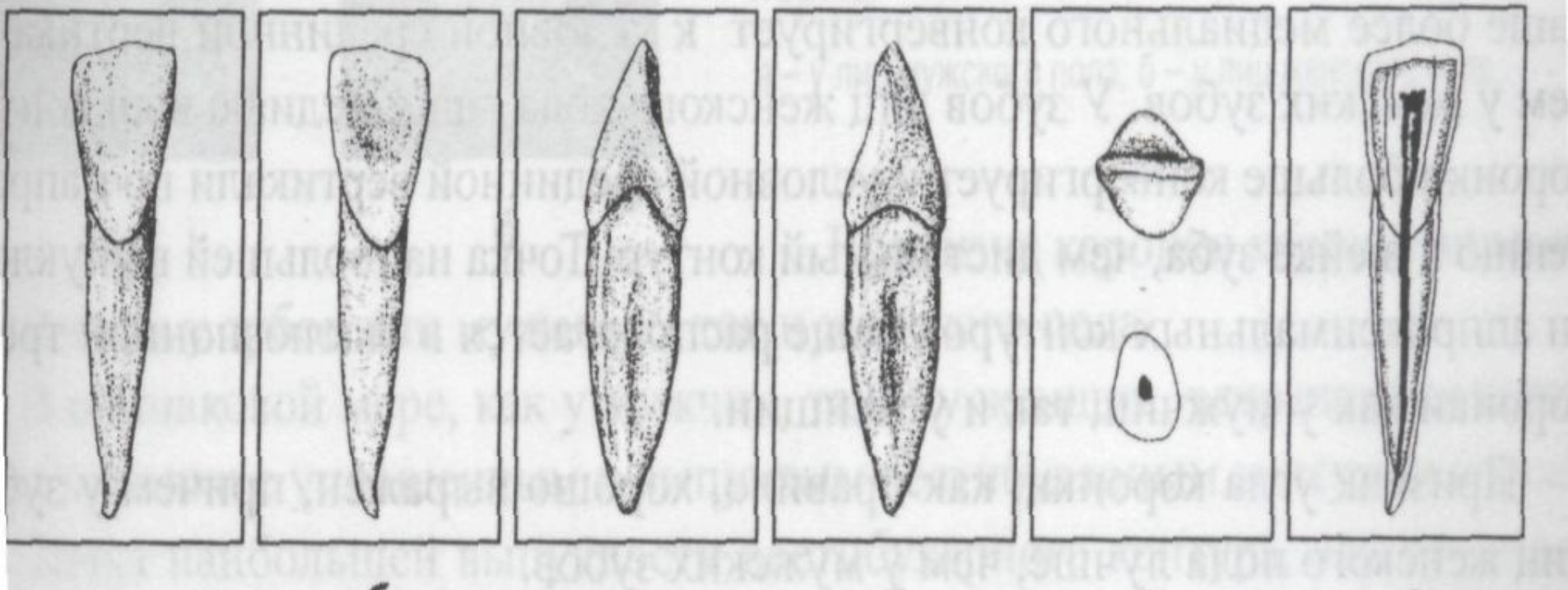
# *Центральные резцы нижней челюсти*



# *Латеральные резцы нижней челюсти*

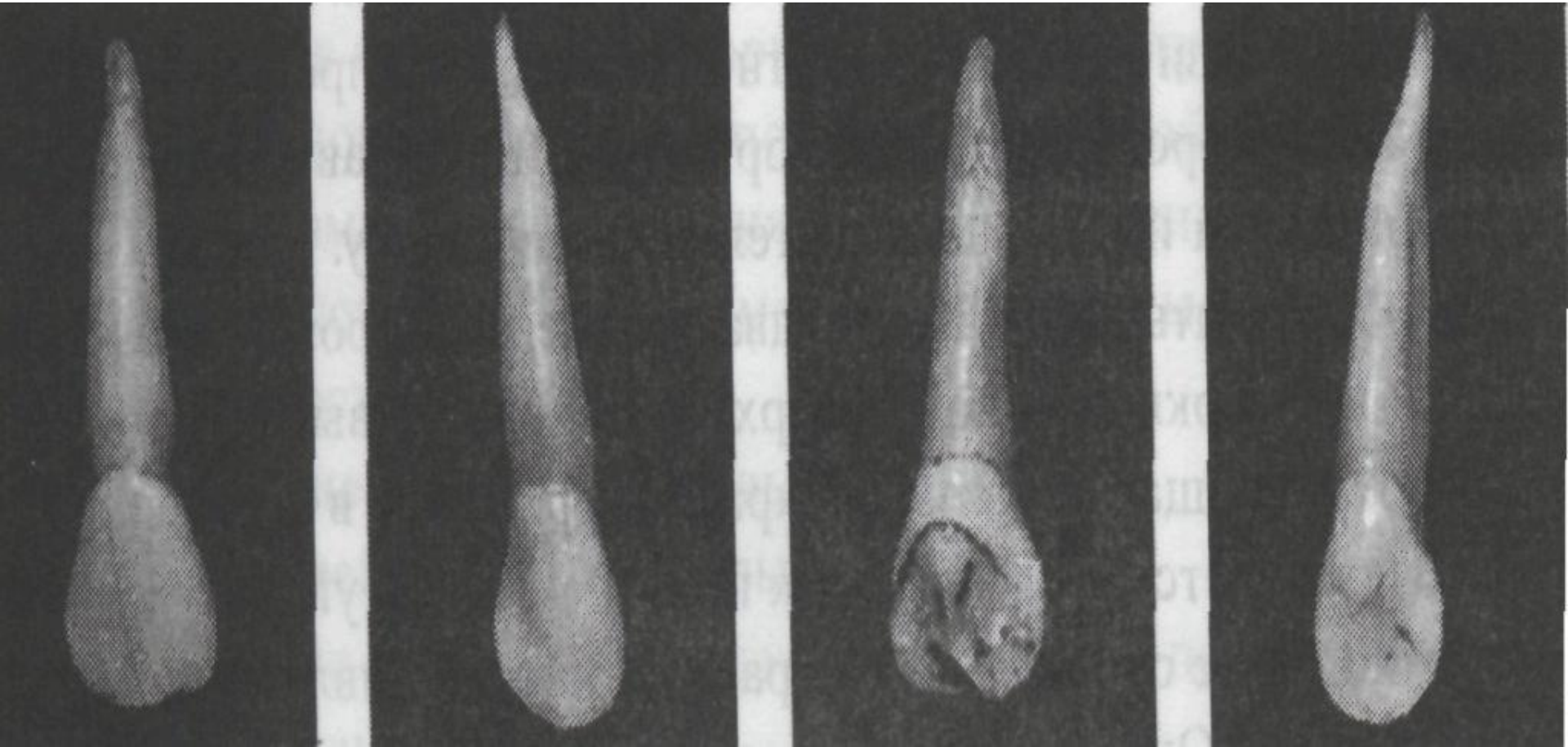


# *Латеральные резцы нижней челюсти*

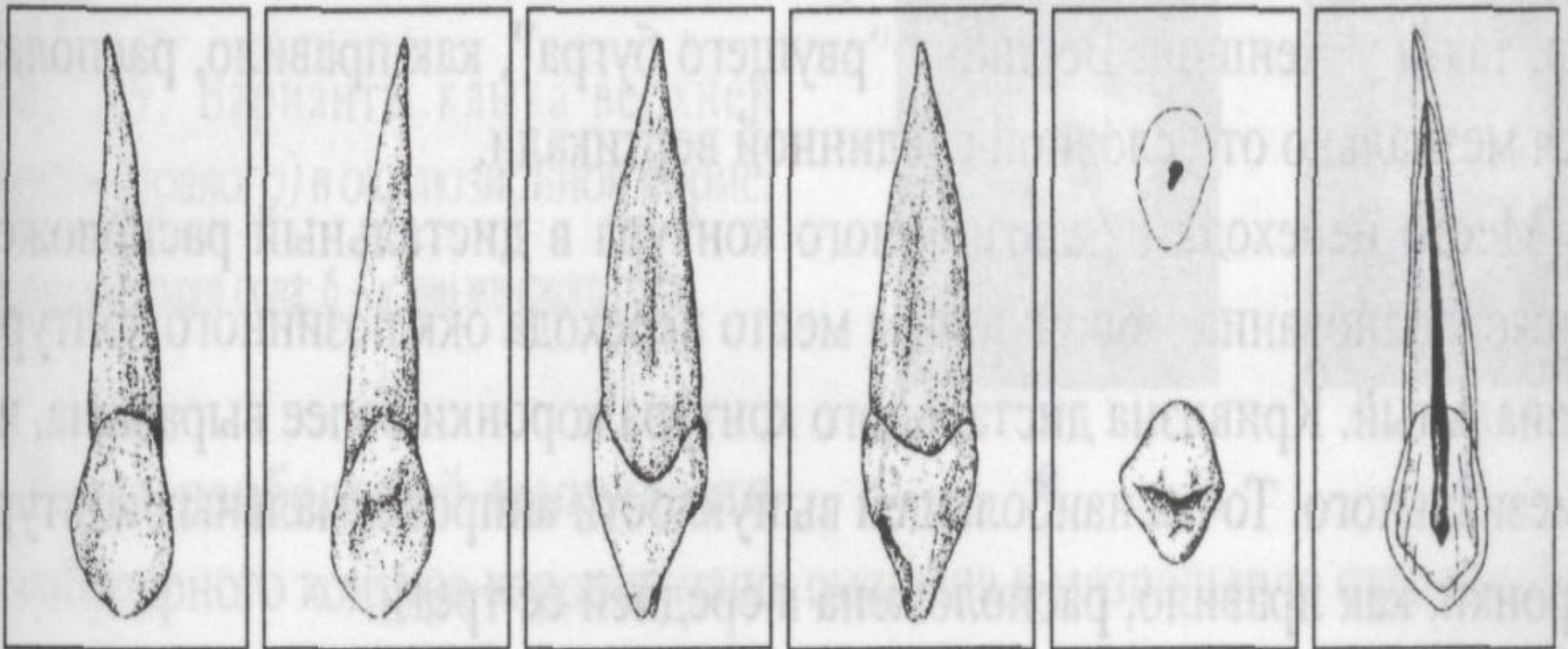




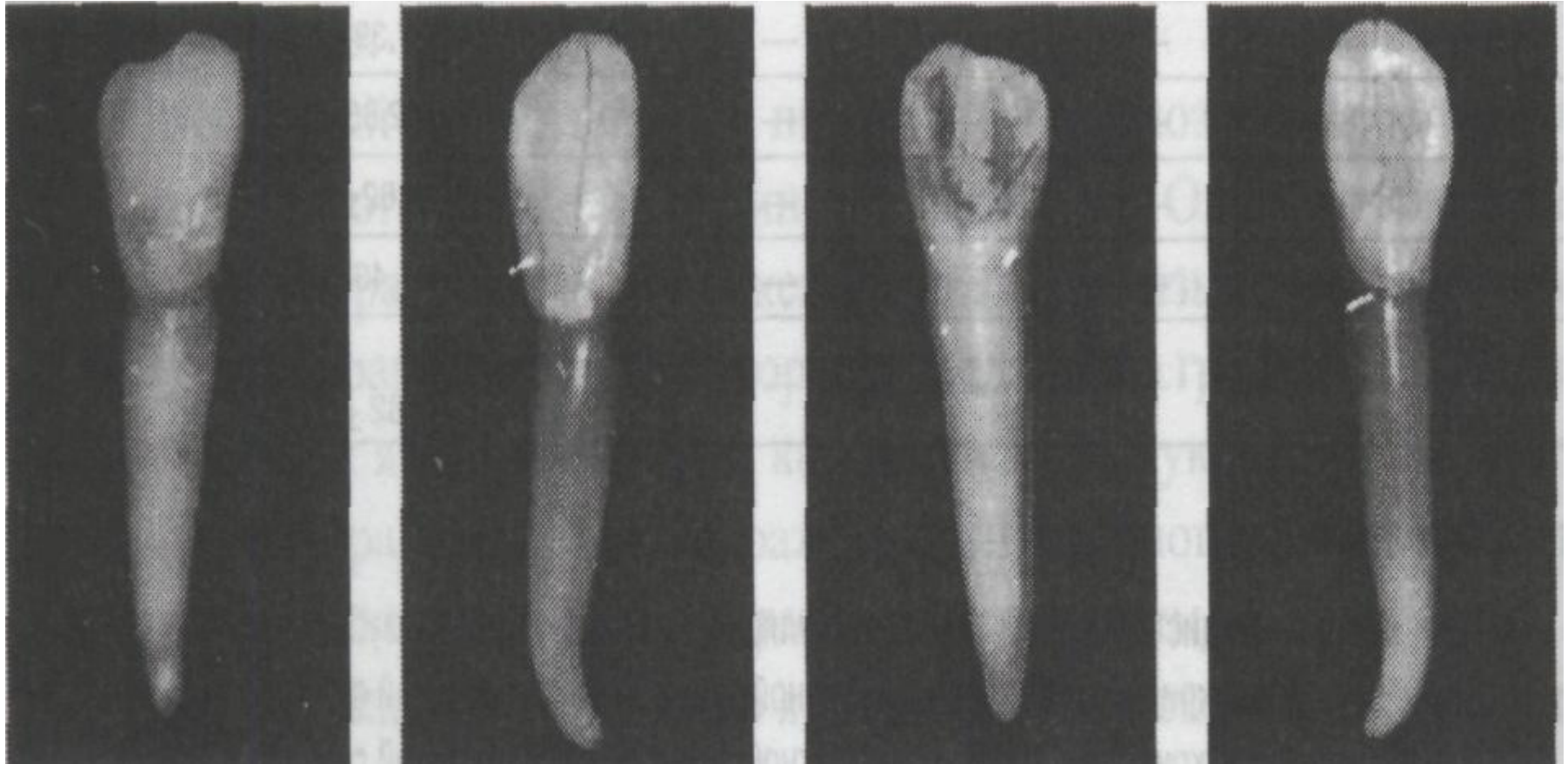
# *Клыки верхней челюсти*



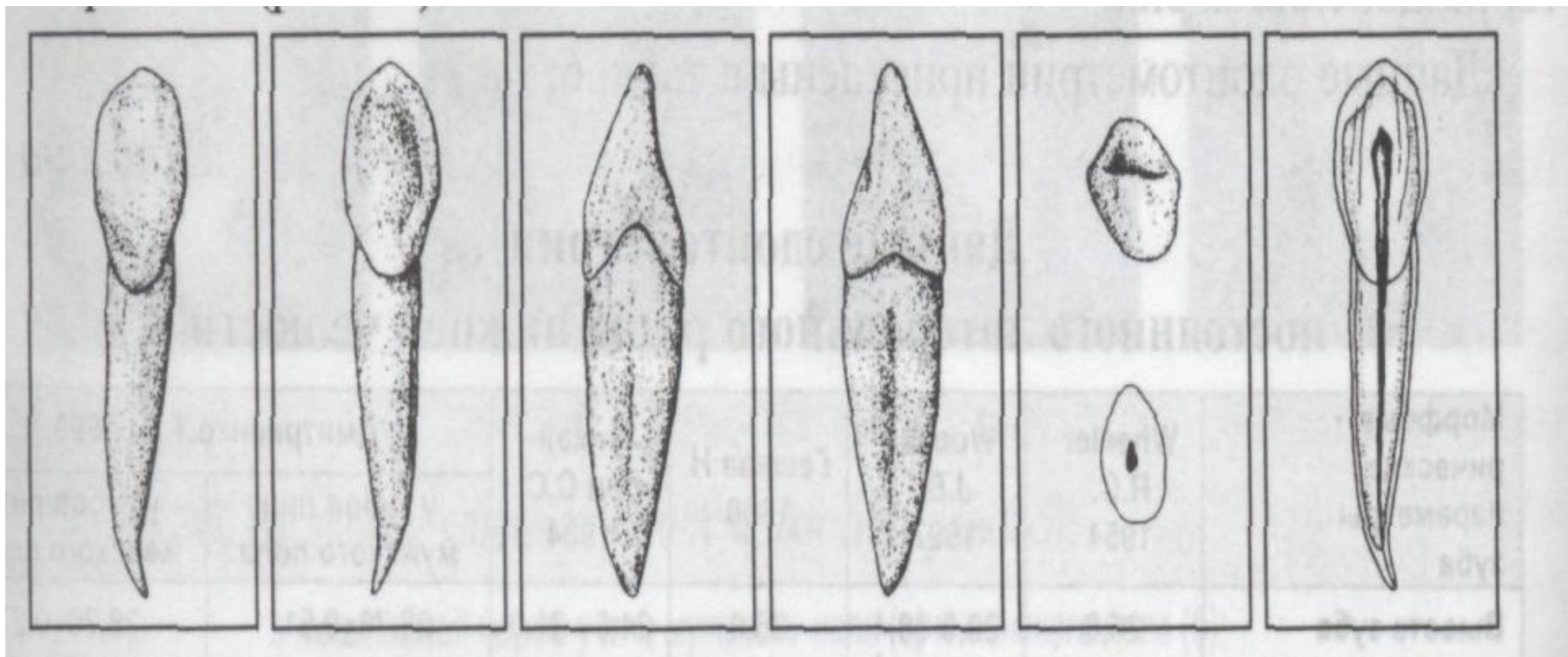
# *Клыки верхней челюсти*



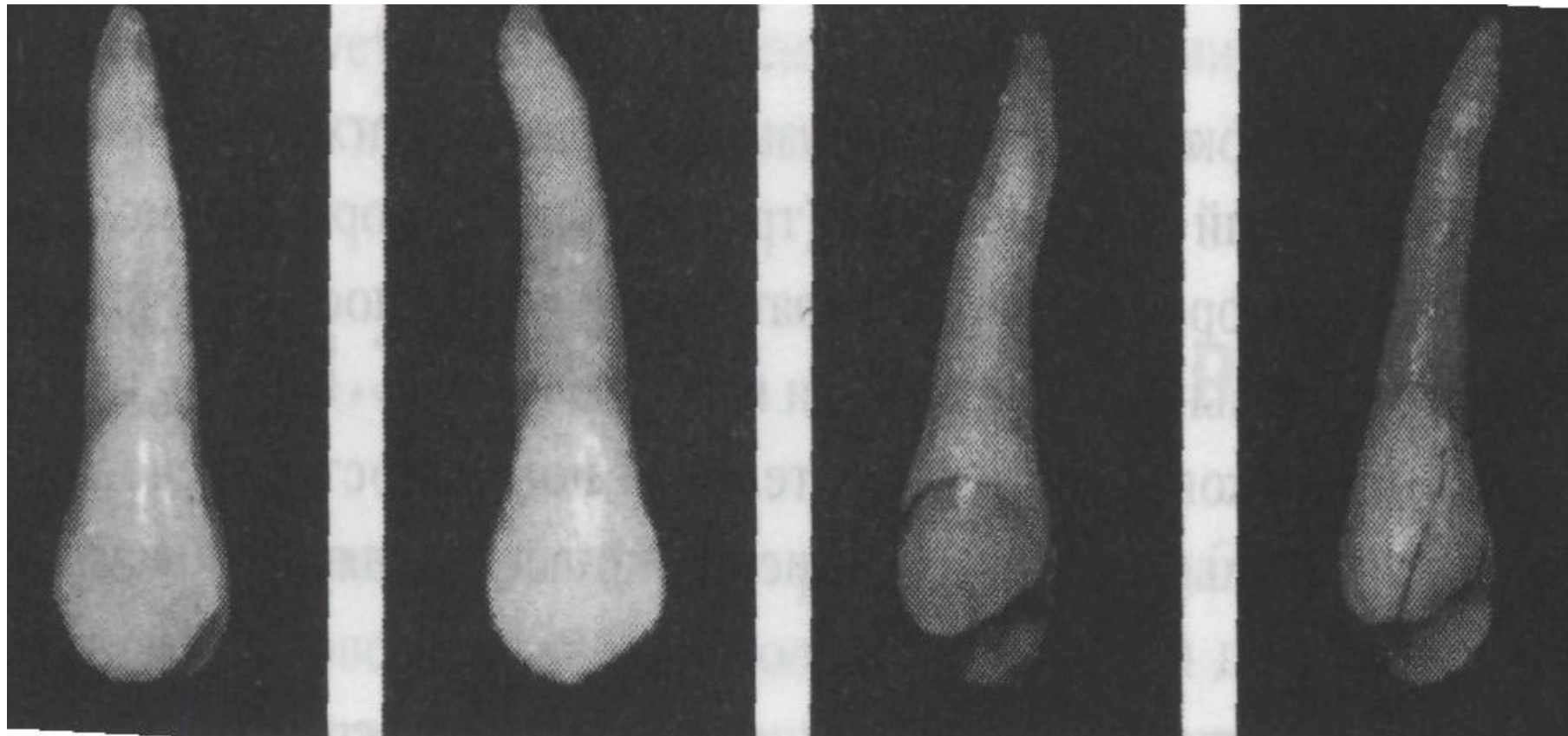
## *Клыки нижней челюсти*



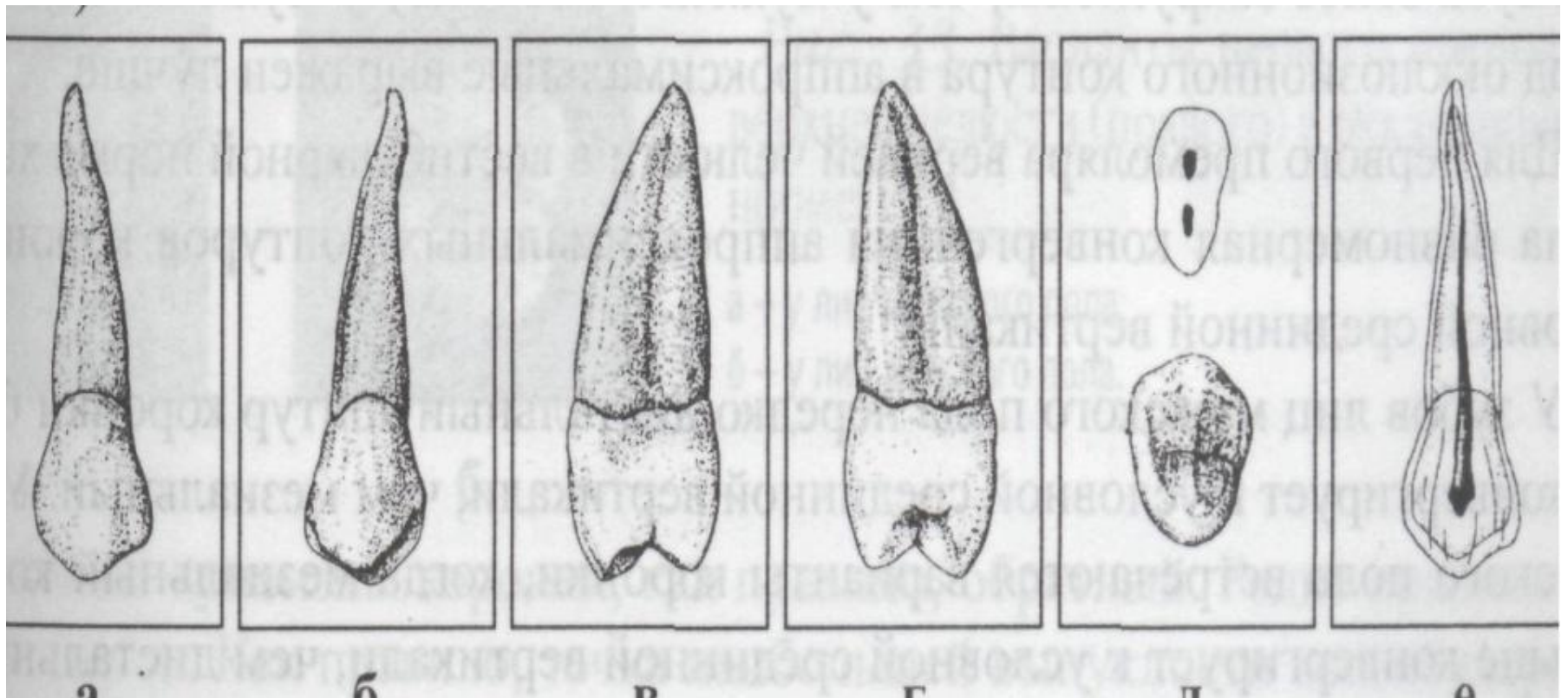
# *Клыки нижней челюсти*



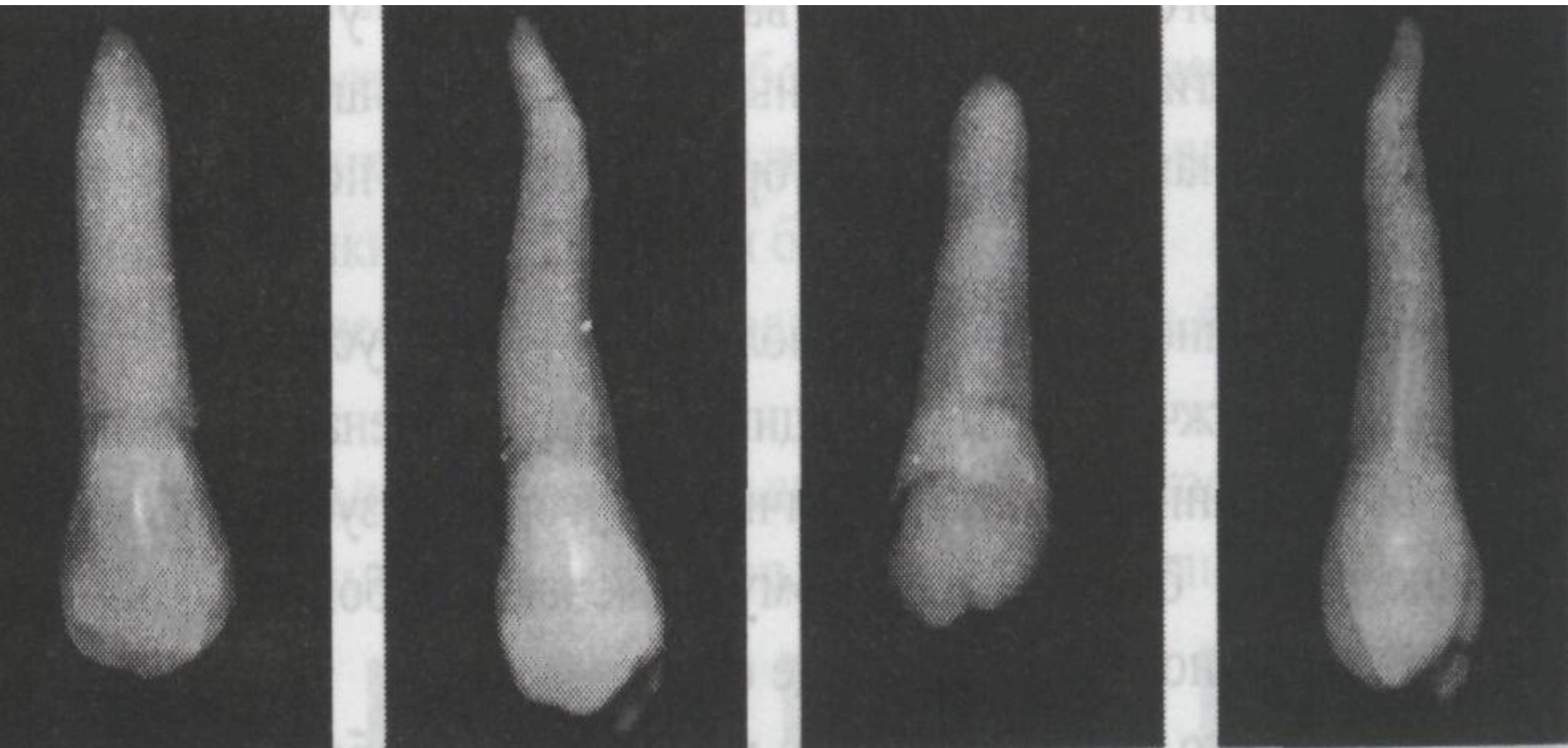
# *Первые премоляры верхней челюсти*



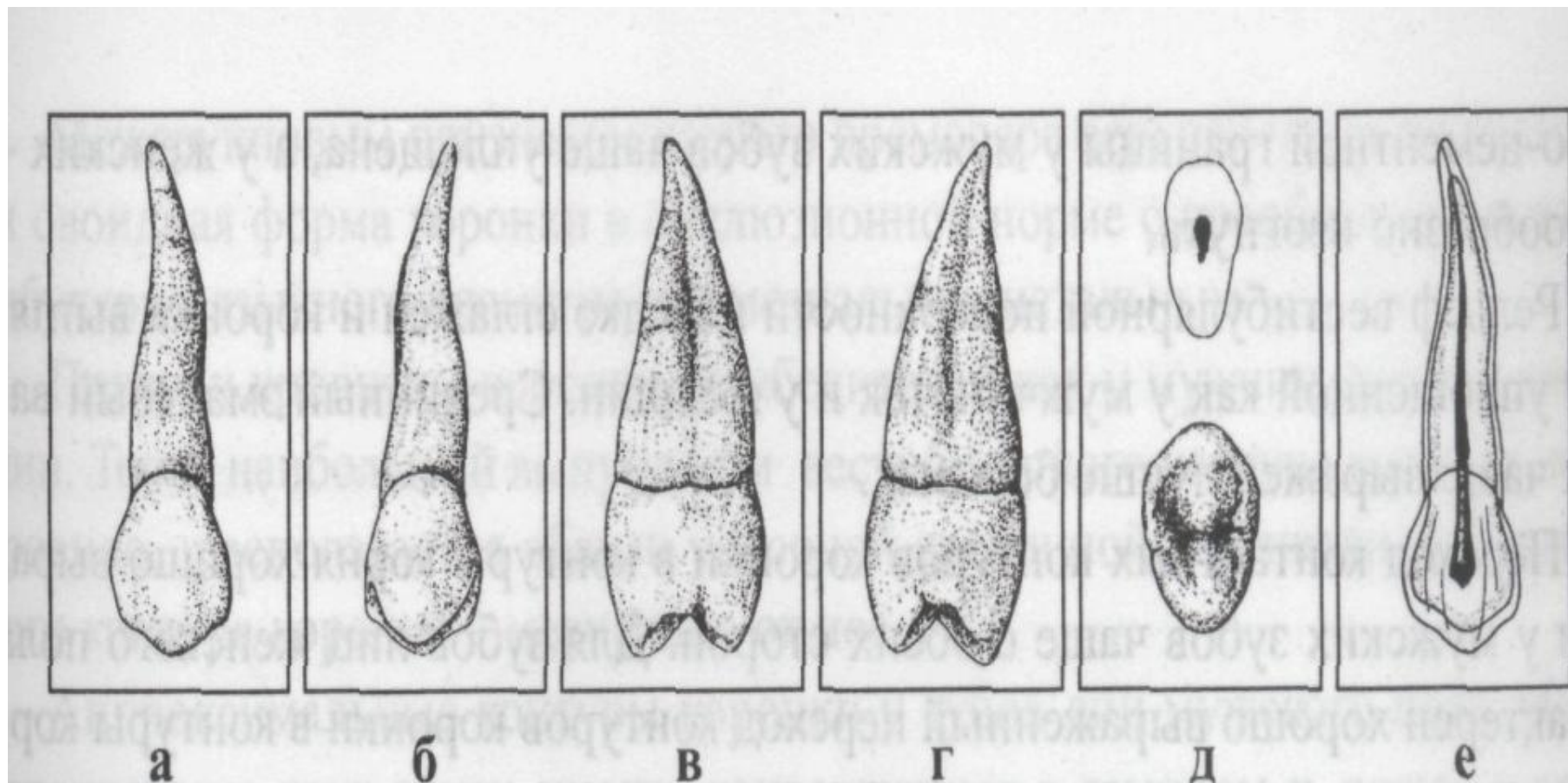
# *Первые премоляры верхней челюсти*



## *Вторые премоляры верхней челюсти*

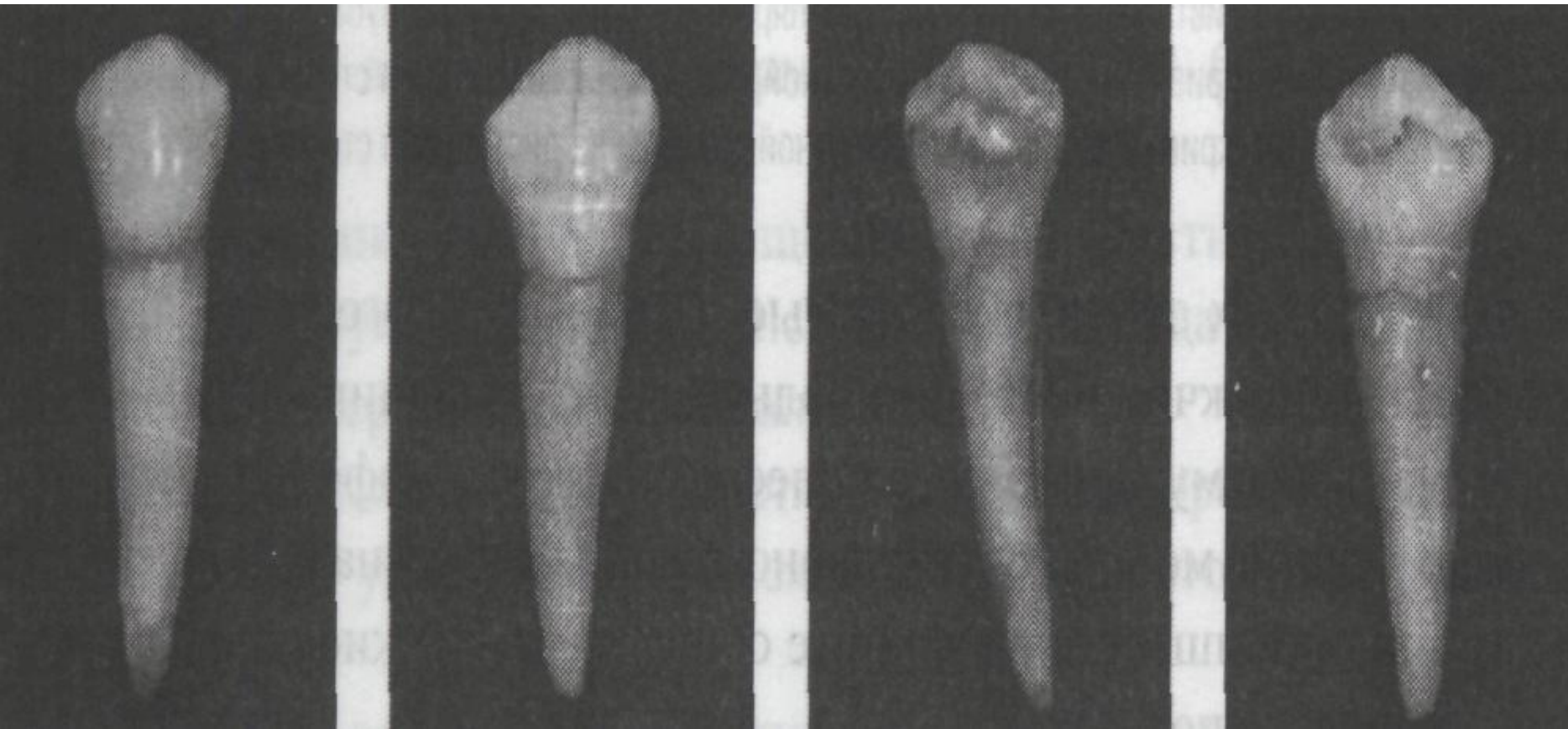


## *Вторые премоляры верхней челюсти*

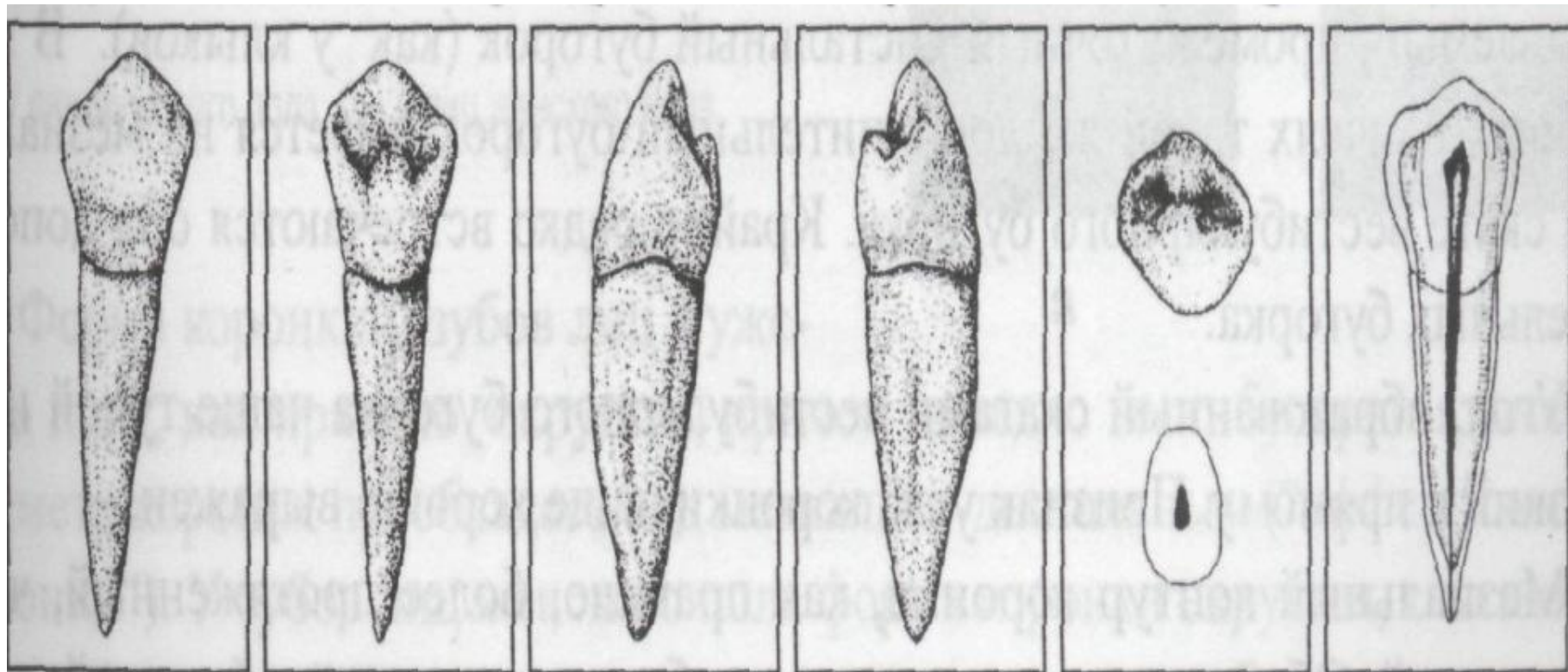




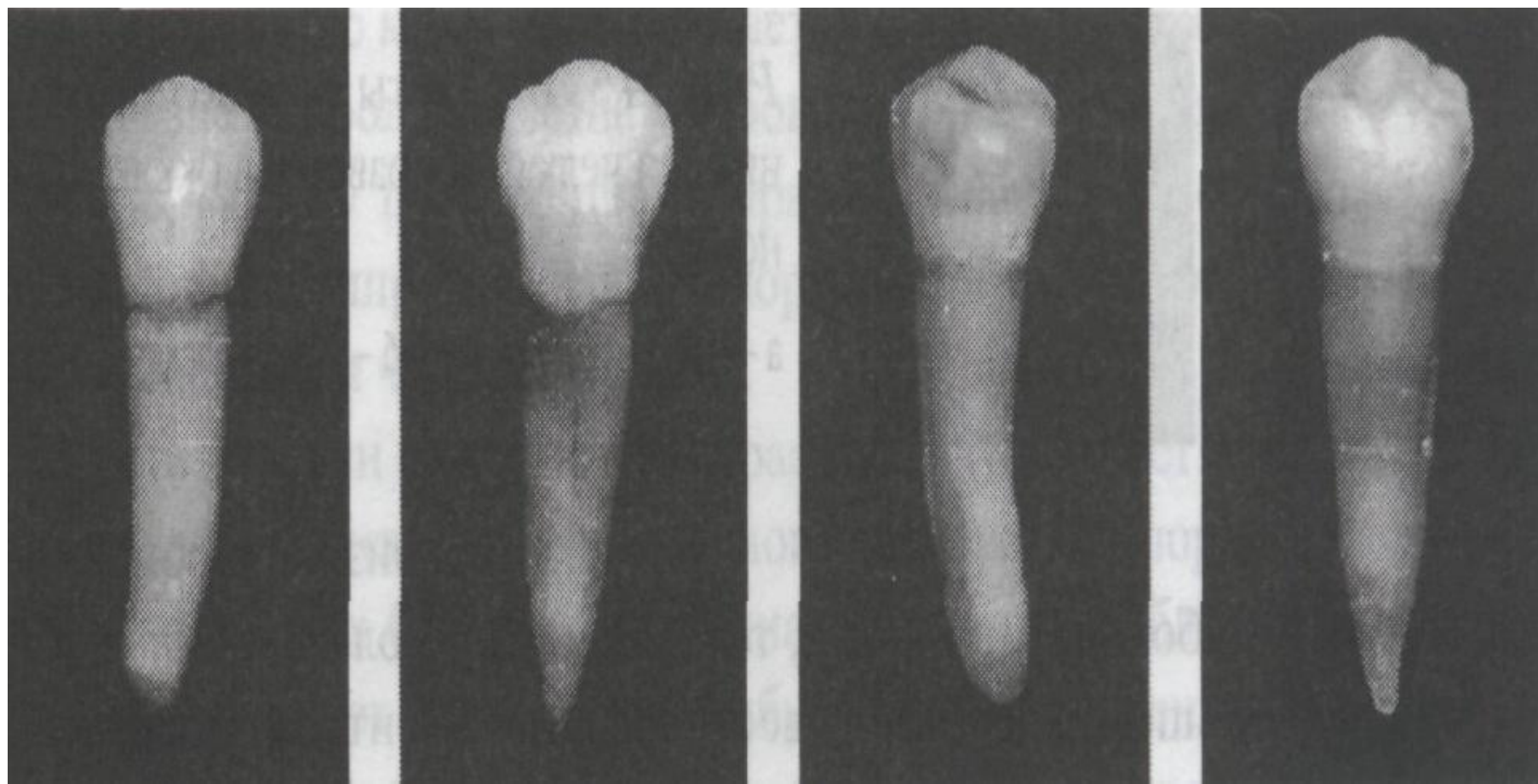
## *Первые премоляры нижней челюсти*



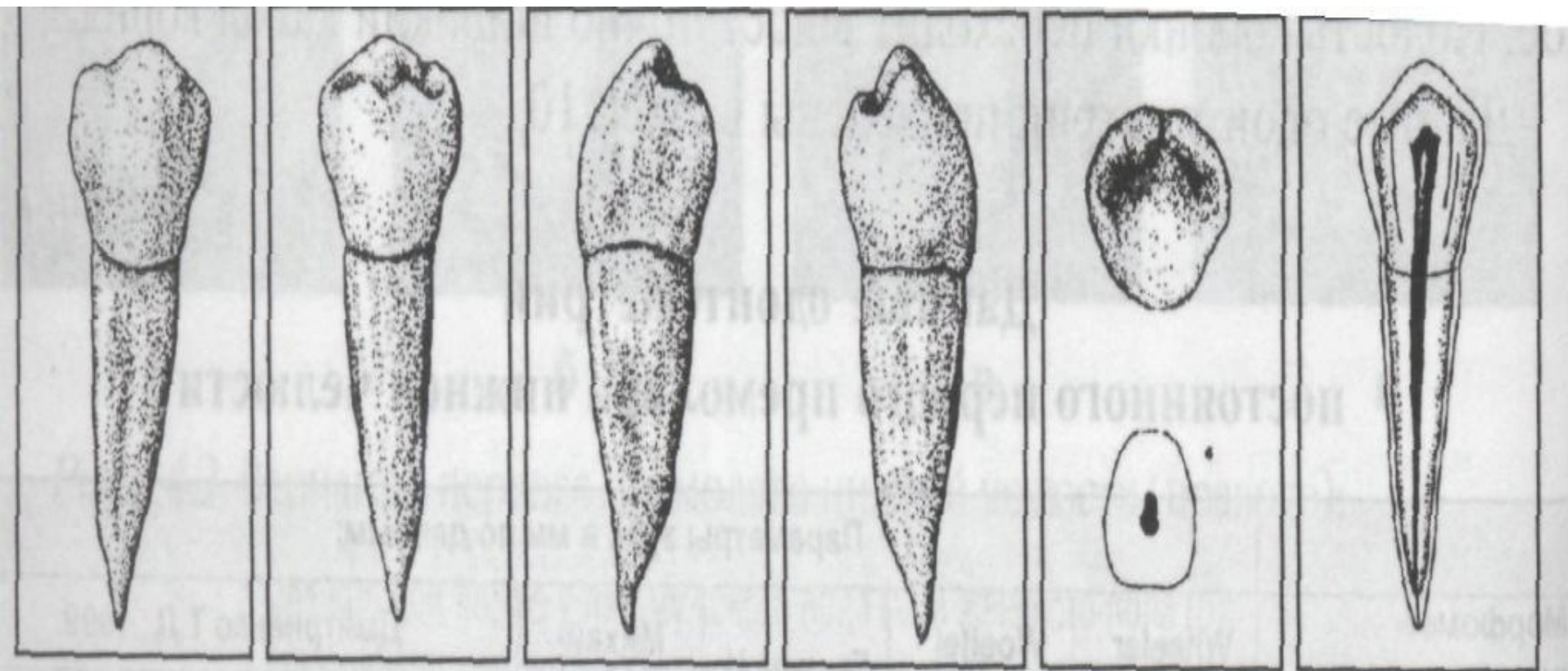
# *Первые премоляры нижней челюсти*



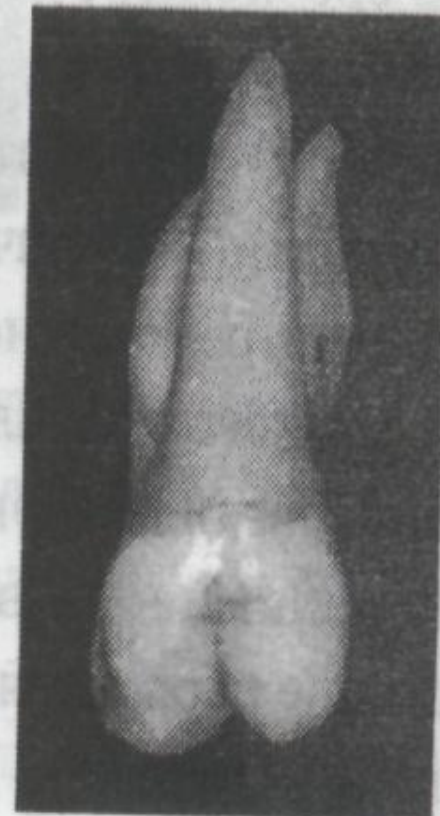
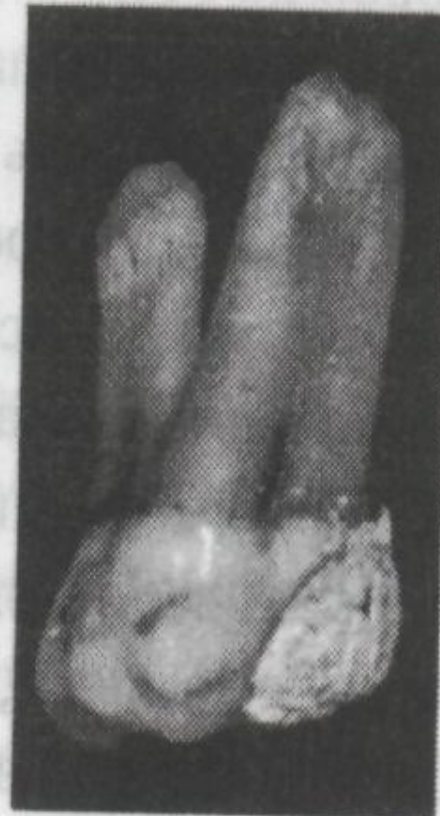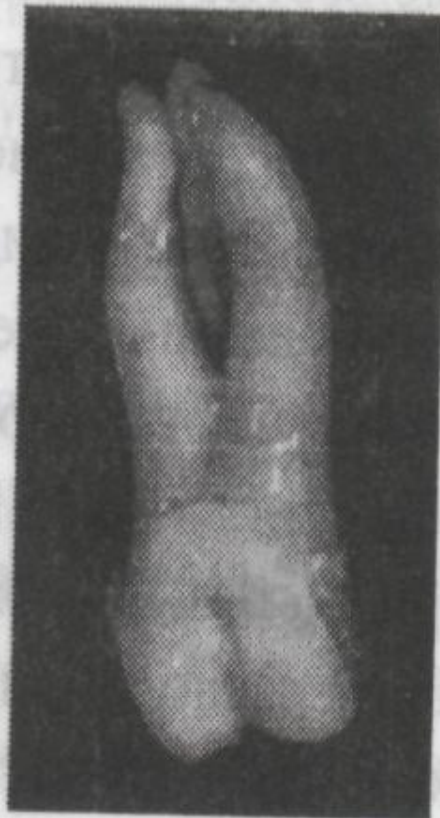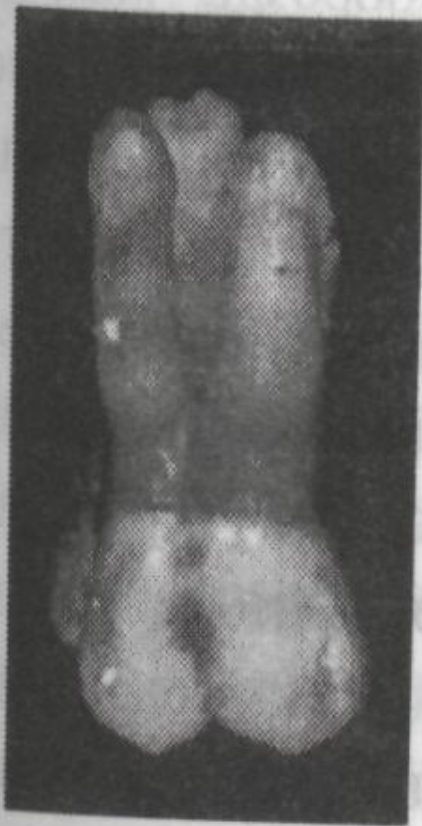## *Вторые премоляры нижней челюсти*



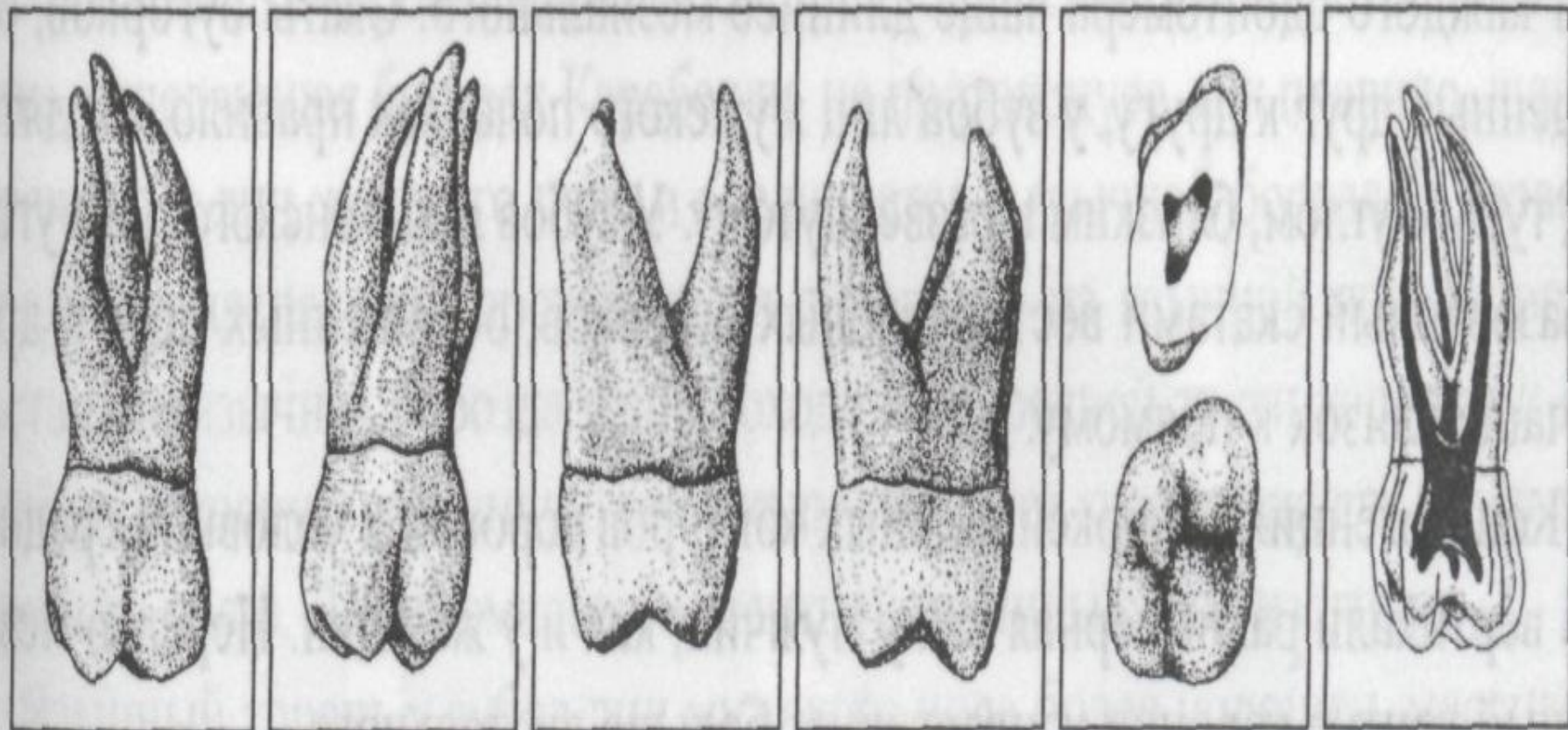
## *Вторые премоляры нижней челюсти*



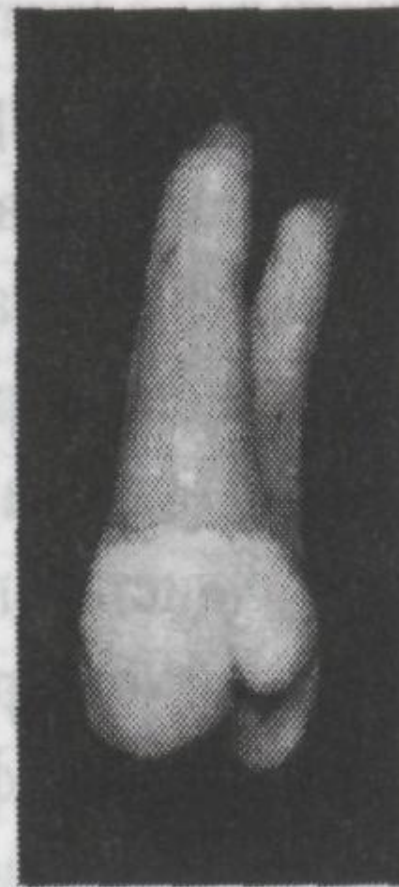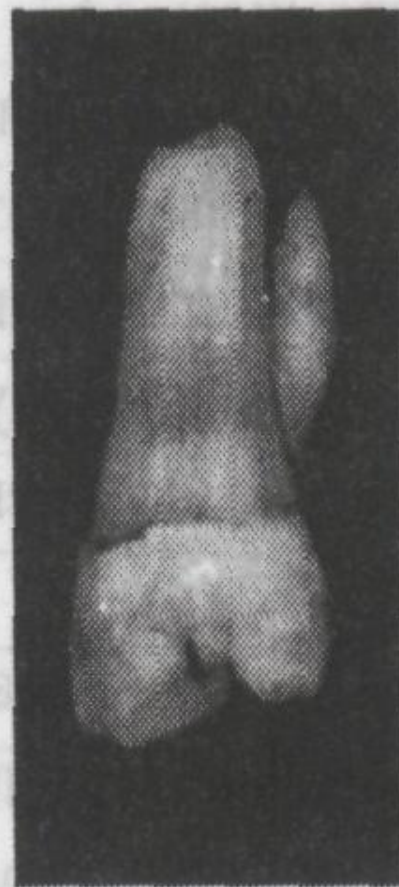
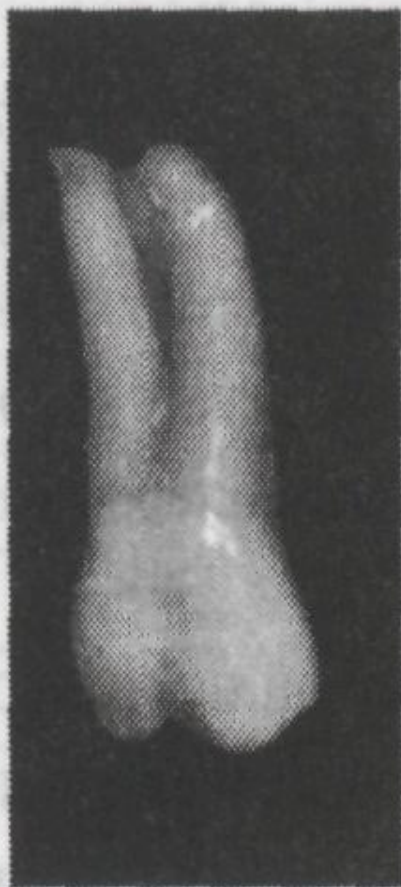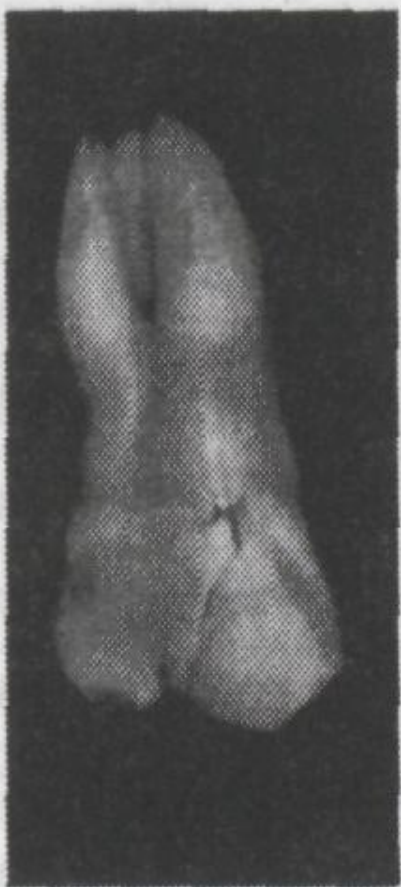
# *Первые моляры верхней челюсти*



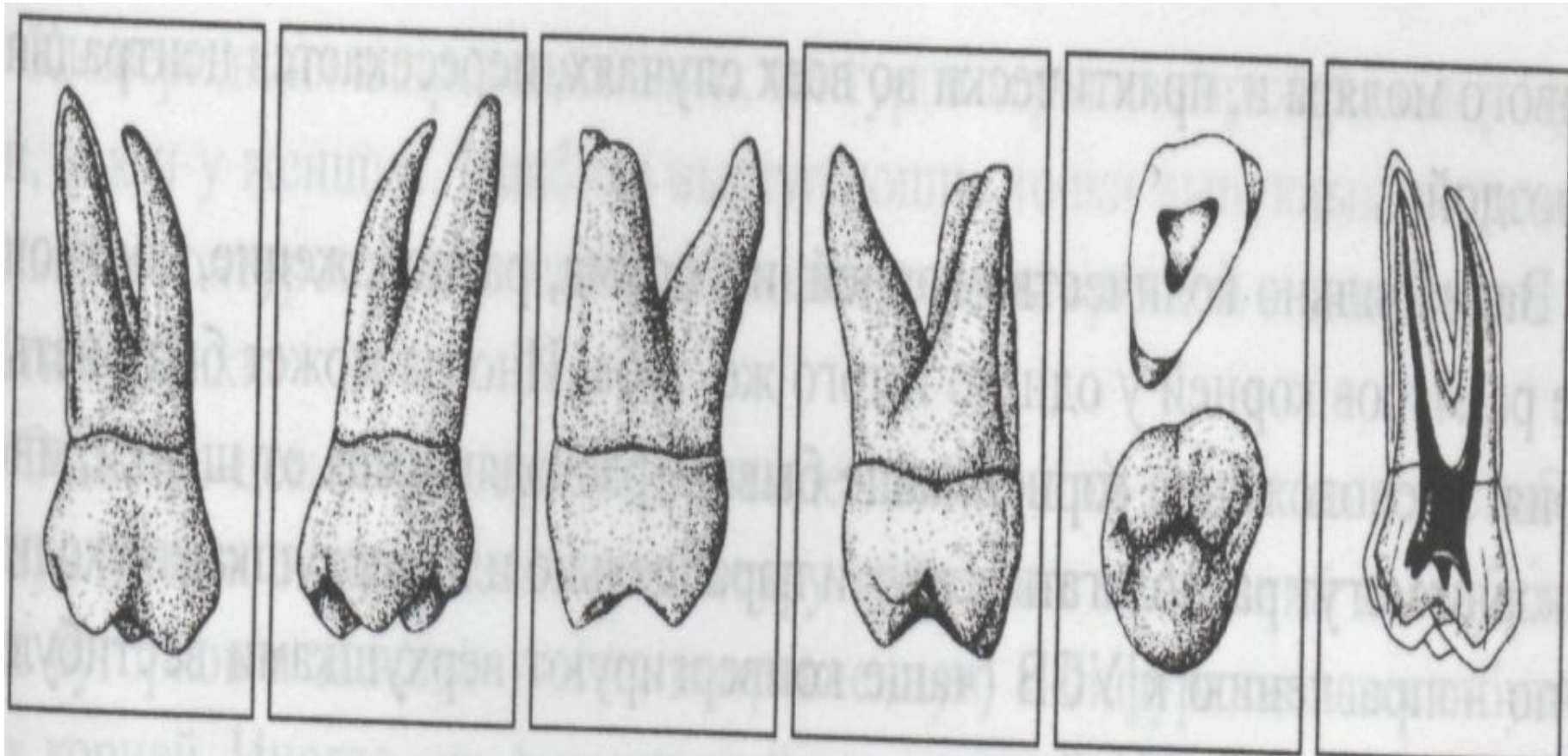
# *Первые моляры верхней челюсти*



## *Вторые моляры верхней челюсти*

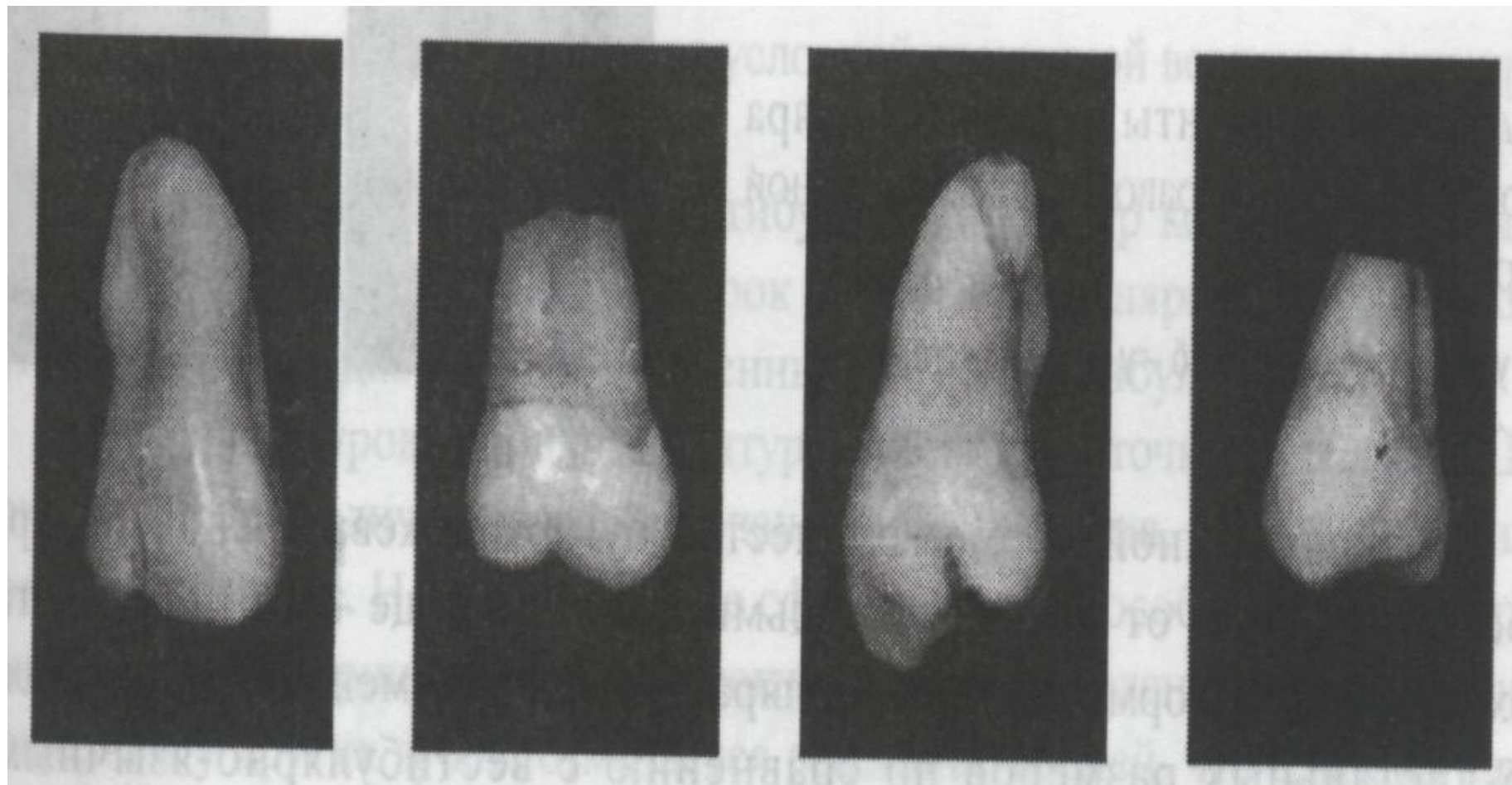


## *Вторые моляры верхней челюсти*

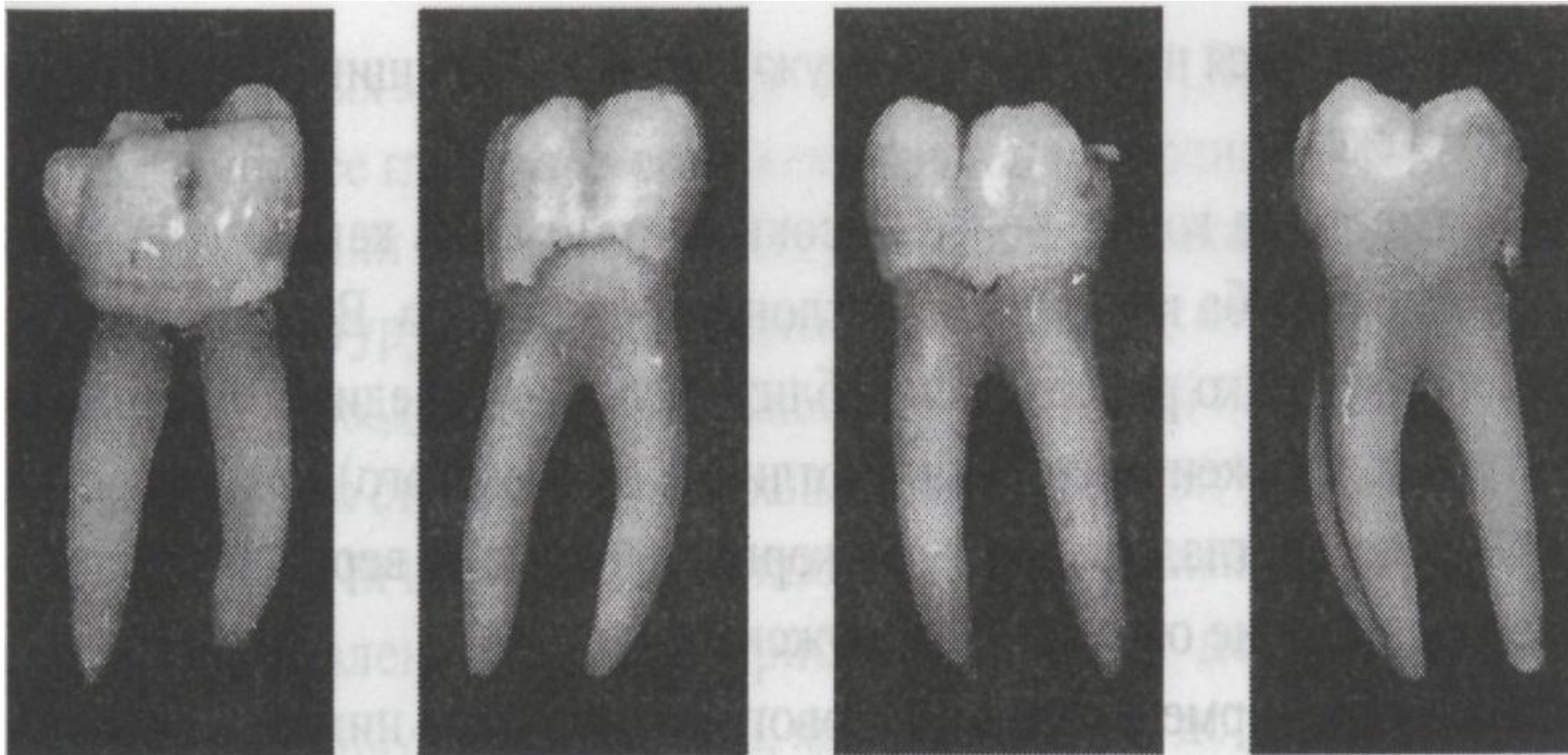




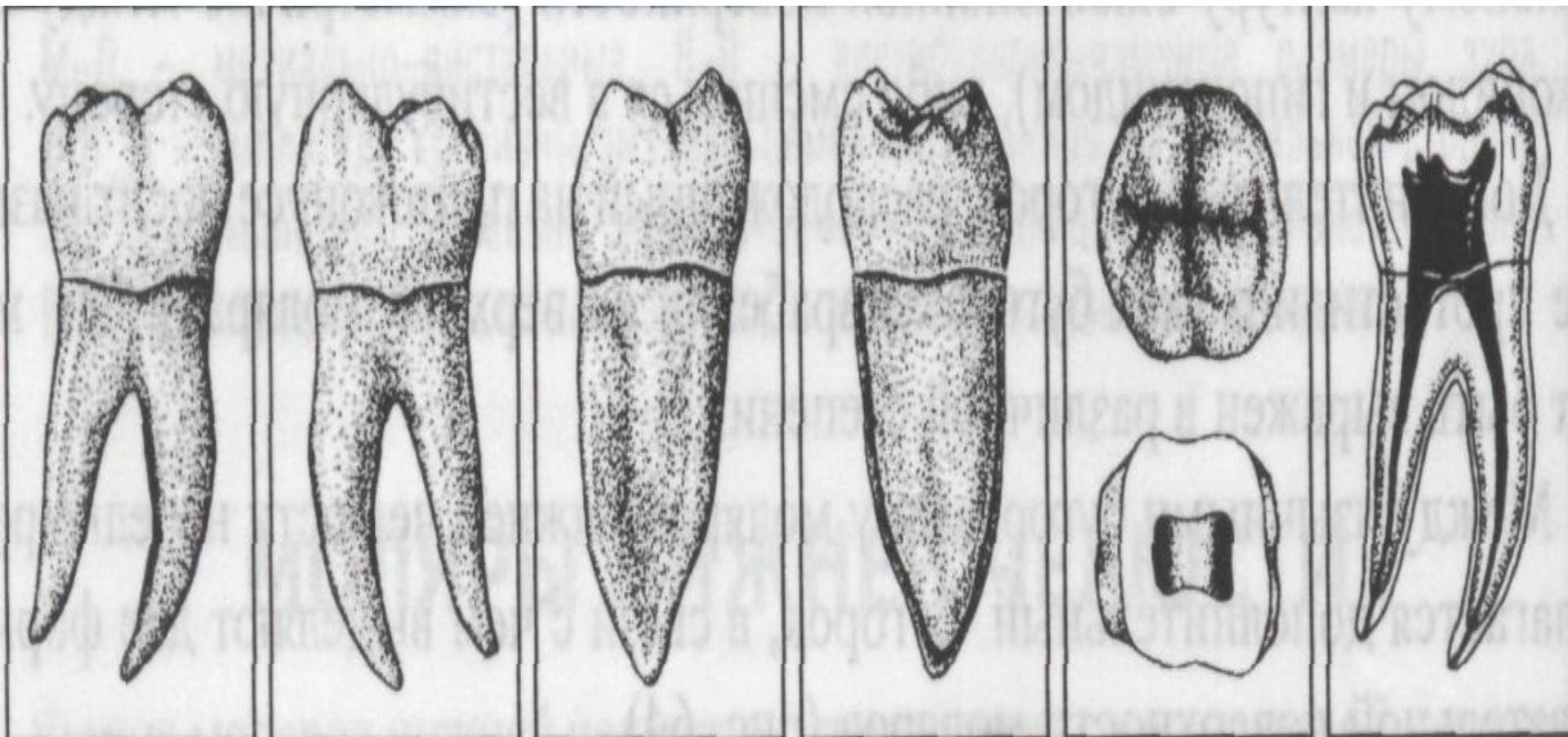
## *Третьи моляры верхней челюсти*



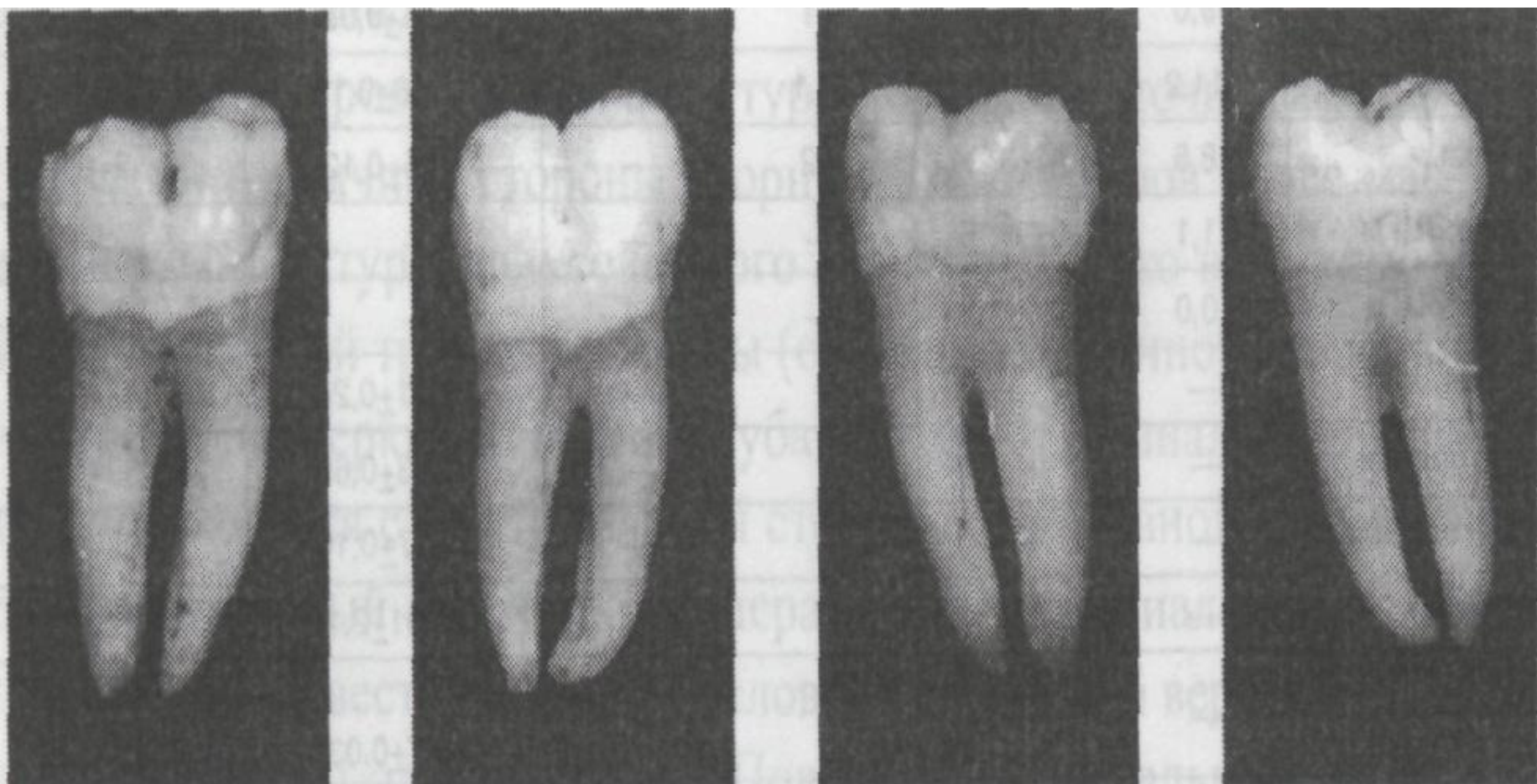
# *Первые моляры нижней челюсти*



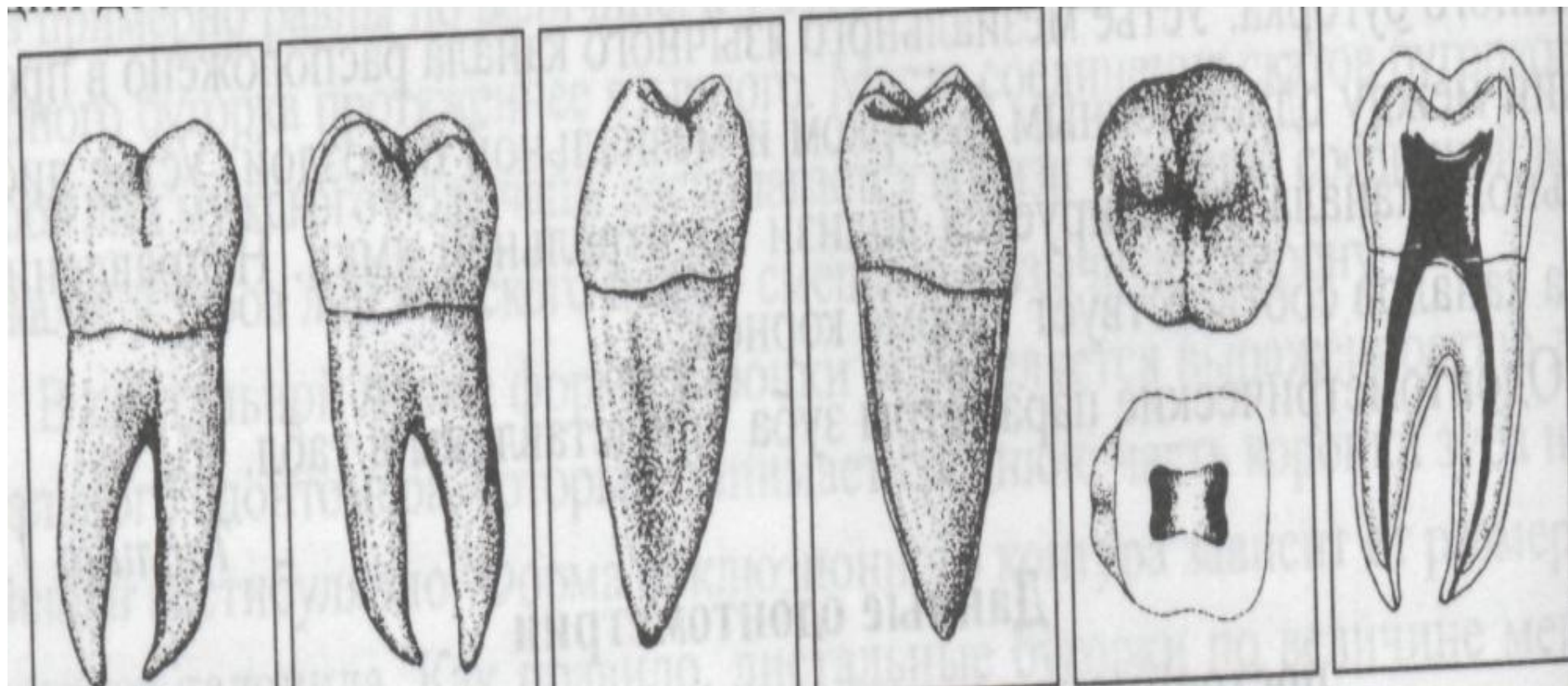
# *Первые моляры нижней челюсти*



## *Вторые моляры нижней челюсти*



## *Вторые моляры нижней челюсти*



---

## *Контрфорсы верхней челюсти:*

- 1. Лобно-носовой;*
- 2. Скуловой;*
- 3. Крылонебный;*
- 4. Небный*

## *Контрфорсы нижней челюсти:*

- 1. Альвеолярный*
  - 2. Восходящий*
-

# Контрфорсы верхней челюсти

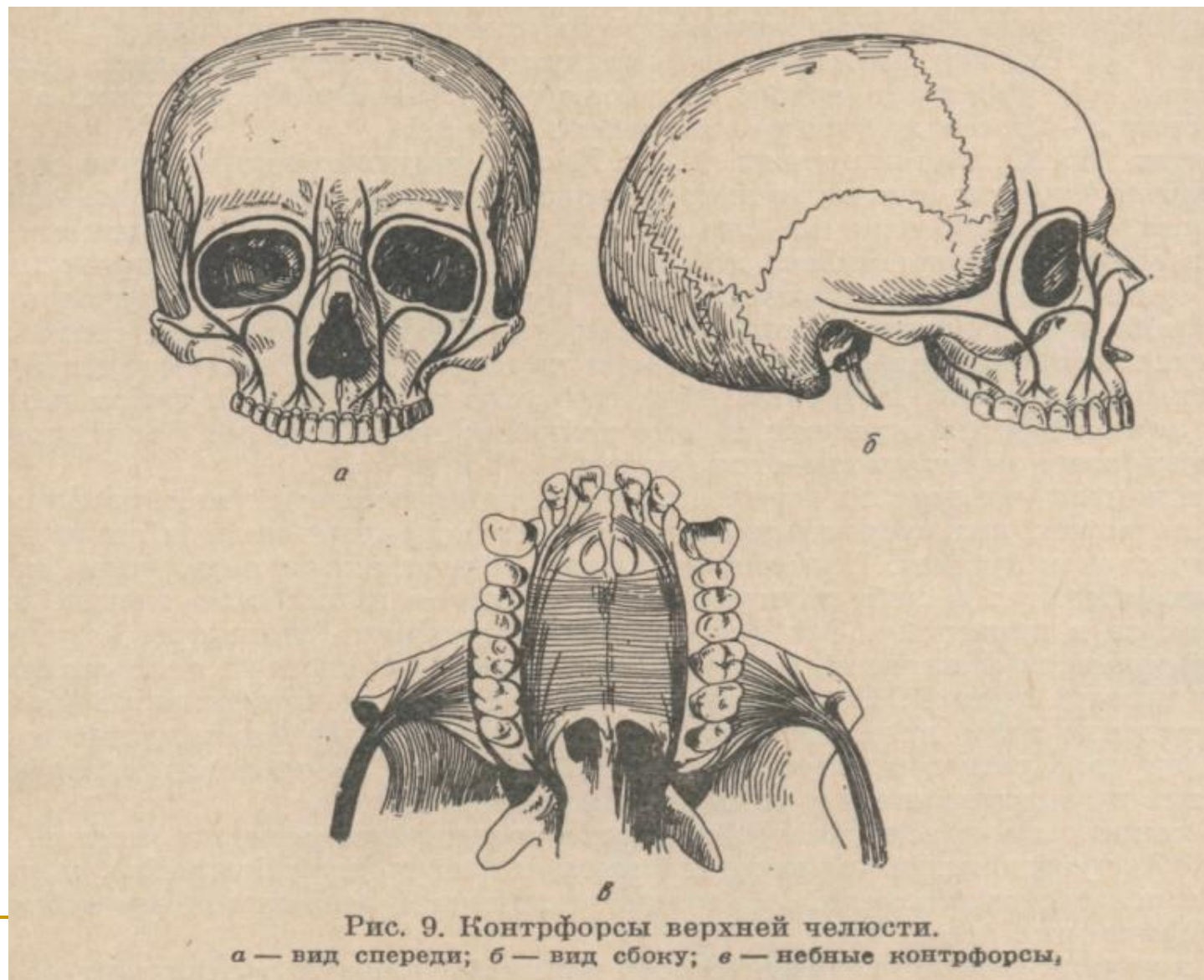
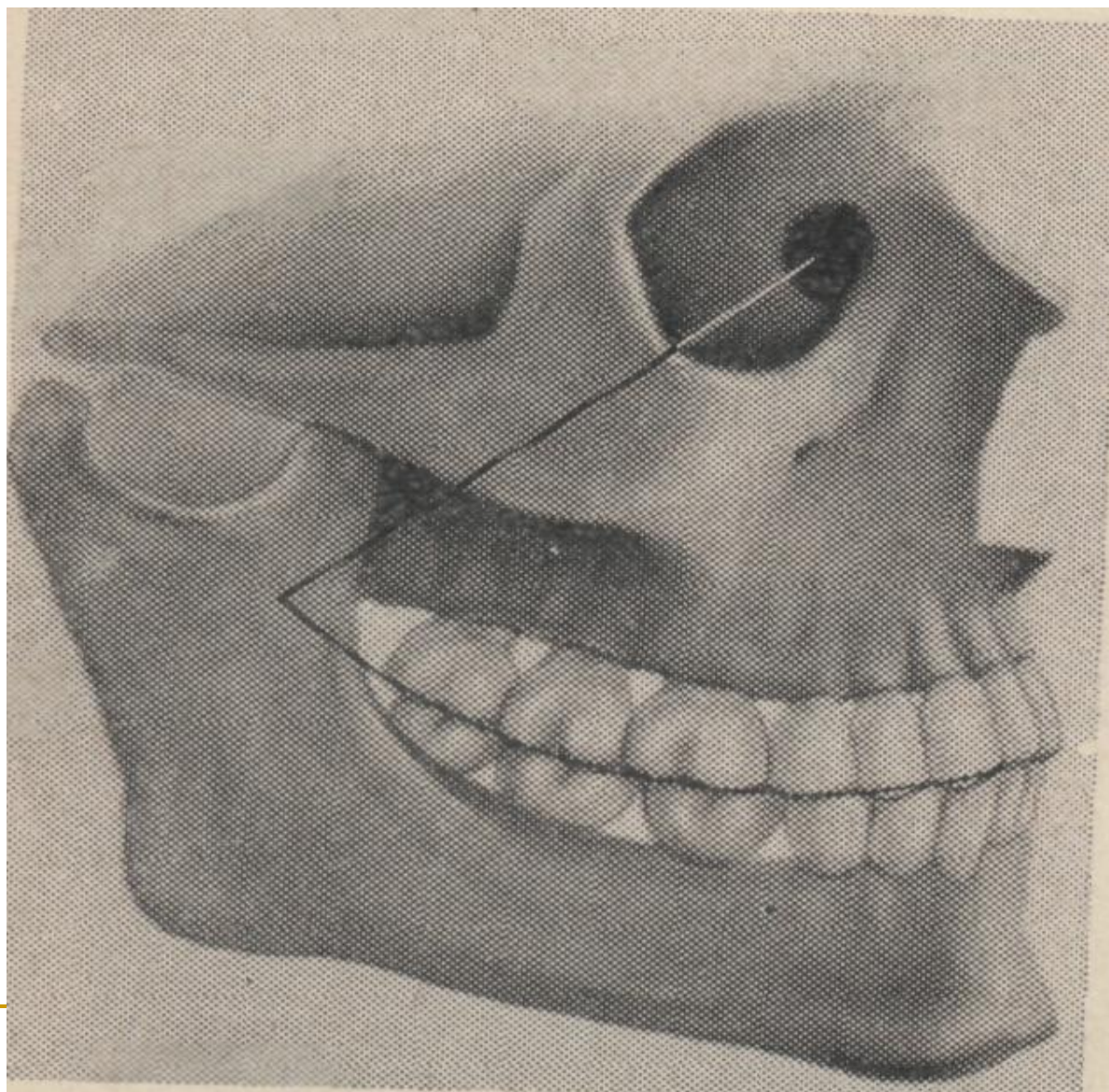


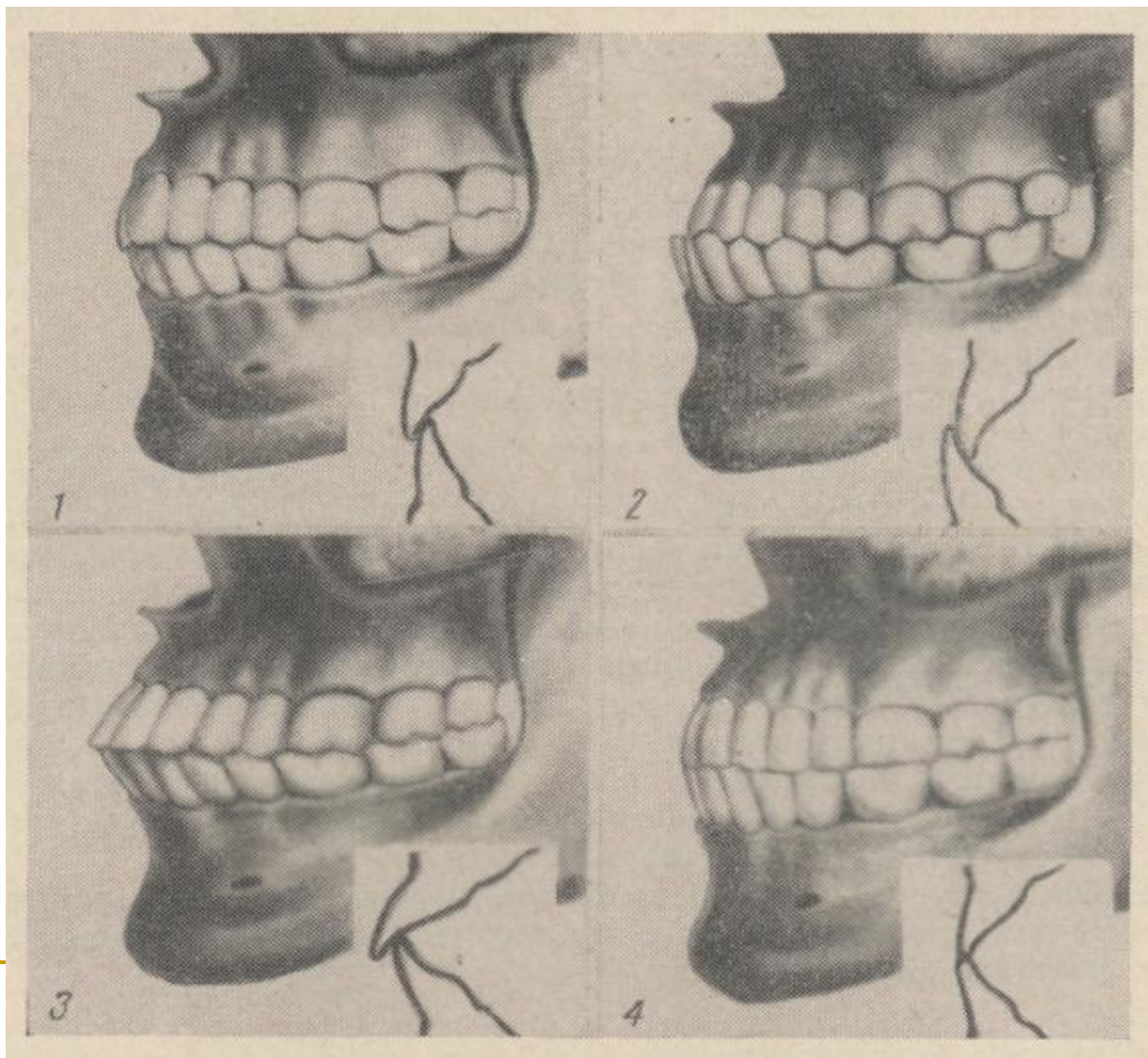
Рис. 9. Контрфорсы верхней челюсти.  
а — вид спереди; б — вид сбоку; в — небные контрфорсы,

## *Саггиталъня окклюдзионная кривая*

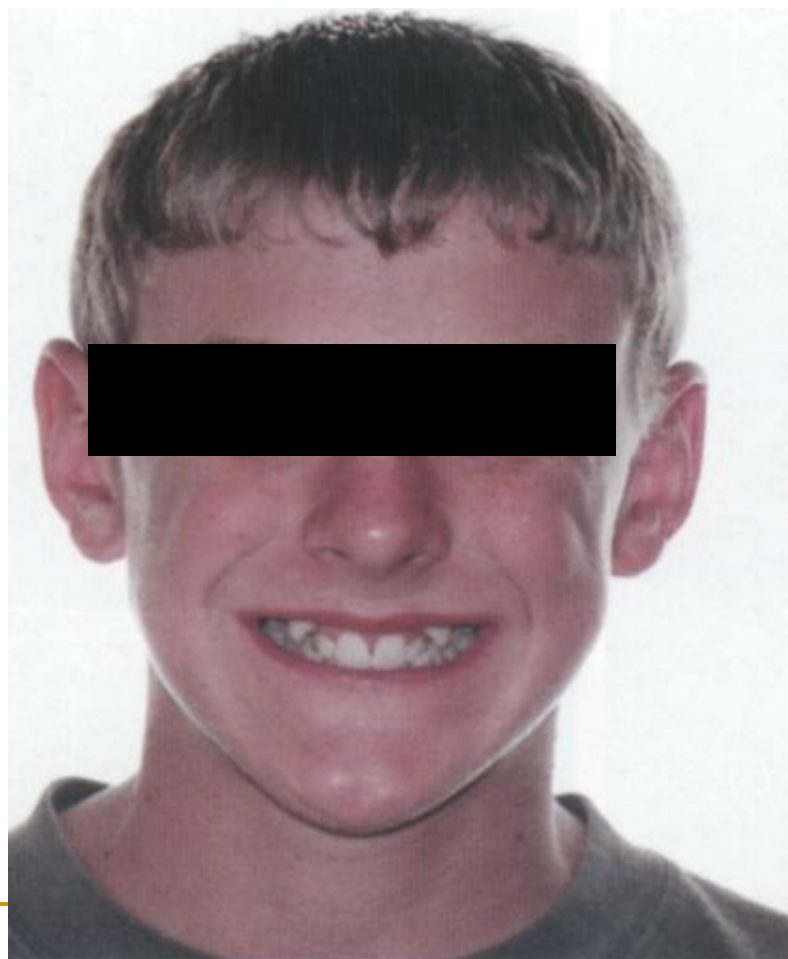



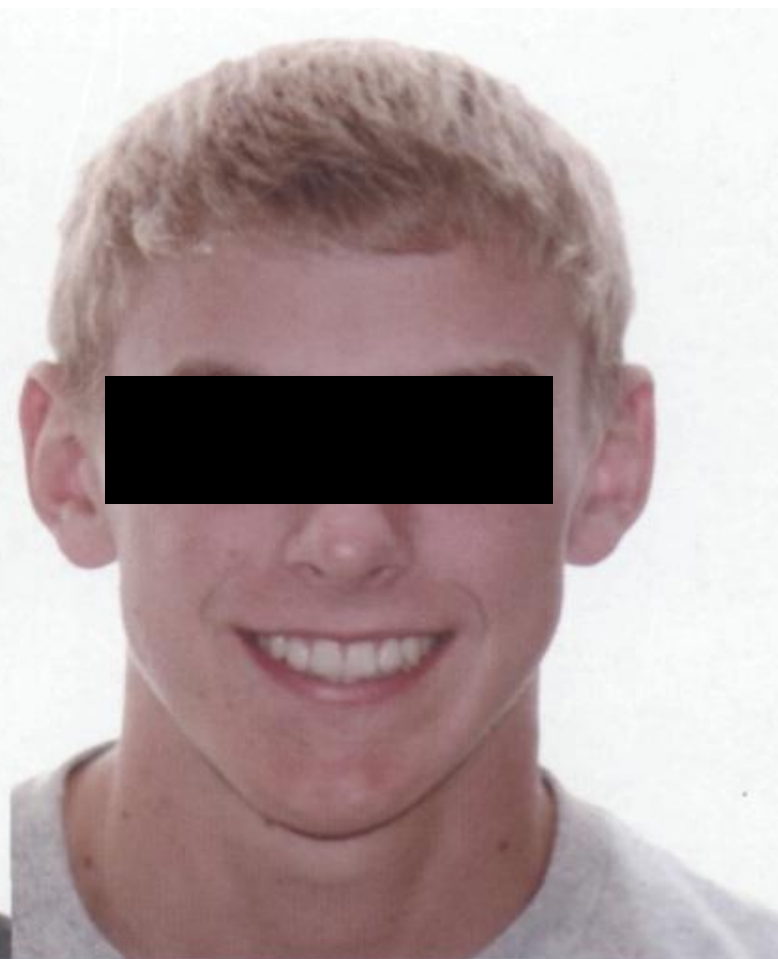*Виды прикусов: 1-ортогнатия, 2-мезиальная окклюзия, 3-бипрогнатия, 4-прямой прикус.*



# *Дистальная окклюзия*

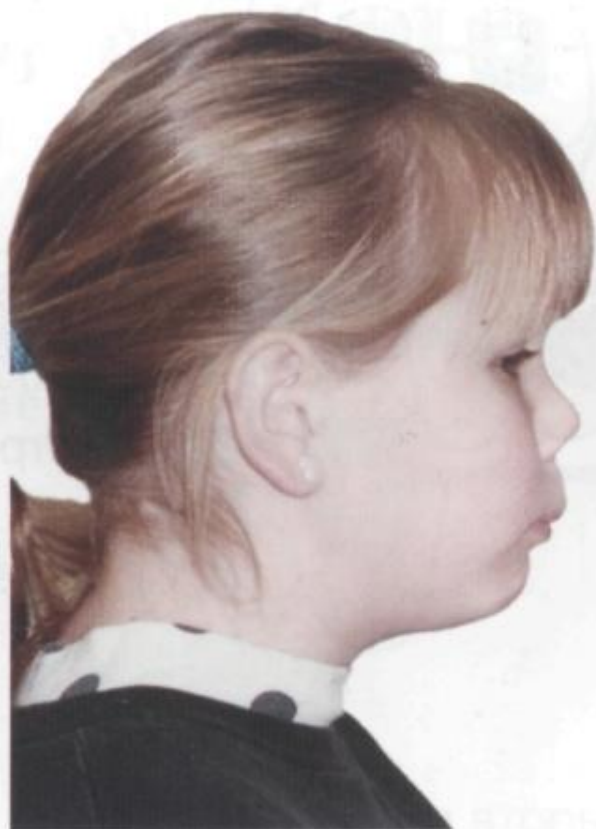

до лечения

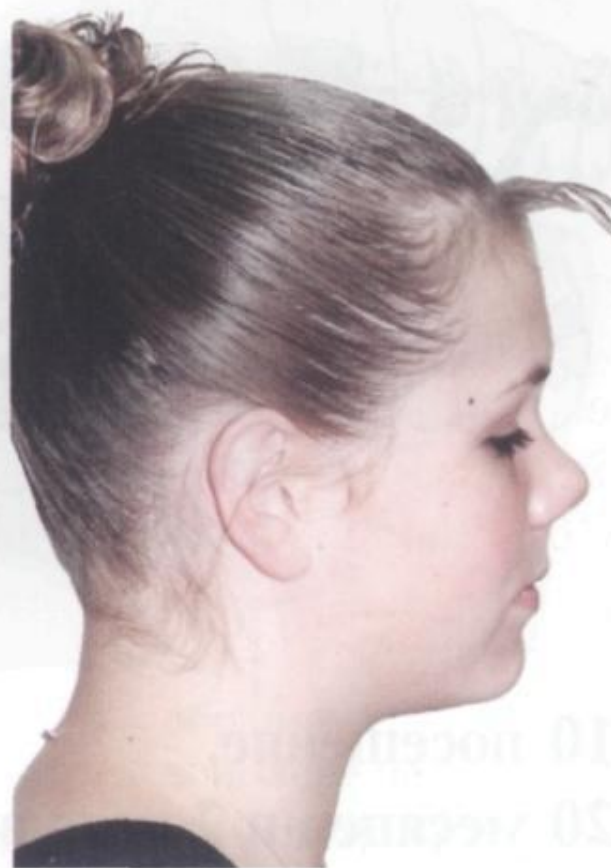

после лечения

## *Дистальная окклюзия*

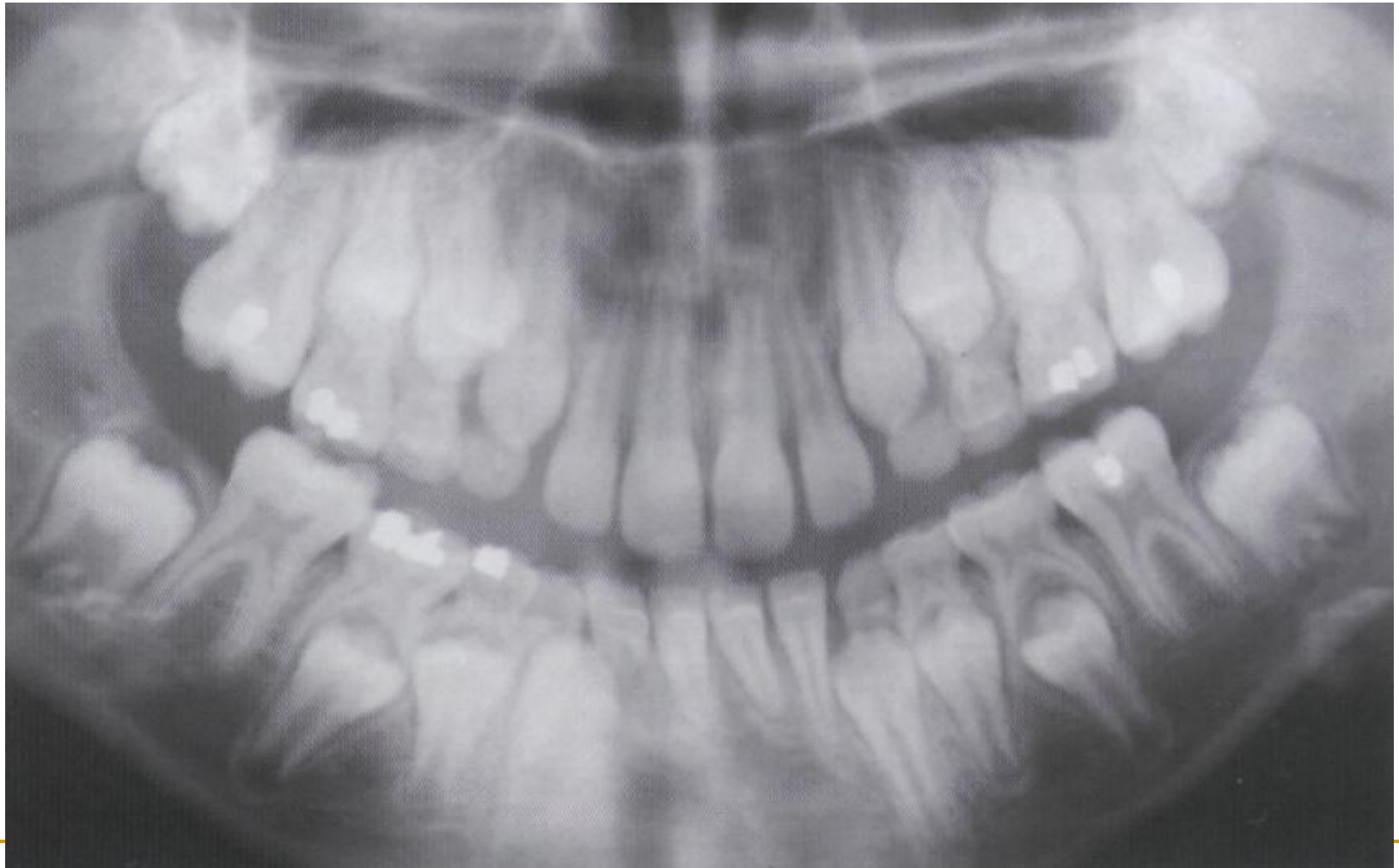


до лечения

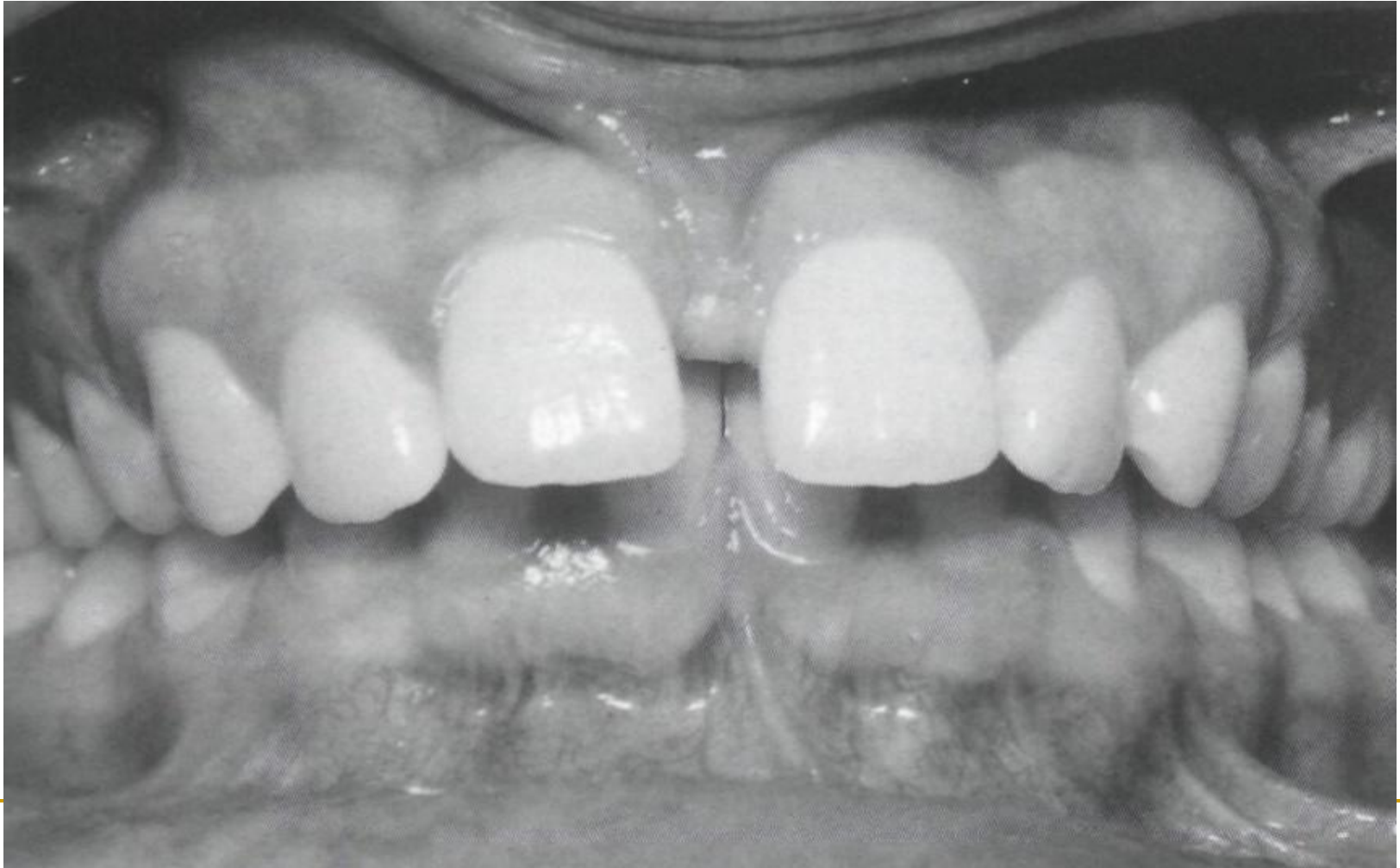

после лечения

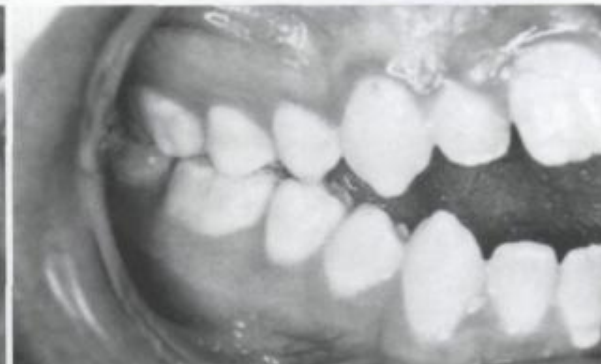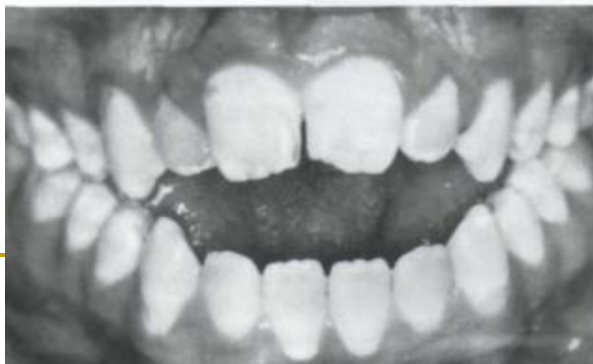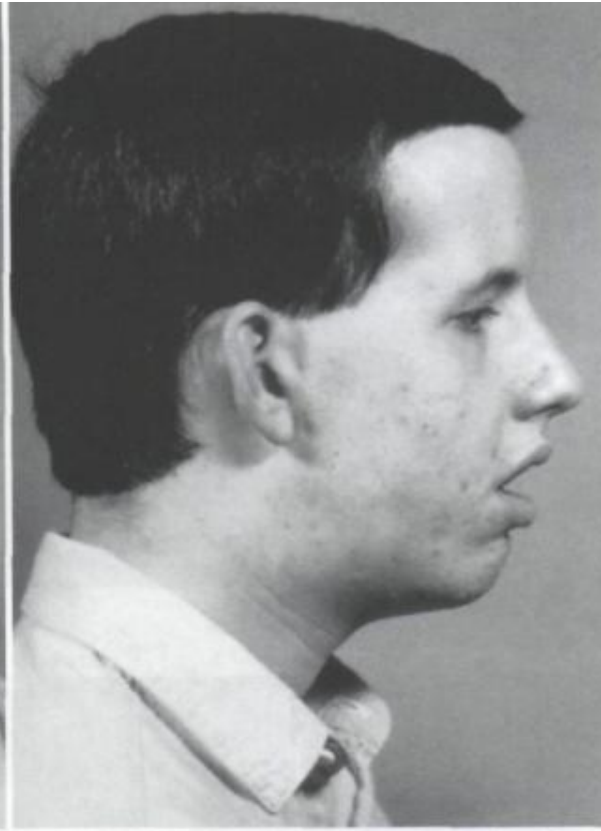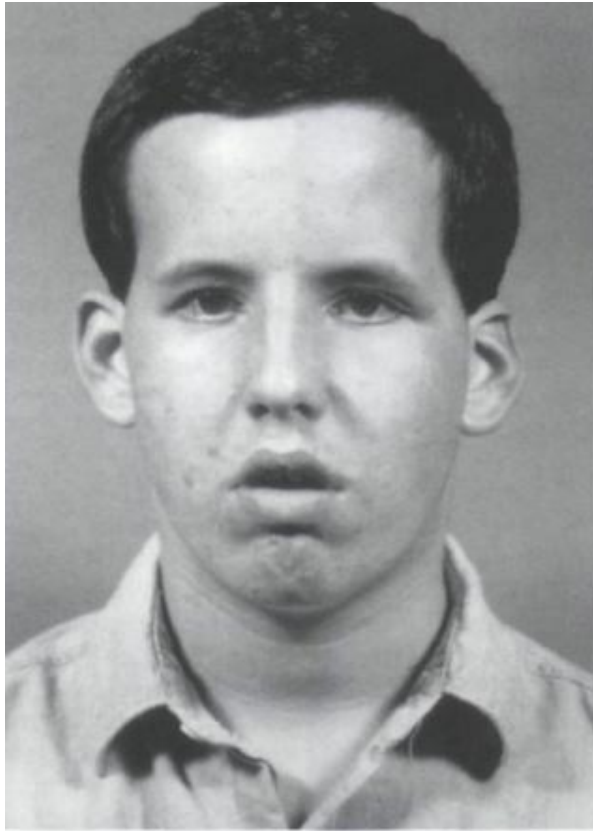
# *Ортопантомограмма*



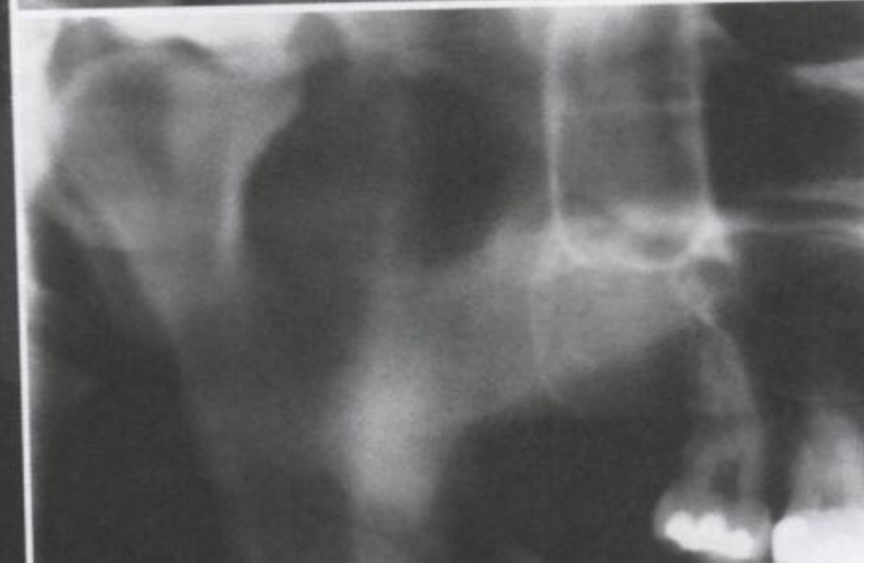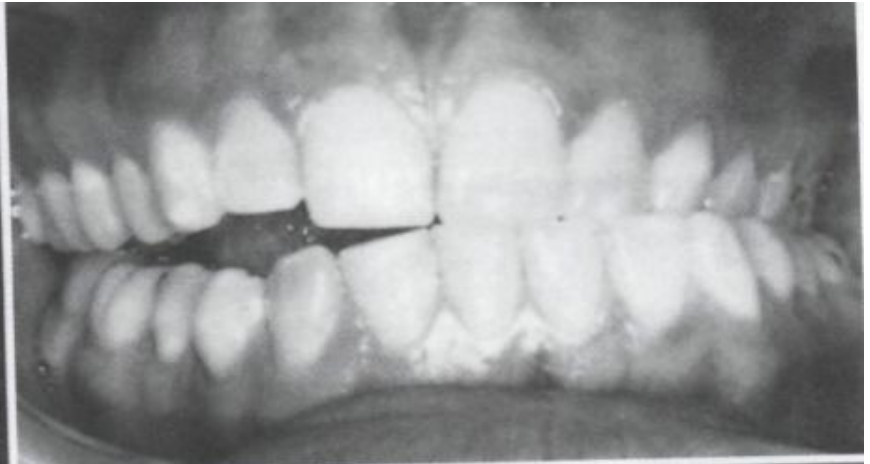
## *Глубокая резцовая дизокклюзия*



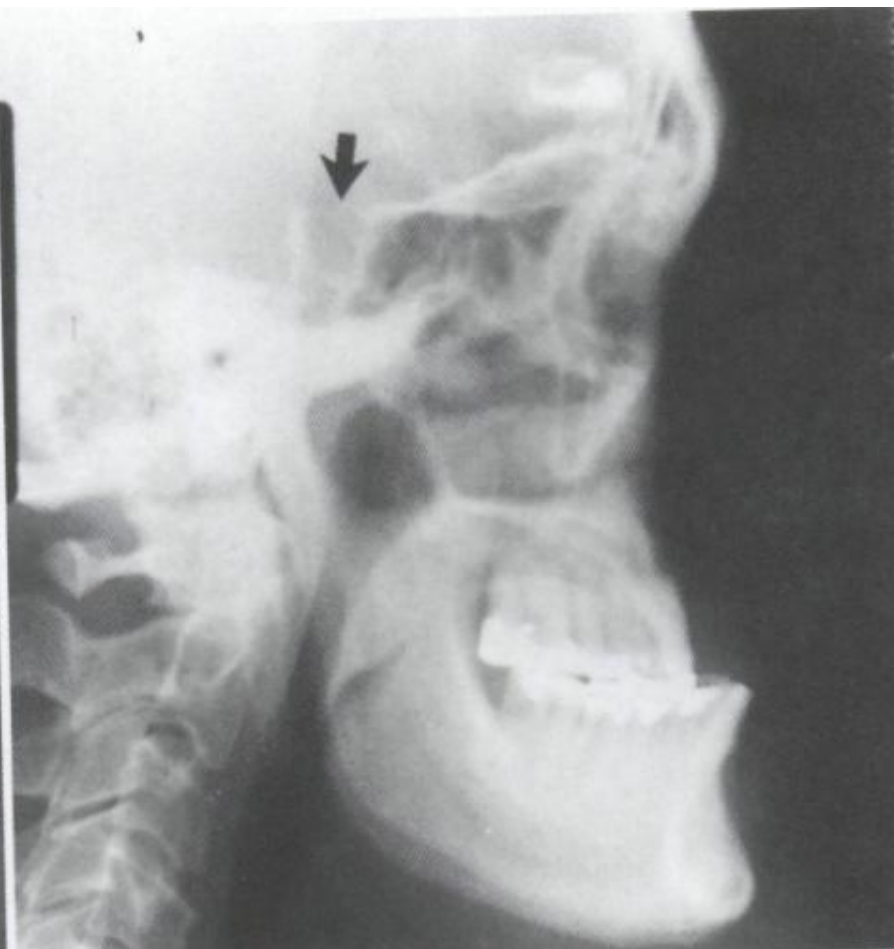
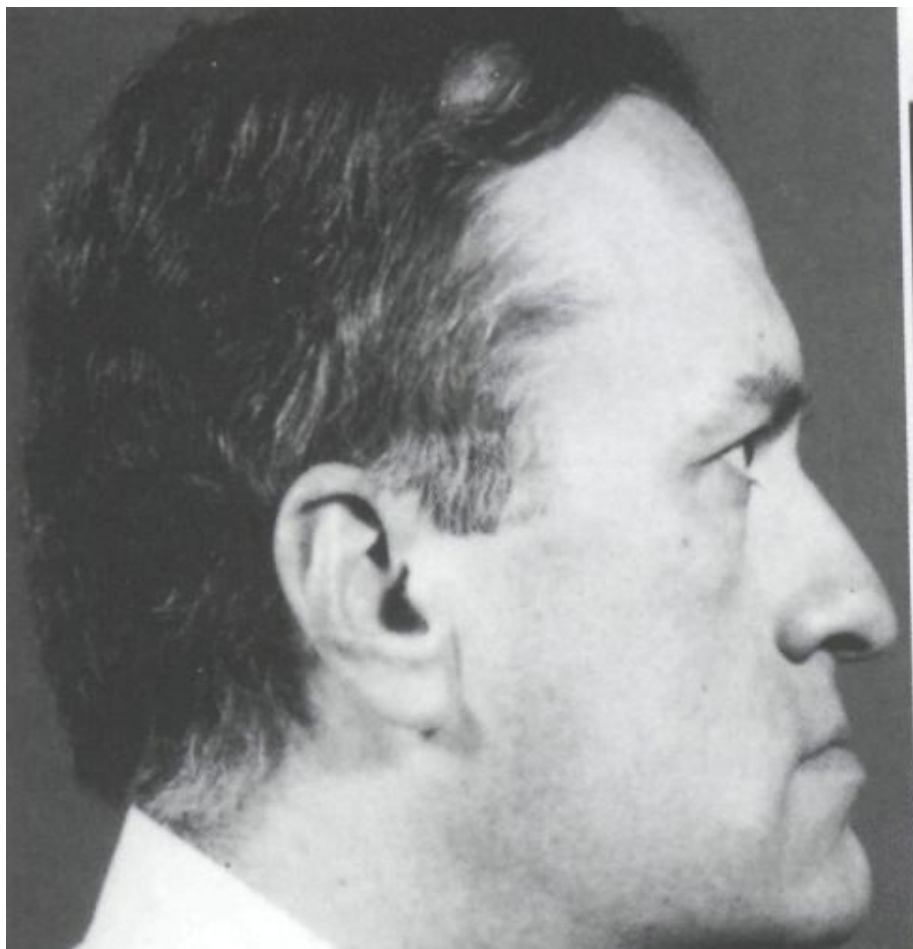# *Вертикальная резцовая дизокклюзия*



# *Перекрестный прикус*

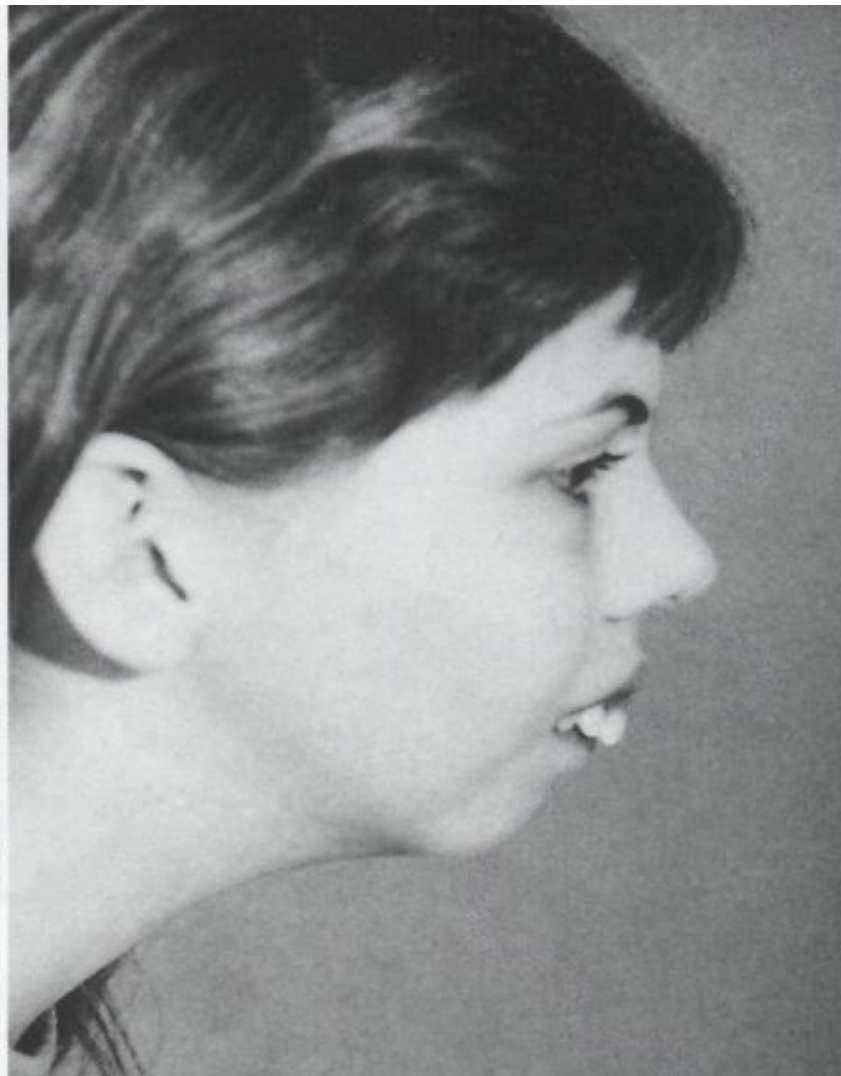

## *Мезиальная окклюзия*

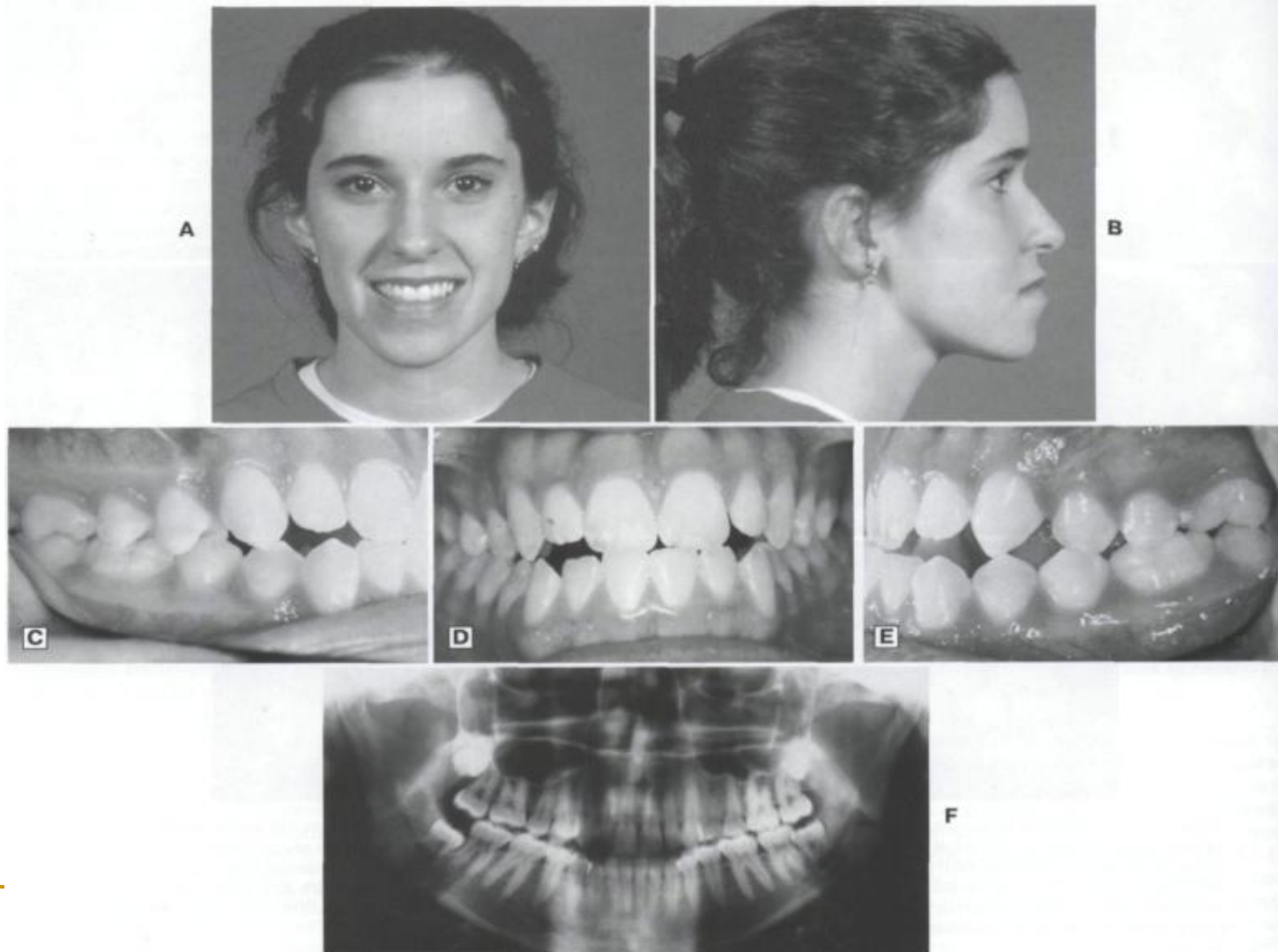




## *Дистальная окклюзия*

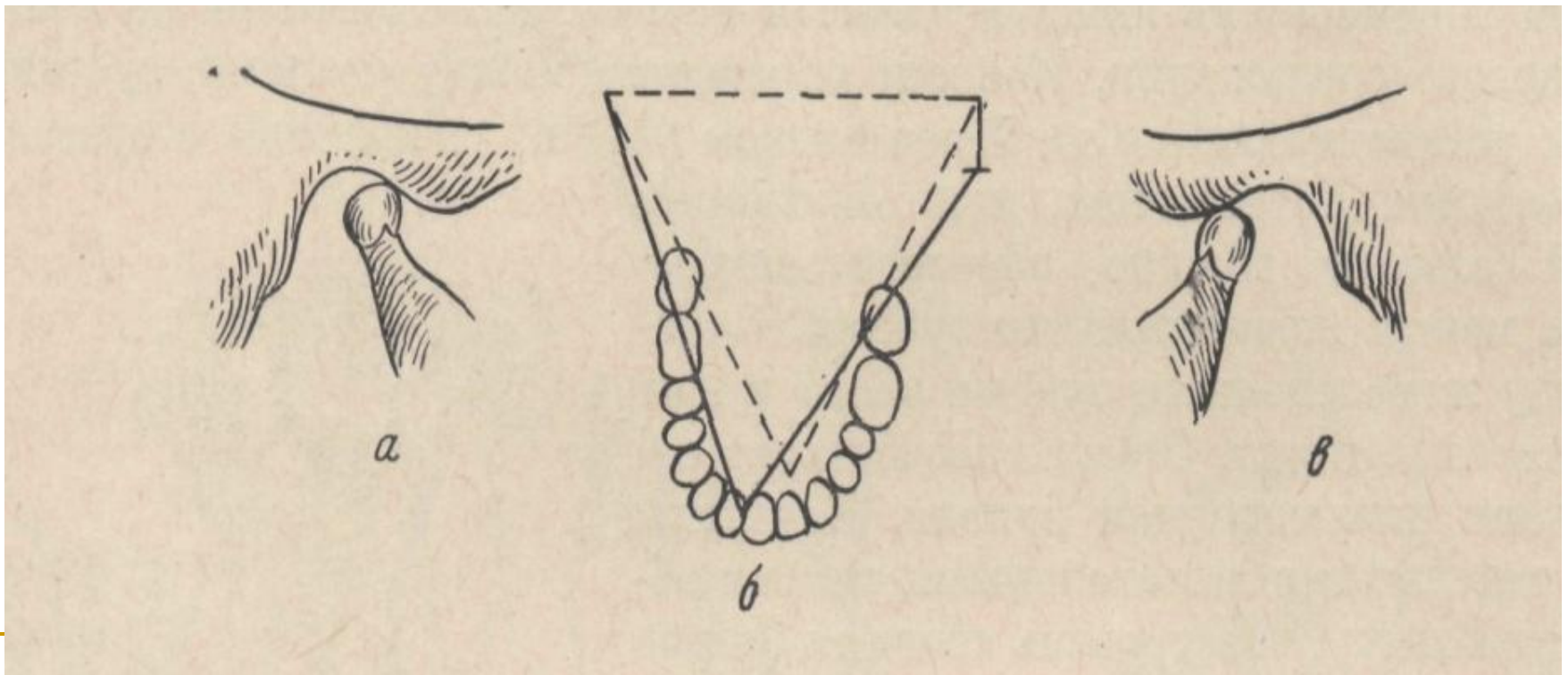


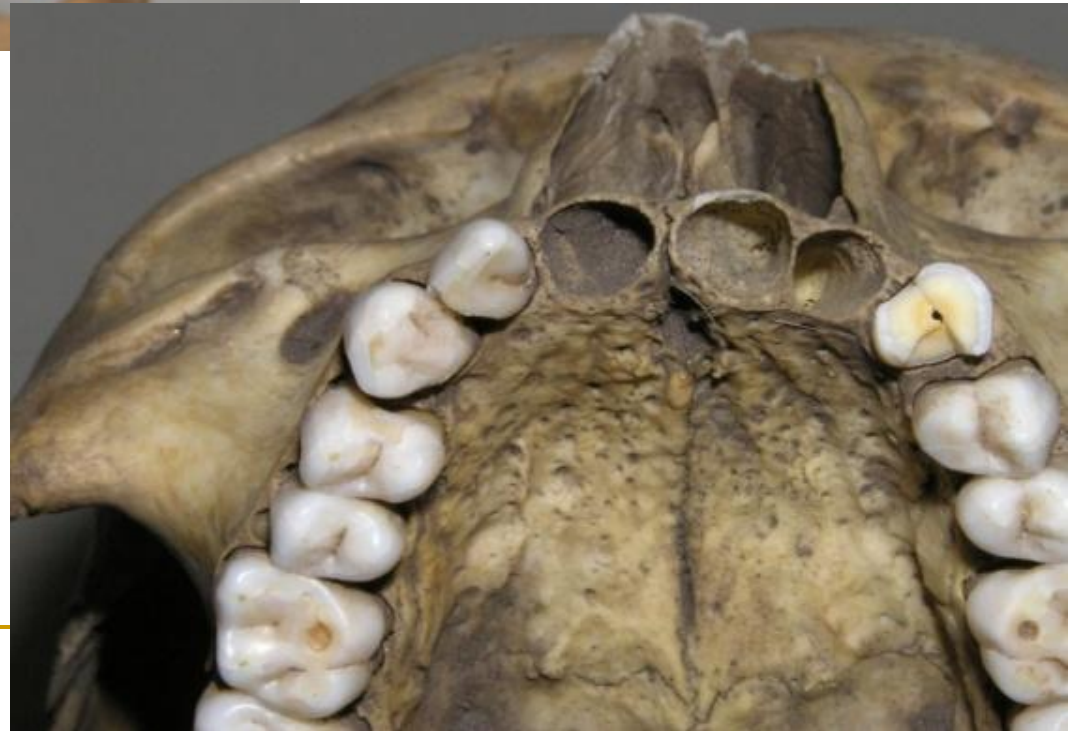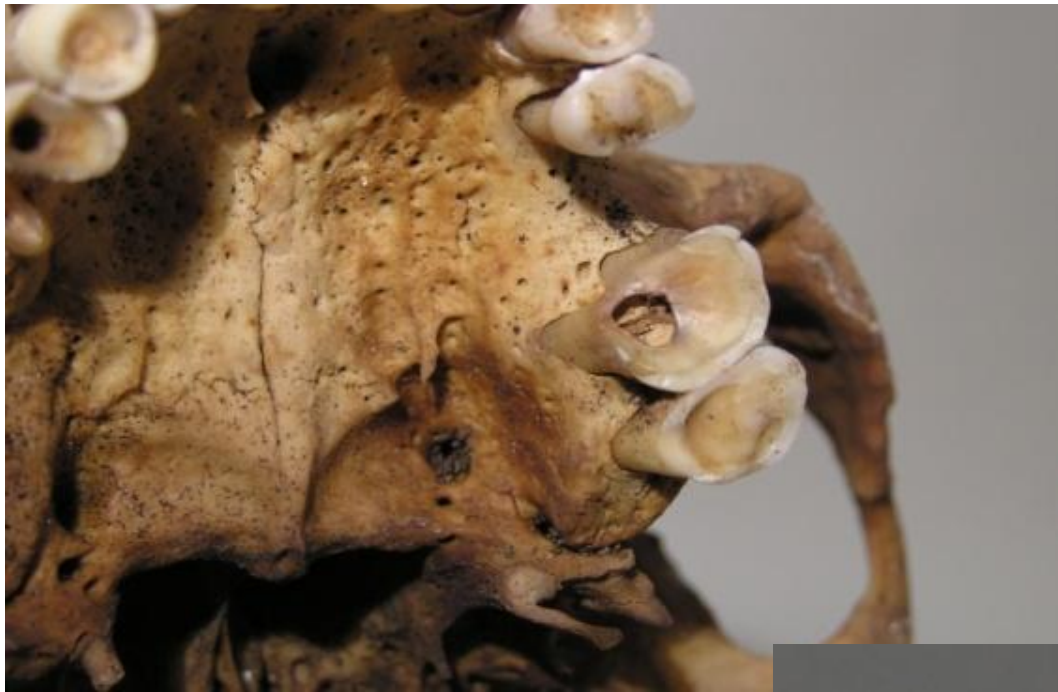# *Мезиальная окклюзия*

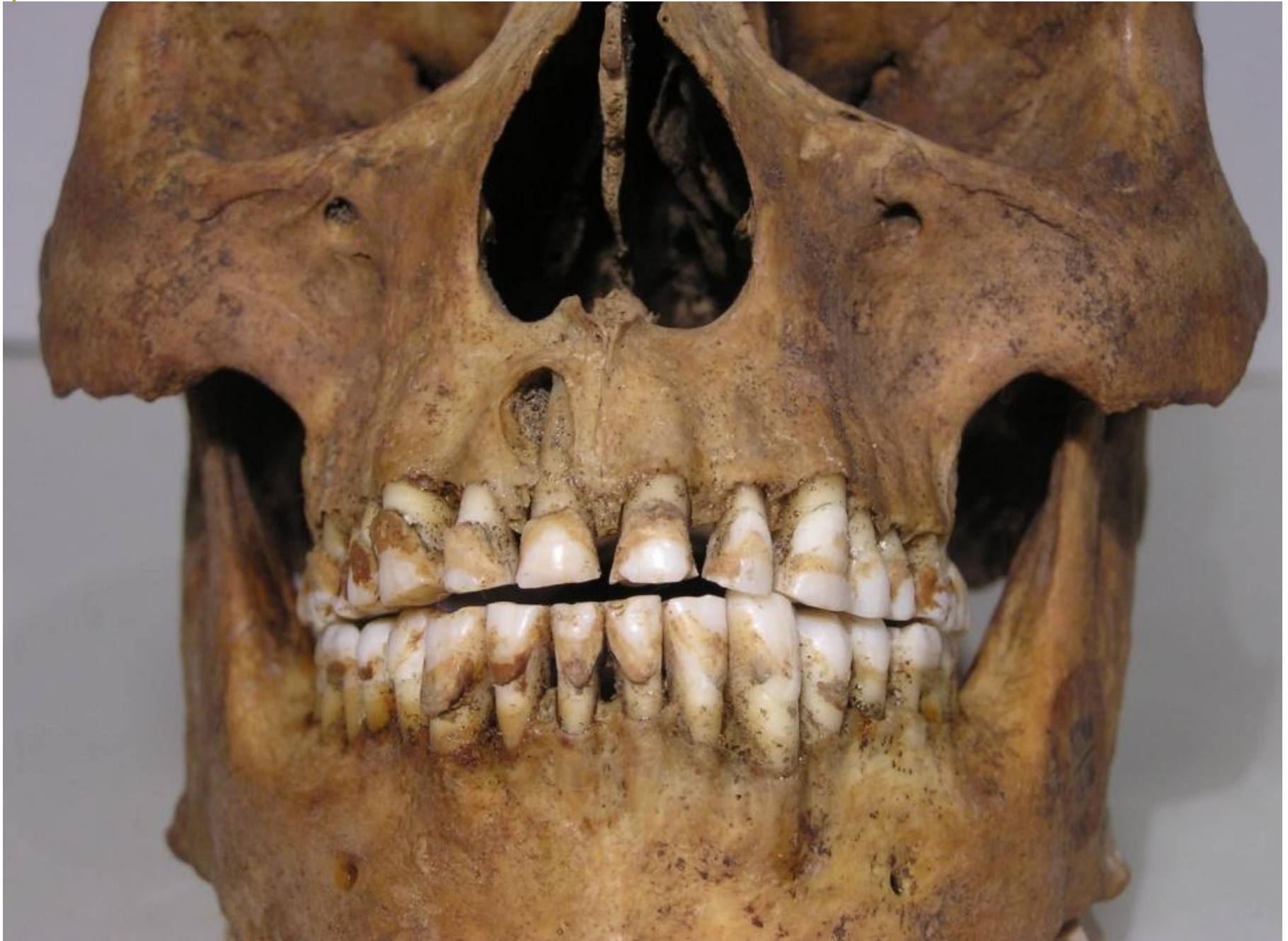

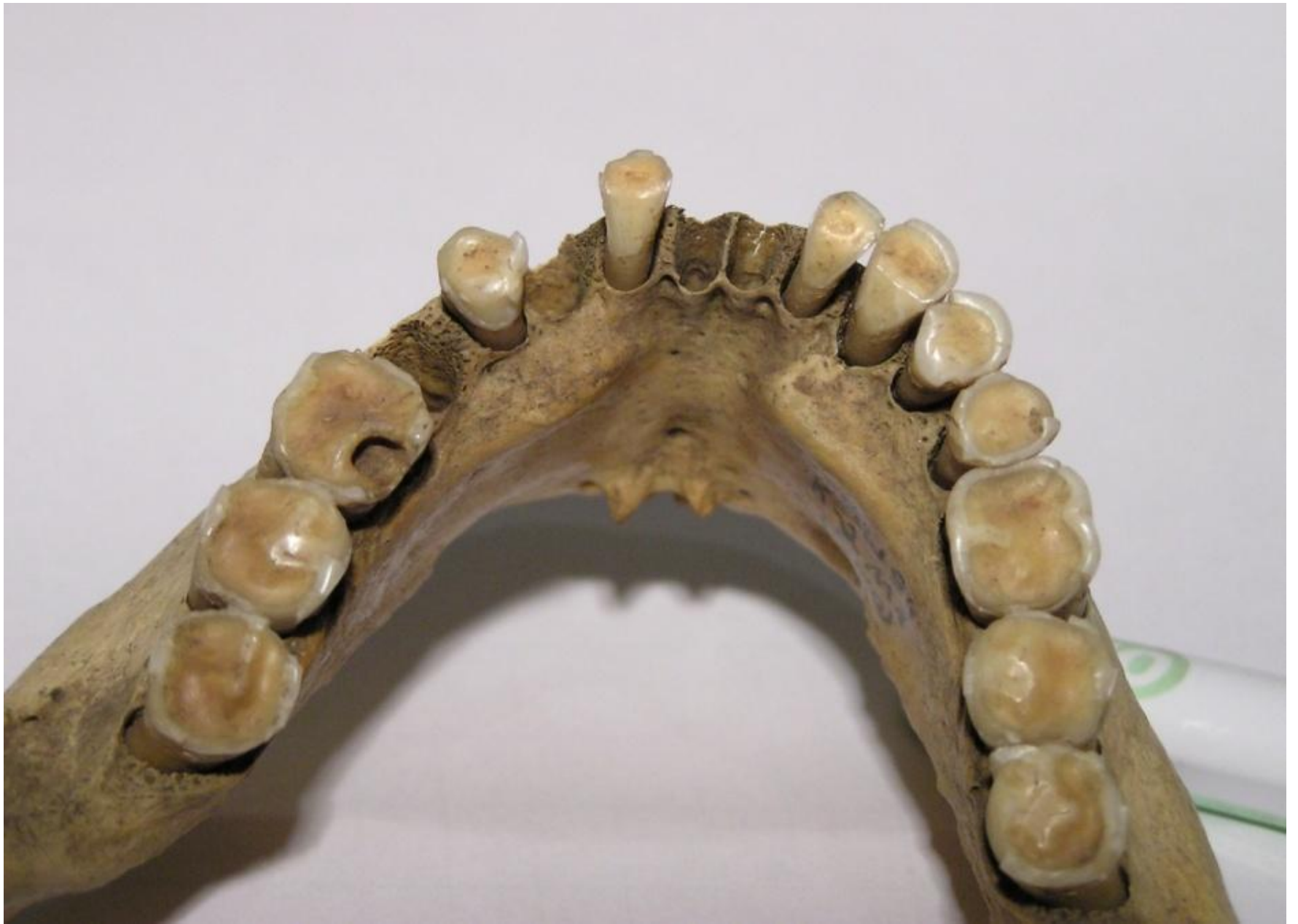## *Схема перемещения суставных головок и резцовой точки при смещении нижней челюсти вправо*

- *а-сторона расслабленных мышц; б-смещение резцовой точки; в-сторона сокращающихся мышц*









---

*Благодарю за внимание!*

---