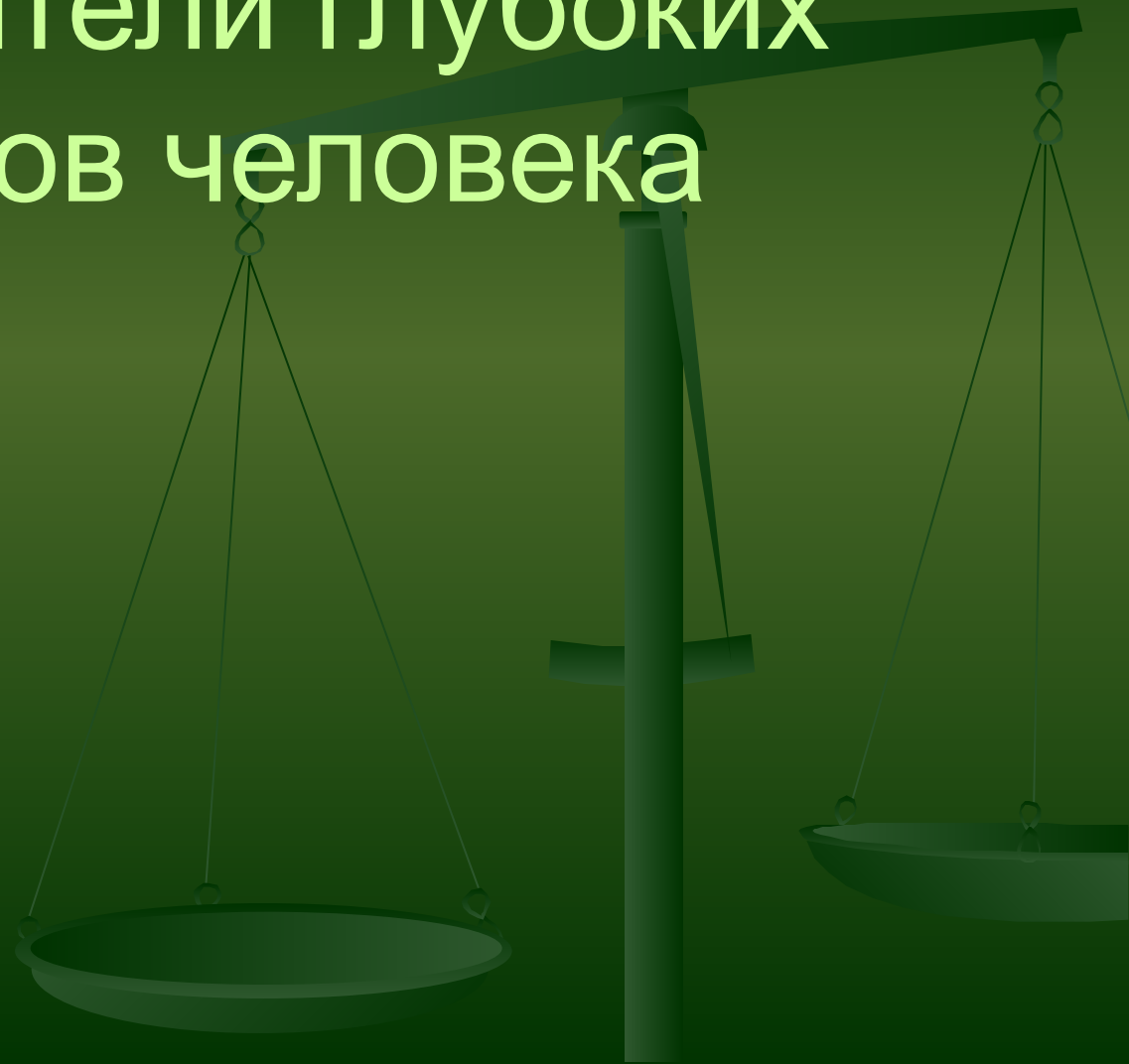
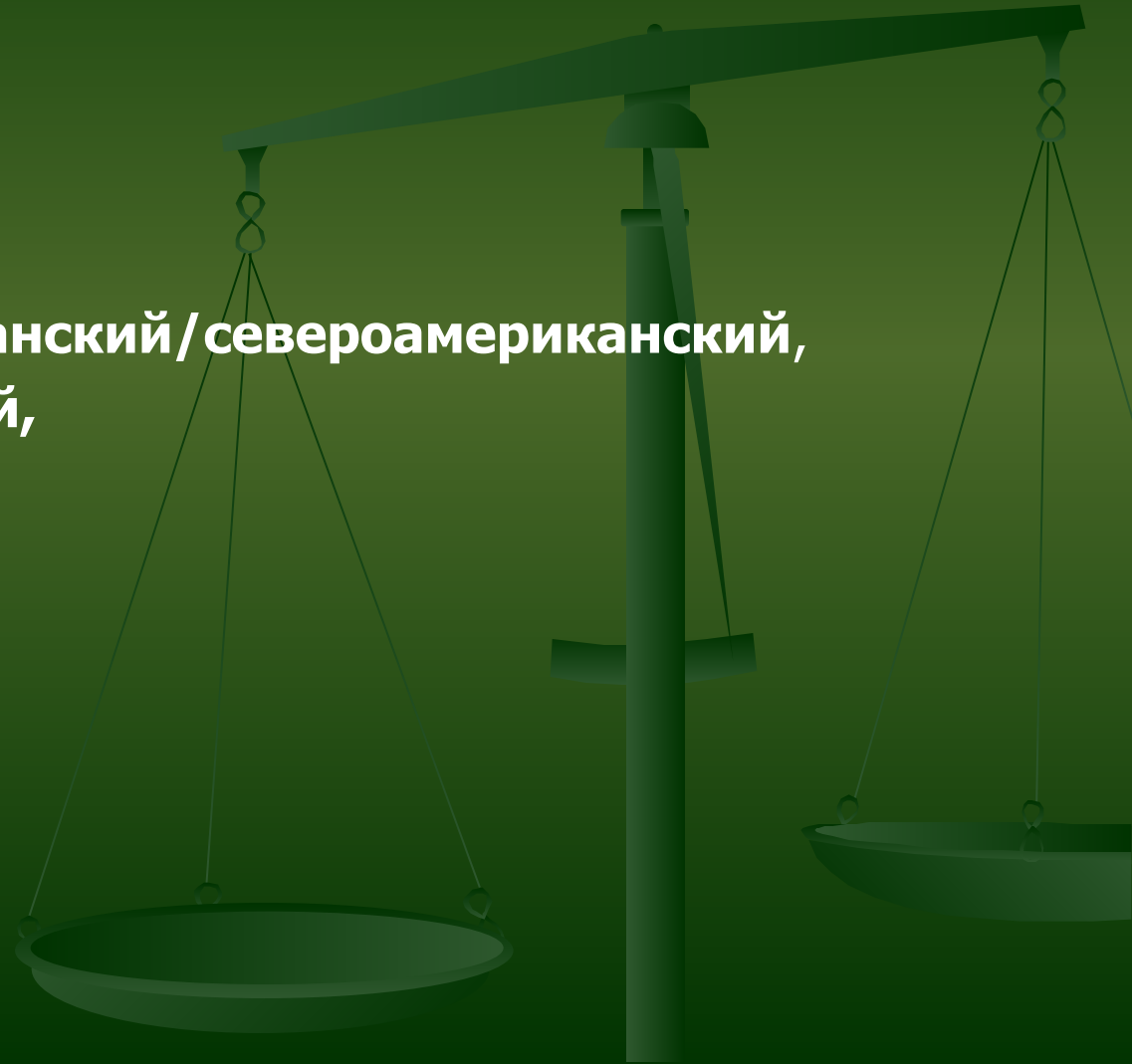

Возбудители глубоких микозов человека



Возбудители глубоких микозов человека

- Гистоплазмоз;
- Кокцидиоидоз;
- Бластомикозы:
 1. южноамериканский / североамериканский,
 2. европейский,
 3. келоидный;
- Споротрихоз,
- Хромомикоз;



Гистоплазмоз

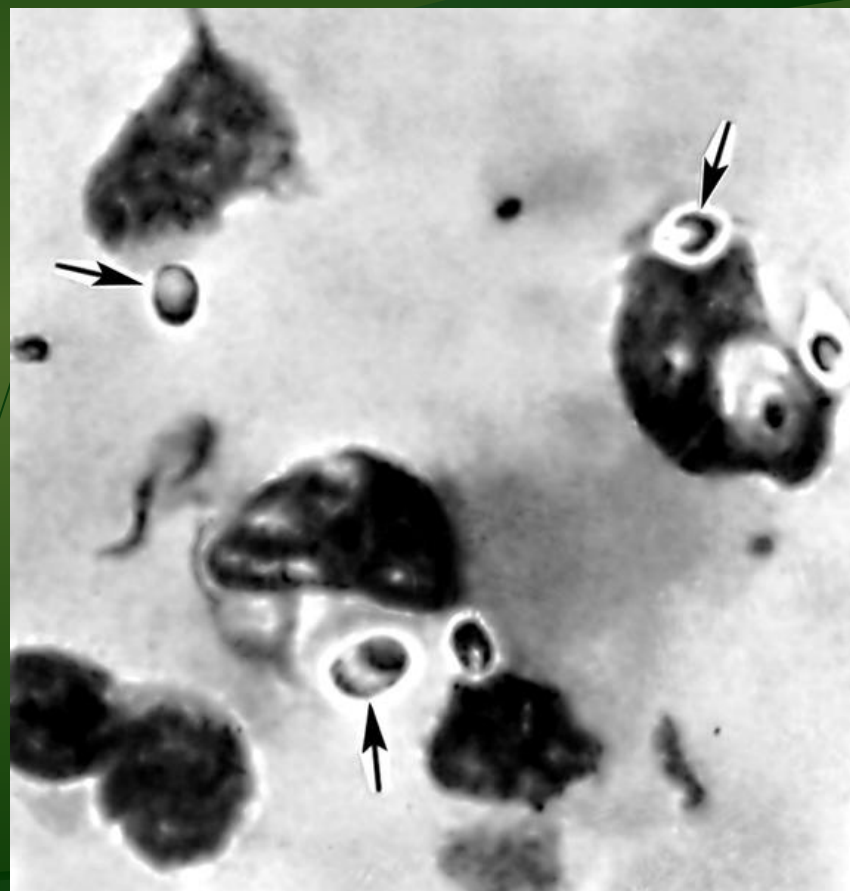
Histoplasma capsulatum

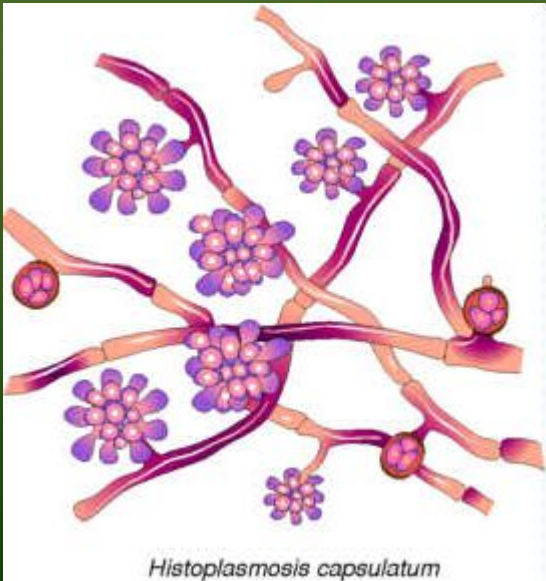
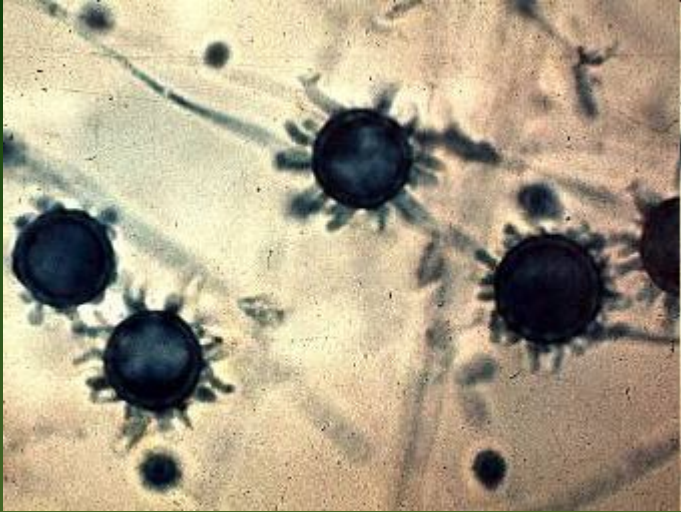
- *Диморфный гриб* (тканевая и культуральная – мицелиарная - формы);
- В *ткани* – клетки грушевидной формы, 2 - 4 мкм в диаметре, с 1 почкой на узком конце клетки; часто располагаются внутри макрофагов, гигантских клеток, в клетках органов *ретикулоэндотелиальной системы* (печень, селезенка, лимфатические узлы).
- *Мицелиарная* форма - аэроб, развивается на питательных средах при температуре ниже 30° С, а также присуща природным штаммам. Мицелий септированный, ветвистый, многоядерный; колонии складчатые, врастающие в толщу среды, от белого до коричневого цвета.
- Гриб *длительно сохраняется* во влажной почве - до 6 нед - и в воде. Быстро погибает под влиянием различных дезинфицирующих препаратов.

Мицелиарная форма

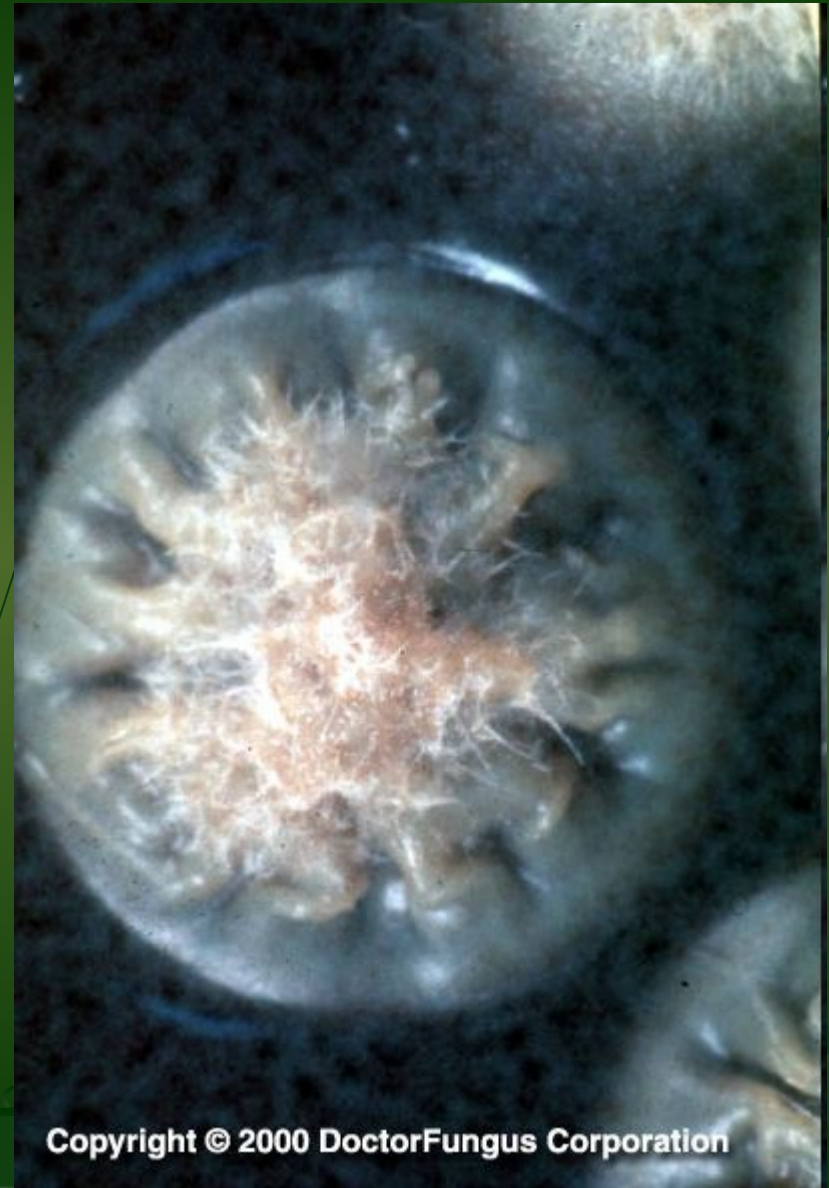

Тканевая форма





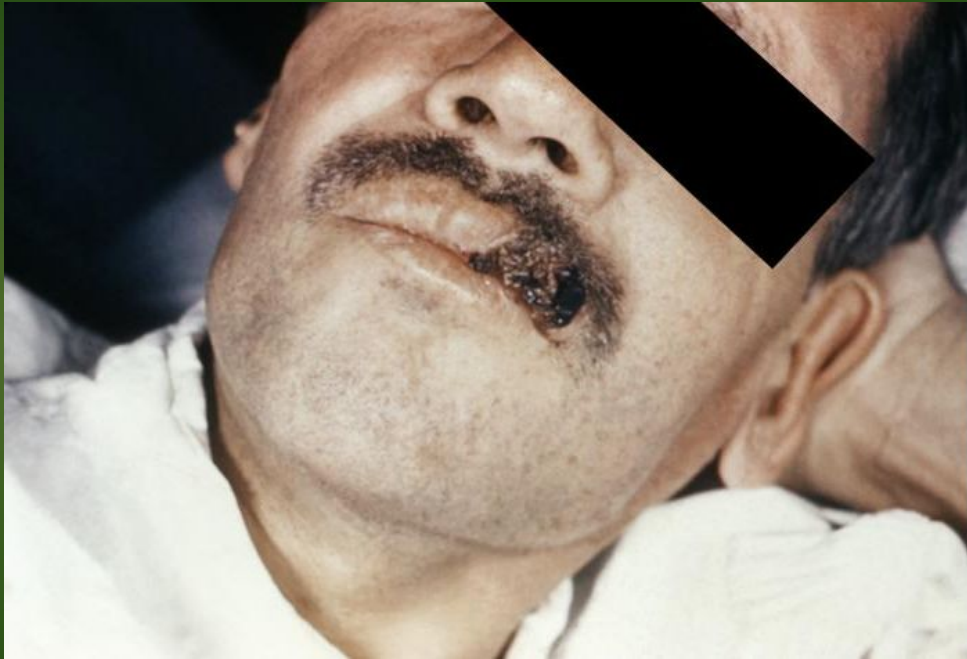Histoplasmosis capsulatum



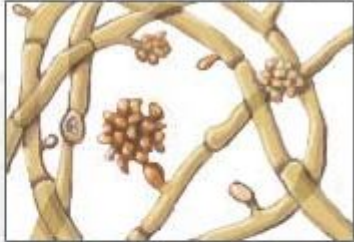
Copyright © 2000 DoctorFungus Corporation

Патогенез

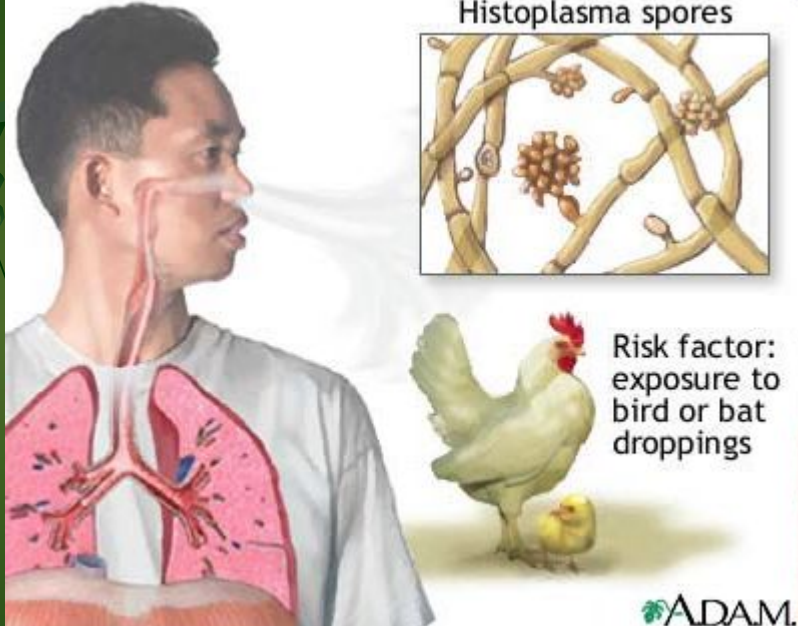
- **Распространение:** страны Африки и Америки, встречается также в Европе и Азии; единичные случаи в России (возможны завозные случаи).
- **Инфицирование** людей происходит **ВОЗДУШНО-ПЫЛЕВЫМ** путем : в период дождей гистоплазма размножается в почве (заражение почвы происходит через выделение гриба с пометом инфицированными животными: летучими мышами, кошками, собаками, курами), после высыхания споры рассеиваются во внешней среде.
- **Заражение** – при проведении разного рода земляных работ. Инфекция от больных людей здоровым не передается даже при длительных тесных контактах. Случаев заражения человека от больных животных также не наблюдалось.
- Заболевание характеризуется **полиморфизмом клинических проявлений** от легких и латентных форм до прогрессирующих заболеваний, заканчивающихся смертью больного. **Преобладают легочные** формы.



Histoplasma spores



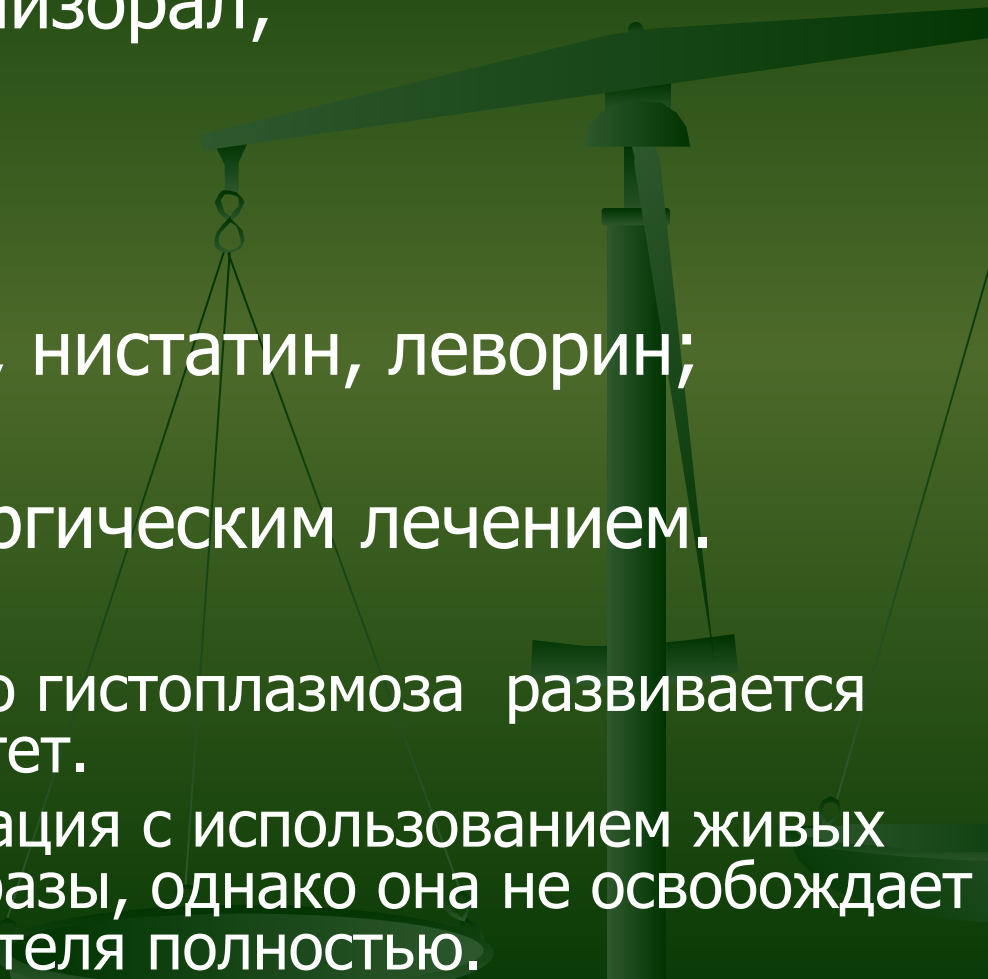
Risk factor:
exposure to
bird or bat
droppings



ADAM.

The complex block contains several elements. At the top right, the text "Histoplasma spores" is positioned above a diagram of branching, yellowish-brown hyphae with small, round spores. Below this, on the right, is the text "Risk factor: exposure to bird or bat droppings" next to an illustration of a green chicken and a small yellow chick. On the left side of the block is a profile of a man's head and neck, with anatomical diagrams showing the respiratory tract (trachea and lungs) and the internal organs of the chest.

Лечение гистоплазмоза

- Амфотерицин В, низорал;
 - Амфоглюкамин;
 - Сульфаниламиды, нистатин, леворин;
 - Сочетание с хирургическим лечением.
- *- после перенесенного гистоплазмоза развивается длительный иммунитет.
- ** - возможна иммунизация с использованием живых клеток дрожжевой фазы, однако она не освобождает организм от возбудителя полностью.
- 

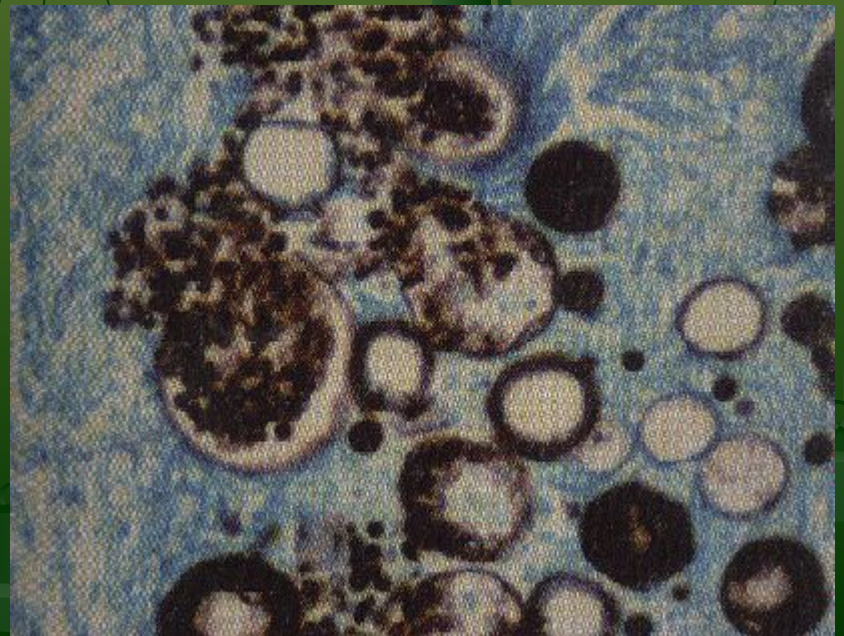
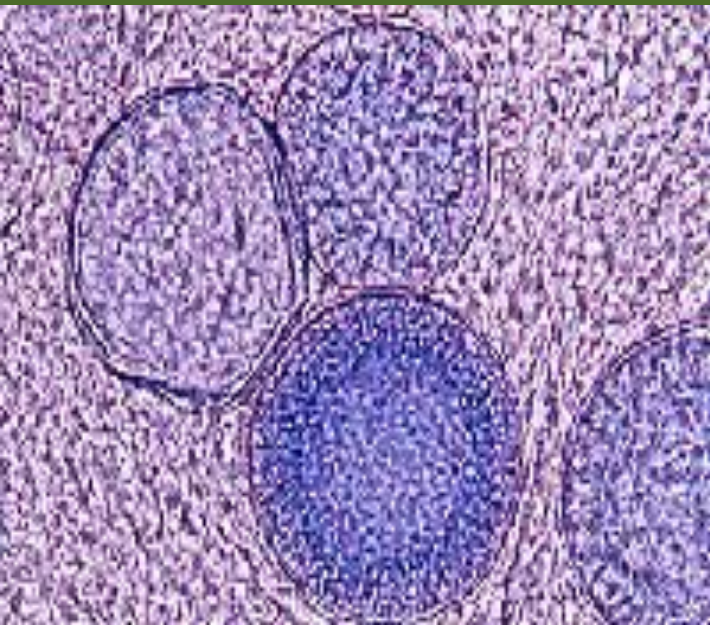
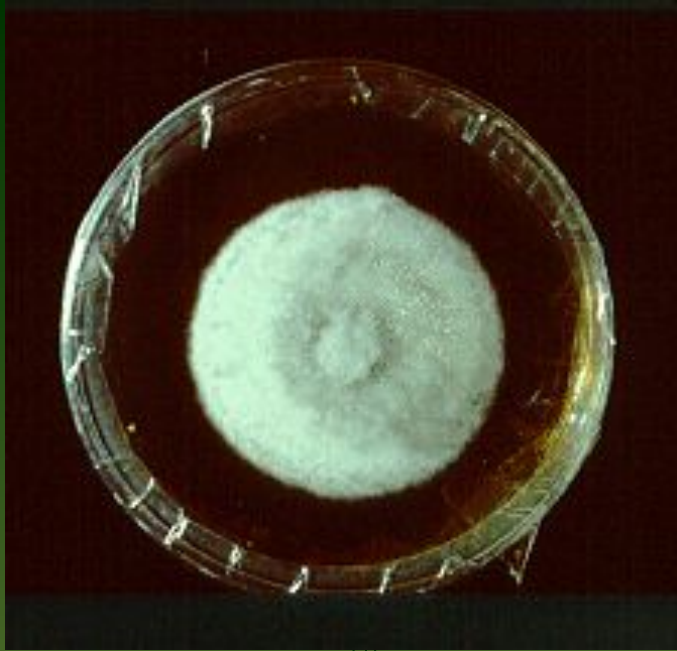
Кокцидиоидоз

(кокцидиоидная гранулема, болезнь Посадаса - Вернике, лихорадка Святого Иохима, долинная лихорадка, ревматизм пустынь)

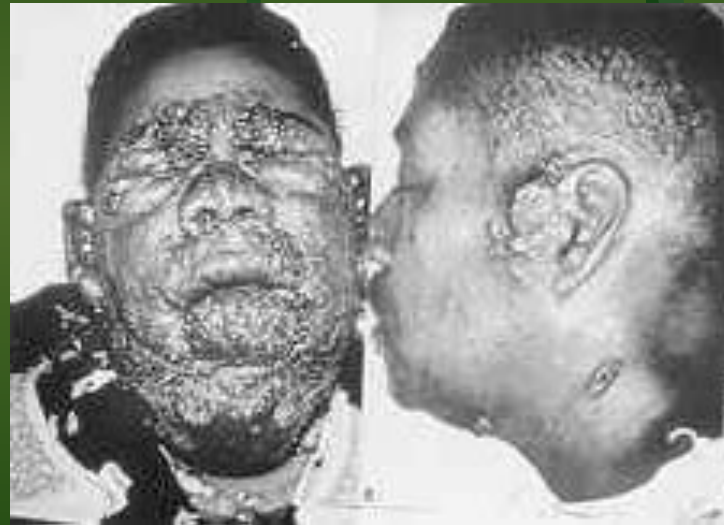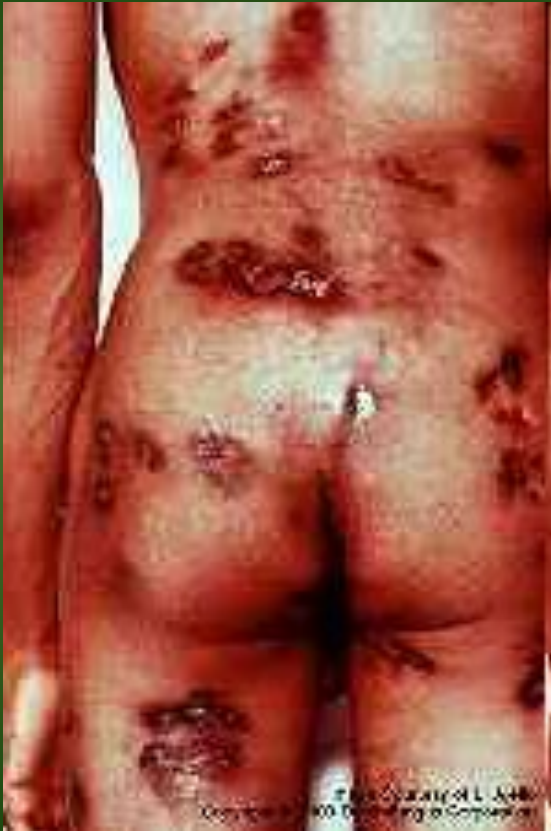- системный эндемический высококантагиозный глубокий микоз, проявляющийся первичной легочной инфекцией, либо прогрессирующими гранулематозными поражениями кожи и подкожной клетчатки, костей, суставов, внутренних органов, мозговых оболочек и других органов человека и животных (коров, овец, грызунов).
- Распространен в эндемичных зонах — пустынных районах США (Калифорния, Аризона, Техас), в Аргентине, Мексике, Парагвае, странах Африки.
- Возможны завозные случаи в неэндемичных районах (завоз конидий — с продуктами).

Возбудитель кокцидиоидоза

- *Возбудитель* - первично-патогенный микромицет *Coccidioides immitis*.
- *Источником инфекции* является почва, из которой споры гриба попадают в организм ингаляционным путем.
- *Факторами риска* диссеминации и фатального исхода являются:
 - мужской пол,
 - беременность,
 - нарушения иммунитета (лимфоцитопения),
 - раса (филлипинцы – наиболее часто, белые – реже остальных).
- Ежегодно в США заражаются более **100 тыс.** человек.



Coccidioides immitis



Бластомикозы

- а) Европейский бластомикоз (криптококкоз)

Возбудители: Cryptococcus neoformans

- серотип А - var. grubii;
- серотипы В, С = var. gratii;
- серотип D = var. neoformans;
- var. grubii/var. neoformans (диплоид) = серотип А

Cryptococcus albidus,
Cryptococcus laurentii.

- Распространение: повсеместное - сапрофитируют в почве, в испражнениях птиц, на некоторых растениях.

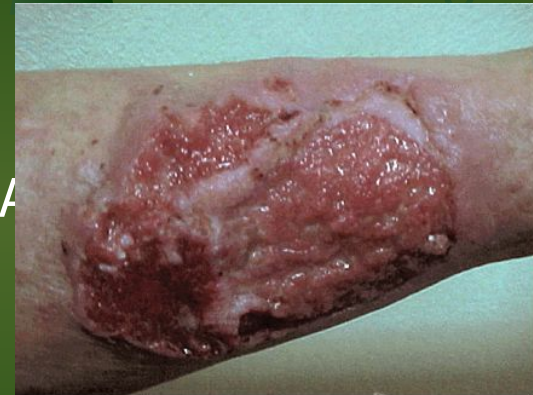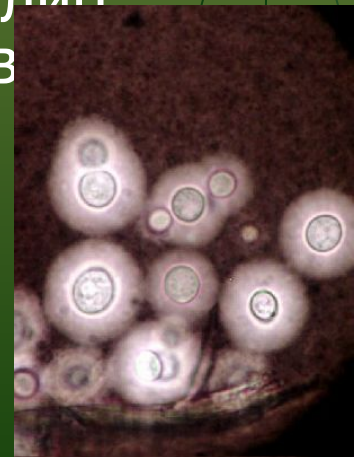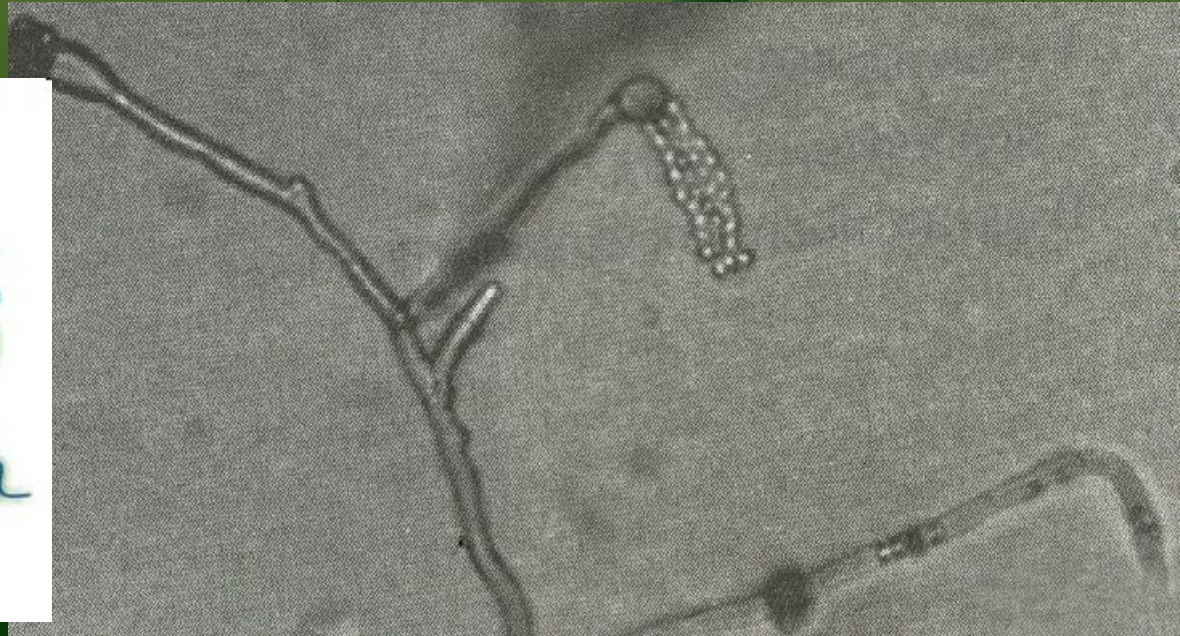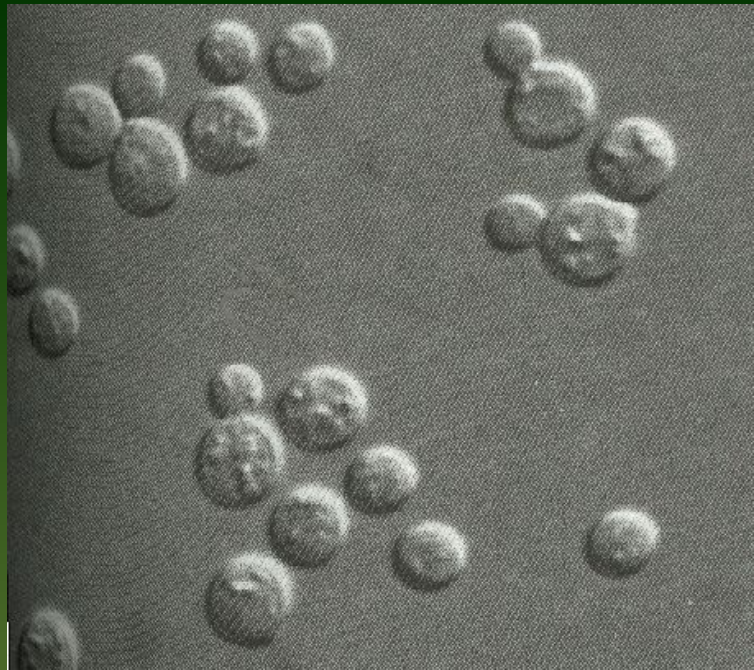


Fig. 1 - Left forearm with an extensive ulceration with erythematous borders and irregular infiltrates.

Характеристика возбудителя

- Колонии на сусло-агаре или агаре Сабуро при 37°C белые или желтоватые (на средах с L-DOPA — темно-коричневые), гладкие, блестящие, слизисто-тягучие. Гифы и псевдомицелий отсутствуют.
- Преобладают дрожжевые клетки размером от 2,5 до 10 мкм с одной почкой.
- Характерный признак – наличие толстой слизистой капсулы, значительно превосходящей размеры самой клетки (до 50 мкм). Размеры варьируют в зависимости от штамма (у ВИЧ-инфицированных лиц выявляют бескапсульные варианты – при пересеве на ППС вновь приобретают полисахаридную капсулу).
- У тканевых форм капсула состоит из длинных извитых нитей гетерополисахаридов (*глюкуроноксиломаннана*) и не окрашивается гематоксилином-эозином, однако хорошо определяется в тушевых препаратах, а также при окраске альциановым синим или основным коричневым.





The life cycle of *C. neoformans*. The ploidy of the cells at the different stages is shown in red.

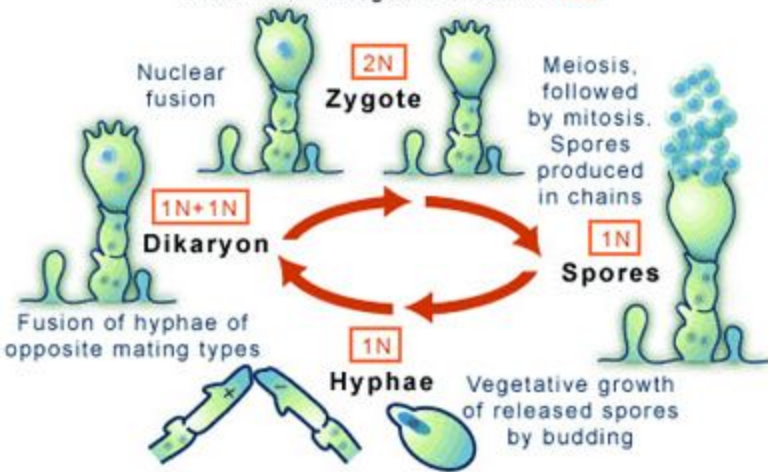
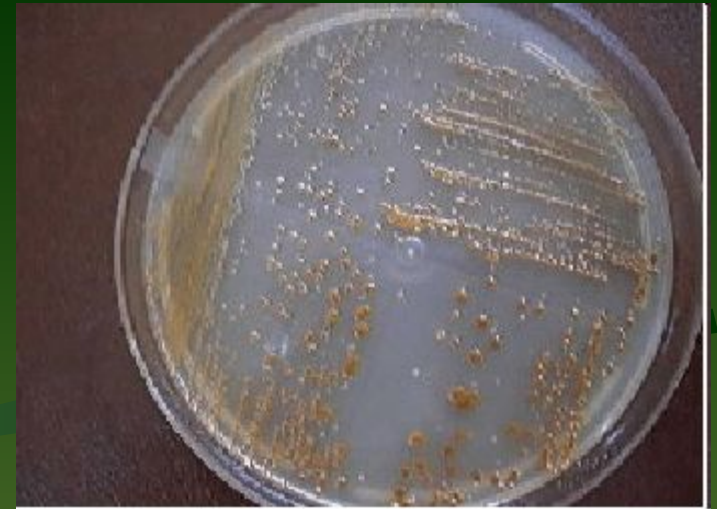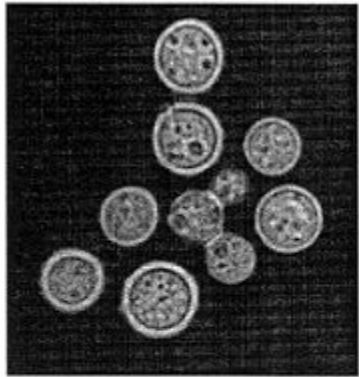




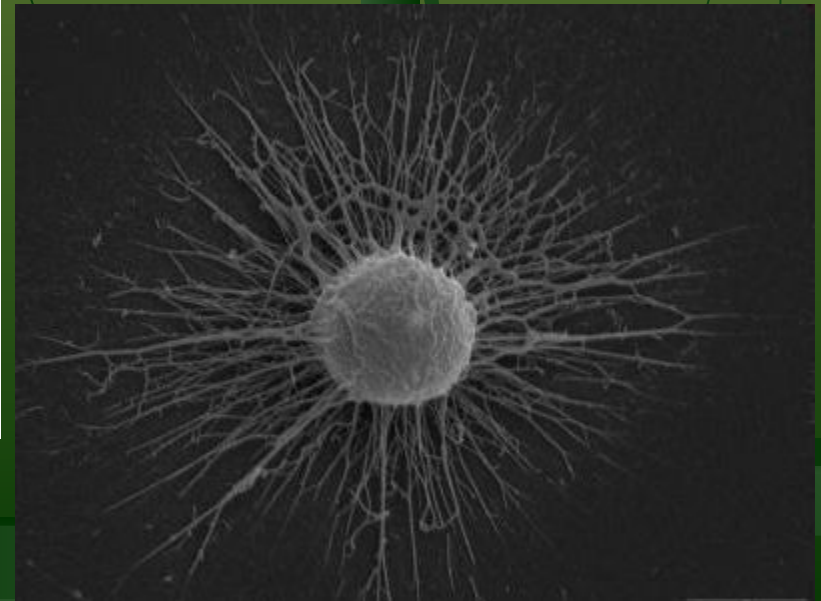
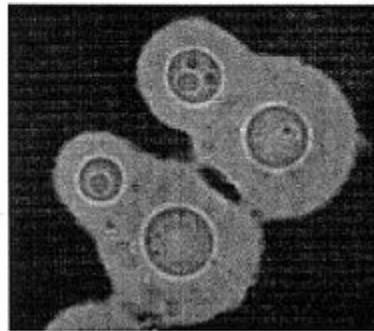
Figura 2. *Cryptococcus neoformans* in Staib agar without creatinine.

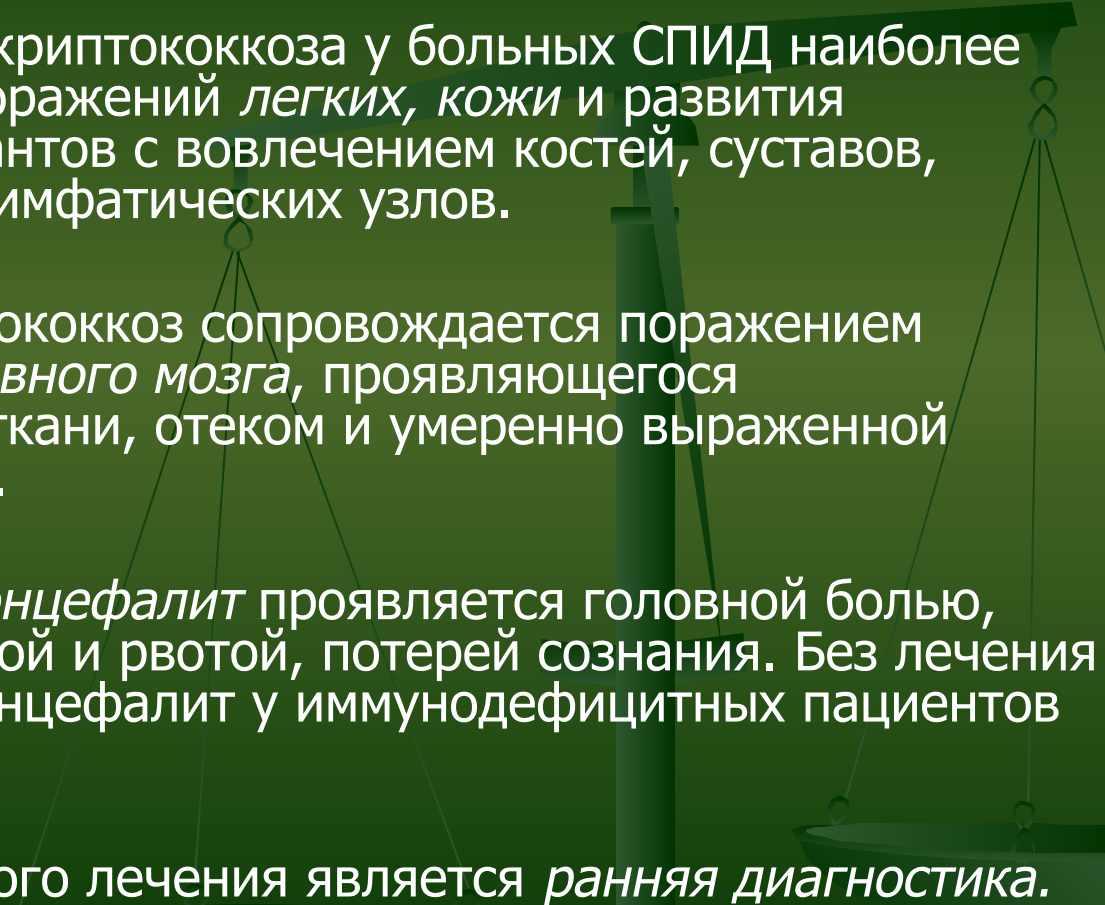


In high glucose or high salts, conditions that may be found in nature, *C. neoformans* becomes weakly encapsulated. The small size is necessary for the organism to get into the alveolar spaces in the lungs.



Once in the lungs, the organisms can become rehydrated and acquire the thick polysaccharide capsule.



- 
- Заражение - *ингаляционным* путем.
 - Криптококкоз может протекать как *острое, подострое или хроническое* заболевание, с образованием в тканях гранул с некротическими казеозными изменениями.
 - Клинические проявления криптококкоза у больных СПИД наиболее часто выражены в виде поражений *легких, кожи* и развития диссеминированных вариантов с вовлечением костей, суставов, почек, надпочечников и лимфатических узлов.
 - В 70 – 90% случаев криптококкоз сопровождается поражением *оболочек и вещества головного мозга*, проявляющегося расплавлением мозговой ткани, отеком и умеренно выраженной воспалительной реакцией.
 - *Криптококковый менингоэнцефалит* проявляется головной болью, головокружением, тошнотой и рвотой, потерей сознания. Без лечения криптококковый менингоэнцефалит у иммунодефицитных пациентов достигает 100 %.
 - Важным условием успешного лечения является *ранняя диагностика*.

Диагностика и лечения

- Основным методом **диагностики** криптококкоза является **микроскопия и посев** с выделением чистой культуры спинномозговой жидкости, крови и других биосубстратов, а также биопсийного материала из очагов поражения.
- **Люмбальная пункция** с определением давления СМЖ должна быть при любой локализации криптококковой инфекции.
- Большое значение имеет **определение криптококкового антигена** в СМЖ, сыворотке крови и моче с использованием стандартных тестов «Pastorex Cryptoplus», BioRad.
- С диагностической целью применяют также **МРТ и КТ** головного мозга, КТ и рентгенография легких.
- **Лечение.**
- **амфотерицин В и фторцитозин** длительными курсами;
- при развитии менингита амфотерицин В вводят в спинномозговой канал.
- Есть данные о положительном эффекте от применения **антикриптококкового гамма-глобулина** в сочетании с амфотерицином В.

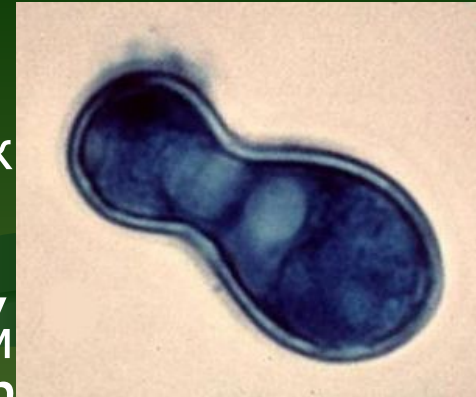б) Североамериканский бластомикоз (болезнь Гилкреста)

■ *Возбудитель*: дрожжеподобный диморфный грибок *Blastomyces dermatitidis*.

■ Развивается *В ТКАНЯХ* в виде почкующихся колоний, состоящих из округлых и овальных клеток диаметром 8-20 мкм, покрытых двойной оболочкой, а *В КУЛЬТУРЕ* — в мицелиарной и дрожжевой формах, легко переходящих одна в другую при изменении условий среды: температуры выращивания от 20 до 37°C и pH от кислой до щелочной, соответственно.

■ В *дрожжевой форме* на месте отпочковывания клетка вытягивается и образует характерную структуру в виде «языка колокола».

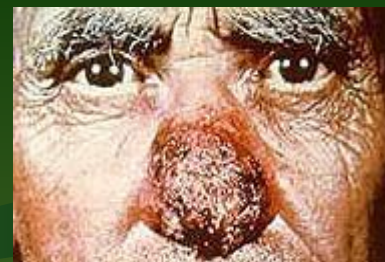■ *Мицелиарная форма* образуется на питательных средах при комнатной температуре. Колонии вначале круглые и гладкие, дрожжеподобные; позднее покрываются желтоватым бурым воздушным «пушком» с короткими шипами, образованные длинными септированными нитями с обильными боковыми конидиями.



Патогенез и клиника

- Природный резервуар грибка-возбудителя и способ его передачи неизвестны. Предполагается, что заражение происходит при вдыхании зараженной спорами пыли.
- Заболевание эндемично для США, Канады, встречается в странах Африки, реже в Латинской Америке, Индии, Европе и в европейской части России.
- Это довольно редкое заболевание, встречающееся у человека, собак и лошадей, носящее хронический характер.
- Может протекать в форме первичных изменений, ограниченных кожей или легкими, или постепенно поражать весь организм.

- Первым признаком заболевания является появление на лице, шее либо конечностях небольших красноватых узелков или гнойничков (*кожная форма*).
- Увеличиваясь в размерах, они покрываются корочкой с мелкими нарывами по краям; позднее некоторые превращаются в язвы.
- Выделяют также *легочную и диссеминированную формы*, возникающие при генерализации процесса и распространении инфекции гематогенным путем.
- Повреждения *при легочном бластомикозе* напоминают туберкулез или первичный рак легких.
- *При диссеминированной форме* грибок может проникать в кости, печень, селезенку, почки и центральную нервную систему, приводя к появлению там опухолевидных образований, которые позднее превращаются в язвы или абсцессы.
- Патологические изменения в центральной нервной системе могут вызывать *паралич*.
- При распространении инфекции из костей или внутренних органов в легкие в них нередко возникают обширные изменения, приводящие к *смертельному исходу*.

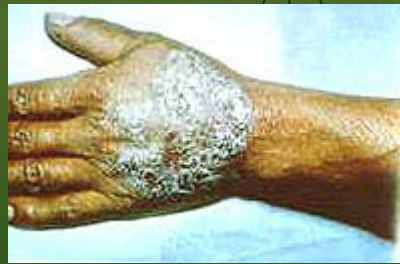

Лечение

- *Кожный бластомикоз поддается лучевой терапии, электрокоагуляции и лечению иодидом калия.*
- *Хотя большинство случаев системного или легочного бластомикоза успешно лечится противогрибковыми антибиотиками (например, амфотерицином В), часто возникают рецидивы и вероятность полного выздоровления невелика.*

Другие глубокие микозы человека

1. Споротрихоз: болезнь Дори,
болезнь любителей роз (микоз,
вызываемый грибом *Sporothrix schenckii*) ;



2. Хромомикоз (темно-окрашенные грибы
Fonsecaea pedrosoi, *Fonsecaea compacta*,
Cladosporium carrinii, *Phialophora verrucosa*) ;



Споротрихоз

Сапрофиты почвы, гниющих органических остатков и поверхности растений .

Заболевание при попадании возбудителя на раны. Возбудитель диссеминирует по лимфатическим сосудам с образованием свищей в лимфатических узлах, дренирующих очаг

поражения. Выделяют 4 основных клинических формы:

- кожно-лимфатическую;
- легочную;
- костно-суставную;
- диссеминированную.

Хромомикоз

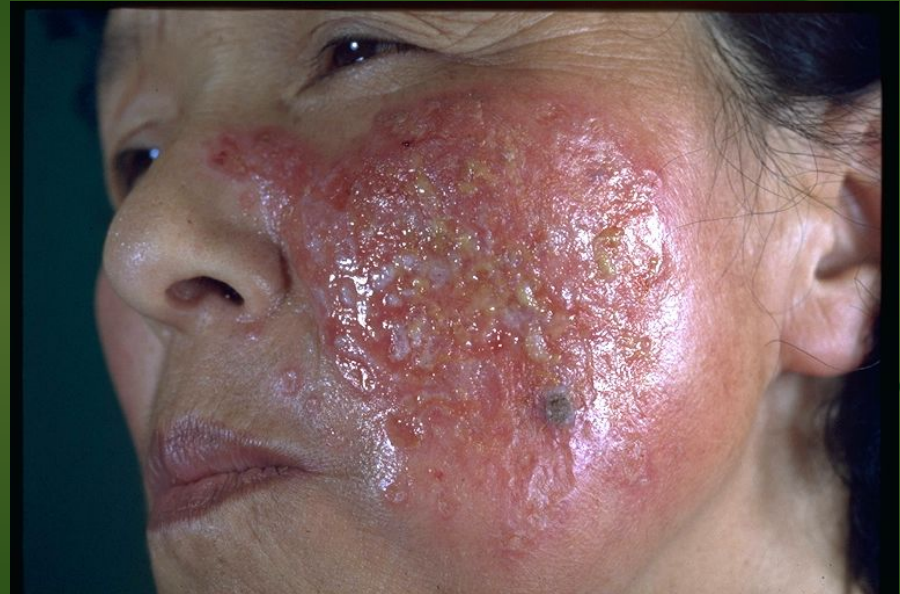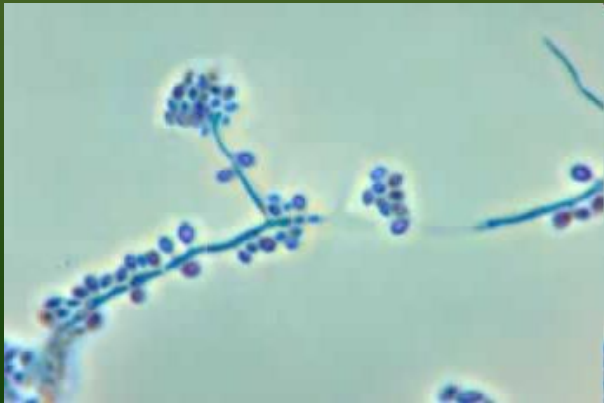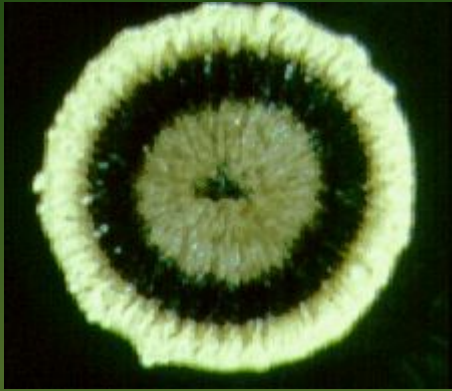
Распространение: повсеместное, сапрофитируют в земле и на гниющей древесине.

Мицелиарная форма: колонии (4-6 недель) от оливково-зелёного до чёрного цвета. Мицелий длинный, ветвистый, септированный, размером 2-4 мкм. Конидии одноклеточные, овоидные, цвета темного бутылочного стекла с толстыми, резко пигментированными стенками, 7-10 мкм.



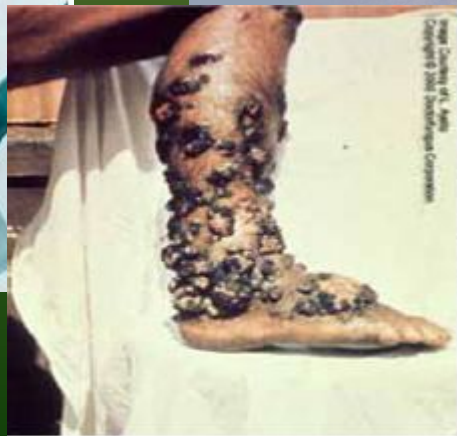
Споротрихоз

Sporothrix schenckii



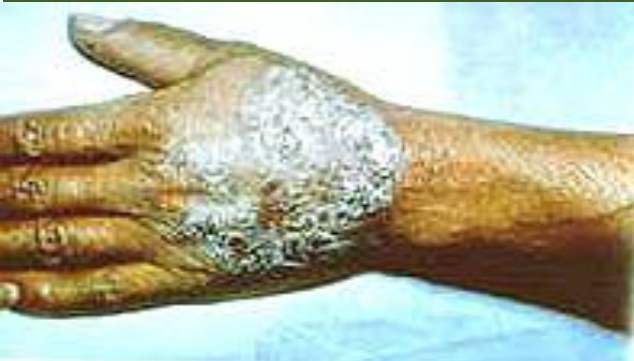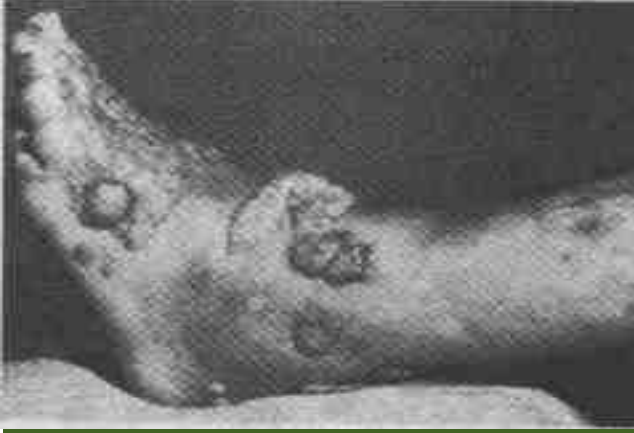Хромомикоз

Fonsecaea pedrosoi

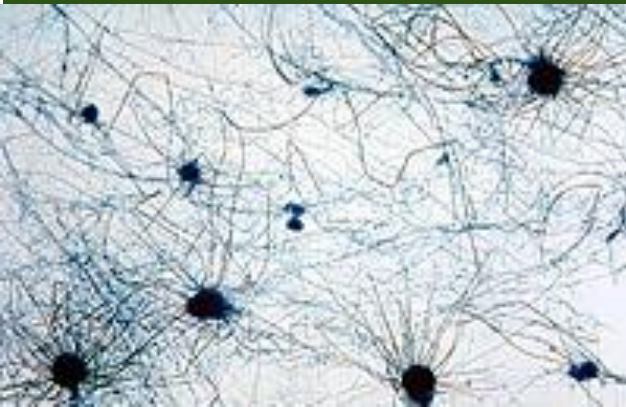

Chromoblastomycosis caused by *F. pedrosoi*

Кожно-лимфатическая форма




Мицелиарная форма



Тканевая форма:

«темные тельца», «фумаго», «склеротические клетки» - пигментированные темно-бурые, округлые клетки, диаметром 6-10 мкм, с двойным контуром, разделенные перегородкой. Почкования нет. **Инфицирование** - в результате травмы. Чаще - **на нижних конечностях** в виде бородавчатых, гиперкератических или язвенных участков кожи. Без лечения течение хроническое с постепенным прогрессированием. Возможно гематогенное диссеминирование.



Диагностика и лечение

Методы ДИАГНОСТИКИ: получение материала из очагов поражения (чешуйки, роговые массы, биоптаты):

- микроскопия патологического материала из очагов поражения — обнаружение тканевых форм гриба;
- посев на питательные среды (Сабуро, сусло-агар);
- гистологическое исследование биоптатов.

Лечение:

- флуцитозин, препараты йода;
- антимикотик: амфотерицин В – внутривенным и внутриочаговым введением.

Спасибо за внимание!

