

---

# **Клиническая и электрокардиографическая диагностика нарушений функции сердца: автоматизма и сократительности**

# Аритмии сердца

---

Это изменение частоты, регулярности, источника возбуждения сердца, нормальной последовательности или связи между активизацией предсердий и желудочков

---

# Классификация нарушения образования импульса

---

1. Синусовая тахикардия
  2. Синусовая брадикардия
  3. Синусовая аритмия
  4. Отказ синусового узла
  5. Миграция наджелудочкового водителя ритма
  6. Экстрасистолия
  7. Пароксизмальная тахикардия
  8. Фибриляция и трепетание предсердий
  9. Фибриляция и трепетание желудочков
-

# Синусовая тахикардия

---

Диагностические критерии:

- Правильный синусовый ритм
  - ЧСС – 90 – 180 в мин.
  - Постепенное начало и прекращение
-

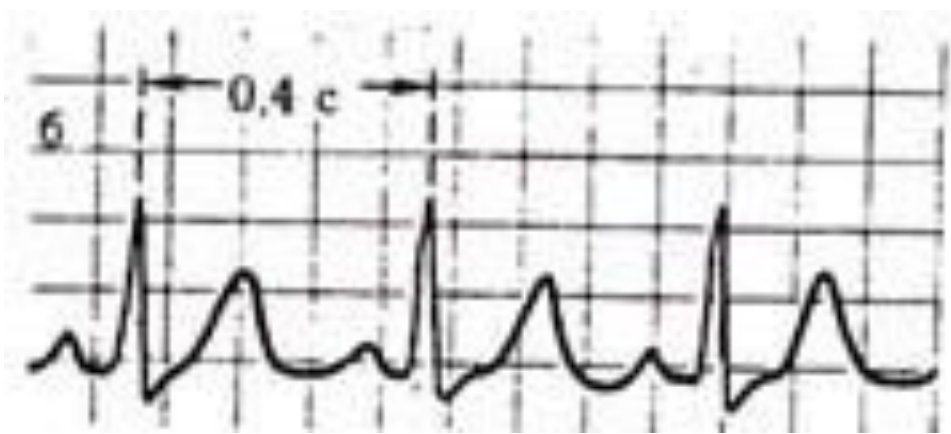
# Наиболее важные причины, которые вызывают СТ

- Сердечная недостаточность
- Миокардиты
- Пороки сердца
- Бактериальный эндокардит
- Перикардит
- Инфаркт миокарда
- Тиреотоксикоз
- Легочное сердце
- Острая потеря крови
- Туберкулёз
- Инфекции
- Анемии
- Неврозы

# ЭКГ критерии СТ

---

1. Увеличение количества сердечных сокращений до 90 – 160 (190) за мин. (уменьшение интервала RR < 0,60 сек.)
  2. Зубец P синусового происхождения
    - Положительный P (I, II, aVF, V4-6)
    - Постоянная форма P
    - Правильный ритм (разница между R-R < 0,16 сек.)
    - Интервал PQ 0,12 – 0,20 сек.
    - Нормальное соотношение P и QRS
    - Депрессия интервала ST при продолжительной и высокой тахикардии
-



# Синусовая брадикардия

---

Диагностические критерии:

- Правильный синусовый ритм
  - ЧСС меньше 60 за мин.
-



# Причины развития СБ

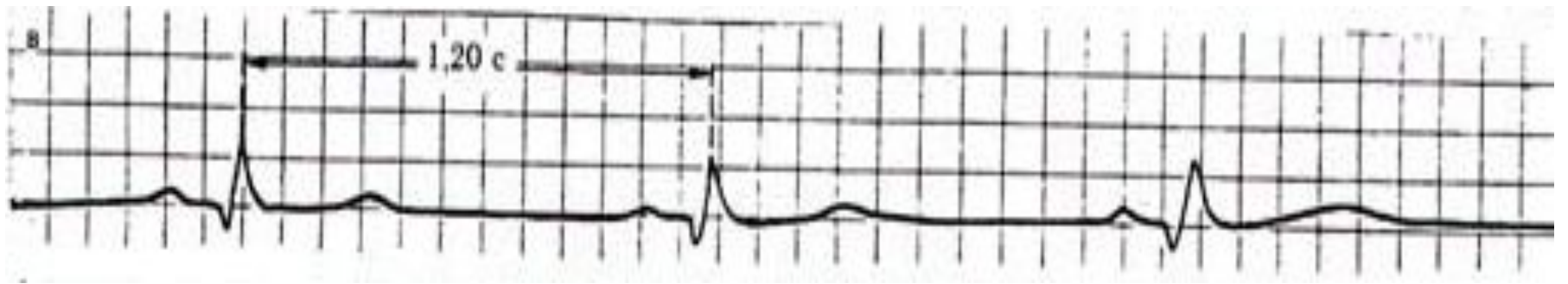
---

- Врожденная у здоровых людей
  - Эмоции
  - Холод
  - Язвенная болезнь
  - ↑ внутричерепное давление
  - Отек мозга, опухоли мозга, менингит, кровоизлияния в мозг
  - Интенсивная боль – «колики» (печеночная, почечная, кишечная)
  - Желтуха. Уремия
  - Интоксикация лекарствами (сердечные гликозиды, опиаты,  $\beta$  блокаторы, транквилизаторы)
  - Гиперкалиемия
  - Инфаркт миокарда
  - Миокардиты
-

# ЭКГ критерии СБ

---

1. Зубцы Р синусового происхождения
  2. Постоянный и нормальный интервал PQ (0,12 – 0,20 сек.)
  3. ЧСС 59 – 40 за мин.
  4. Допустим небольшой подъем сегмента ST и высокий зубец T
-



# Атриовентрикулярный узловой ритм

---

Продолжительные сокращения сердца (6 и больше) под влиянием импульсации из атриовентрикулярного соединения с частотой 40 – 60 за мин.

---

# ЭКГ признаки АВ-ритма

---

## I «Верхне»-узловой или с ускоренным проведением импульсации

- Зубец P отрицательный в II, III, aVF и положительный в aVR (I, aVL, V3-6)
  - Интервал PQ  $\leq 0,12$  сек.
  - ЧСС 40 – 60 за мин.
  - Ритм правильный
  - Комплекс QRST – обычной формы и продолжительности
-

## II «Средне»-узловой ритм или с нормальным проведением импульсации

---

- Зубец P скрыт в комплексе QRS
  - Ритм правильный
  - ЧСС 40 – 60 за мин.
  - Форма и продолжительность QRST нормальная
-

# III «Нижне»-узловой или с поздним проведением импульсации

---

- Отрицательный зубец P (II, III, aVF), расположенный на интервале ST
  - Положительный зубец P в aVR, I, aVL отведениях
  - Ритм правильный
  - Форма и продолжительность комплекса QRS обычная
-

# Идиовентрикулярный ритм (желудочковый)

---

- Импульсы возбуждения возникают в желудочках

## ЭКГ критерии

- Деформация и расширение комплекса QRS ( $> 0,12$ сек.)
  - ЧСС 30 – 40 за мин.
  - Ритм чаще правильный
  - Наличие полной АВ-диссоциации.
-



# ЭКГ признаки компенсаторной гипертрофии миокарда

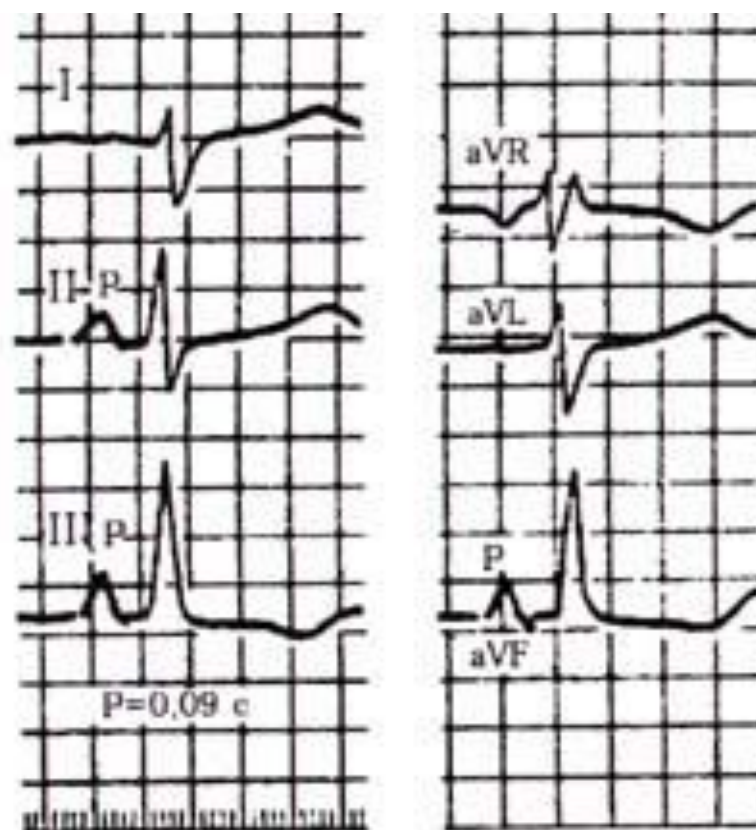
---

- Увеличение электрической активности гипертрофированного отдела сердца
  - Замедление проведения электрического импульса
  - Ишемические, дистрофические, метаболические и склеротические изменения в гипертрофированной мышце сердца
-

# ЭКГ признаки гипертрофии правого предсердия

---

- Зубец Р высокий ( $> 2,5$  мм), заостренный (II, III, aVF)
  - Зубец Р заостренный (P. pulmonale) в V1-2
  - В отведениях I, aVL, V5-6 зубец Р низкий, а в aVL отрицательный
  - Длительность зубца Р не превышает 0,10 сек.
-

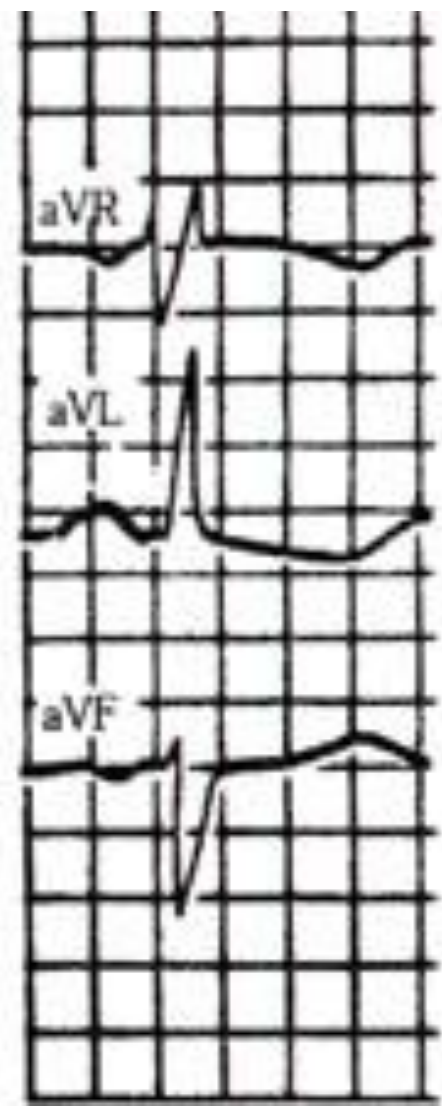
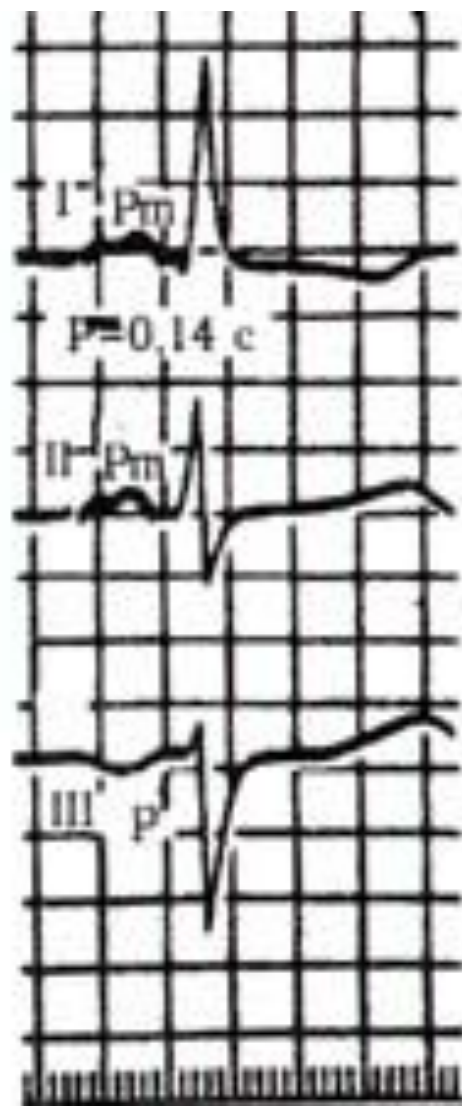


**P-pulmonale на ЕКГ  
при гіпертрофії пра  
вого передсердя.**

# ЭКГ признаки гипертрофии левого предсердия (P. mitrale)

---

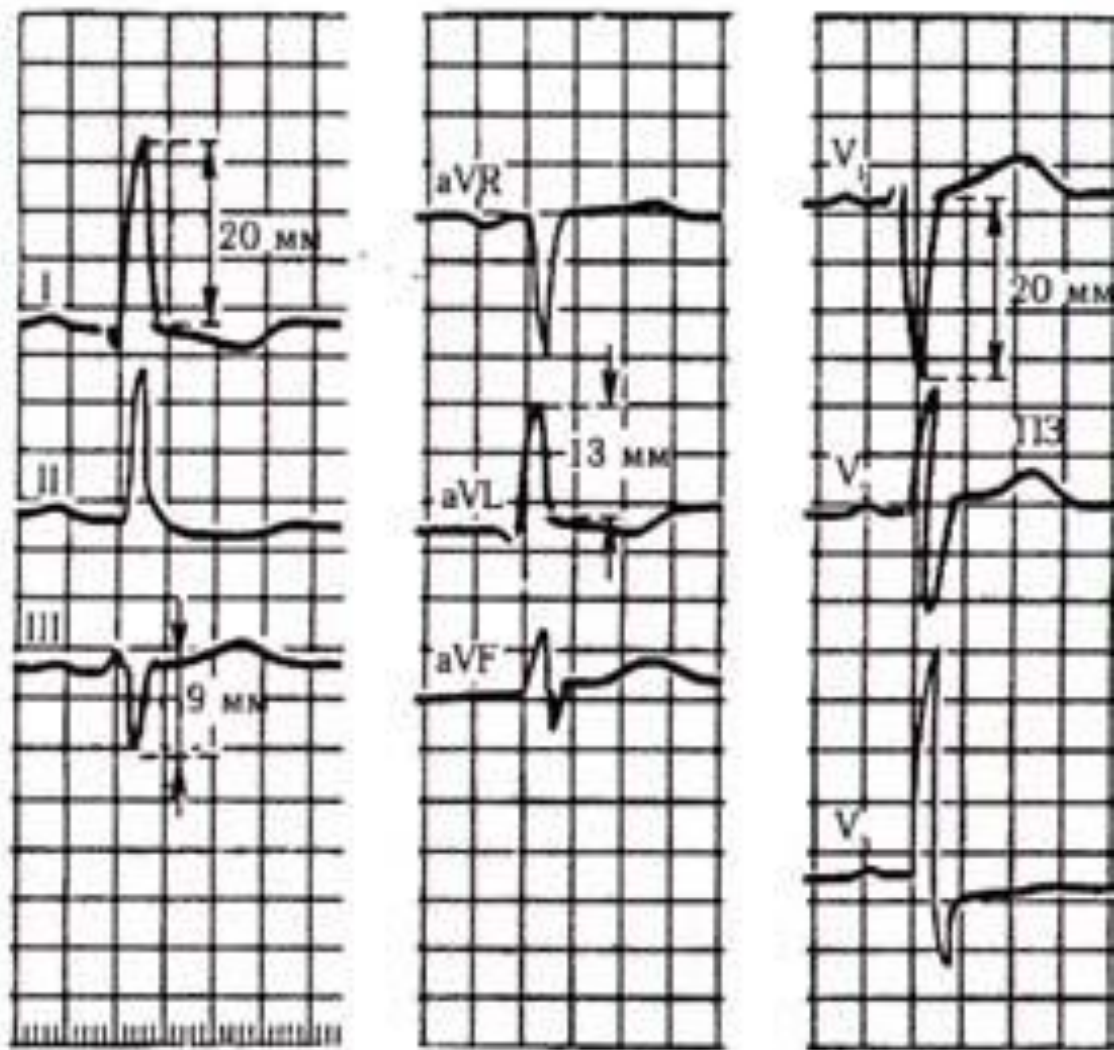
- Раздвоение и увеличение амплитуды зубцов P (I, II, aVL, V5-6)
  - Увеличение амплитуды и продолжительности второй фазы зубца P (V1,2 или формирование отрицательного PV1)
  - Увеличение общей длительности зубца P (> 0,10 сек.)
  - Отрицательный или двухфазный зубец PIII
-



# ЭКГ признаки гипертрофии левого желудочка

---

- Увеличение амплитуды зубца R (I, aVL, V5-6)
- Увеличение амплитуды зубца S (III, aVF, V1-2)
- ✓ индекс Соколова-Лайона –  $RV5(6) + SV1 > 35\text{мм}$
- ✓ индекс Ундерлейдера  $RI + SIII > 25\text{ мм}$
- ✓  $\text{Max } RI, aVL \text{ или } SIII, aVF > 20\text{ мм}$
- ✓  $\text{Max } RV5,6 \text{ или } SV1,2 > 30\text{ мм}$
- ✓ индекс Макфи  $RV5,6 + SV1,2 > 45\text{ мм}$
- Смещение электрической оси сердца влево
- Смещение переходной зоны вправо (V2(1))
- Дискордантное смещение сегмента ST в отведении V5,6, I, aVL ниже изолинии и отрицательный (- +) зубец T, а в V 1,2, III, aVF подъем сегмента ST и + - зубец T



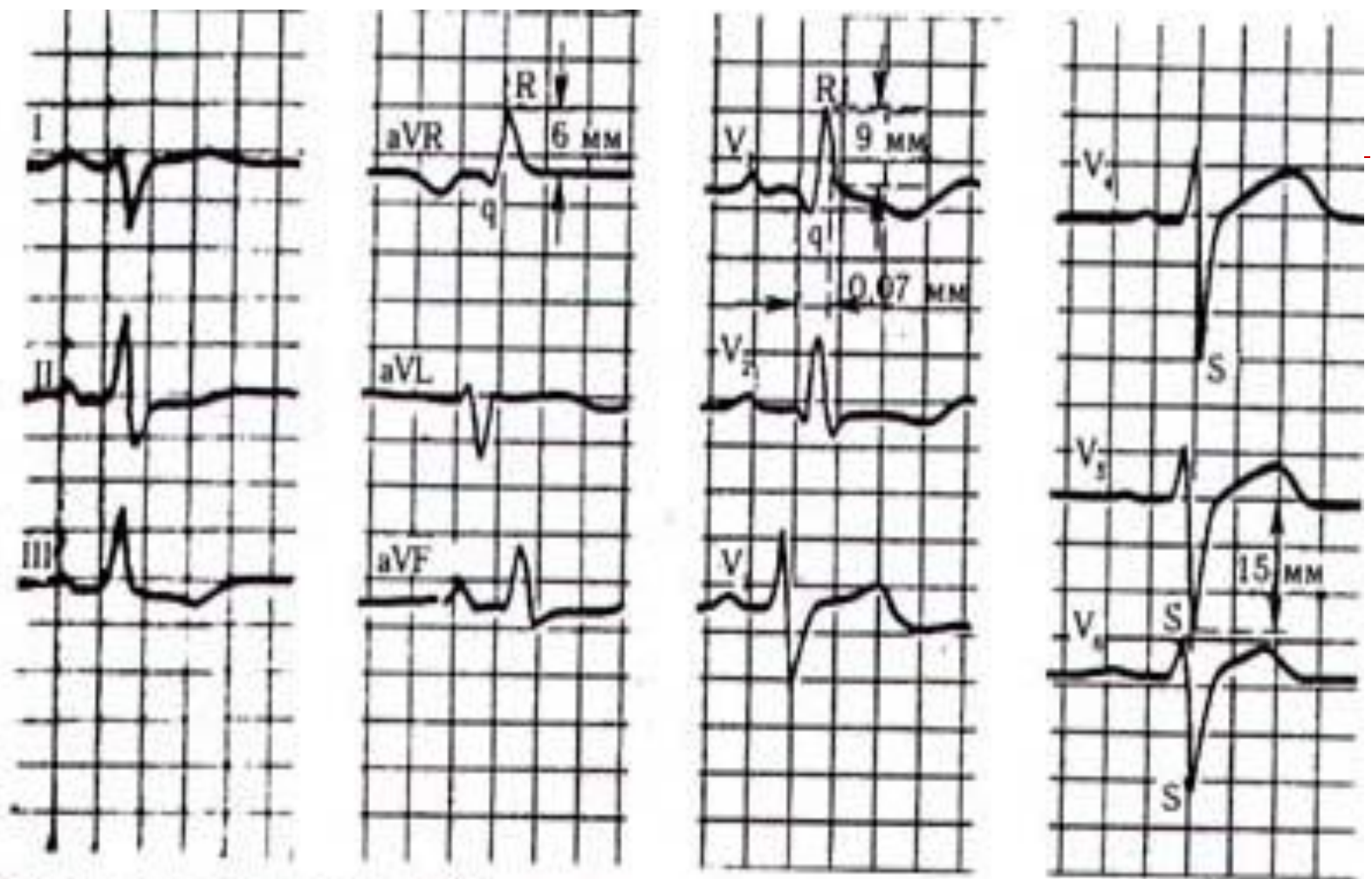
ЕКГ при гіпертрофії лівого шлуночка.

# ЭКГ признаки гипертрофии правого желудочка

---

- Смещение электрической оси сердца вправо (угол  $\alpha > 100^\circ$ )
  - Увеличение амплитуды R V<sub>1,2</sub> и амплитуды S(V<sub>5,6</sub>),  $RV_1 \geq 7\text{мм}$  или  $RV_1 + SV_{5,6} \geq 10,5\text{ мм}$
  - Смещение переходной зоны влево (V<sub>5,6</sub>)
  - Смещение сегмента ST вниз и отрицательный зубец T (III, aVF, V<sub>1,2</sub>)
-





**ЕКГ при гіпертрофії правого шлуночка.**