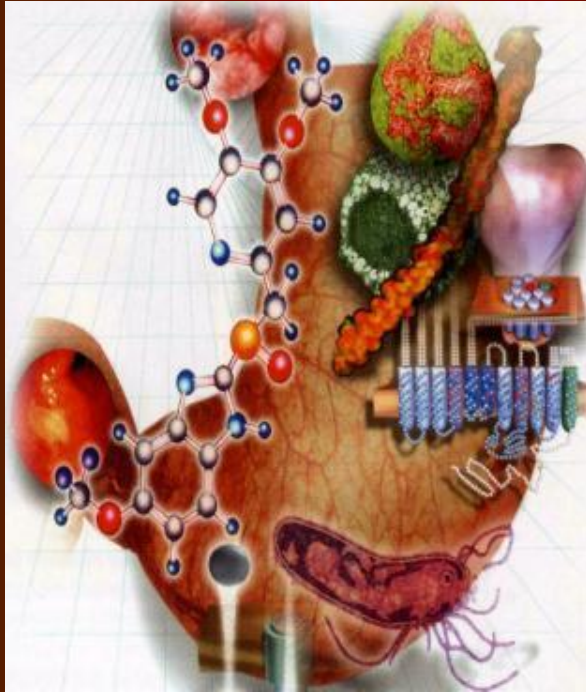

Обследование больных с патологией верхних отделов желудочно-кишечного тракта. Клинико-лабораторные и инструментальные признаки хронического гастрита, пептической язвы, опухоли желудка

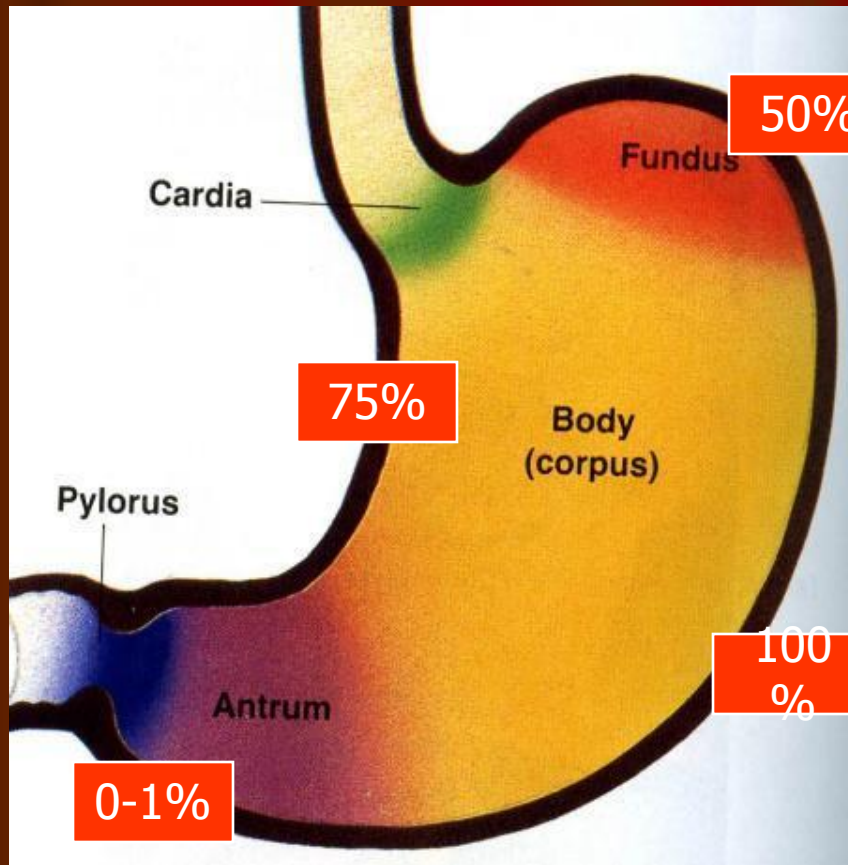
Заболевания верхних отделов желудочно-кишечного тракта

- Гастроэзофагеальная рефлюксная болезнь
- Функциональная желудочная диспепсия
- Хронический гастрит
- Пептическая язва желудка, двенадцатиперстной кишки
- Злокачественная опухоль

Функции желудка

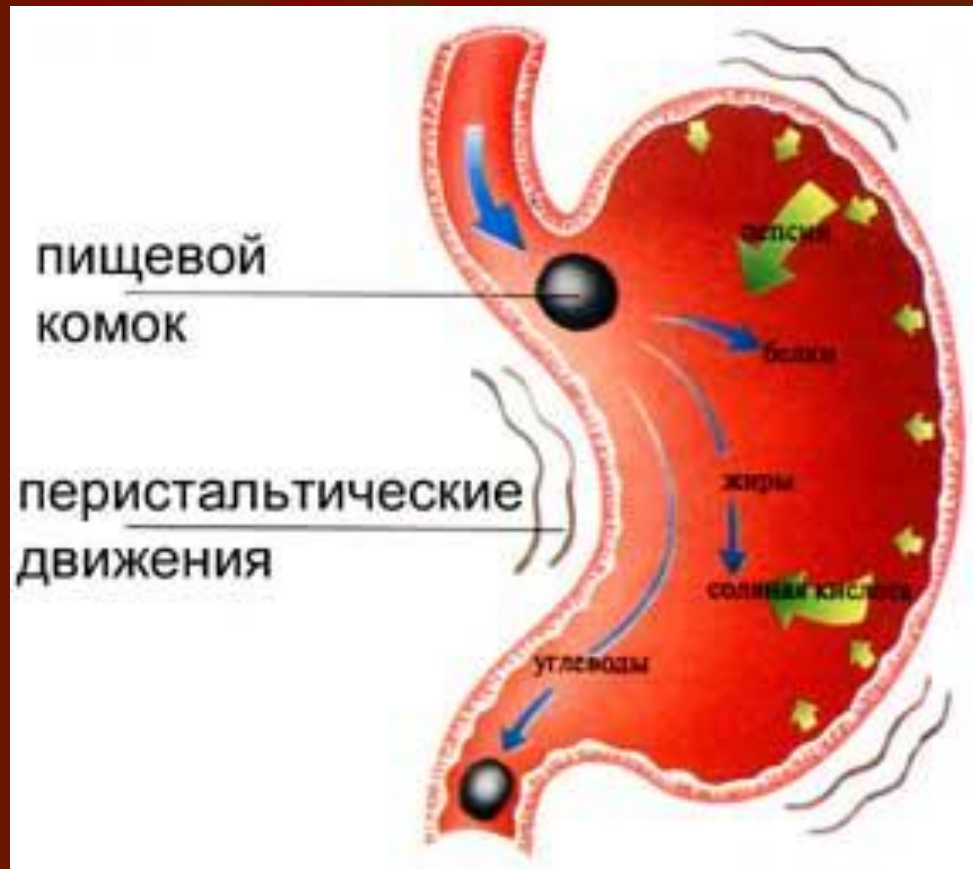
- Секреторная
 - Кислотообразующая
 - Пепсинообразующая
- Моторно-эвакуаторная
- Инкреторная (синтез простагландинов и гастроинтестинальных гормонов)
- Слизеобразующая
- Всасывающая
- Экскреторная

Секреторная и инкреторная функция

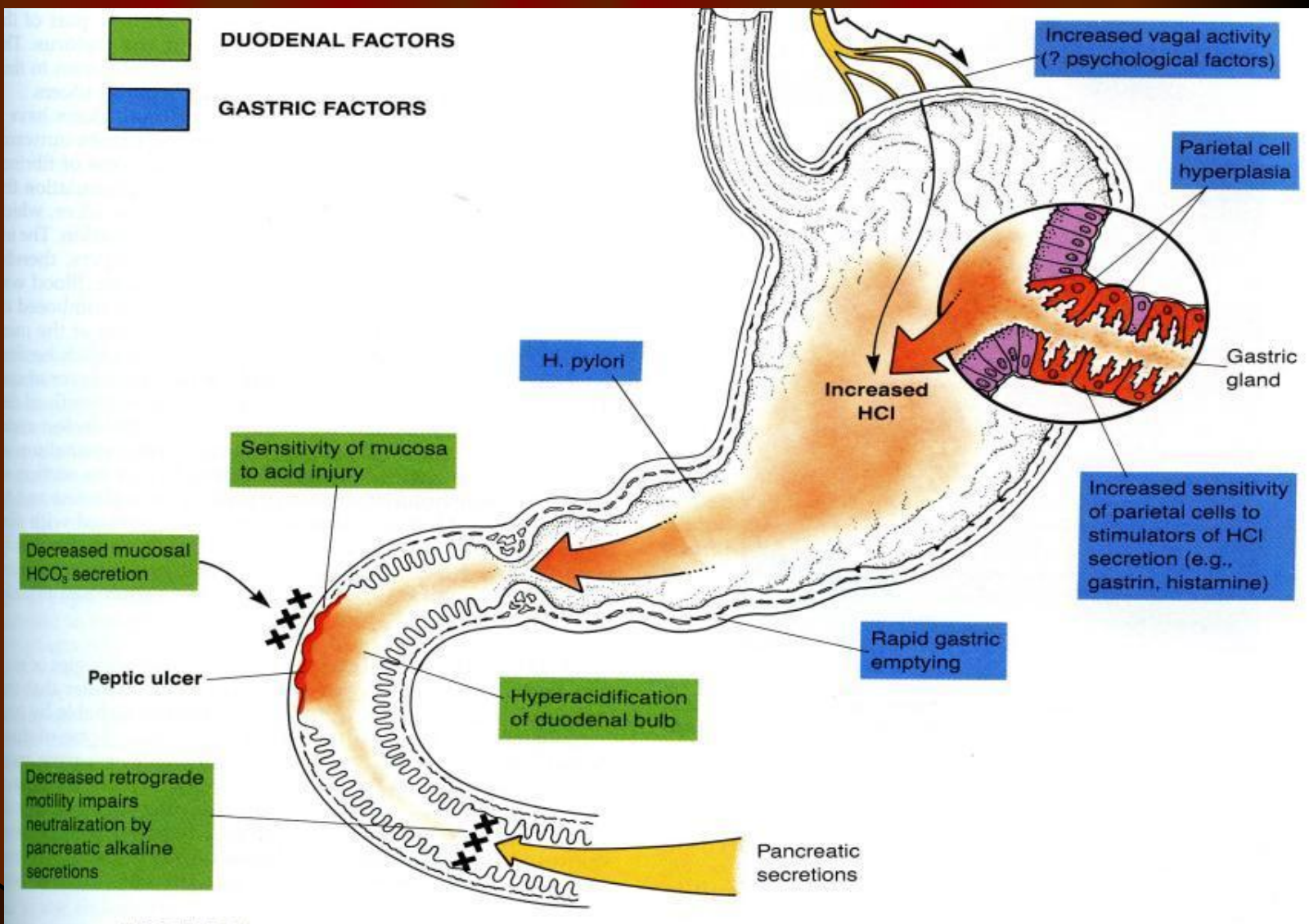


- Главные клетки – пепсиноген
- Parietalные клетки – соляная кислота, гастромукопротеин
- Мукоциты – мукоидный секрет
- Клетки, продуцирующие гастрин

Физиологические аспекты верхних отделов желудочно-кишечного тракта

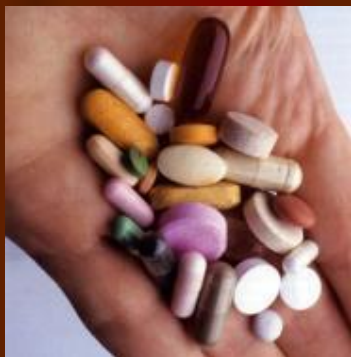
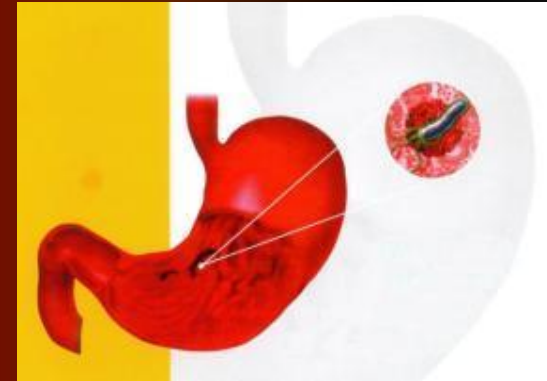
Патогенетические факторы заболеваний желудка и двенадцатиперстной кишки



Причины возникновения заболеваний желудка и двенадцатиперстной кишки

- Инфекция *Helicobacter pylori*



- Прием медикаментов (нестероидных противовоспалительных препаратов, глюкокортикостероидов)
- Патологическая гиперсекреция (гастринома, гиперкальциемия)
- Смешанные

Факторы риска

- Нарушение питания (нерегулярное питание, быстрый прием еды, ее плохое пережевывание, употребление грубой еды, маринадов, копченых продуктов, острых приправ, горячей еды и напитков)
- Вредные привычки (злоупотребление алкоголем и курение)
- Нервно-психические перенапряжения
- Профессиональные факторы и способ жизни
- Генетическая склонность
- Гиперпродукция соляной кислоты и пепсина
- Возраст и пол
- Нарушения гастродуоденальной моторики




Генетические факторы

- Увеличение массы обкладочных клеток
- Повышение освобождения гастрина в ответ на употребление еды
- Повышение уровня пепсиногена I в сыворотке крови
- Дефицит ингибитора трипсина
- Расстройства моторики гастродуоденальной зоны
- Группа крови I(0)
- Положительный резус-фактор
- «Статус несекретора»
- Дефицит фукомукопротеидов
- Наличие HLA-антигенов B5, B15, B35
- Нарушения выработки Ig A

Нарушение желудочной секреции

- Органические поражения желудочных желез (изменение числа, гипертрофия или атрофия клеток)
- Изменение функциональной активности желез



Нарушение желудочной секреции:

Гиперсекреция, гиперхлоргидрия

- Охлаждение
- Прием алкоголя, горячей еды, лекарственных средств (салицилаты, глюкокортикостероиды, инсулин, нестероидные противовоспалительные препараты)

- Пептическая язва
- Антральный гастрит
- Пилороспазм
- Пилоростеноз
- Эрозивные изменения

Нарушение желудочной секреции:

Гипосекреция, гипохлоргидрия, ахлоргидрия,
ахилия

- Гастрит
- Опухоль желудка
- Обезвоживание
организма

Расстройства двигательной функции желудка

- Изменение перистальтики желудка:
 - гиперкинез
 - гипокинез
- Изменение мышечного тонуса:
 - гипертония
 - гипотония

Изменение мышечного тонуса :

ГИПОТОНИЯ

нижнего пищеводного сфинктера

- Гастроэзофагальная рефлюксная болезнь
- Опухоль пищевода
- Органическое поражение желудка
- Гиперхлоргидрия
- Гипохлоргидрия
- Метеоризм
- Асцит

Рефлюкс желудочного содержимого в пищевод и возникновение

ИЗЖОГИ

(pyrosis),

Которая ощущается в подложечной области за грудиной

Гиперкинез

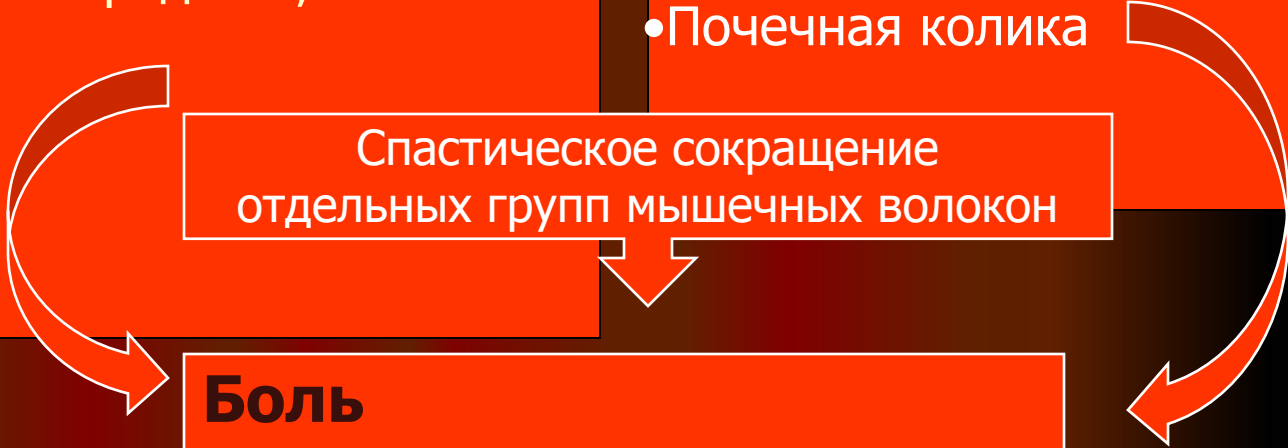
Гиперхлоридрия

- Грубая, острая еда
- прием алкоголя,
- Холиномиметические лекарственные средства,
- тревога,
- гнев

- Гастрит
- Пептическая язва
- Печеночная колика
- Почечная колика

Спастическое сокращение отдельных групп мышечных волокон

Боль
Рвота (vomitus)
Тошнота (nausea)
Отрыжка (eructatio)



Гипокинез

Гипохлоргидрия

Ахлоргидрия

Ахилия

- жирная еда,
- неприятные вкусовые ощущения,
- страх,
- печаль

- Гастрит
- Спланхноптоз
- Гастроптоз
- Похудение

Боль

Рвота (vomitus)

Тошнота (nausea)

Отрыжка (eructatio)

План обследования больного

- Анамнез:
 - жалобы
 - anamnesis morbi,
 - anamnesis vitae
- Объективное обследование:
 - общий осмотр
 - местный осмотр
 - перкуссия
 - аускультация
 - пальпация
- Дополнительные методы обследования:
 - общеклинические,
 - лабораторные,
 - эндоскопический,
 - цитологический,
 - гистологический,
 - ультразвуковой,
 - рентгенологические

Субъективные признаки

- Болевой синдром - боль (dolor)
- Диспепсический синдром – нарушение аппетита, изжога (pyrosis), отрыжка (eructatio), тошнота (nausea), рвота (temesis, vomitus)
- Дискенический синдром - запор (obstipatio), понос (diarrhoea)
- Астеновегетативный синдром – слабость, повышенная утомляемость, снижение работоспособности, раздражительность, подавленное настроение

Болевой синдром - висцеральная боль

<i>Признаки боли</i>	<i>Гиперкинез</i>	<i>Гипокинез</i>
Характер	Спастический	Ноющий, ощущение тяжести
Продолжительность	Кратковременная	Продолжительная
Ритмичность (связь с приемом пищи)	Поздняя, голодная, ночная	Ранняя
Уменьшение или устранение боли	Тепло, пища, антациды, блокаторы H_2 -рецепторов, блокаторы протонного насоса, спазмо-, холинолитики	Заместительная терапия (соляная кислота, ферменты), регуляторы моторики
Связь с рвотой	Уменьшение интенсивности, исчезновение	Уменьшение интенсивности, исчезновение

Висцеральная боль

Кардиальный отдел и тело желудка

- Эпигастральная область слева
- Характер ноющий, ощущение тяжести, распирающий
- Иррадиирует в прекардиальную область, под левую лопатку, в грудной отдел позвоночника
- Появление ранней боли
- Зависимость от характера пищи
- Умеренная интенсивность
- Ритмичность
- Периодичность
- Сопровождается ухудшением аппетита, поносами

Пилорический отдел желудка и двенадцатипалая кишка

- Эпигастральная область справа,
- Характер жгучий, ноющий
- Иррадиирует в поясничную область, под правую лопатку, в межлопаточное пространство
- Появление голодной, поздней и ночной боли
- Зависимость от характера пищи
- Умеренная интенсивность
- Ритмичность
- Периодичность
- Сезонность
- Сопровождается повышением аппетита, изжогой, запором


Диспептический синдром - диспепсия (от греч. dys-нарушение, pertein – переваривание)

<i>Признаки</i>	<i>Гиперкинез</i>	<i>Гипокинез</i>
Рвота		
Тошнота	Предшествует	Предшествует
Характер рвотных масс	Кислое желудочное содержимое	Непереваренная пища
Связь с приемом пищи	Утренняя, поздняя	После еды
Связь с болью	Возникает на высоте боли	
Отрыжка	Воздухом, кислым	С запахом прогорклого масла
Аппетит	“Повышенный”, ситофобия	Сниженный, отсутствует, извращенный

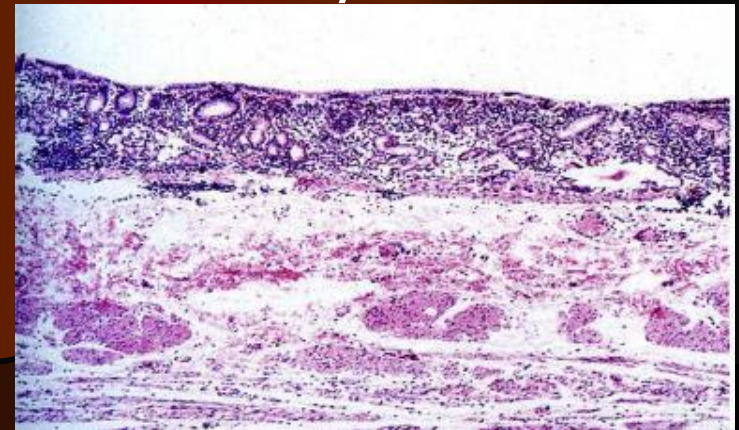
Дискинетический синдром

<i>Гиперкинез</i>	<i>Гипокинез</i>
<i>Запор</i>	<i>Понос</i>
<ul style="list-style-type: none">✓ Ситофобия✓ Строгая диета✓ Пища, которая легко усваивается✓ Малое содержание растительной клетчатки✓ Постельный режим✓ Рефлекторное влияние на толстый кишечник✓ Конституционная слабость мышц передней брюшной стенки✓ Применение противоязвенных препаратов	<ul style="list-style-type: none">✓ Быстрое поступление непереваренной пищи в кишечник✓ Развитие бродильной и гнилостной диспепсии✓ Вторичное нарушение внешнесекреторной функции поджелудочной железы

Гистологическая картина органических поражений желудка, которые приводят к изменениям функционирующих желез



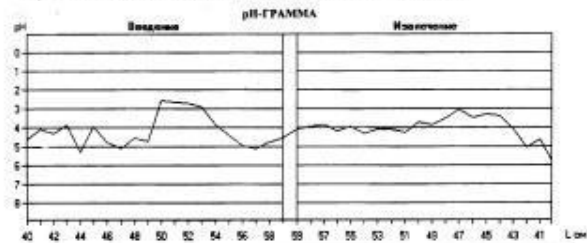
Легкая Средняя Выраженная
атрофия желез антрального отдела желудка



Диагностика нарушений кислотообразующей функции желудка (интрагастральная рН-метрия)

Винницкий государственный медицинский университет им.В.И.Парголова
Гастроэнтерологическая лаборатория
ВНУТРИЖЕЛУДОЧНАЯ ЭКСПРЕСС рН-МЕТРИЯ

Дата : 14.12.2001 г. Время : начало - 10:55
ФНО : Нюха Сергей Андреевич N 000068
Дата рождения : 10.11.1978 г. Пол : М Рост : 178 см Масса : 83 кг
Регистрация (см) - начало : 40 кода : 59 шаг : 1
Исходные данные и события : оид 1 кат. (20 мг) x 7 раз/сут на ночь, 10-13.12.01.




N	1	2	3	4	5	6	7	8	9	10	11	12	13	14	15	16	17	18	19	20	21	22	23	24
L см	40	41	42	43	44	45	46	47	48	49	50	51	52	53	54	55	56	57	58	59	-	-	-	-
pH	4.64	4.08	3.73	3.84	3.28	3.92	4.89	5.12	4.56	4.72	5.62	6.62	7.72	8.83	8.64	8.04	8.65	12.4	8.04	5.6	-	-	-	-
N	24	23	22	21	20	19	18	17	16	15	14	13	12	11	10	9	8	7	6	5	4	3	2	1
L см	-	-	-	-	40	41	42	43	44	45	46	47	48	49	50	51	52	53	54	55	56	57	58	59
pH	-	-	-	-	5.76	4.63	4.44	4.08	3.46	2.83	4.43	3.04	3.52	3.84	3.68	4.08	4.64	3.23	3.92	4.63	3.84	3.92	4.08	3.84

АНАЛИЗ рН-ГРАММЫ

рН	min	max	Δ	V _L	X	σ	m _n	Me	Mo
	2,56	5,28	2,72	-	4,19	1,08	0,17	4,47	4,47

ФН рН	↓	
	n	%
5 (0,86-1,29)	0	0,00
4 (1,30-1,59)	0	0,00
3 (1,60-2,29)	0	0,00
2 (2,30-3,59)	4	20,00
1 (3,60-5,99)	16	80,00
0 (7,00-7,50)	0	0,00



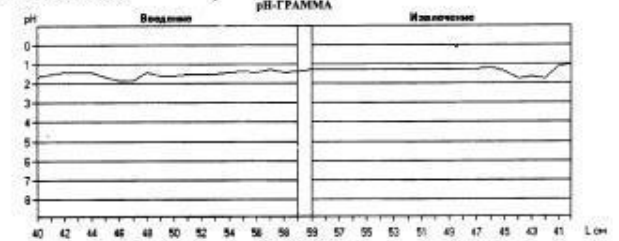
Заключение основное : Гипоацидность, выраженная минимально

Заключение дополнительное :

Исполнитель : _____ Подпись : _____

Винницкий государственный медицинский университет им.В.И.Парголова
Гастроэнтерологическая лаборатория
ВНУТРИЖЕЛУДОЧНАЯ ЭКСПРЕСС рН-МЕТРИЯ

Дата : 04.12.2001 г. Время : начало - 10:43
ФНО : Нечиренко Вадим Витальевич N 000053
Дата рождения : 01.01.1978 г. Пол : М Рост : 176 см Масса : 65 кг
Регистрация (см) - начало : 40 кода : 59 шаг : 1
Исходные данные и события : без приема фармакопрепаратов / диетой - зерновой булгур, аэрозольный с Н р.




N	1	2	3	4	5	6	7	8	9	10	11	12	13	14	15	16	17	18	19	20	21	22	23	24
L см	40	41	42	43	44	45	46	47	48	49	50	51	52	53	54	55	56	57	58	59	-	-	-	-
pH	4.68	5.21	4.41	4.41	4.68	4.41	4.41	4.41	4.67	4.67	4.67	4.67	4.67	4.41	4.41	4.41	4.41	4.41	4.41	4.41	4.41	4.41	4.41	4.41
N	24	23	22	21	20	19	18	17	16	15	14	13	12	11	10	9	8	7	6	5	4	3	2	1
L см	-	-	-	-	40	41	42	43	44	45	46	47	48	49	50	51	52	53	54	55	56	57	58	59
pH	-	-	-	-	4.08	1.12	1.60	1.60	1.36	1.20	1.28	1.28	1.28	1.28	1.28	1.28	1.28	1.28	1.28	1.28	1.28	1.28	1.28	1.28

АНАЛИЗ рН-ГРАММЫ

рН	min	max	Δ	V _L	X	σ	m _n	Me	Mo
	1,04	1,76	0,72	-	1,39	0,51	0,05	1,38	1,32

ФН рН	↑	
	n	%
5 (0,86-1,29)	16	80,00
4 (1,30-1,59)	4	20,00
3 (1,60-2,29)	0	0,00
2 (2,30-3,59)	0	0,00
1 (3,60-5,99)	0	0,00
0 (7,00-7,50)	0	0,00



Заключение основное : Гиперацидность, выраженная субтотально

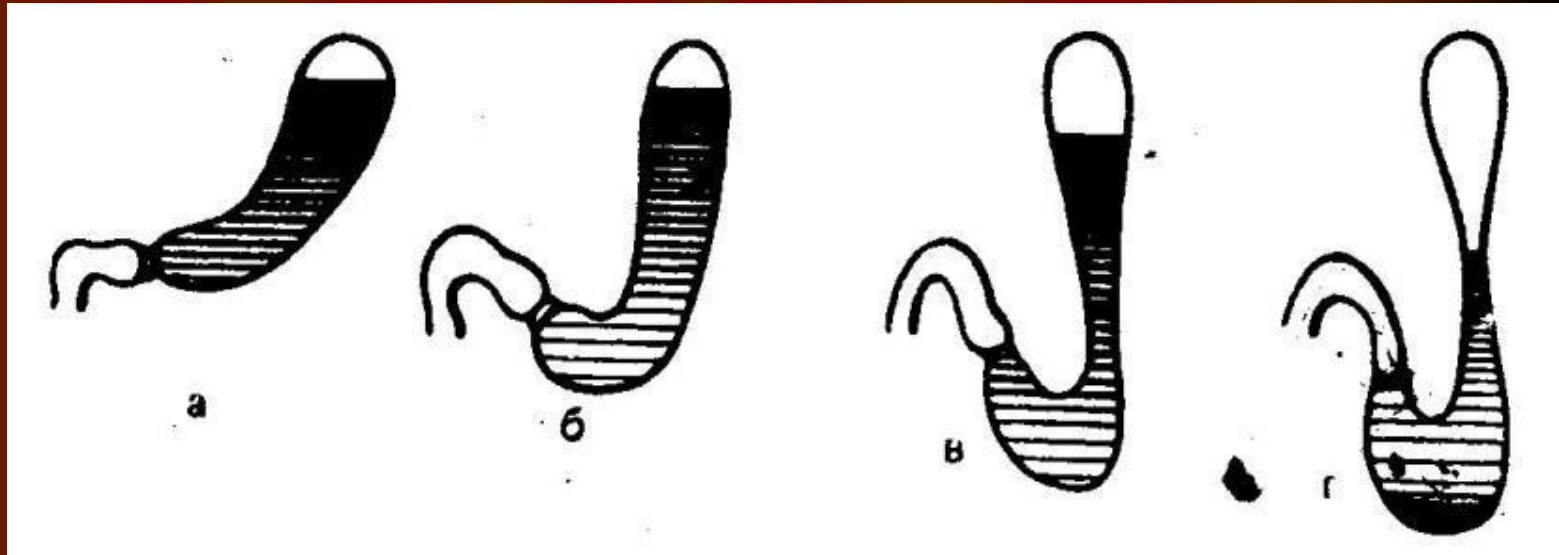
Заключение дополнительное :

Исполнитель : _____ Подпись : _____

Методы определения двигательной функции желудка и двенадцатиперстной кишки

- Визуальные методы (гамма-сцинтиграфия – тестовые блюда, меченые ^{99m}Tc)
- Визуальные методы флюороскопия с использованием жидких рентгенконтрастных веществ)
- Манометрия (24-часовая манометрия проксимального отдела тонкой кишки)
- Ультразвуковая диагностика

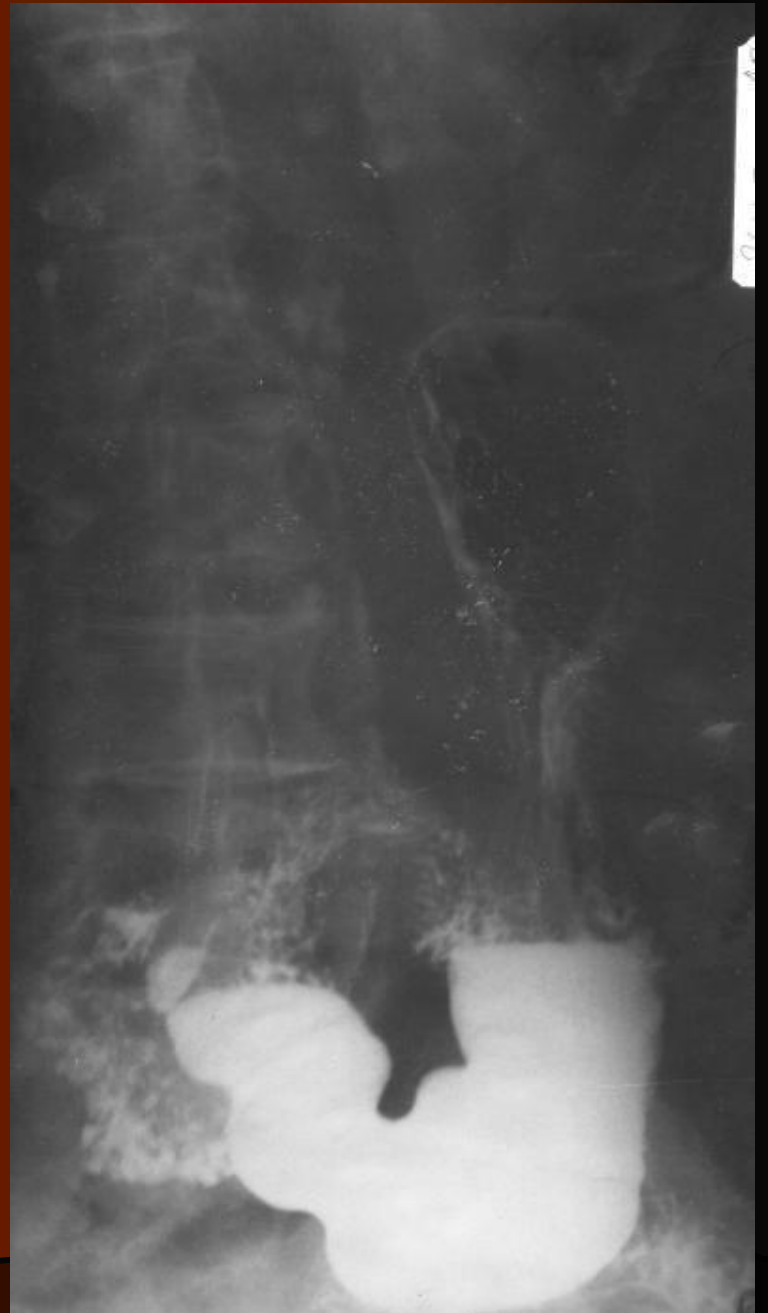Форма желудка в зависимости от его мышечного тонуса



а) гипертоническая
б) нормотоническая

в) гипотоническая
г) атоническая

Рентгеноскопия желудка



Ультразвуковая диагностика нарушения моторно-эвакуаторной функции желудка

- Определение периода полувыведения содержимого желудка (норма 8-22 мин.)
 - замедление
 - ускорение
- Продолжительность прохождения одной перистальтической волны от субкардиальной части до дистального участка антрума (норма – 18-40 сек)
- Частота перистальтических волн, которые возникают в течение 1 мин. (норма – 1-3 волны в мин.)
- Амплитуда перистальтических волн свидетельствует о глубине перистальтики (0,5-1 до 3-4 см или 50%)
 - Поверхностная перистальтика 0-25%
 - Глубокая перистальтика 50-75%

Объективные симптомы

- Вынужденное положение в постели
- Язык обложен белым налетом или чистый
- Гиперэстезия кожи
- Болезненность в эпигастральной области (локальная или разлитая)
- Резистентность мышц передней брюшной стенки
- Положительный симптом Менделя (перкуторная болезненность)

Язвенная болезнь

- Это хроническое заболевание, основным морфологическим проявлением которого является рецидивирующая язва желудка или двенадцатиперстной кишки, что, как правило, возникает на фоне гастрита, вызванного инфекцией *Helicobacter pylori*.

Симптоматические язвы

- Эндокринная патология
- Стресс
- Острое или хроническое нарушение кровообращения
- Аллергия
- Прием нестероидных противовоспалительных препаратов

Пептическая язва

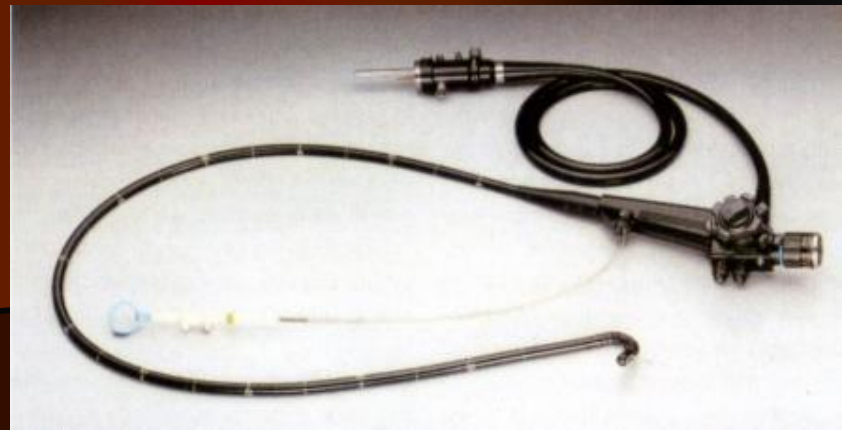
- Используется как для определения язвенной болезни так и симптоматического поражения слизистой оболочки желудка и двенадцатиперстной кишки
- Такой термин дезориентирует в выборе этиопатогенетического метода лечения

Дополнительные методы обследования

- Показатели общего и биохимического анализов крови при неосложненной язвенной болезни не изменяются
- Положительная реакция кала на скрытую кровь
- Фиброгастродуоденоскопия
- Определение *Helicobacter pylori*
- Рентгеноскопия желудка и двенадцатиперстной кишки

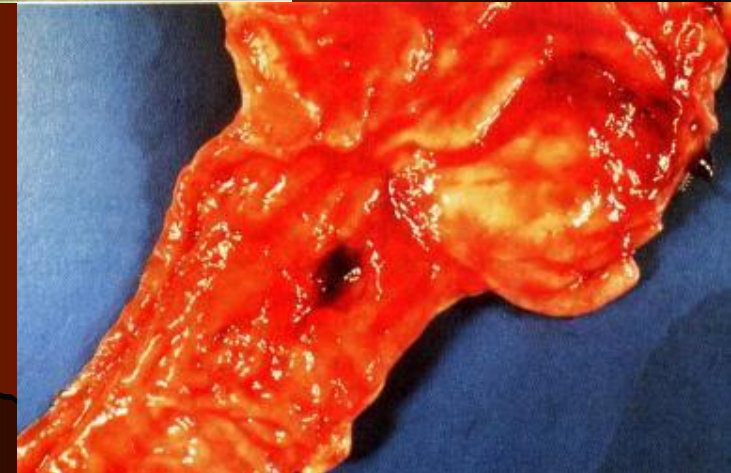
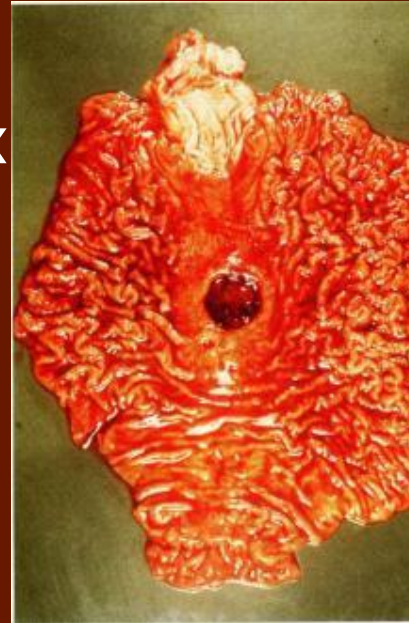Фиброгастродуоденоскопия

- Визуализация морфологического субстрата
- Осуществление контроля за заживлением язвенного дефекта
- Проведение забора материала для цитологического или гистологического исследования
- Лечение осложнений (эндоскопический гемостаз)



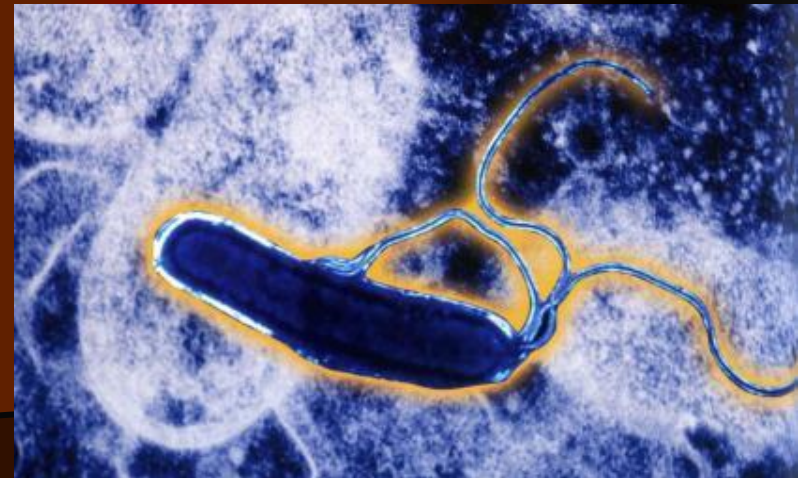
Эндоскопические признаки пептической язвы

- Активная язва (дефект слизистой оболочки различных размеров, формы и глубины)
- Язва, которая рубцуется («красно-белая», «перцово-солевая»)
- Послеязвенный рубец:
 - стадия незрелого «красного рубца»
 - стадия «белого рубца»

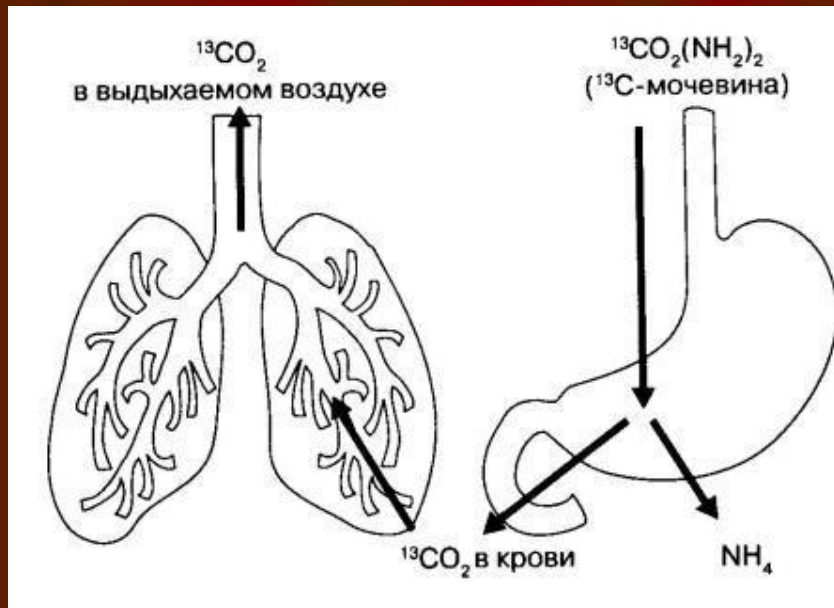


Методы определения *Helicobacter pylori*


- Серологическое исследование
- Гистологическое исследование биоптатов
- Цитологическое исследование биоптатов
- Бактериологическое исследование биоптатов
- Быстрый уреазный тест
- Определение фекального антигена
- ^{13}C -мочевинный дыхательный тест



^{13}C -мочевинный дыхательный тест



УКРАИНСКО-НЕМЕЦКИЙ ГАСТРОЭНТЕРОЛОГИЧЕСКИЙ ЦЕНТР



Киев, бульвар Т. ШЕВЧЕНКО, 17

т/ф (044) 235-6235, 224-5915

235-9206

ДЫХАТЕЛЬНЫЙ ТЕСТ с ^{13}C - мочевиной

Ф.И.О. Григоренко Сергей 16 марта 2002

Объяснение результатов:

H.pylori-статус - < 3,5 избытка ^{13}C - отрицательный

H.pylori-статус - > 3,5 избытка ^{13}C - положительный

Полученные результаты

Избыток ^{13}C через 30 минут:

= 7,1

H. pylori - статус:

= положительный

Врач

Серологическое исследование



Медико-диагностический центр
"БИОДИАГНОСТИКА"

РЕЗУЛЬТАТЫ ОБСЛЕДОВАНИЯ

Антитела к *H. pylori*

Адреса кабинетов в г. Киеве:
ул. Энтузиастов, 49, 5 этаж
ул. Закревского, 81/1, каб. 119
ул. Вербицкого, 5, каб. 308

Информационная служба:
531-93-25
239-22-50
E-mail:
biodiagnostica@yahoo.com

Пациент **Гелета Елена Иваановна, 43 года (ж)**

Врач

Заказ № **вин-20020522**



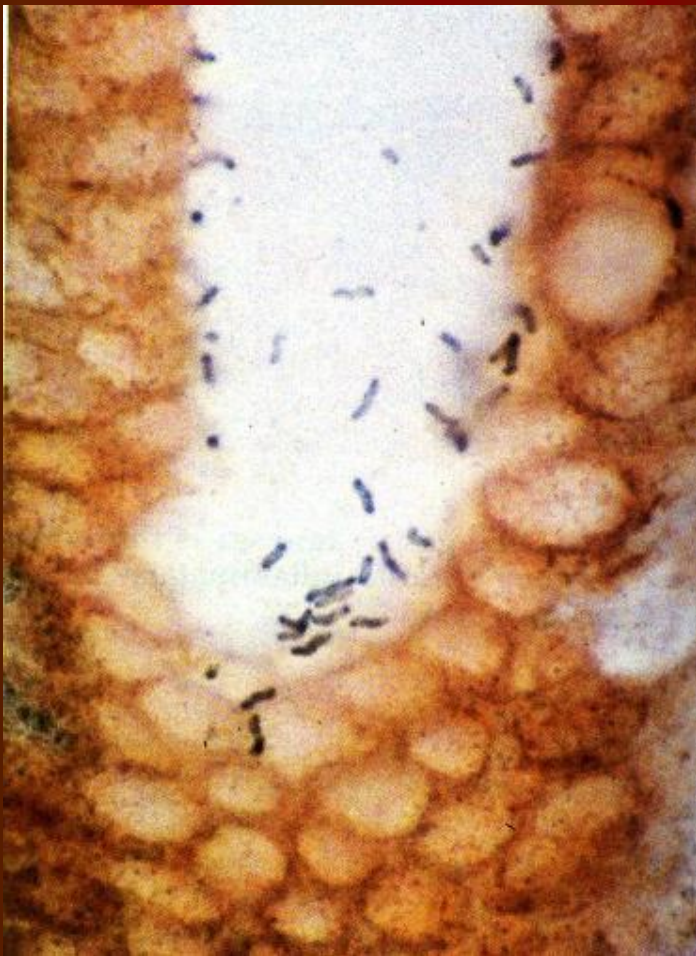ПОКАЗАТЕЛЬ	ЗНАЧЕНИЕ, КОММЕНТАРИЙ
Антитела Ig G к <i>H. pylori</i>	80 <i>Референтные пределы: > 20 IU/ml - слабо положительный ; > 60 IU/ml - положительный; > 120 IU/ml - резко положительный результат.</i>

Заключение

Рекомендации

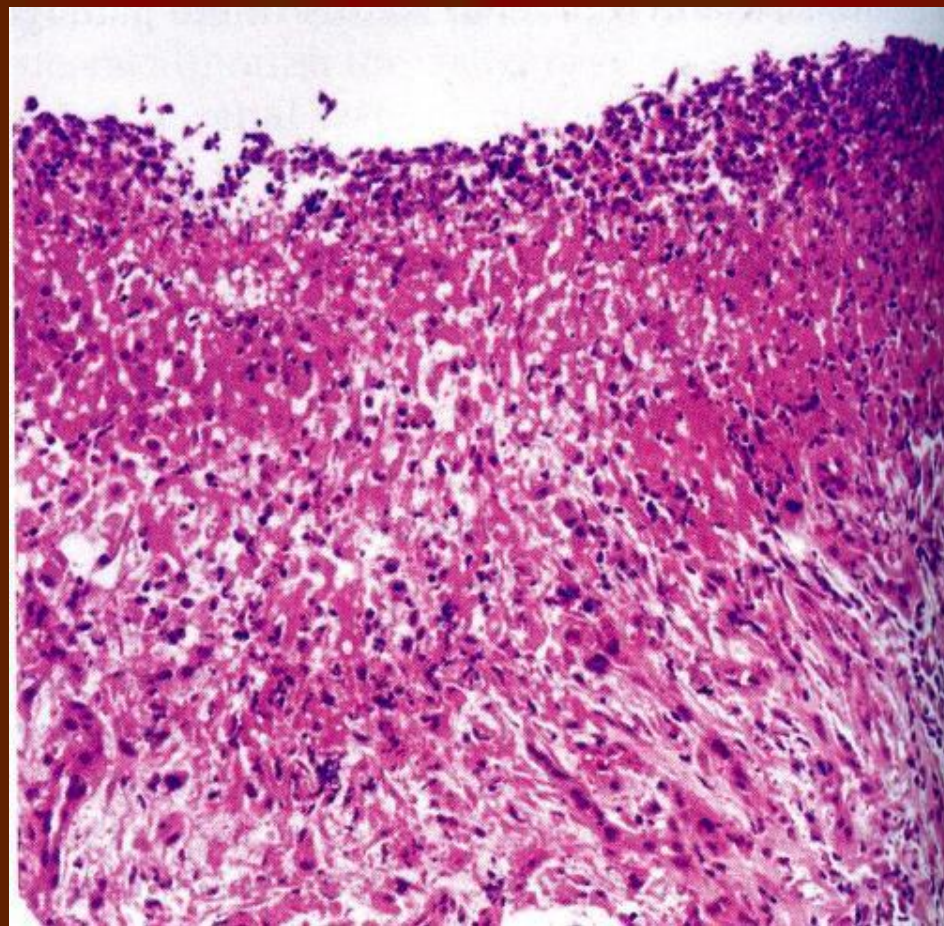
Консультация лечащего врача.

Колонизация в слизистой оболочке *Helicobacter pylori*



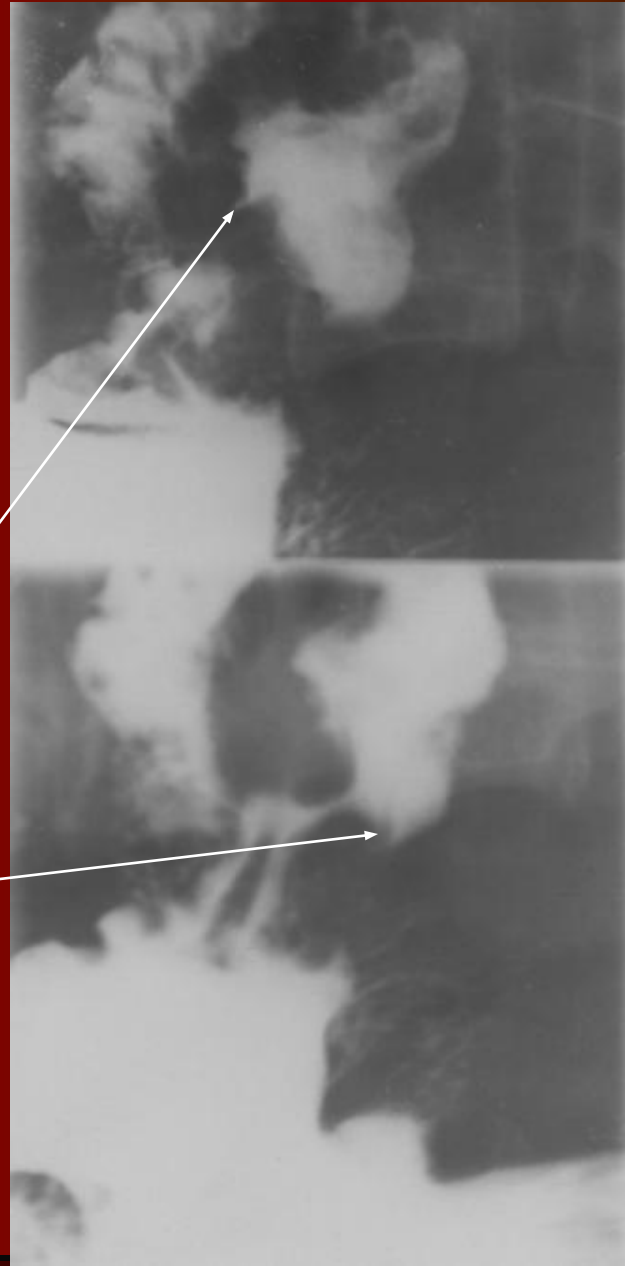
- Степень обсеменения слизистой оболочки желудка:
 - Слабая (до 20 микробных тел в поле зрения)
 - Средняя (20-50 микробных тел в поле зрения)
 - Высокая (больше 50 микробных тел в поле зрения)
- CLO-тест (полуколичественный метод):
 - Слабый - +
 - Умеренный - ++
 - Выраженный - +++
 - Значительно выраженный - ++++

Гистологическая картина



Рентгенологическая
картина язвы
двенадцатиперстной
кишки

СИМПТОМ "НИШИ"

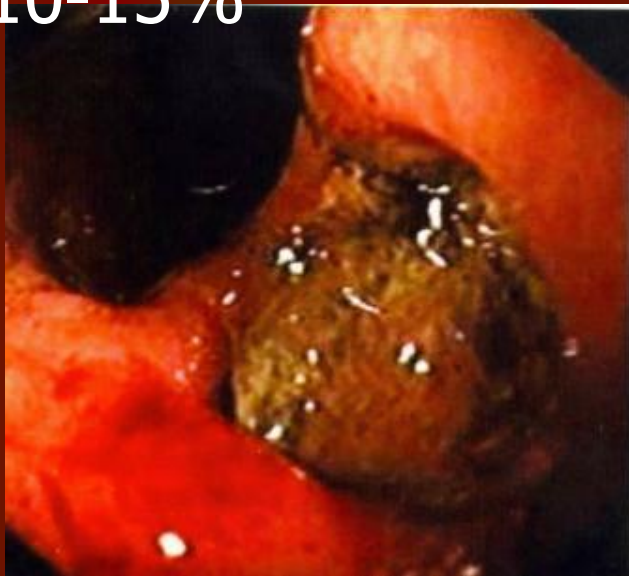

Осложнения язвенной болезни

- Желудочно-кишечное кровотечение
- Перфорация
- Пенетрация
- Стеноз привратника и двенадцатиперстной кишки
- Малигнизация язвы желудка

Кровотечение

- Частота возникновения 10-15%



- Рвота с содержанием ярко-красной крови или "кофейной гущей"
- Мелена
- Симптомы острой кровопотери (сердцебиение, бледность, тахикардия, гипотония)
- Постгеморрагическая железодефицитная анемия

Перфорация

- Частота возникновения 6-20%
- “Кинжальная” боль
- Вынужденное положение в постели с приведенными к животу ногами
- Симптом Грекова – замедление пульса в первые часы после прободения
- “Доскообразный живот”, не участвует в акте дыхания
- Симптомы раздражения брюшины (пневмоперитонеума, перитонита)
- Симптом Кларка - исчезновение перкуторной печеночной тупости
- Лейкоцитоз
- Симптом “серпа” на обзорной рентгенограмме органов брюшной полости (газ под правым куполом диафрагмы)

Пенетрация

- Частота возникновения 15%
- Изменение типичной ритмичности боли
- Стойкость боли к лечению
- Появление иррадиации боли
- Лейкоцитоз

Стеноз привратника и двенадцатипалой кишки

- Частота возникновения 6-15%
- отрыжка тухлым
- рвота, в том числе пищей, употребляемой накануне
- Похудение
- Положительный симптом Василенко (шум плеска при толчкообразном надавливании на стенку живота через 7-8 часов после еды)

Хронический гастрит

- Хронический воспалительный процесс слизистой оболочки желудка, который сопровождается изменениями процессов клеточной регенерации, прогрессирующей атрофией железистого эпителия, нарушением секреторной, моторной и инкреторной функций желудка

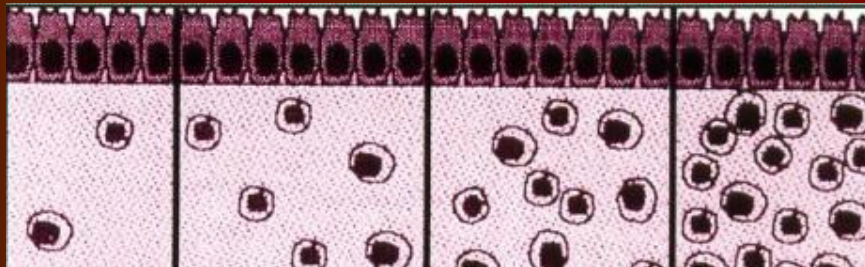
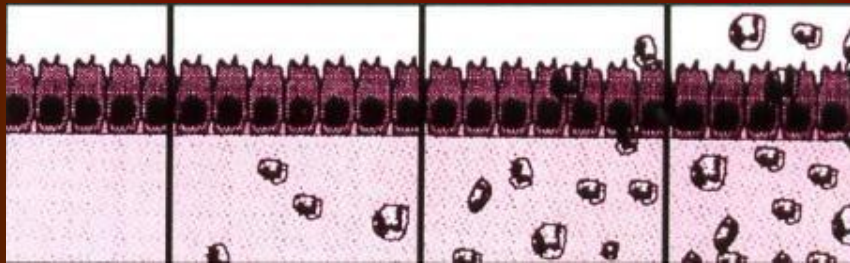
Диагностика хронического гастрита

- Фиброгастроскопия с прицельной биопсией и морфологическим исследованием биоптатов (5 биоптатов)
- Исследование наличия *Helicobacter pylori*
- Рентгенологическое исследование желудка для оценки эвакуаторно-моторной функции желудка
- Исследование желудочной секреции

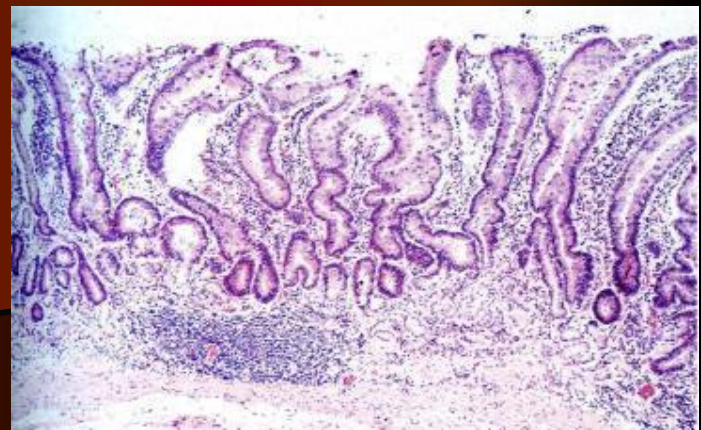Структурный анализ биопсийного материала (требования Сиднейской классификации, 1990)

- Наличие, выраженность и степень активности воспаления
 - Слабая
 - Умерено выраженная
 - Выраженная
- Наличие атрофических изменений
 - Слабая
 - Умерено выраженная
 - Выраженная
- Колонизация в слизистой оболочке *Helicobacter pylori*
- Наличие метаплазии и дисплазии эпителия

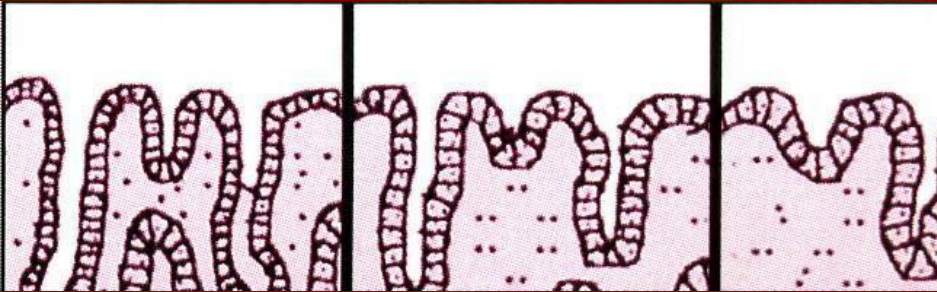
Признаки воспаления при хроническом неатрофическом гастрите



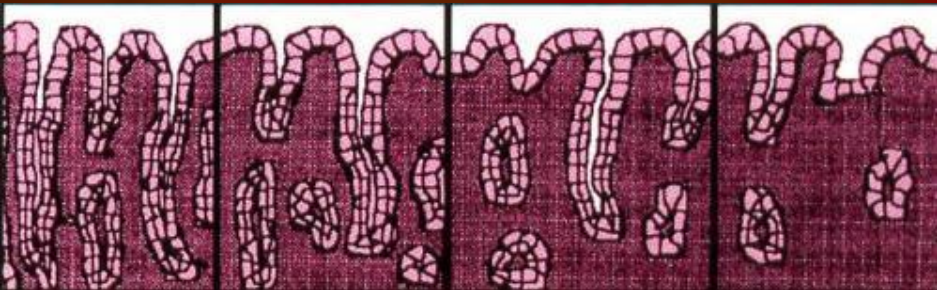- Степень инфильтрации полиморфноядерных лейкоцитов
- Степень инфильтрации мононуклеарных клеток
- Стадия кишечной метаплазии



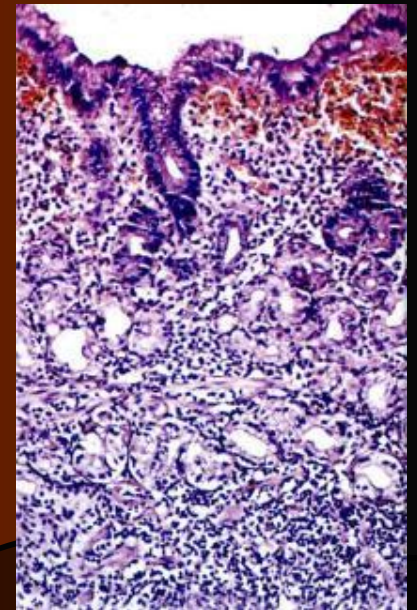
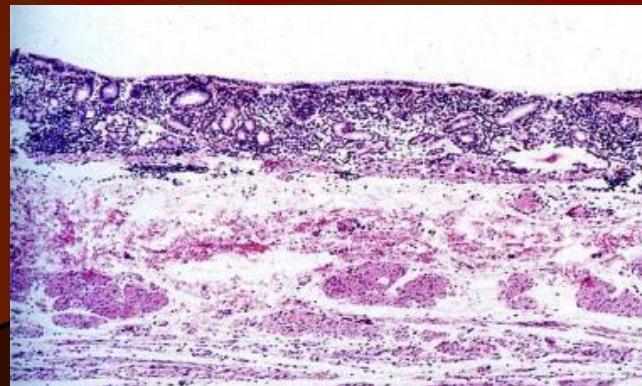
Признаки хронического атрофического гастрита



- Стадия атрофии антрального отдела

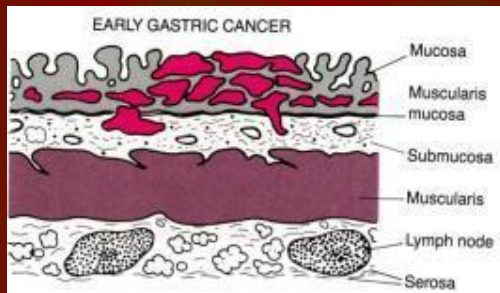


- Стадия атрофии фундального отдела

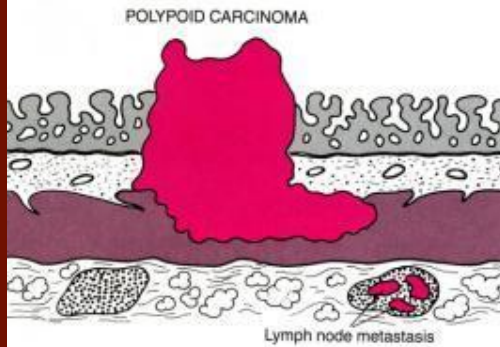


Формы рака желудка

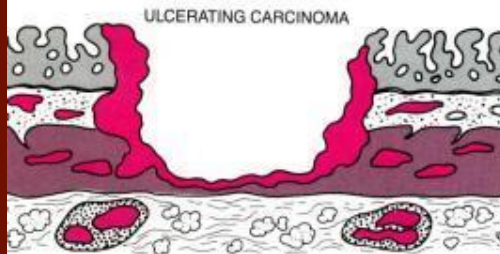
- Ранний рак



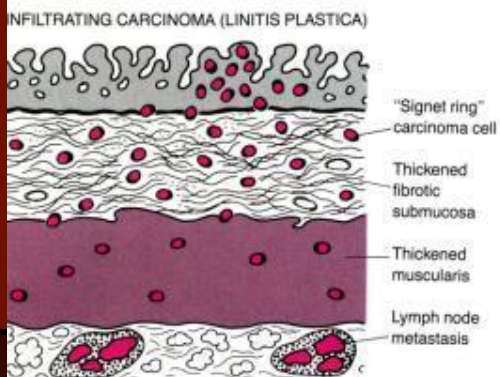
- Злокачественный полип



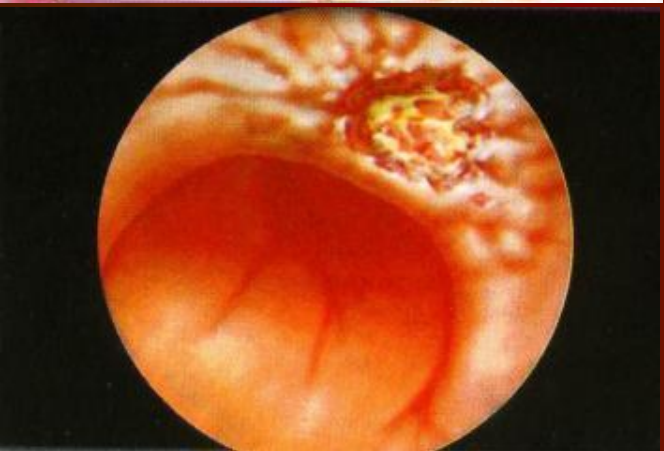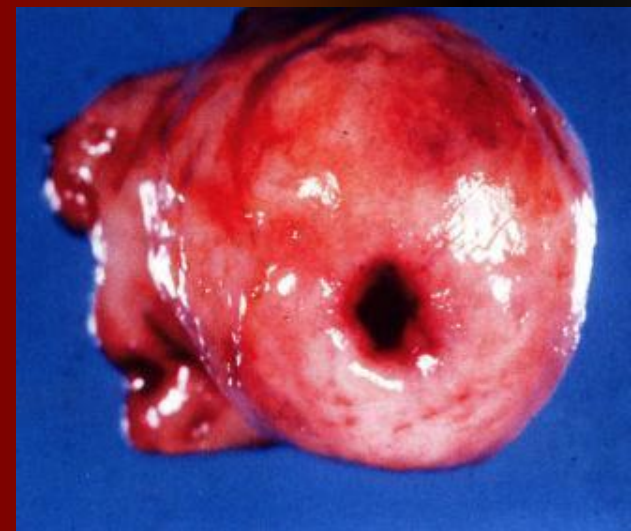
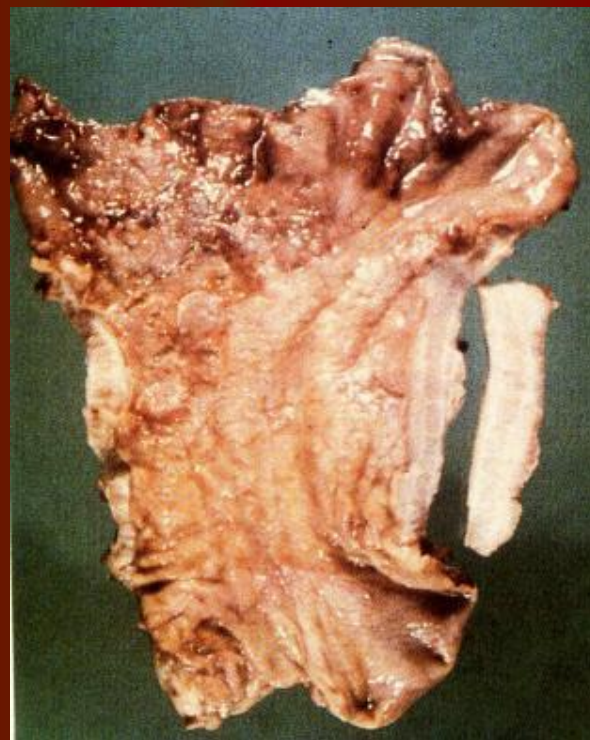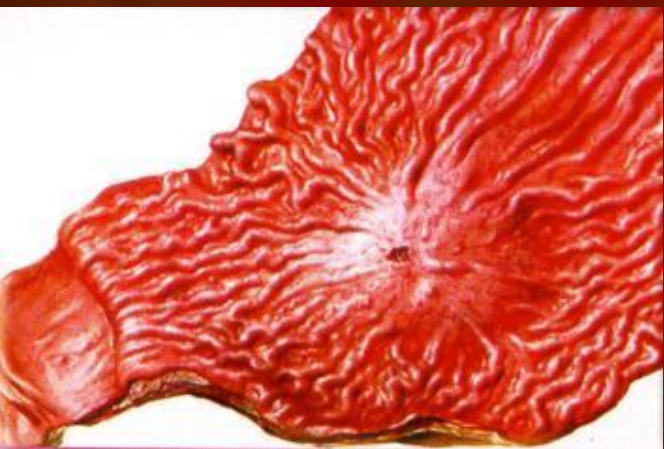- Язвенноподобная карцинома



- Инфильтративная карцинома



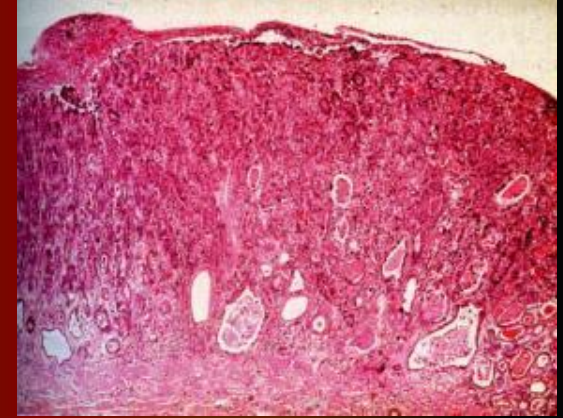
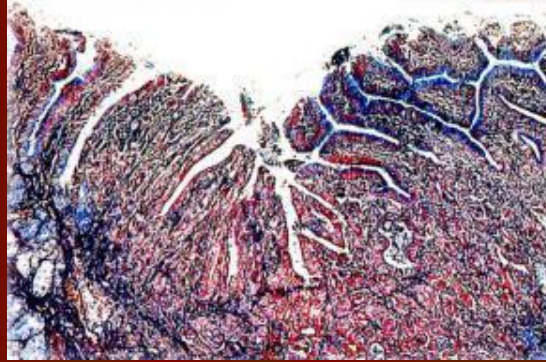
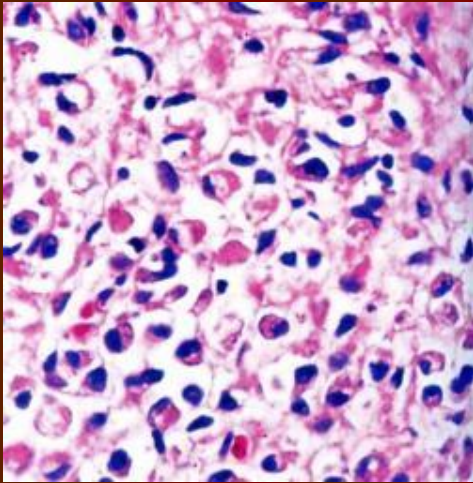
Эндоскопические признаки и макропрепараты злокачественной опухоли желудка



Карцинома желудка

Лейомиома желудка

Гистологические признаки опухоли желудка



Аденокарцинома