



Холтеровское мониторирование ЭКГ в выработке показаний к имплантации ЭКС и обследовании больных с имплантированными пейсмейкерами

Е.П.Мазыгула



Задачи суточного ЭКГ мониторирования до постановки ЭКС

- 1) определение показаний к имплантации искусственного водителя ритма
- 2) выбор необходимого режима стимуляции



Показания к имплантации ЭКС

- Дисфункция синусового узла
- АВ-блокада
- Бифасцикулярная и трифасцикулярная блокада
- Синдром гиперчувствительности каротидного синуса
- Вазовагальные синкопы (кардиоингибиторный вариант)
- ЭКС после трансплантации сердца
- АВ-блокада, связанная с инфарктом миокарда



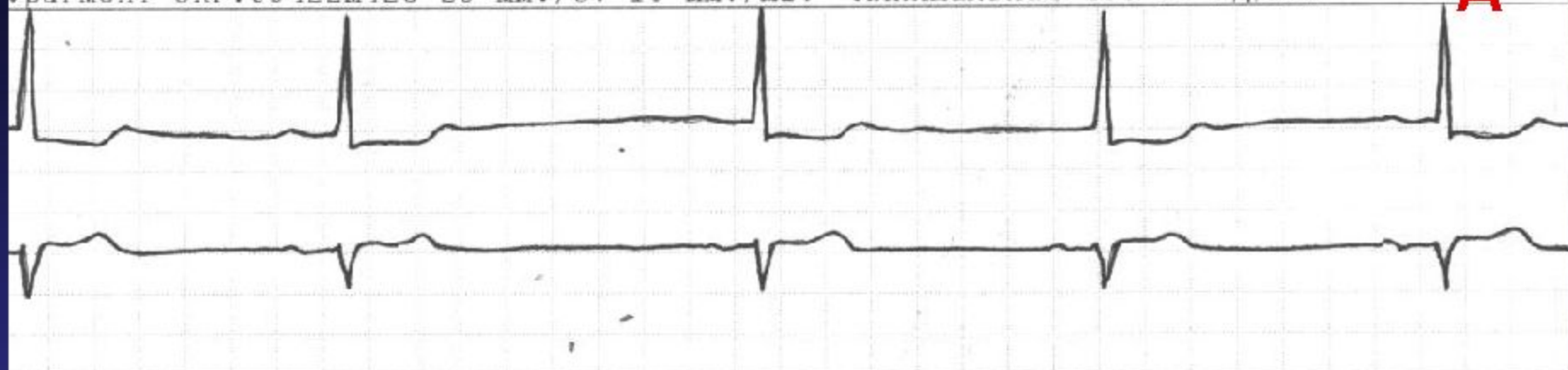
Синдром слабости синусового узла (дисфункция синусового узла)

- Синусовая брадикардия
- Арест синусового узла
- СА-блокада
- Синдром тахи-брадикардии
- Хронотропная недостаточность

Синусовая брадикардия (А), синоатриальная блокада III степени (Б)

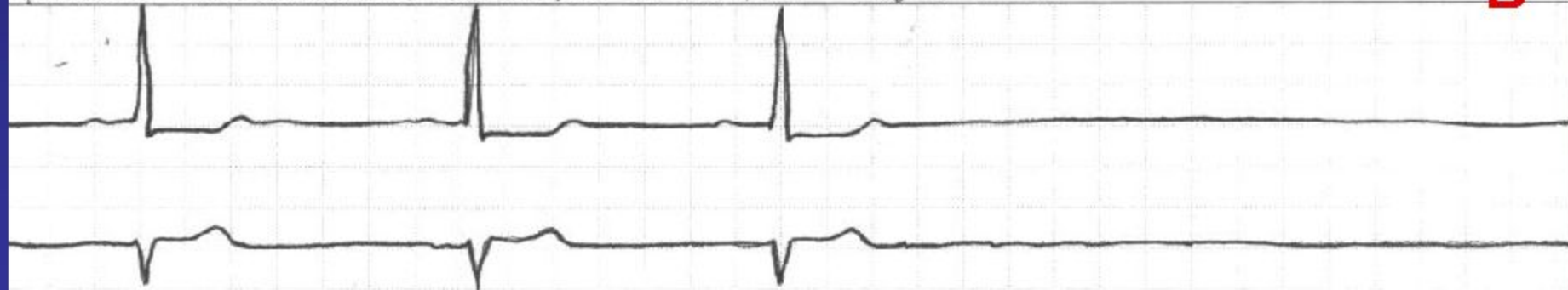Фрагмент ЭКГ.05ч22м42с 25 мм./с. 10 мм./мв. Минимальная ЧСС 37 Уд/мин

А

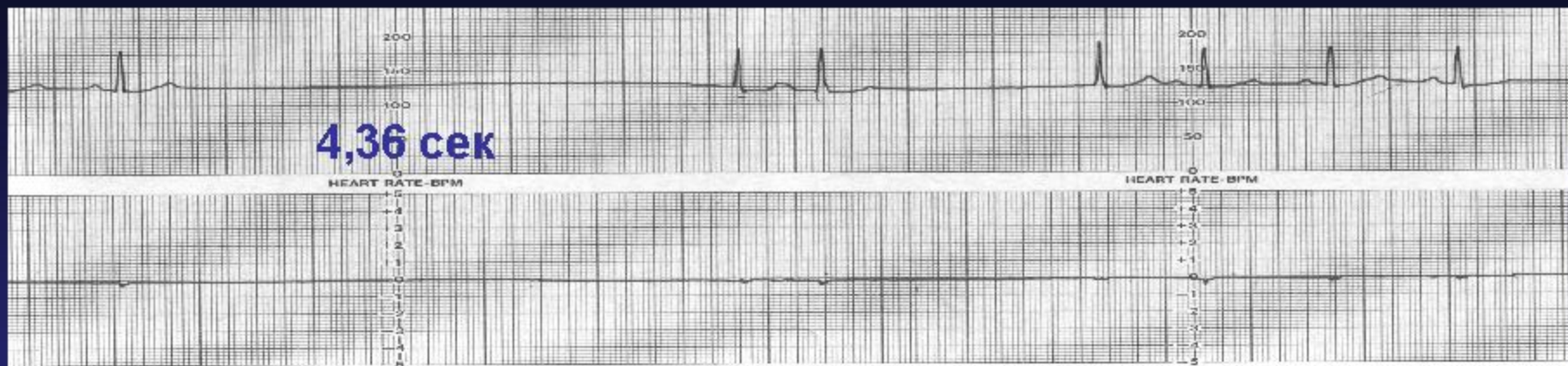


Фрагмент ЭКГ.05ч36м33с 25 мм./с. 10 мм./мв. Пауза 4.17с

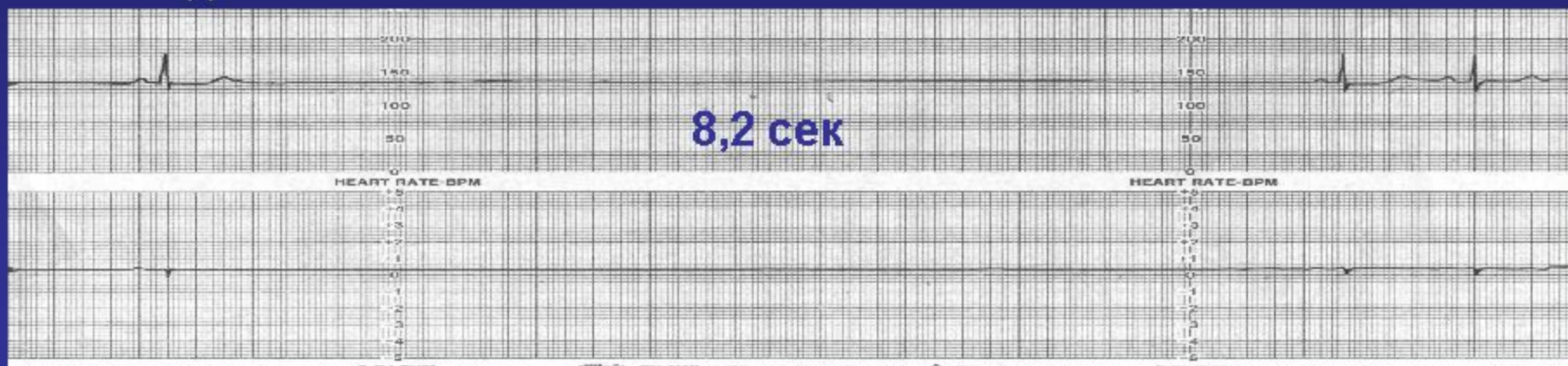Б



Синоатриальная блокада III степени

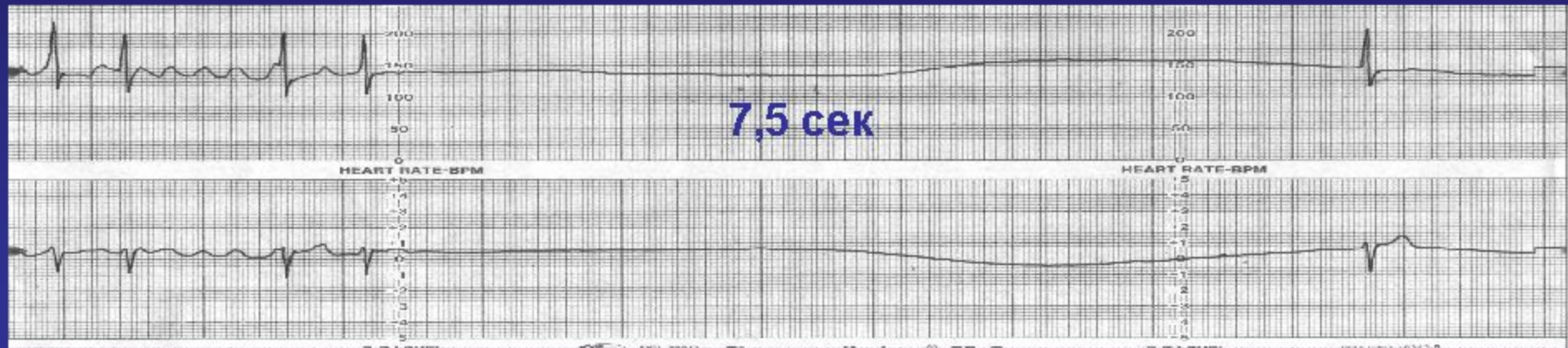
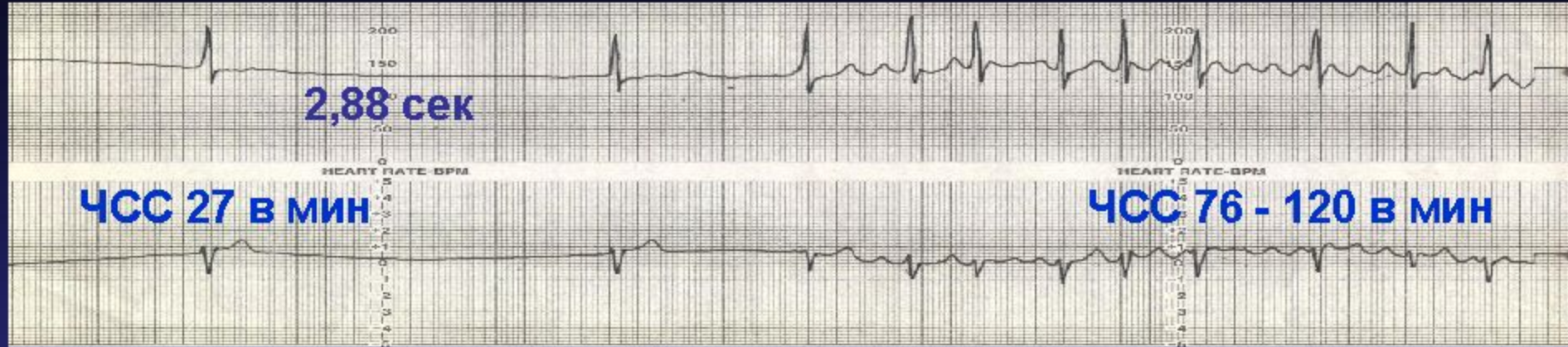


Синоатриальная блокада с выскальзывающим сокращением из АВ соединения



Синоатриальная блокада без замещающих ритмов

Синдром тахи-брадикардии

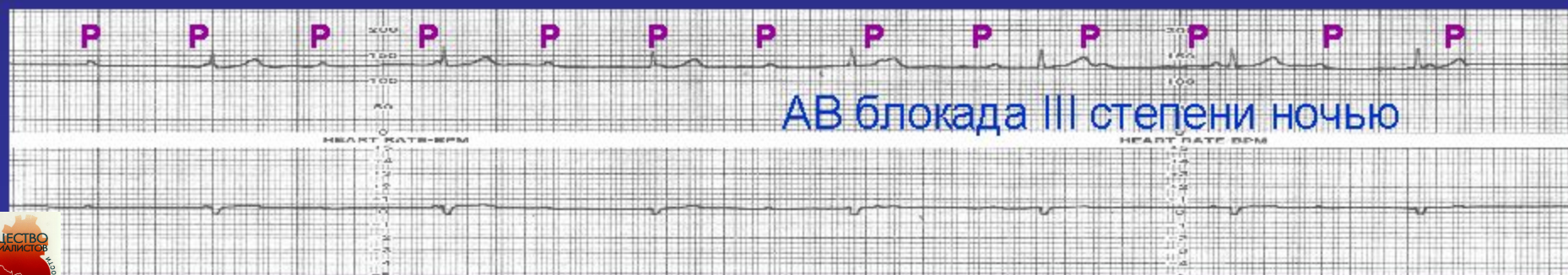
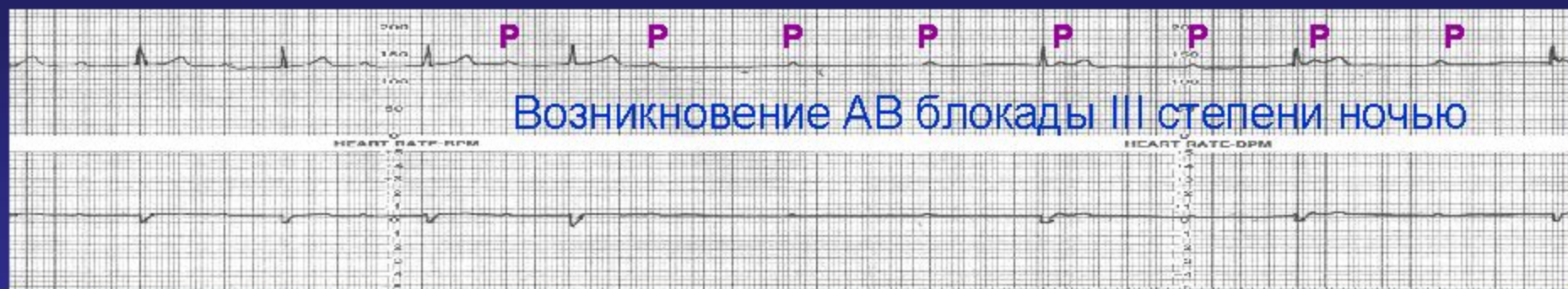
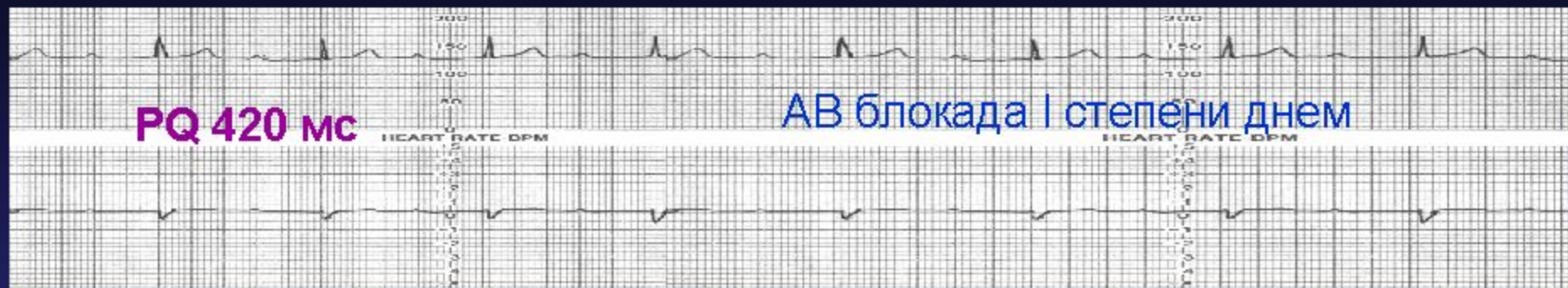



АВ блокада

- АВ - блокада I степени
- АВ - блокада II степени
 - Mobitz I, Mobitz II *
- АВ - блокада III степени *
- бифасцикулярная с угрозой трансформации в трифасцикулярную блокаду *

Увеличение степени блокады АВ-проводения в ночное время

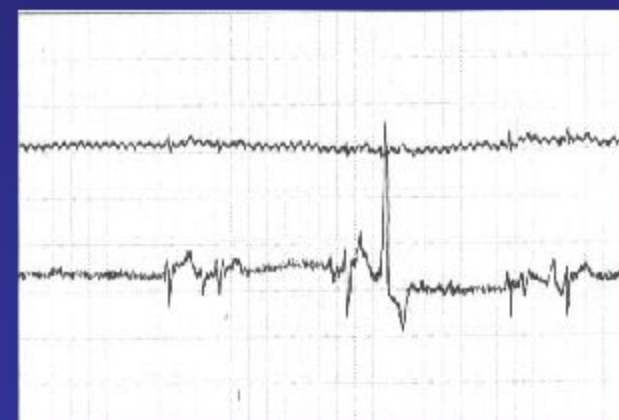
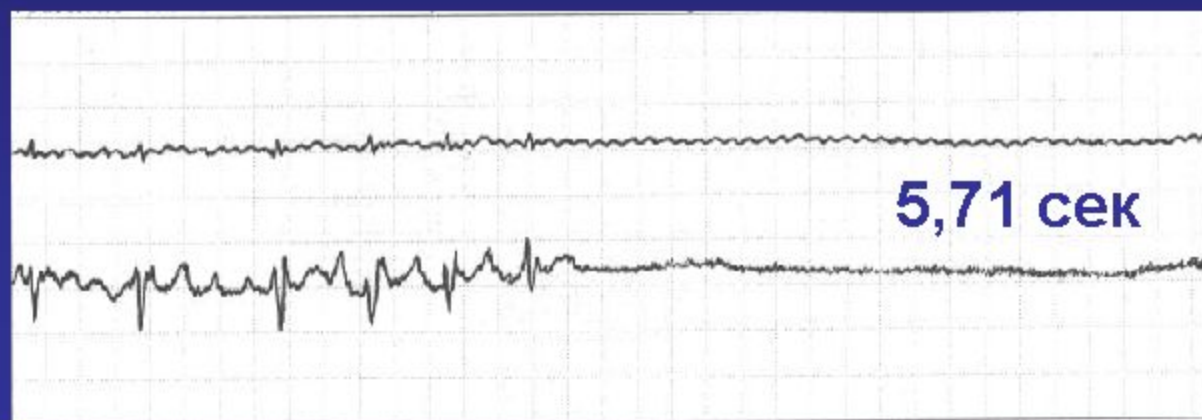


Брадиаритмия при фибрилляции предсердий, требующая имплантации ЭКС

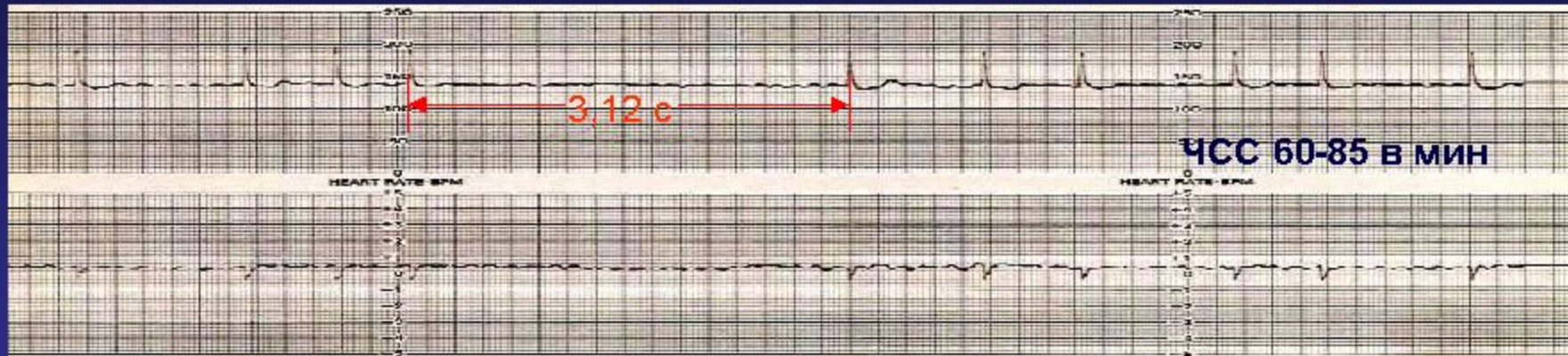- Паузы более 3 секунд на фоне текущей фибрилляции предсердий
- Необходимость лечения препаратами, угнетающими АВ проведение
- Паузы при восстановлении синусового ритма

Паузы при восстановлении синусового ритма у больных с тахикардиями





Паузы на фоне текущего мерцания предсердий





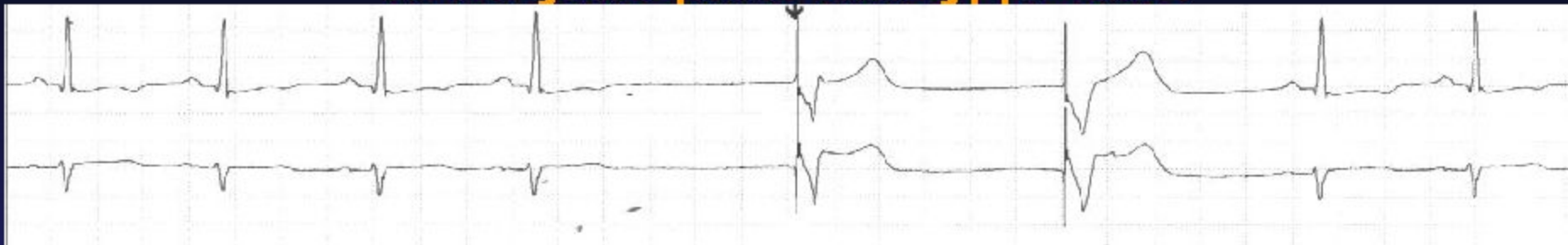Задачи суточного ЭКГ мониторирования после постановки ЭКС

- оценка эффективности работы искусственного водителя ритма
- подтверждение правильности выбора режима стимуляции

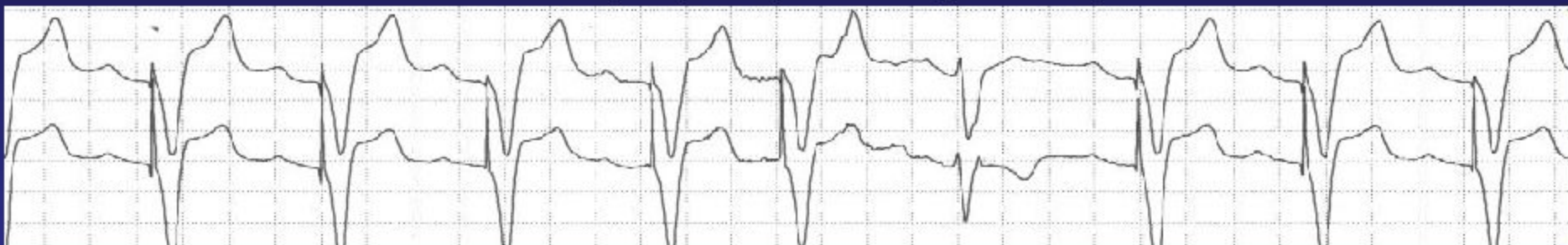Сведения, которые желательно знать перед началом анализа суточной ЭКГ у больного с ЭКС

- Какая система имплантирована?
- Какова базовая частота стимуляции?
- Какова величина гистерезиса?
- Включена ли частотно-адаптивная функция?
- Включена ли функция уменьшения базовой частоты в ночное время?

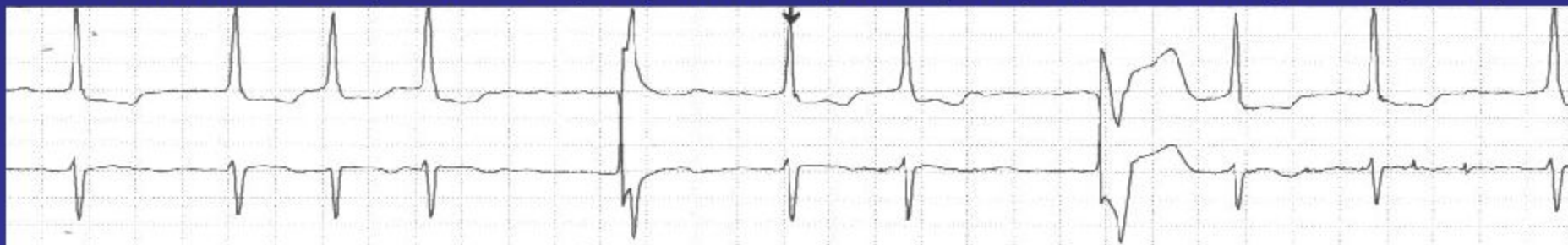
Нормальные (спонтанные) и навязанные комплексы QRS у больных со стимуляцией желудочков



Единичные включения ЭКС (VVI) на фоне синусового ритма

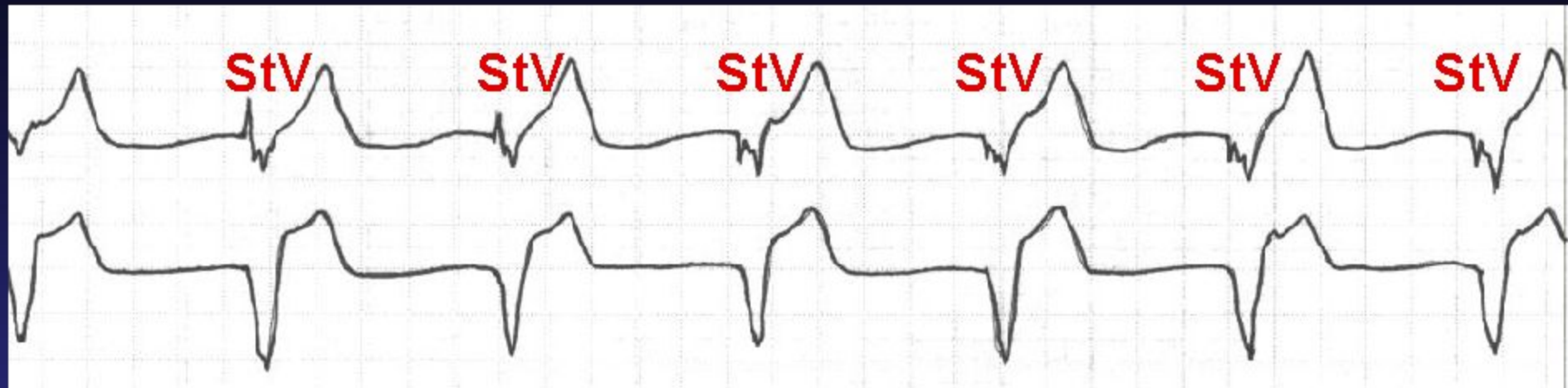


Единичные синусовые сокращения на фоне искусственного ритма (VDD)

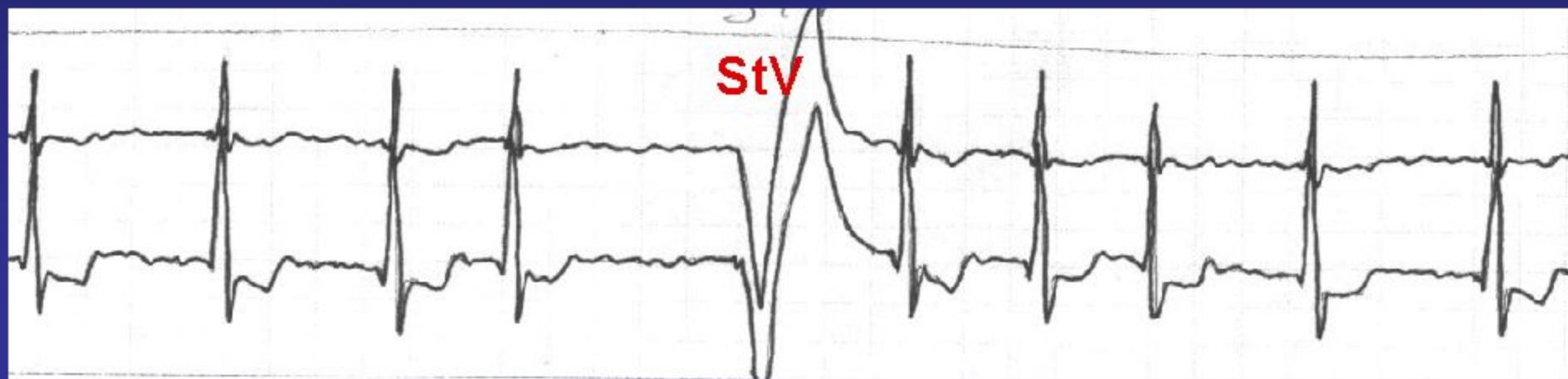

Единичные включения ЭКС (VVI) на фоне мерцательной аритмии

Навязанные комплексы QRS у больных со стимуляцией желудочков

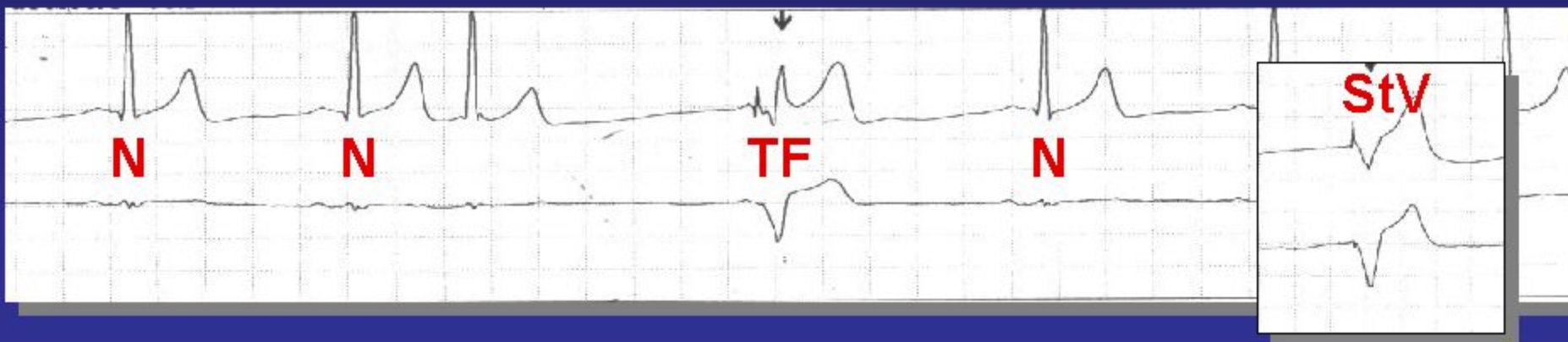
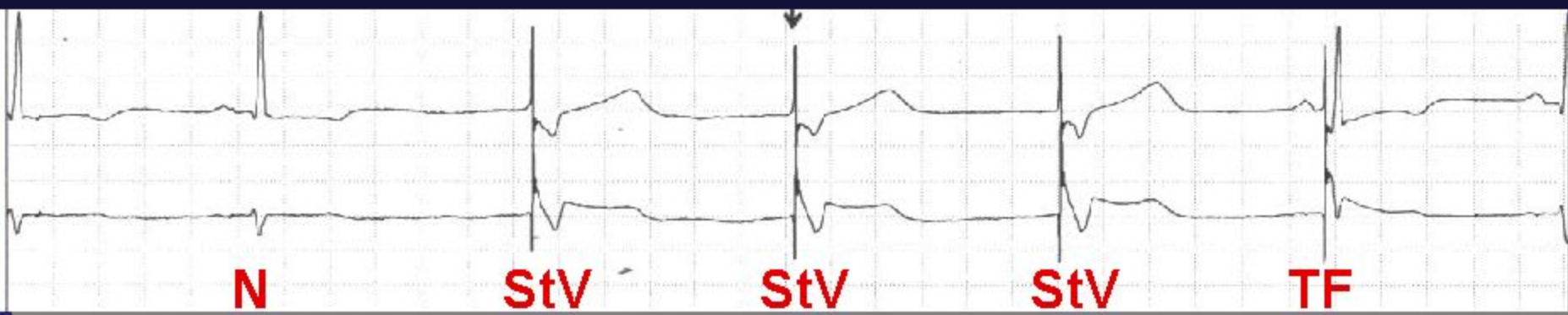

Постоянный ритм ЭКС (VVI)



Единичное включение ЭКС (VVI) на фоне постоянной мерцательной аритмии

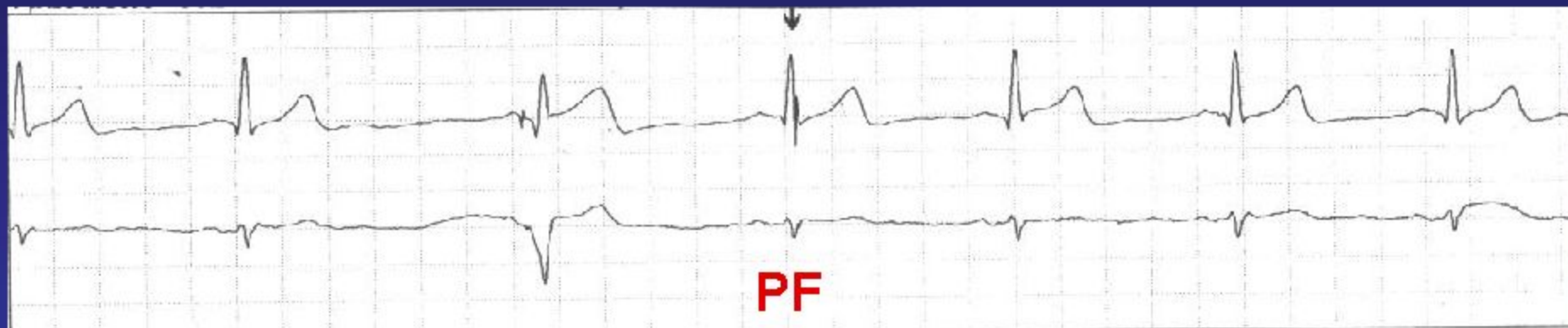
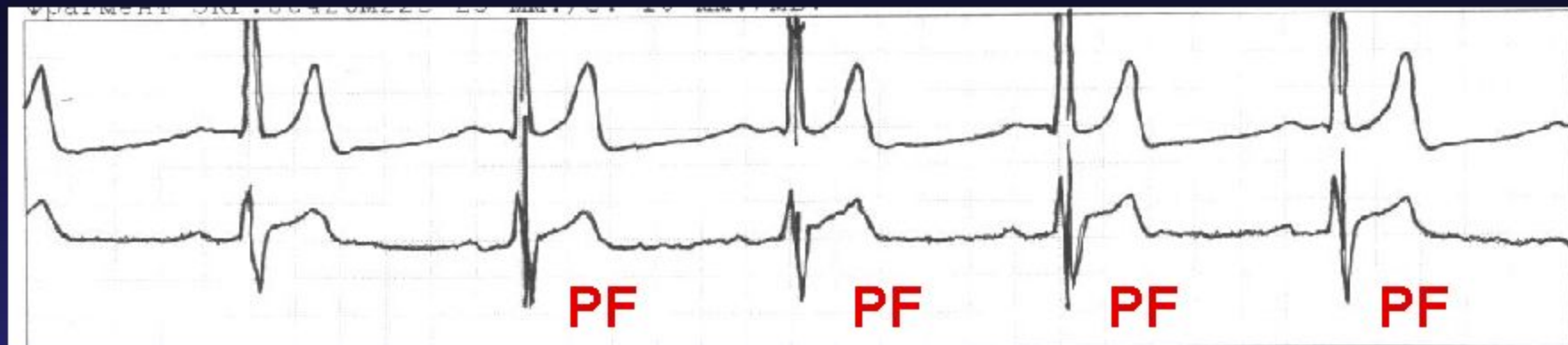Сливные комплексы у больных со стимуляцией желудочков



N – нормальное сокращение

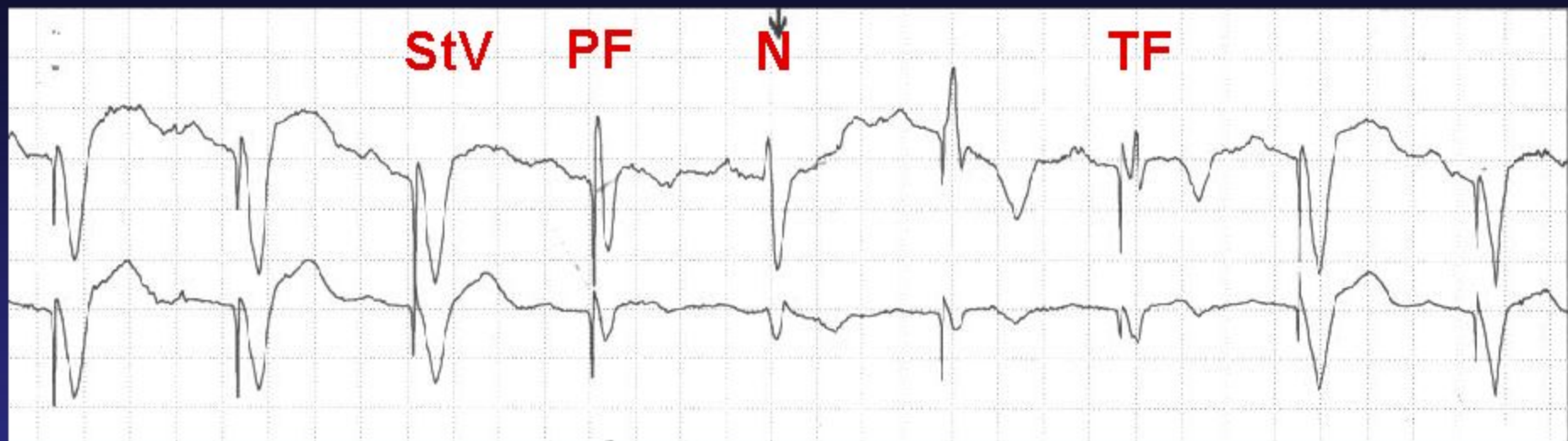
TF (true fusion) – истинное сливное сокращение

Псевдосливные комплексы у больных со стимуляцией желудочков



PF (pseudo fusion) – псевдосливное сокращение

Различные виды комплексов у больных со стимуляцией желудочков



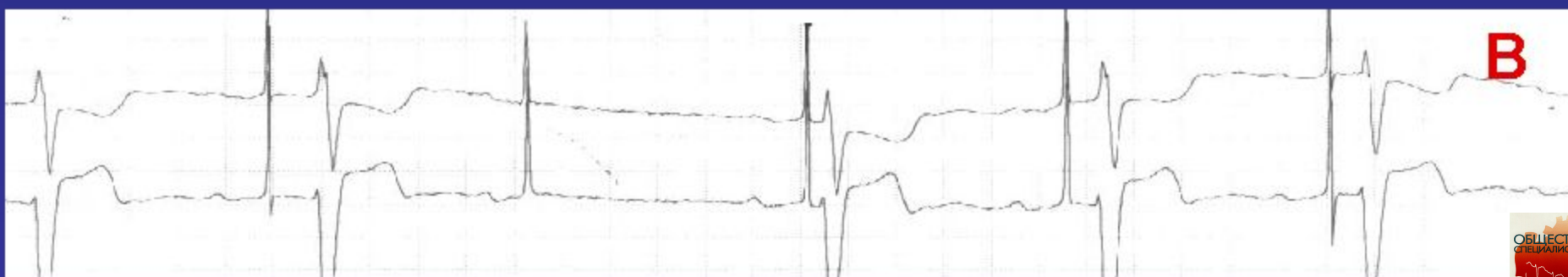
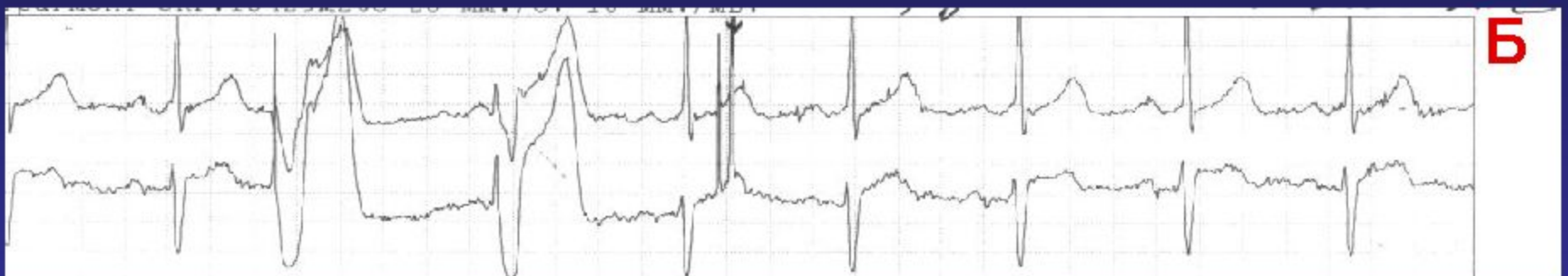
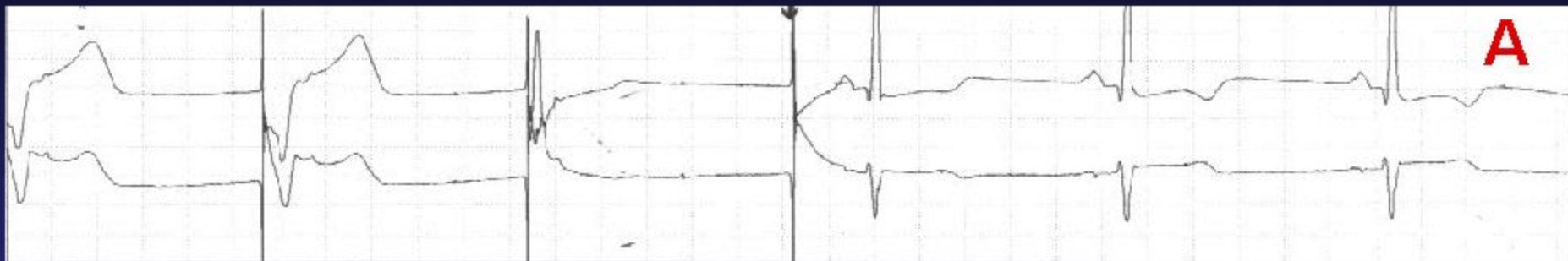
N - нормальные комплексы

StV - стимуляционные комплексы

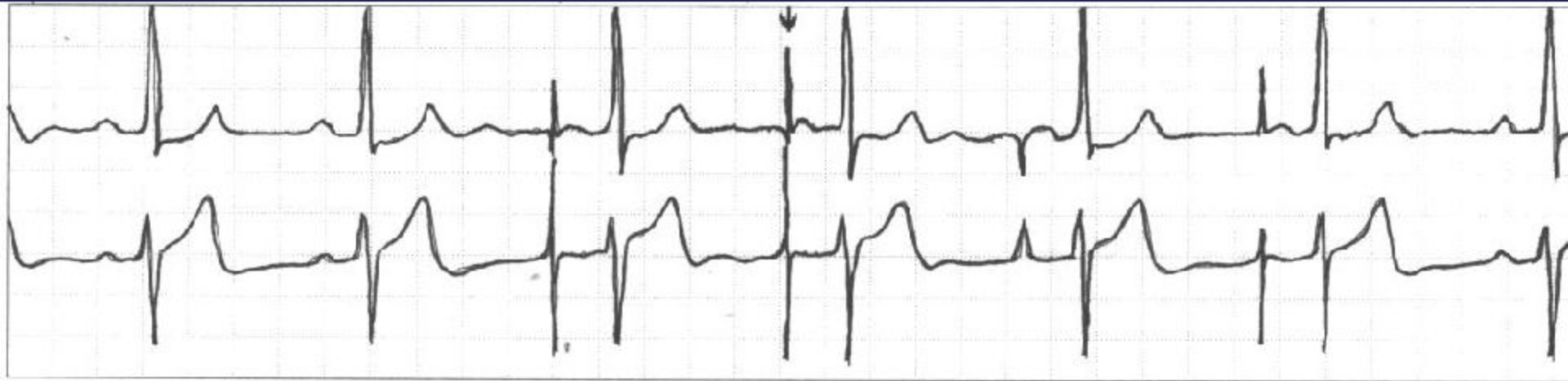
TF - сливные комплексы

PF - псевдосливные комплексы

Артефакты стимулов без последующего возбуждения желудочков у больных с имплантированным ЭКС



Стимуляция предсердий у больных с имплантированным ЭКС





Определение максимальной и минимальной ЧСС у больных с Р-синхронизированной стимуляцией желудочков (VDD)

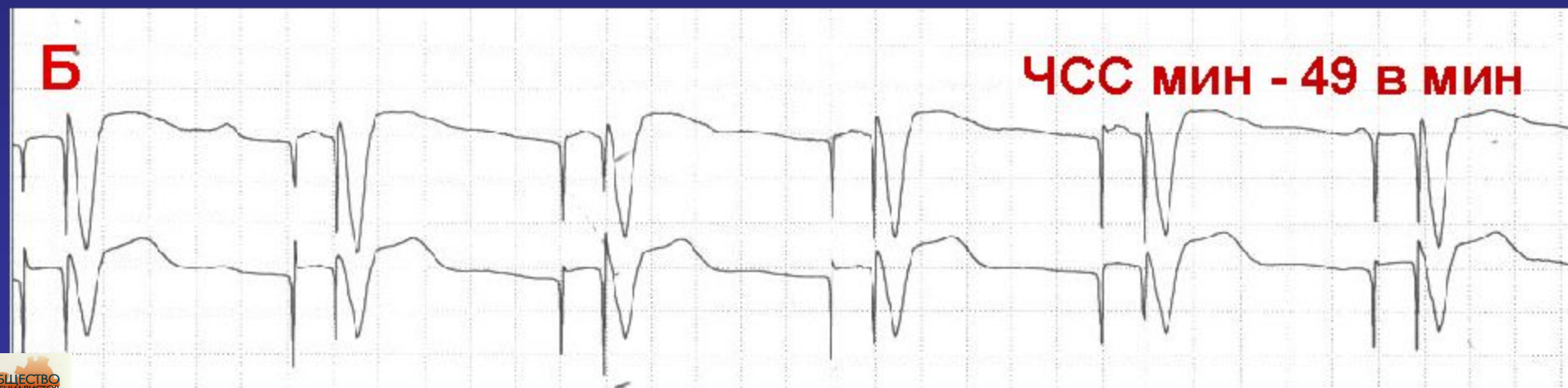
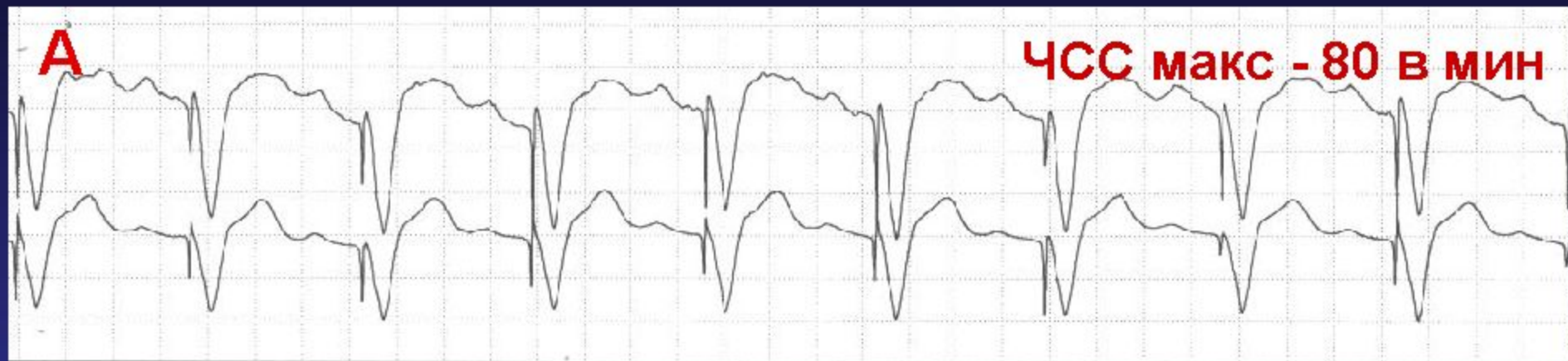ЧСС макс - 84 в мин

ЧСС мин - 44 в мин

Причины, искажающие оценку минимальной ЧСС при стимуляции желудочков

- Наличие частотного гистерезиса
- Детектирование стимуляционного комплекса на разных участках этого комплекса
- Отсутствие детекции стимуляционного комплекса по техническим причинам

Варианты включения стимулятора, работающего в режиме DDD





Оценка пауз у больных с имплантированным ЭКС

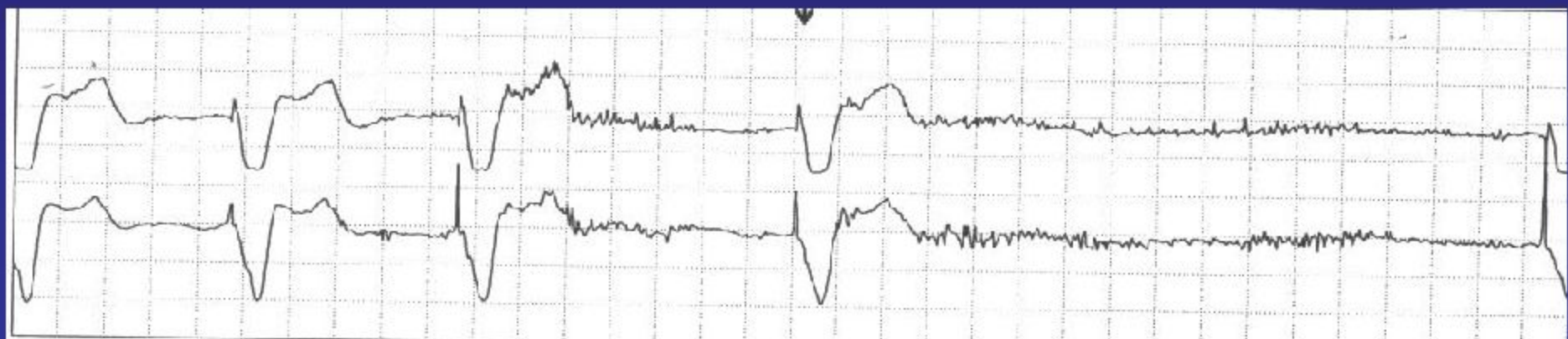
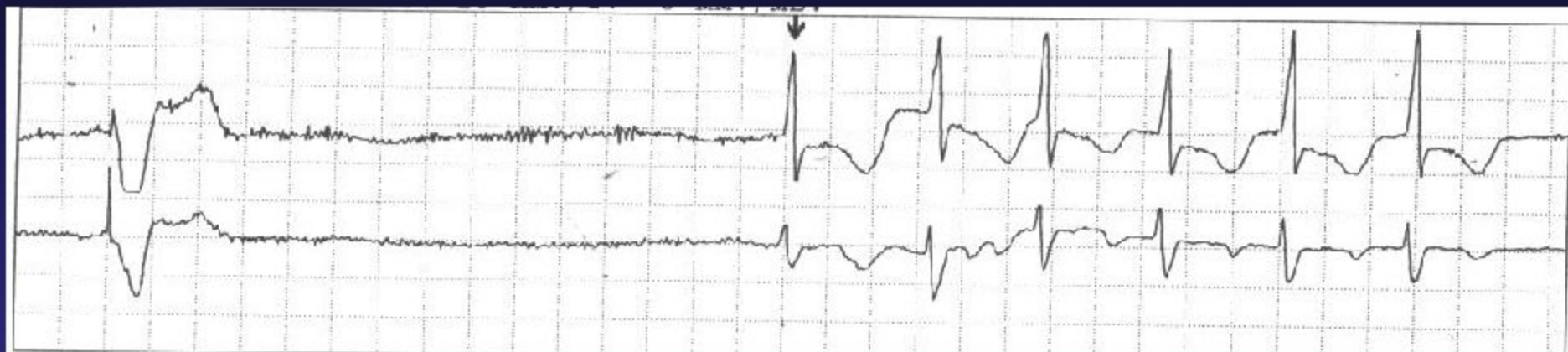
Пауза не должна превышать сумму интервала базовой частоты и величины гистерезиса,

если она возникает после спонтанного комплекса

Пауза не должна превышать интервал базовой частоты,

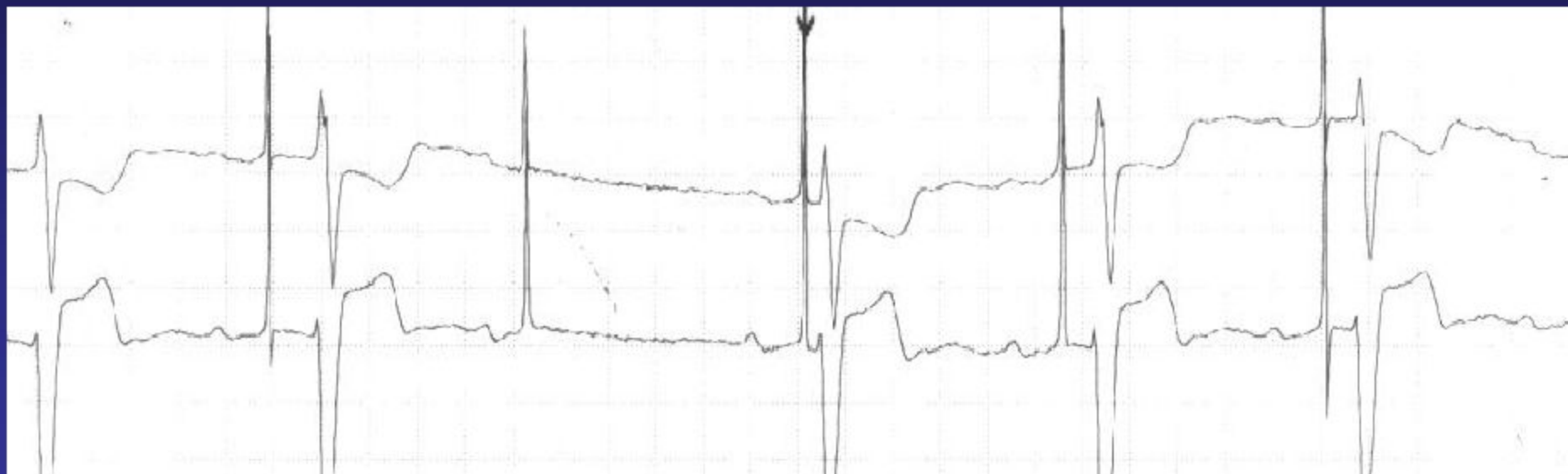
если она возникает после стимуляционного комплекса

Пауза вследствие миопотенциального ингибирования ЭКС

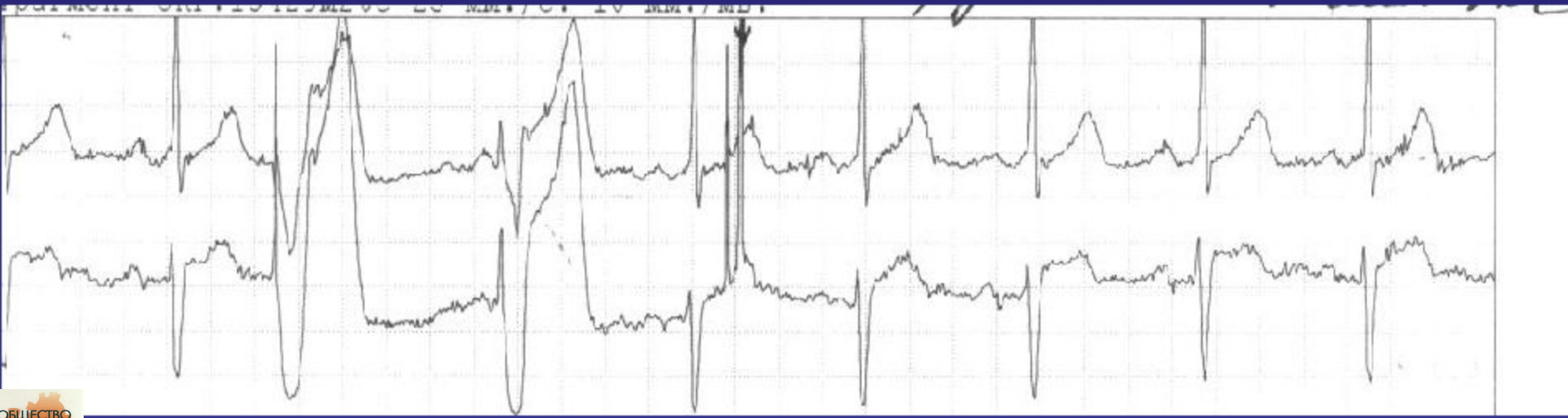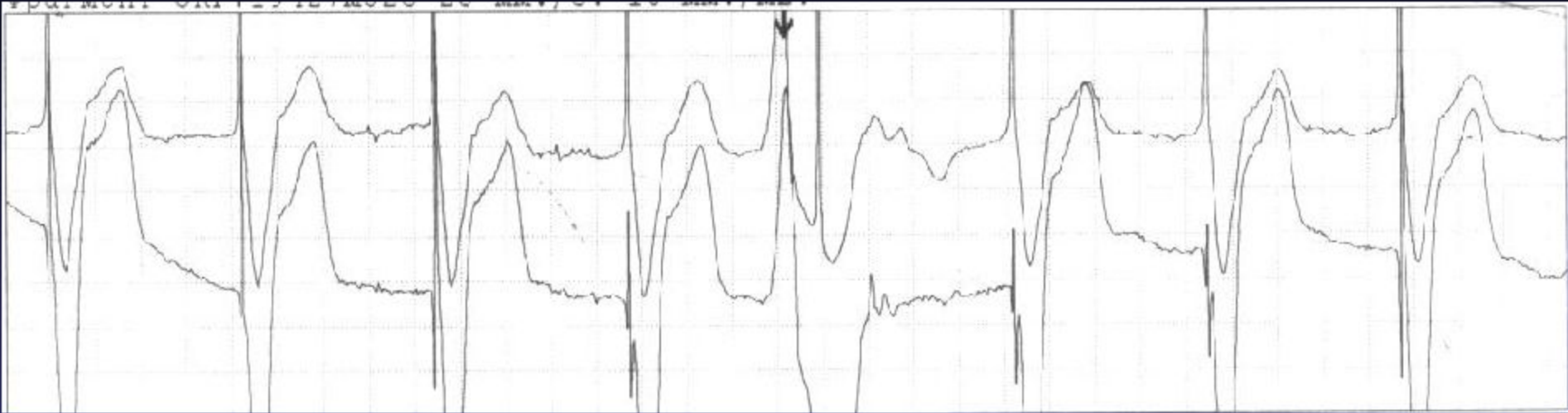




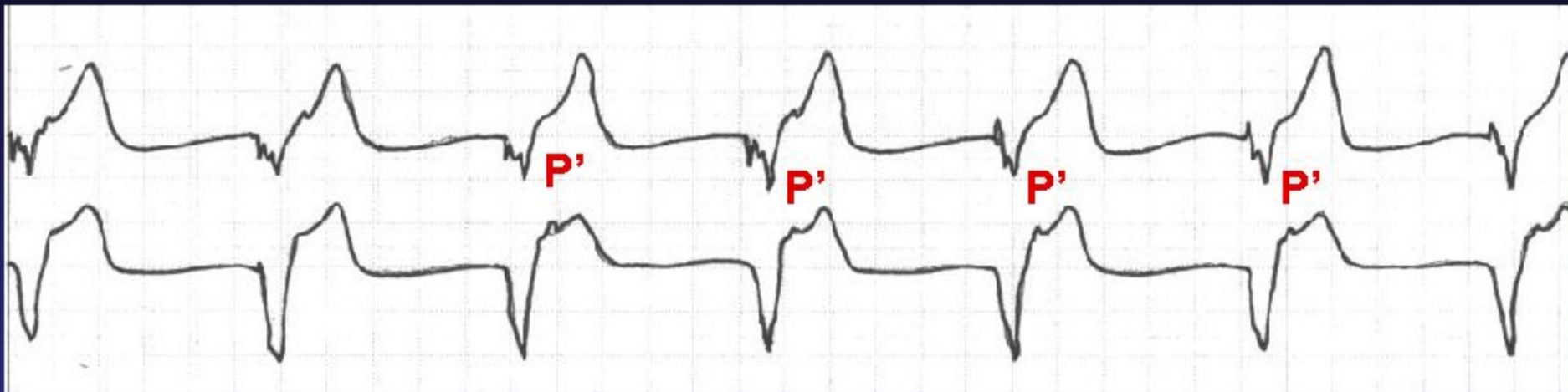
Пауза вследствие неэффективной работы ЭКС



Нарушение чувствительности ЭКС



Ретроградное проведение на предсердия при стимуляции желудочков





Пейсмейкерная тахикардия

